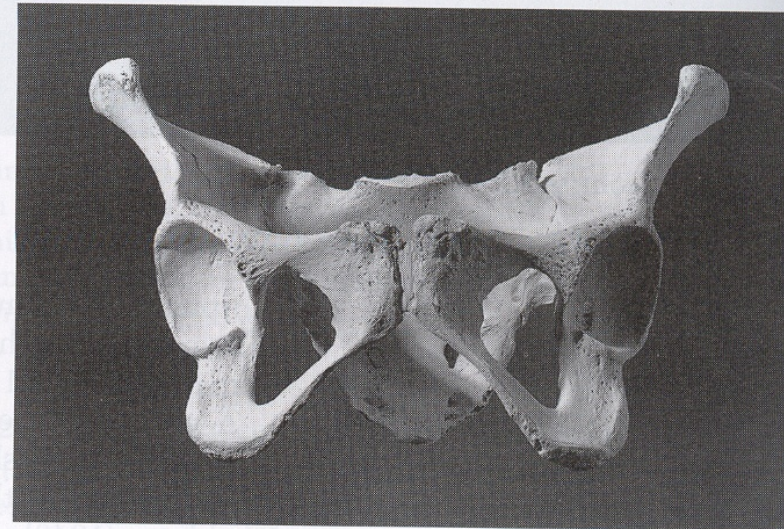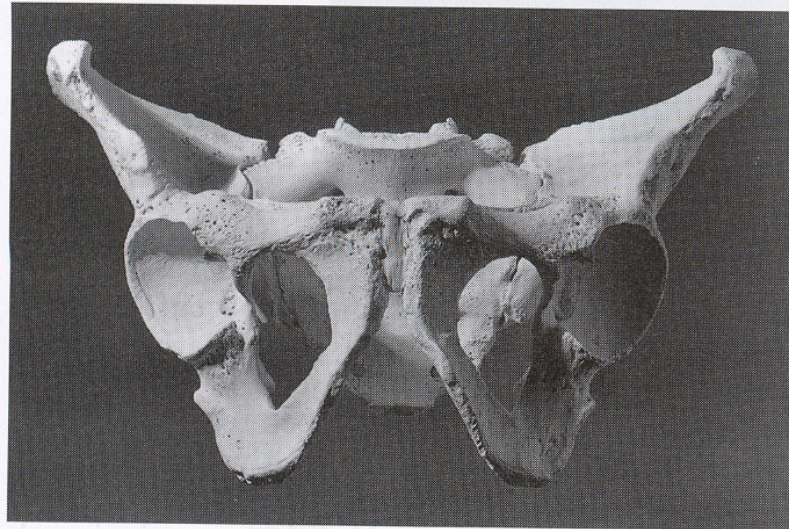
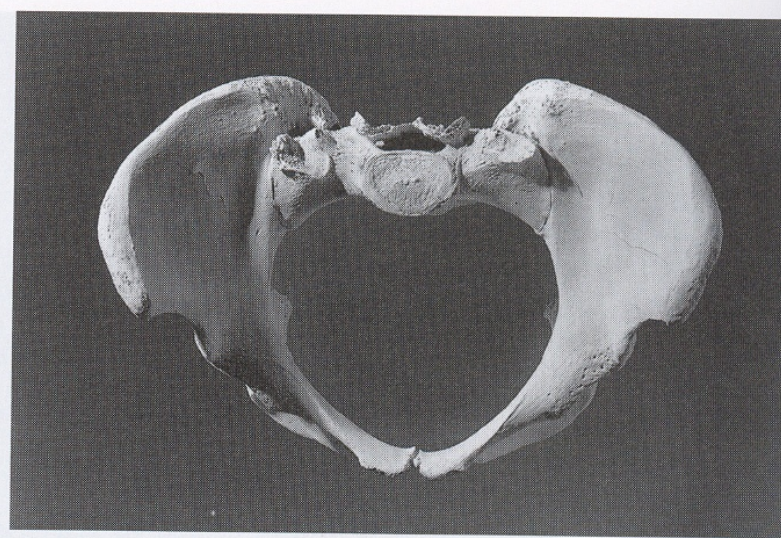
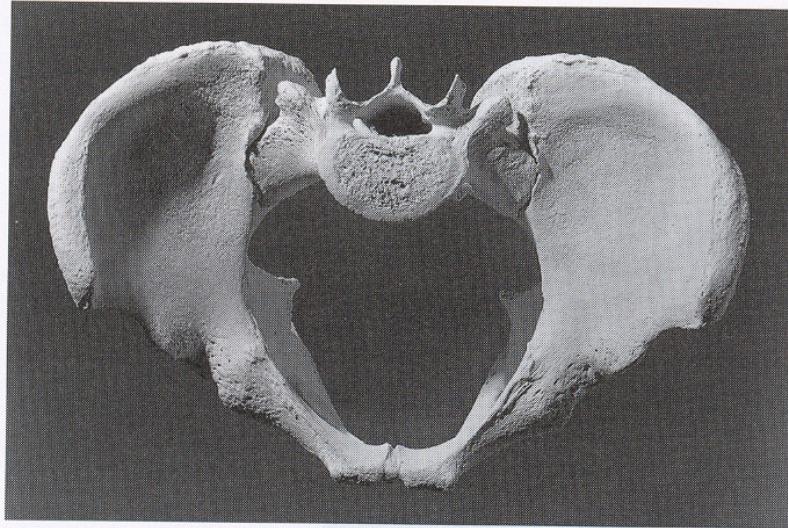


Pelvis

Dört ayrı kemikten oluşur:

- 1. Coxa (kalça kemiği) (sağ ve solda olmak üzere 2 adet)
- 2. Sacrum (sağrı kemiği)
- 3. Coccygis (kuyruk sokumu)



Male

Female

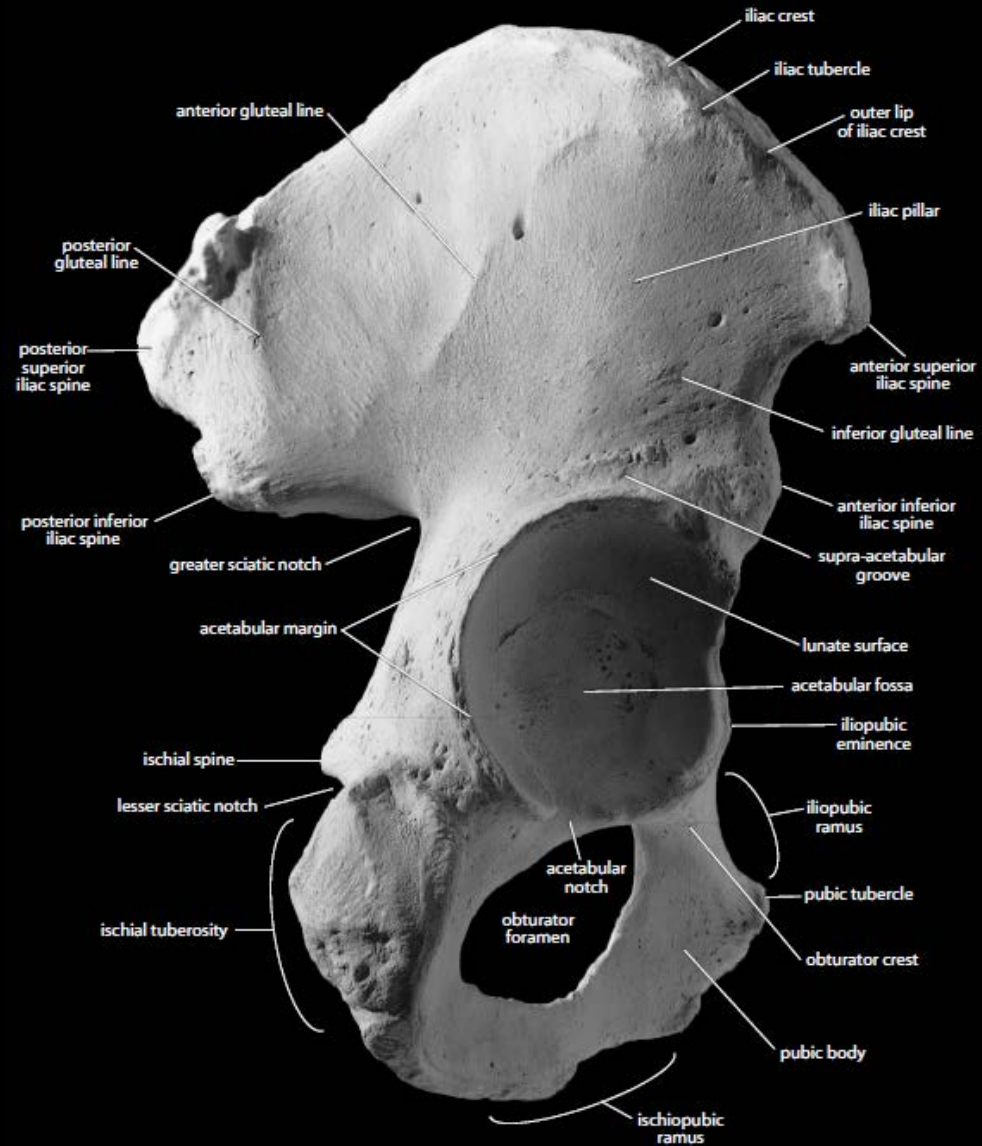
Figure 17.13 Sexual dimorphism in the bony pelvis, showing differences in size and shape. One-fourth natural size.

COXA (kalça kemiđi)

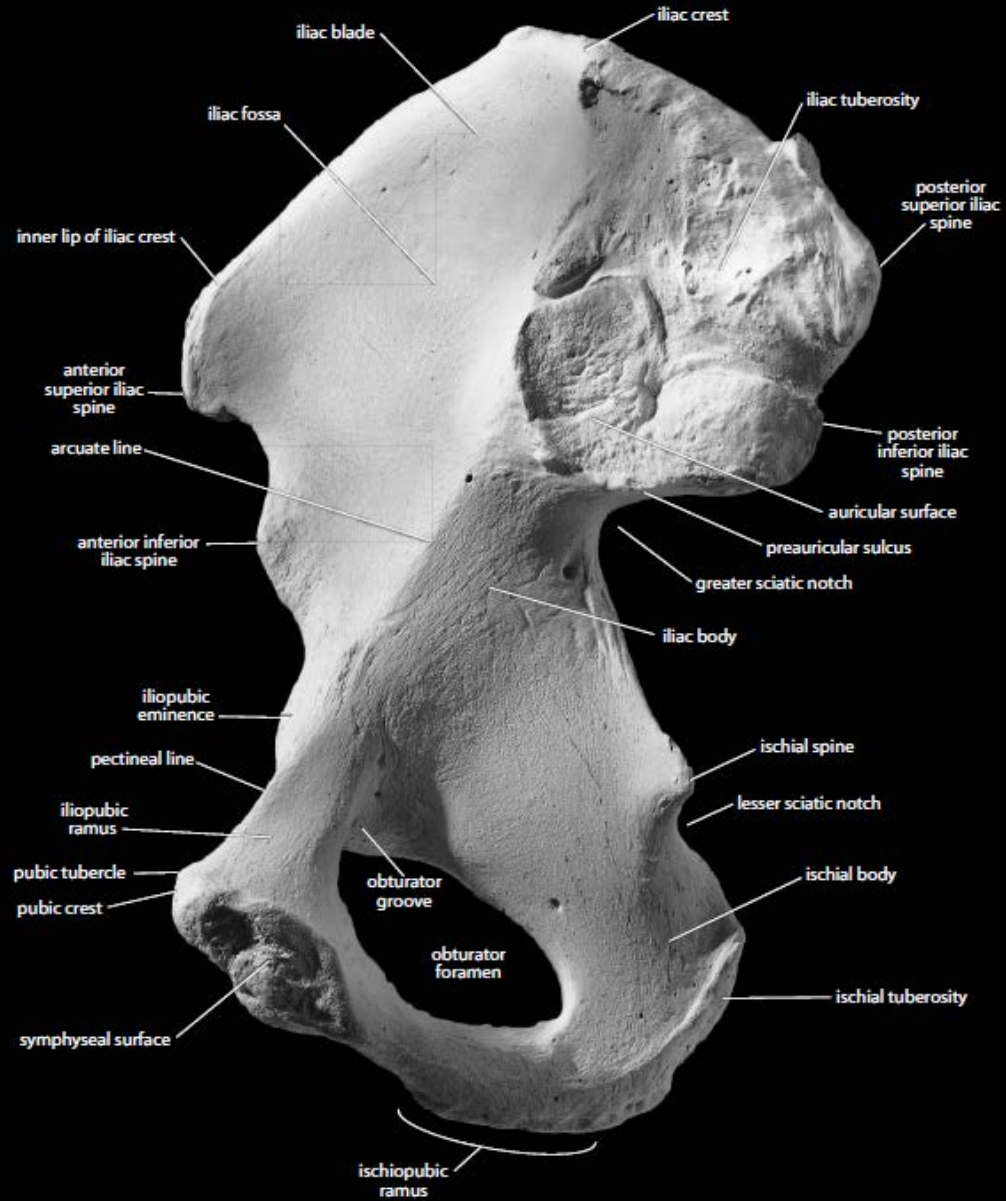
Pelvis'te bir çift olan coxa çocuk ve gençlerde üç ayrı parçadan oluşur. Bunlar; **Ilium**, **Ischium** ve **Pubis**'tir.

Kemiđin yukarısında olan en büyük parçası **Ilium**'dur. Aşağıda ve önde olanı **Pubis**, aşağıda ve arkada olan parça ise **Ischium** adını alır. Bu üç parça birbirleriyle kırkırdak aracılığıyla bağlanmakta ve 20 yaşından itibaren bu kırkırdak kısımların kemikleşmesi ile tek kemik halini almaktadır. Bu şekilde oluşan Coxa bükülmüş bir sekiz sayısına benzetilebilir.

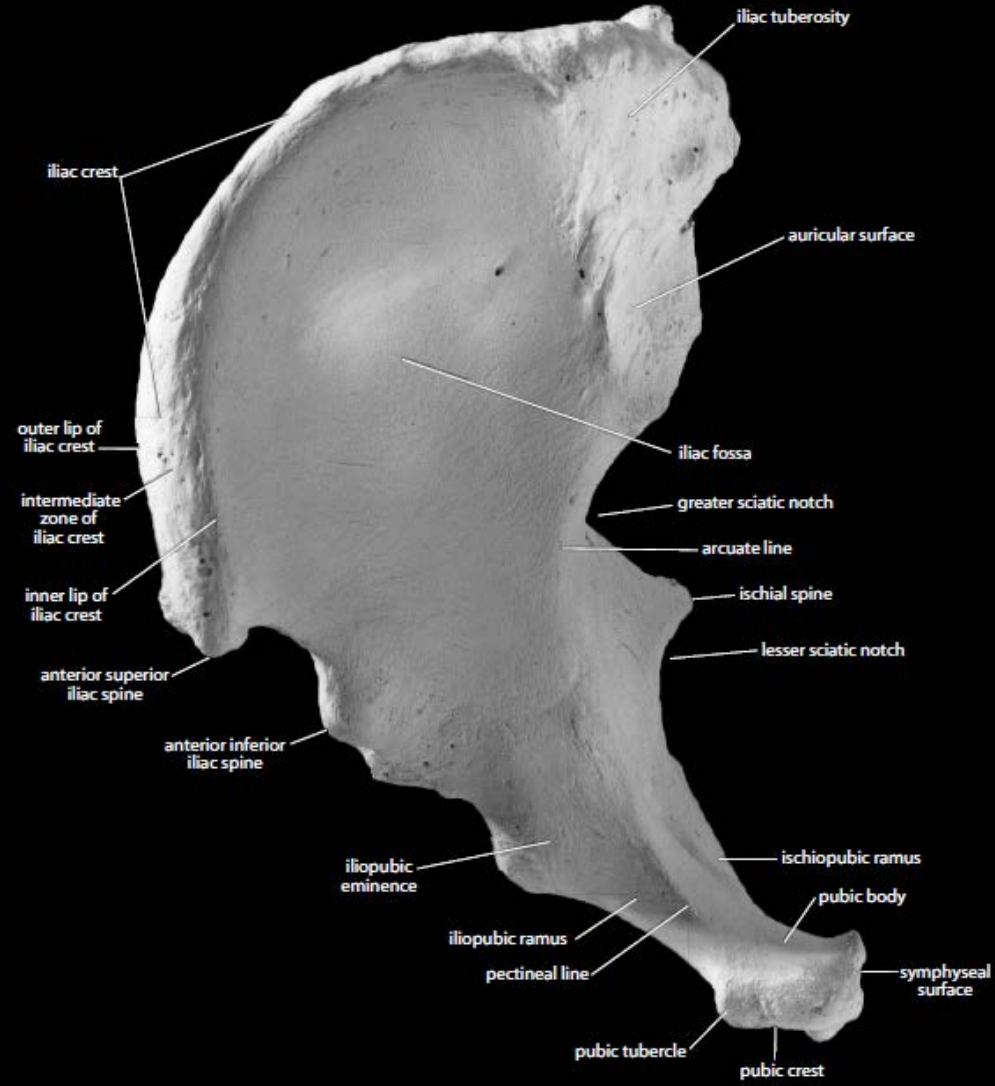
OS COXAE



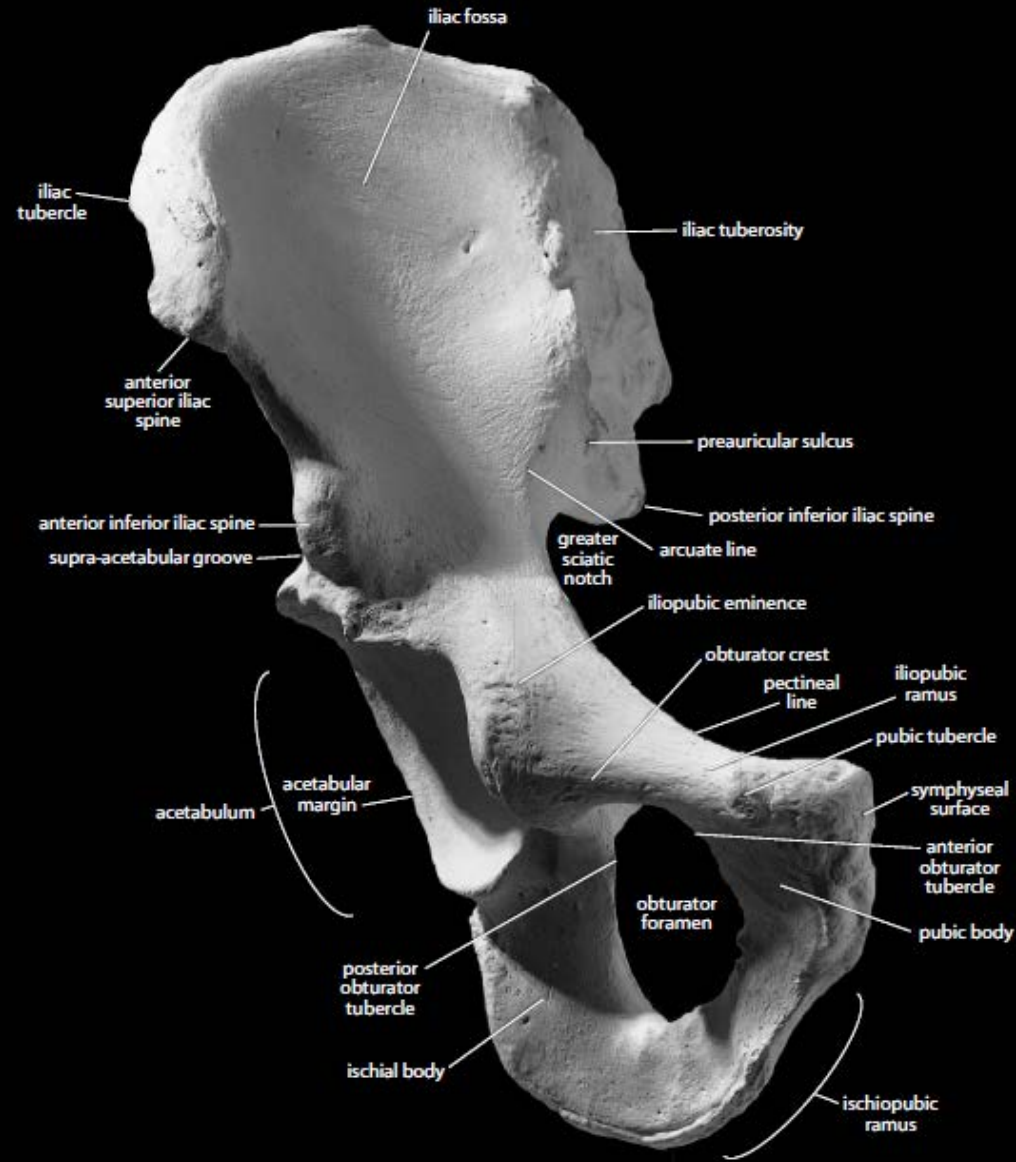
- Sağ os coxae lateral görünüm



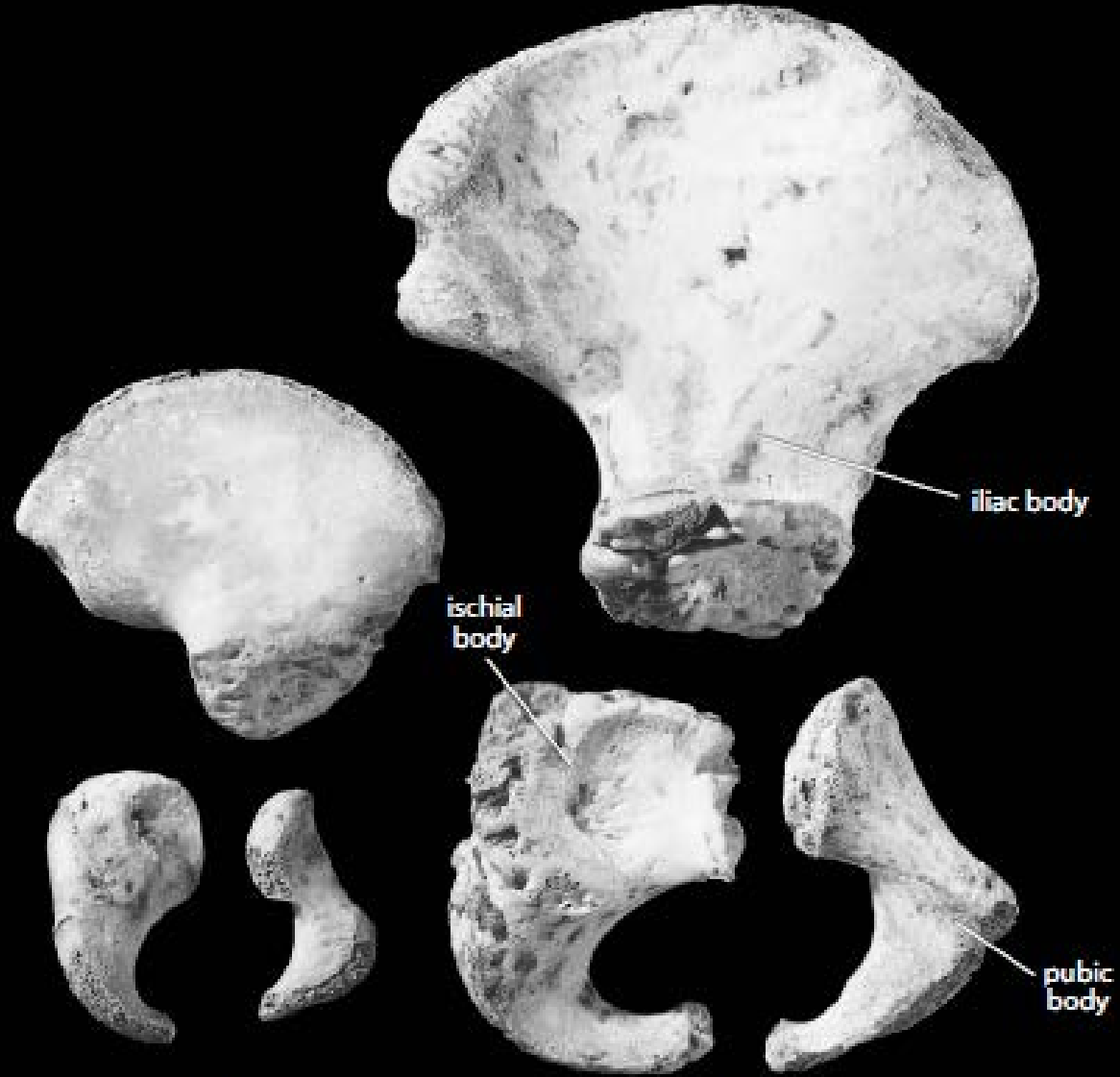Sağ os coxae medial görünüm



Sağ os coxae anteriosuperior görünüm



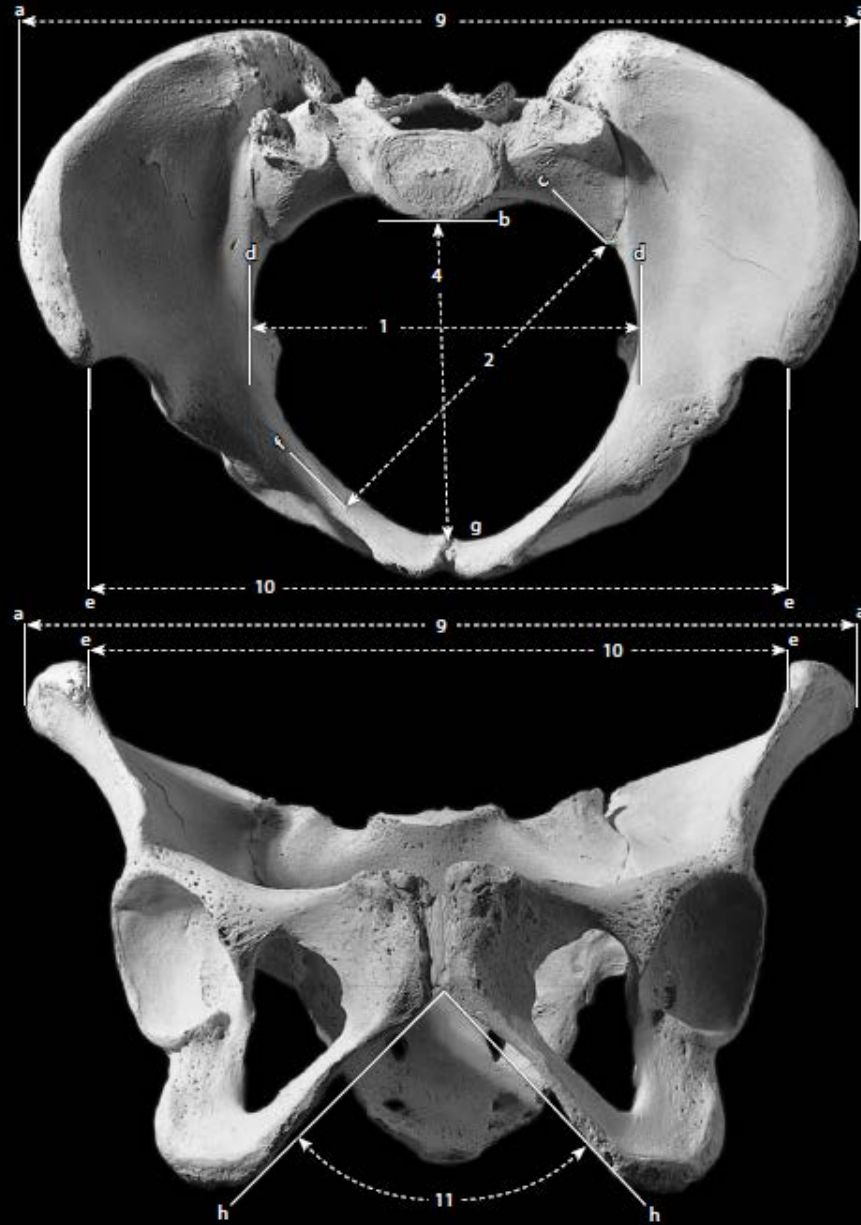- Sağ os coxae anterior görünüm



1 yr

6 yrs

• Os coxae gelişimi



Pelvic ölçümler

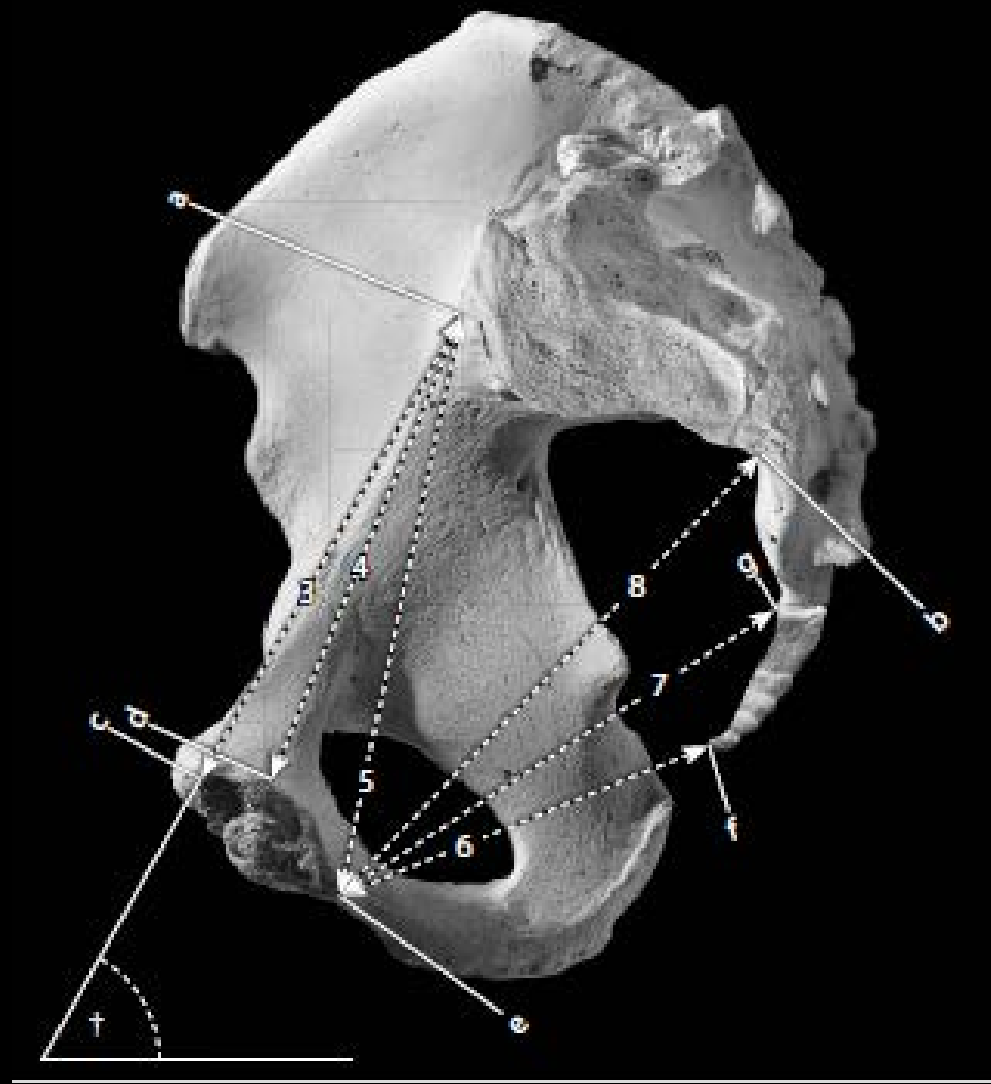

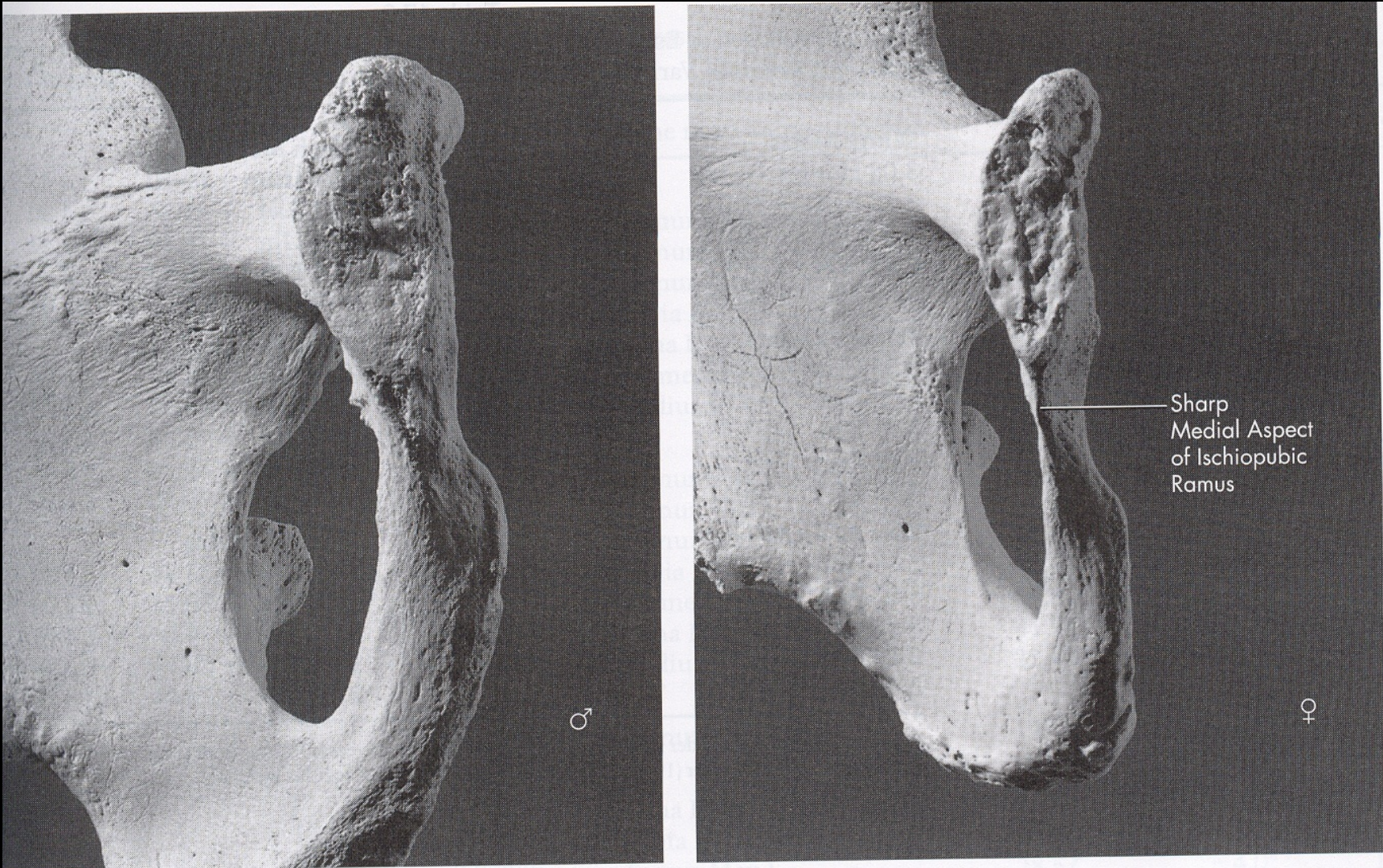


Figure 17.15 The Phenice (1969) technique for sexing the pubic portion of the os coxae from the left side. In each comparison, the male is on the left and the female is on the right. These os coxae are the ones illustrated in Figure 17.13. Natural size.