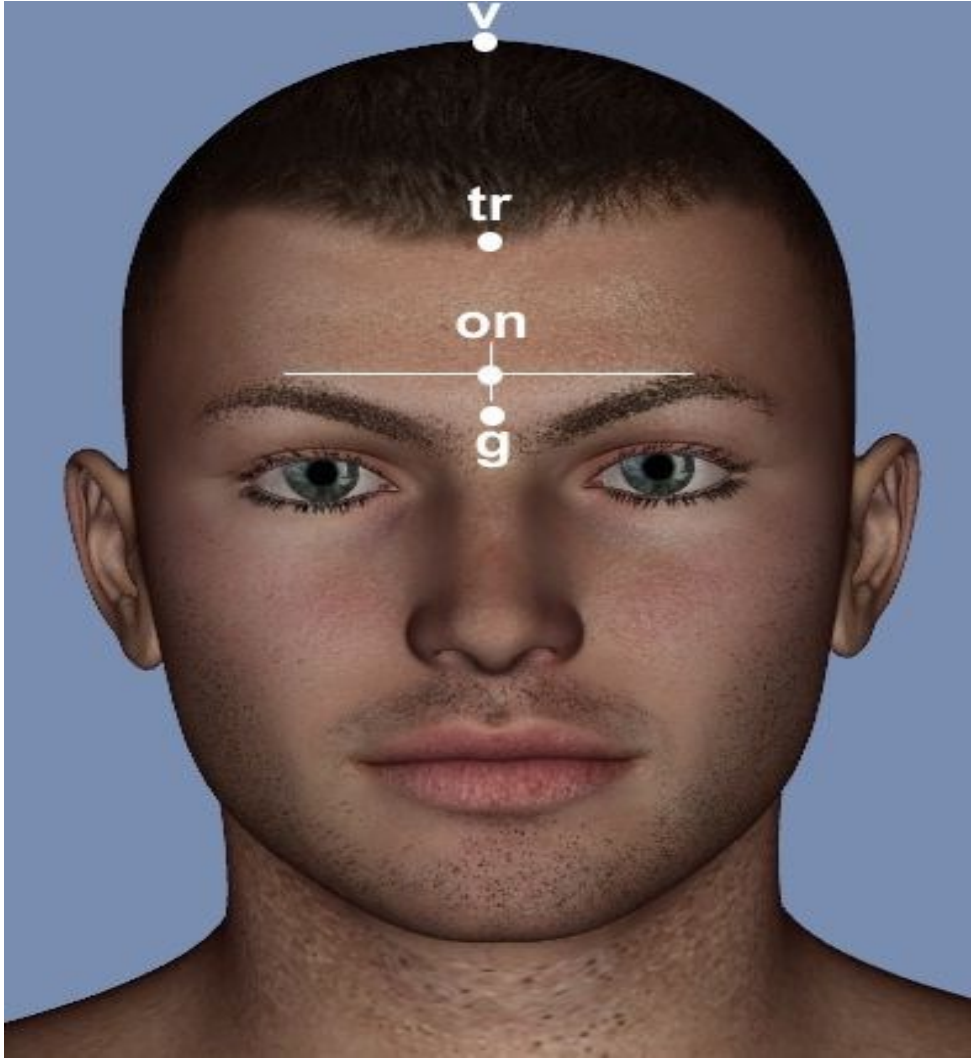
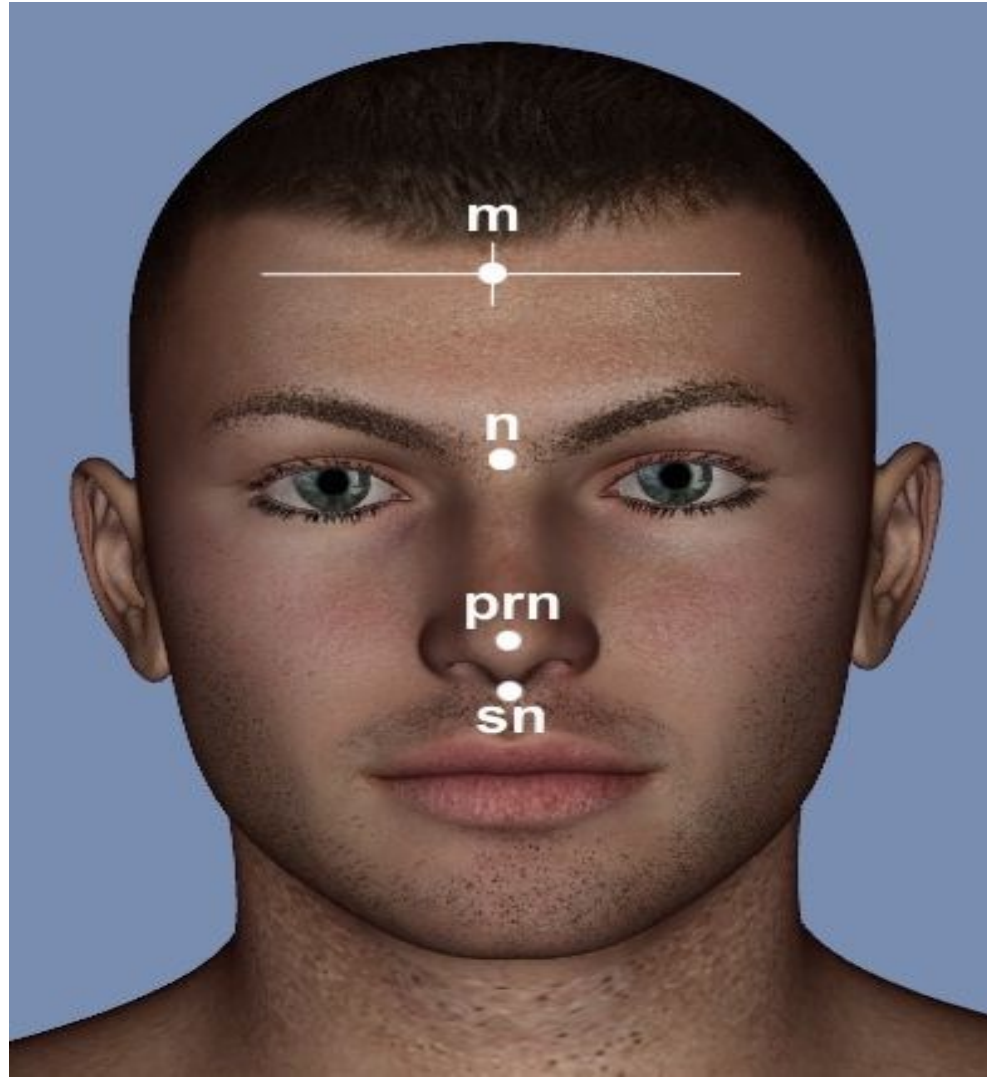


Antropometrik Noktalar

v	Vertex	Kafa Frankfurt Düzlemi'ndeyken, median sagittal hatta başın yukarıda en çıkıntılı noktasıdır. Saçın sık olması, taranarak şekil verilmesi durumunda bu noktanın belirlenmesi güçleşebilir. Bu gibi durumlarda deneğin saçlarını açması istenir.
tr	Trichion	Alında medial sagittal hat üzerinde saçların başladığı noktadır. Bu noktanın da yeri kişiden kişiye farklılık göstermektedir. Hatta saçları dökülmüş kişilerde (dazlaklarda) bu noktanın tespit edilmesi mümkün olamamaktadır.
on	Ophrion	Kaşların en üst noktalarını birleştiren çizginin orta hattı (median sagittal hat) kestiği noktadır. Bireylerin kaş kalınlıkları farklı olduğundan, çeşitlilik göstermekle birlikte glabella'nın yaklaşık 1 cm üstünde bulunur.
g	Glabella	İki kaş arasında median sagittal hatta öne doğru en çıkıntılı noktadır. Gaobella noktası kimilerinde belirgin durumda iken, kimilerinde belirgin olmayıp düz durumdadır. Glabella noktası belirgin olmayanlarda, kaş çıkıntısı (arcus superciliaris) ve kaşlar dikkate alınarak saptama yapılır.



m	Metopion	İki tuber frontale hizasında midsagittal hattaki orta noktadır.
n	Nasion	Nasofrontal sturun orta noktası olarak tanımlanır. Canlı ve kadavrada burun köknn midsagittal plan zerinde 1-2mm yukarısında iřaretlenen noktadır.
prn	Pronasale	Canlı ve kadavrada burun ucunun midsagittal plan zerinde en fazla ıkıntı yapan noktadır.
sn	Subnasale	Burun delikleri arasındaki orta blmenin st ene ile birleřtiđi noktadır. Burun tipine bađlı olarak bazen noktanın belirlenmesinde glk ekilebilir. O zaman yanlardaki burun kanatlarının st ene ile birleřtiđi yerlerden bir dođru izerek, dođrunun orta blme zerinden getiđi yer saptanarak subnasale noktası bulunmalıdır.
pr	Prosthion	st enede (maxilla) nde ilk iki kesici diř arasındaki diřetin median sagittal hattaki en alt noktasıdır.



sto	Stomion	Alt ve üst dudağın median sagittal hatta birleştiği noktadır. Stomion noktasının belirlenmesi esnasında bireyin yüzünde mimikten dolayı değişikliğin olmaması gerekir. Bireyin normal duruşta olmasına dikkat edilmelidir.
ls	Labrale superius	Üst dudakta orta hattın her iki yanında yer alan iki küçük çıkıntıyı birleştiren çizginin median sagittal hattı kestiği noktadır.
li	Labrale inferius	Alt dudağın alt kenarının median sagittal hatta yer alan en alt noktasıdır.
pg	Pogonion	Alt çenenin midsagittal hatta öne doğru en fazla çıkıntı yapan noktası.
gn	Gnathion	Alt çene (mandibula) de median sagittal hatta yer alan en alt noktasıdır. Bu Bölgede yumuşak doku birikimi fazla olan kişilerde gnathion noktasının tespiti için biraz baskı uygulanması gerekebilir.

