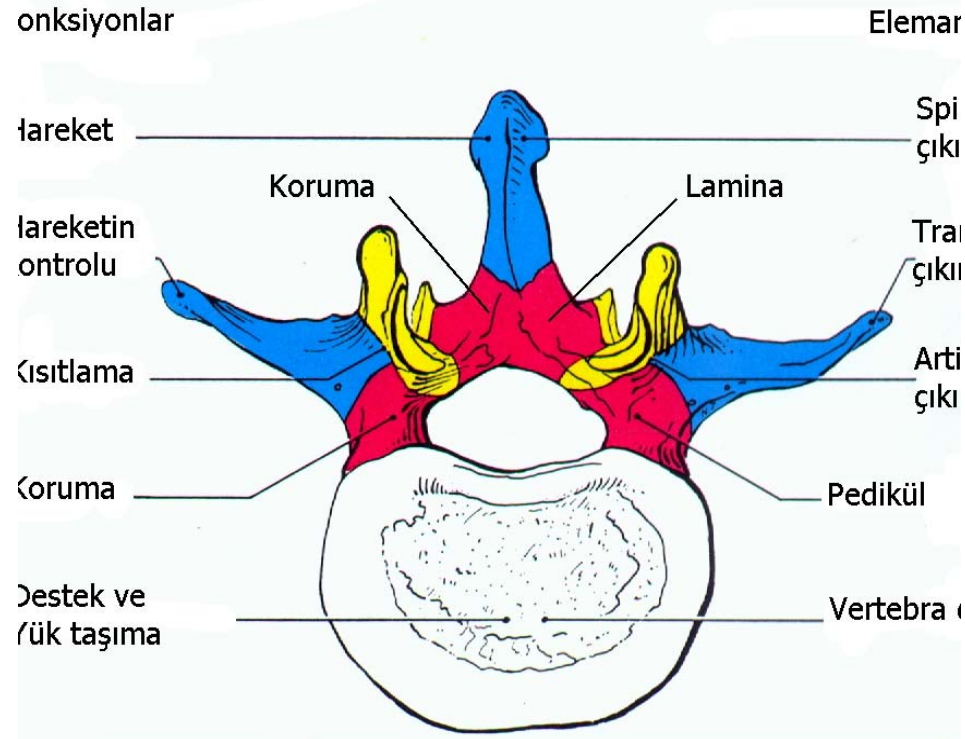


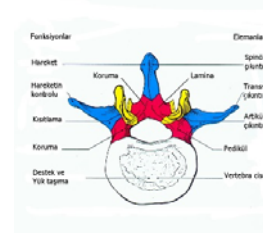
Konjenital olmayan deformiteler

Ankara Üniversitesi Tıp Fakültesi
Ortopedi ve Travmatoloji AD

Vertebra fonksiyonları



Omurganın görevleri



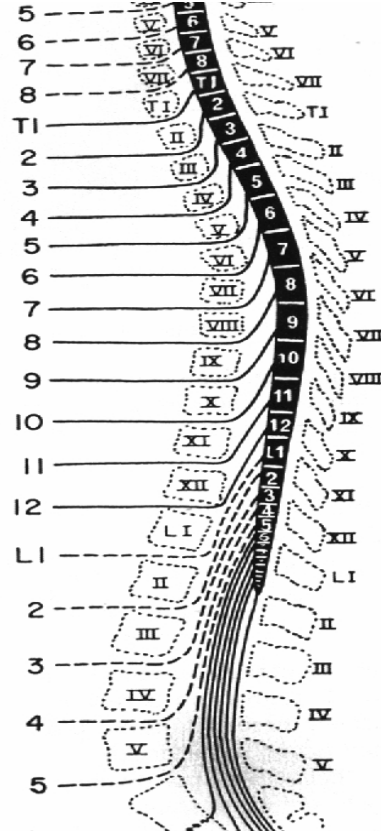
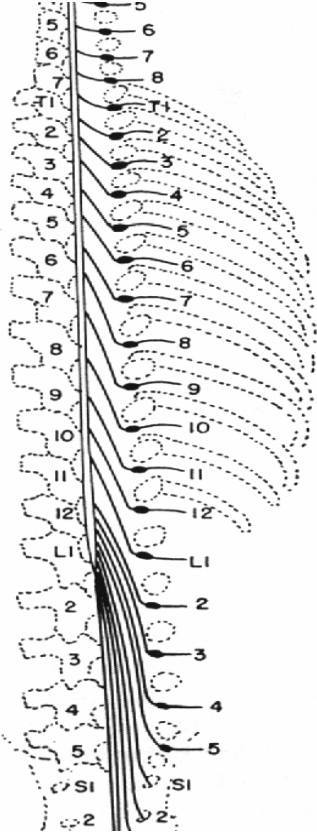
• MEKANİK

- Vücut ağırlığını taşıma ve diğer kısımlara iletme
- Ağrısız hareket etme kabiliyeti

• NÖROLOJİK

- Medulla Spinalis ve eklerini içerisinde barındırmak, korunmasını ve işleyişini sürdürmesini sağlamaktır

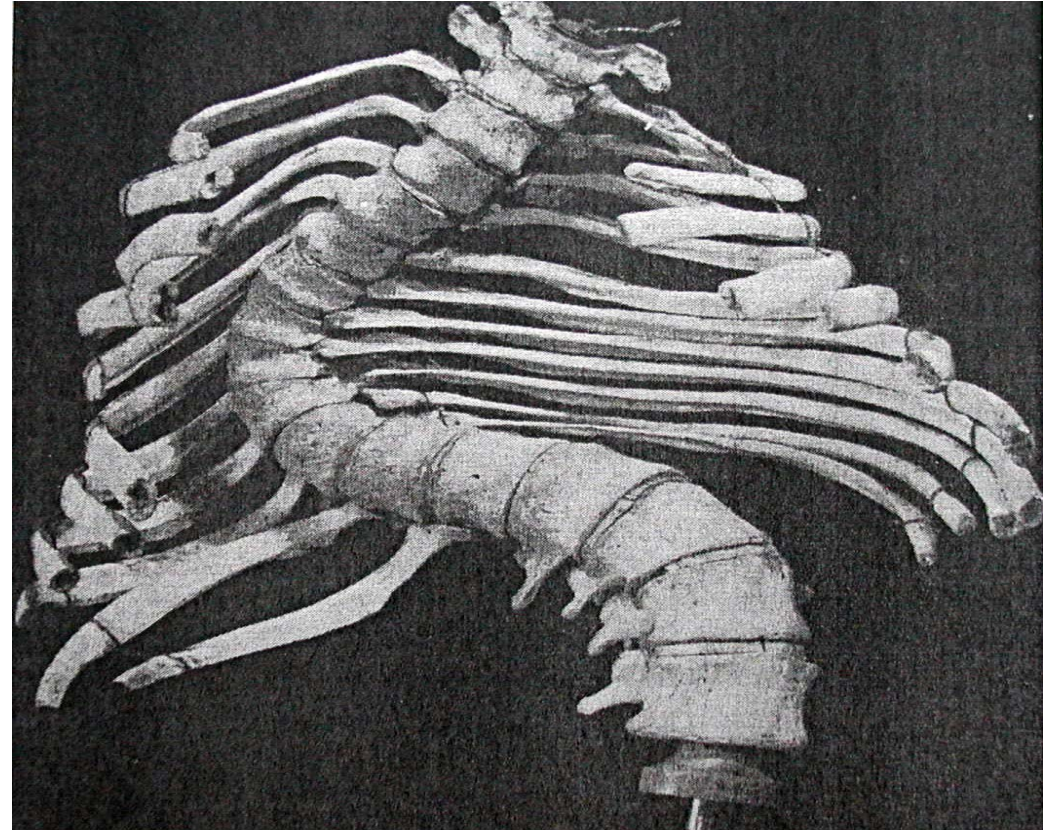
Spinal sinir kökleri



- C1/C7 aynı vertebranın üzerinden
- C8 T1 vertebranın üzerinden
- T1/T12 ; L1/L5 ; S1/S5 ve Co1 aynı vertebranın altından çıkar

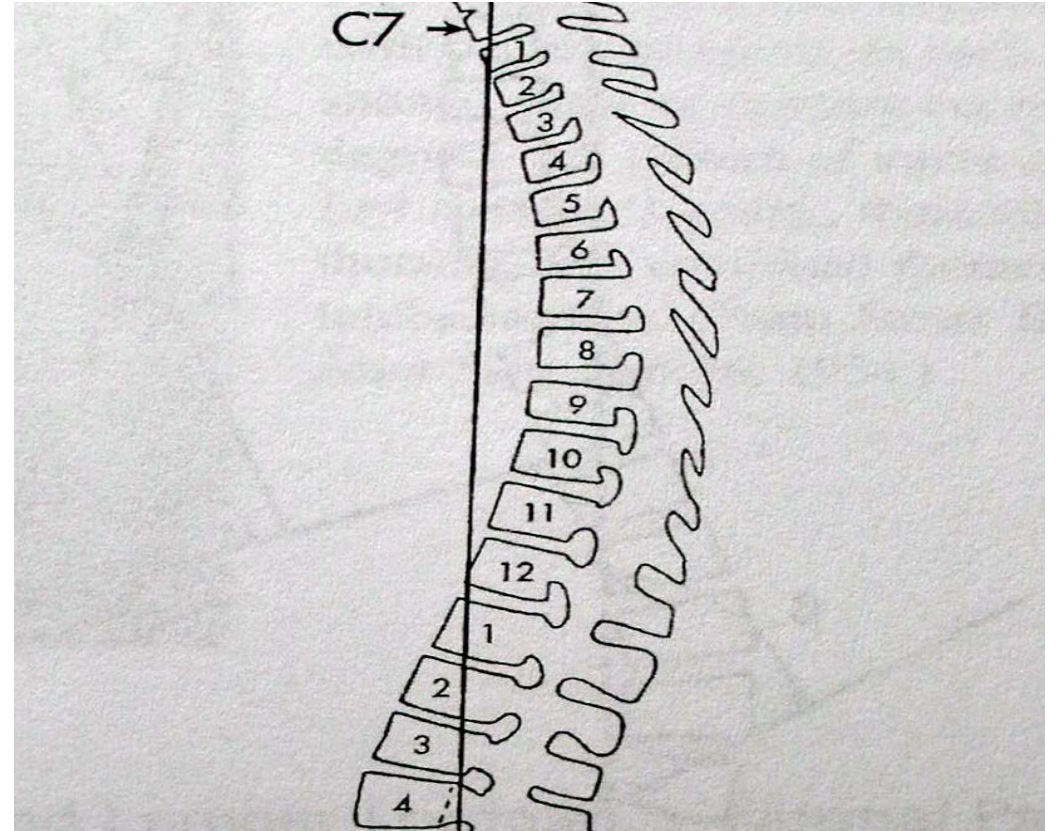
SKOLYOZ

- Omurganın 3 boyutlu deformitesidir.
 - Coronal planda eğrilik
 - Sagittal planda kifoz/lordoza
 - Transvers planda rotasyon
- 12-14 yaş arasında 5° üzerinde skolyoz oranı %4-5 (ABD)



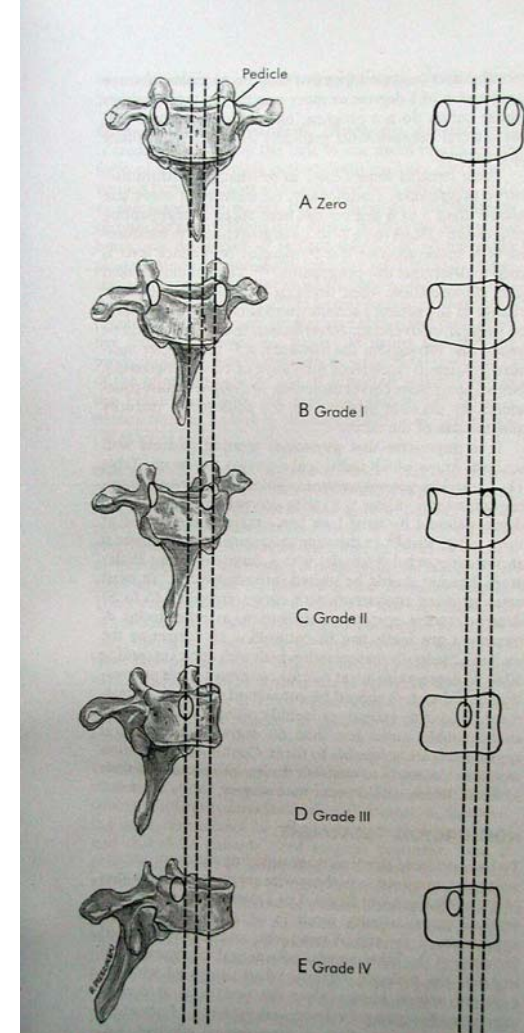
MUAYENE

- Omurganın dengesi
- Omurganın hareketliliđi
- Öne eğilme
 - Rib hump
- Hamstring gerginliđi
- Cilt lekeleri
- Nörolojik muayene

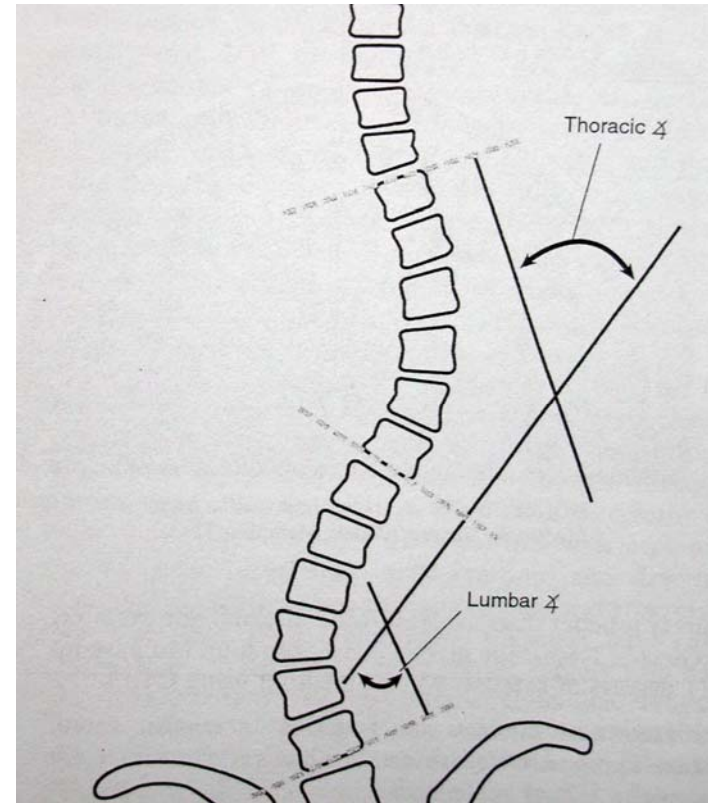
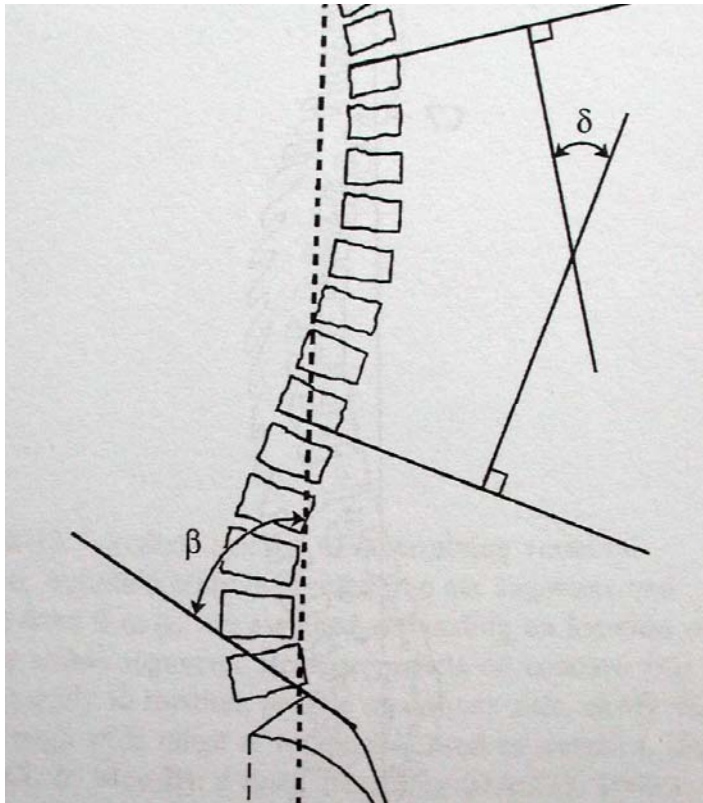


RADYOLOJİ

- Ayakta ön-arka ve yan, yatarak sağa-sola eğilme
- Etiyoloji anlamada, takipte
- COBB yöntemi ile ölçüm
Eğriliğin en alt ve üst vertebraları arasındaki açı
- Vertebral rotasyon (Nash ve Moe)
- İlium apofizi kemikleşmesi (Risser)



RADYOLOJİ



TERMİNOLOJİ

- Eğrilik: Ön-arka plandaki eğilme
- Apeks (tepe): En çok rotasyona uğrayan vertebranın bulunduğu yer
 - Servikal: Apeks C1-C6 arası
 - Servikotorakal: Apeks C7-T1 arası
 - Torakal: Apeks T2-T11 arası
 - Torakolomber: T12-L1 arası
 - Lomber L2-L4 arası
- Primer (major) eğrilik: Yapısal değişikliklerin olduğu
- Sekonder (minör) eğrilik: Yapısal olmayan, primeri dengeleyici eğrilik
- Fleksible skolyoz: Eğrilik traksiyon ile düzeliyorsa
- Rijit skolyoz: Traksiyon ile düzelmiyorsa
- End vertebra: Eğriliğin en alt ve en üstünde yer alan
- Apikal vertebra: Yapısal değişikliği en fazla olan

SINIFLANDIRMA

YAPISAL OLMAYAN

1. Alt ekstremitte boy eřitsizliđine bađlı
2. Postural
3. Ađrıya bađlı
4. Histerik
5. Kalça eklemi etrafı kontraktürlere bađlı

YAPISAL

1. Konjenital
2. İdiopatik
3. Nöromusküler
4. Diđer nedenlerle

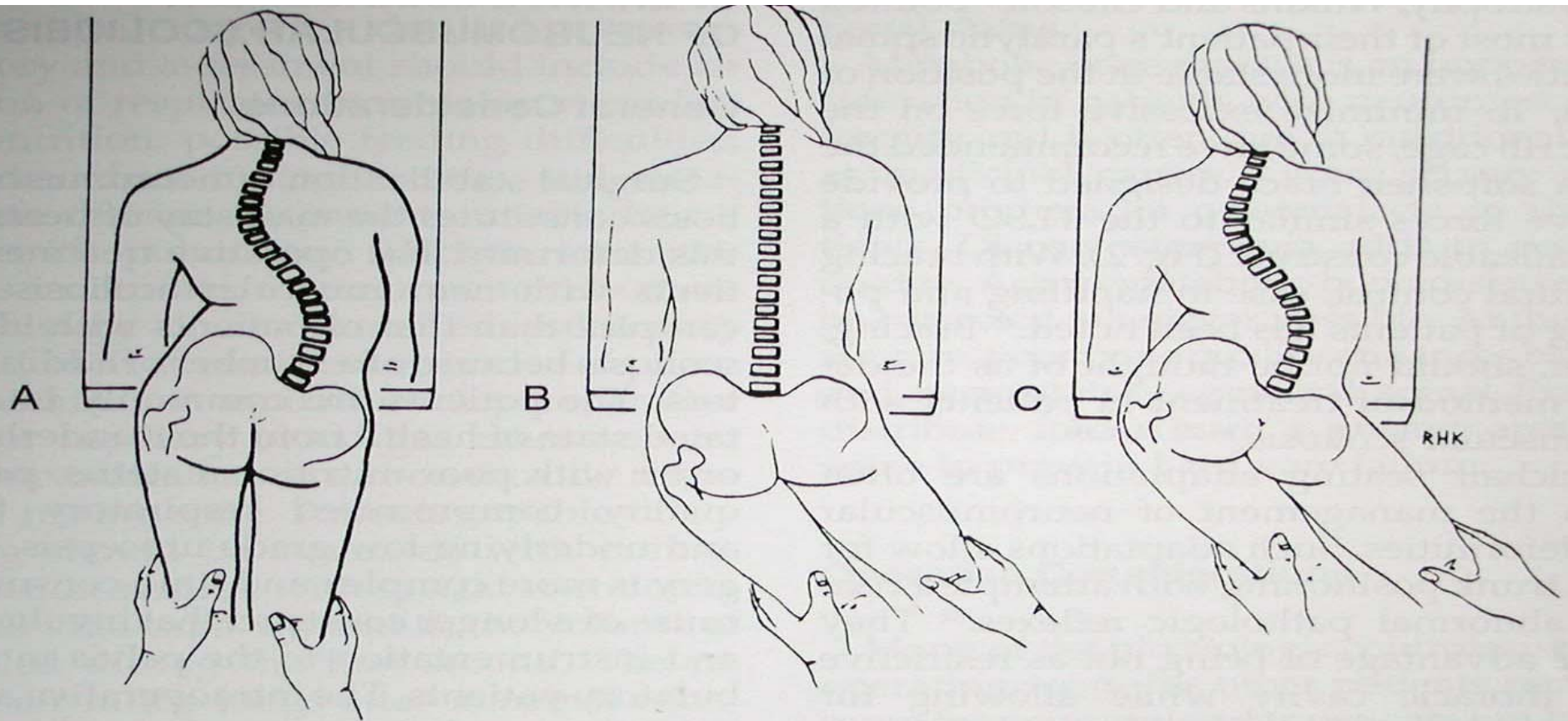


Figure 1. Test for pelvic obliquity with patient positioned prone over the end of the examining table. *A*, Pelvic obliquity. *B*, If the pelvic obliquity is eliminated by abduction or adduction of the hips, a pelvo-femoral muscle contracture is the cause. *C*, If the pelvic obliquity persists despite abduction or adduction of the hips, a fixed spinopelvic obliquity exists. (From Shook J: Paralytic scoliosis. In Bridwell K, DeWald R [eds]: Textbook of Spinal Surgery. Philadelphia Lippincott-Raven, 1997, p 841; with permission.)

KONJENİTAL SKOLYOZLAR

Tüm skolyozların %10'u

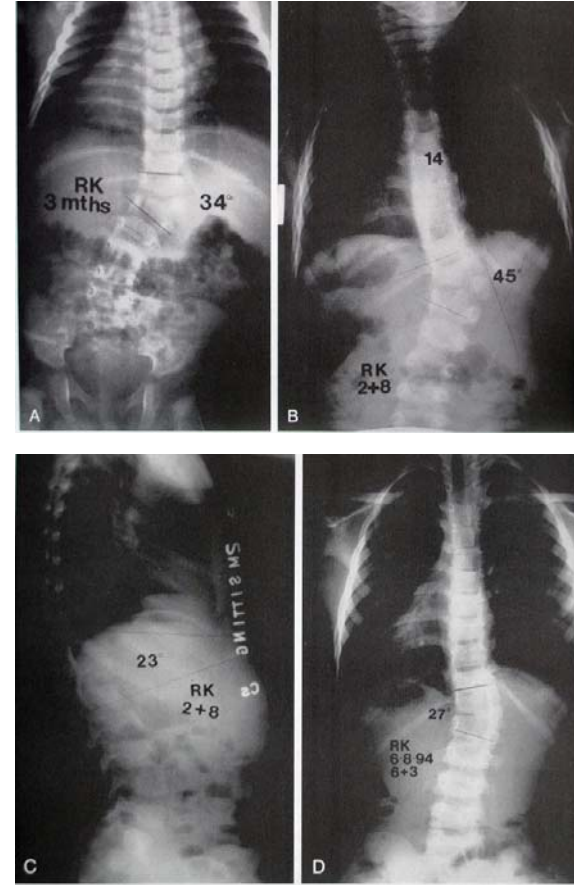
Hamileliğin 6. haftasından önce

Anormal omurilik veya kanal içi
patoloji %41

Böbrek anomalisi %20

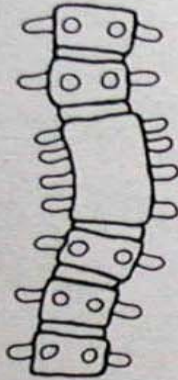
Kalp anomalisi %7-12

Ailevi değil, fakat başlatan faktörler
bilinmiyor



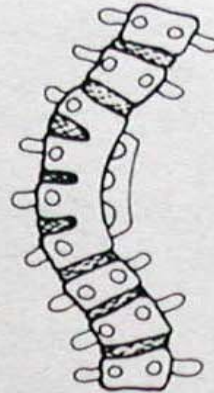
Block Vertebra

Bilateral failure of segmentation

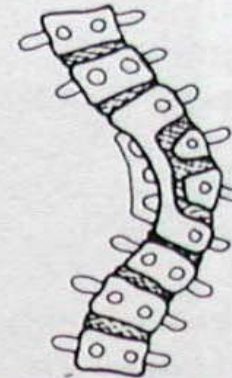


Unilateral Bar

Unilateral failure of segmentation



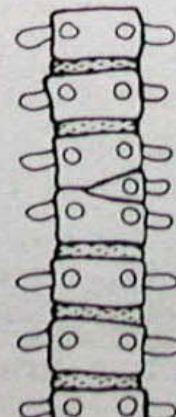
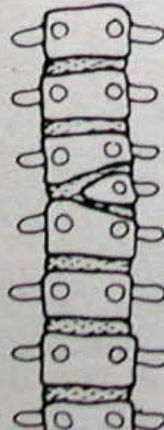
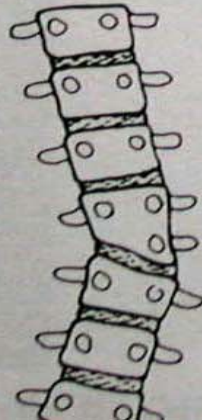
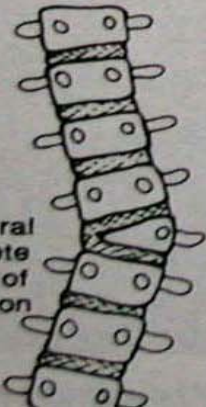
Unilateral Bar & Hemivertebra



Defects of Formation

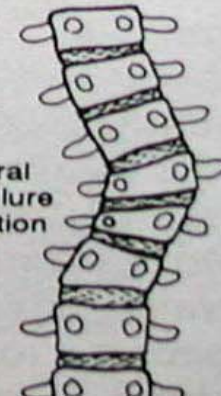
Hemivertebra

Unilateral complete failure of formation



Wedge Vertebra

Unilateral partial failure of formation



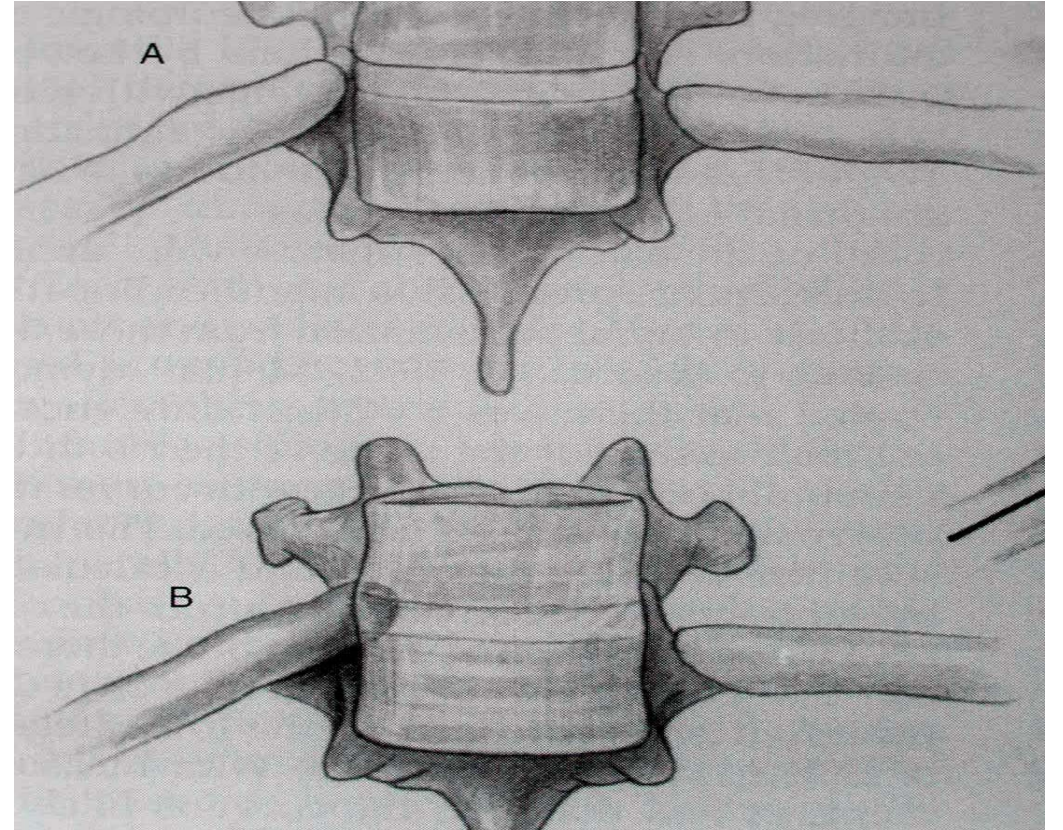
İDİOPATİK SKOLYOZLAR

En sık rastlanan skolyoz tipi (%70). Nedeni belirsiz

1. İnfantil: 0-3 yaş. %98 torakal yerleşim ve sol torakal tip
 - İyileşen tip (self resolving): %85, RVAD 20° altı, genellikle 6 aydan küçük
 - İlerleyen tip (progressive): %15, RVAD 20° üstü, genellikle 1 yaş üzeri
2. Juvenil: 4-10 yaş
3. Adölesan: 10 yaş üstü

İNFANTİL İDİOPATİK SKOLYOZ

- 0-3 yaş arası
- Erkeklerde daha sık
- Eğriliğin tepesi solda
- Eğriliğin tepesinde kosta-vertebra açısı farkı 20° üzeri ise ilerleyici
- Kostanın başı vertebra ile üstüste binmiş görülüyorsa ilerleyici

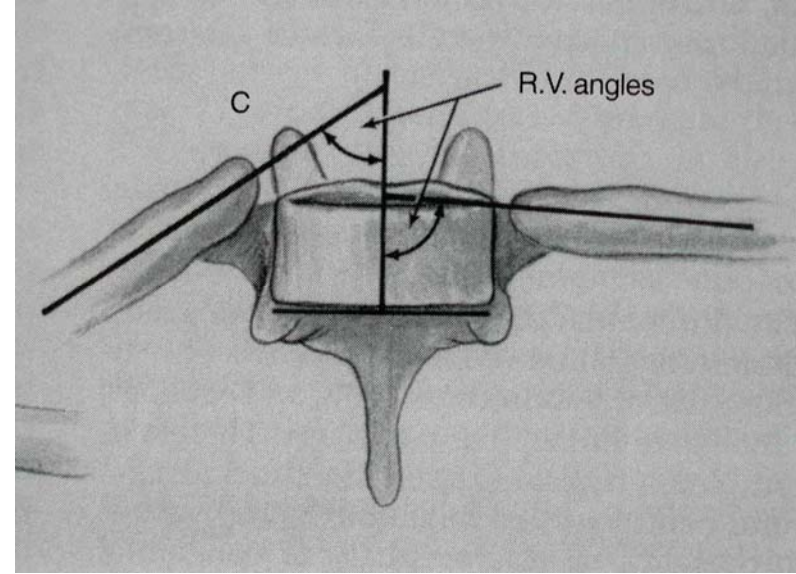


İNFANTİL İDİOPATİK SKOLYOZ

TEDAVİ

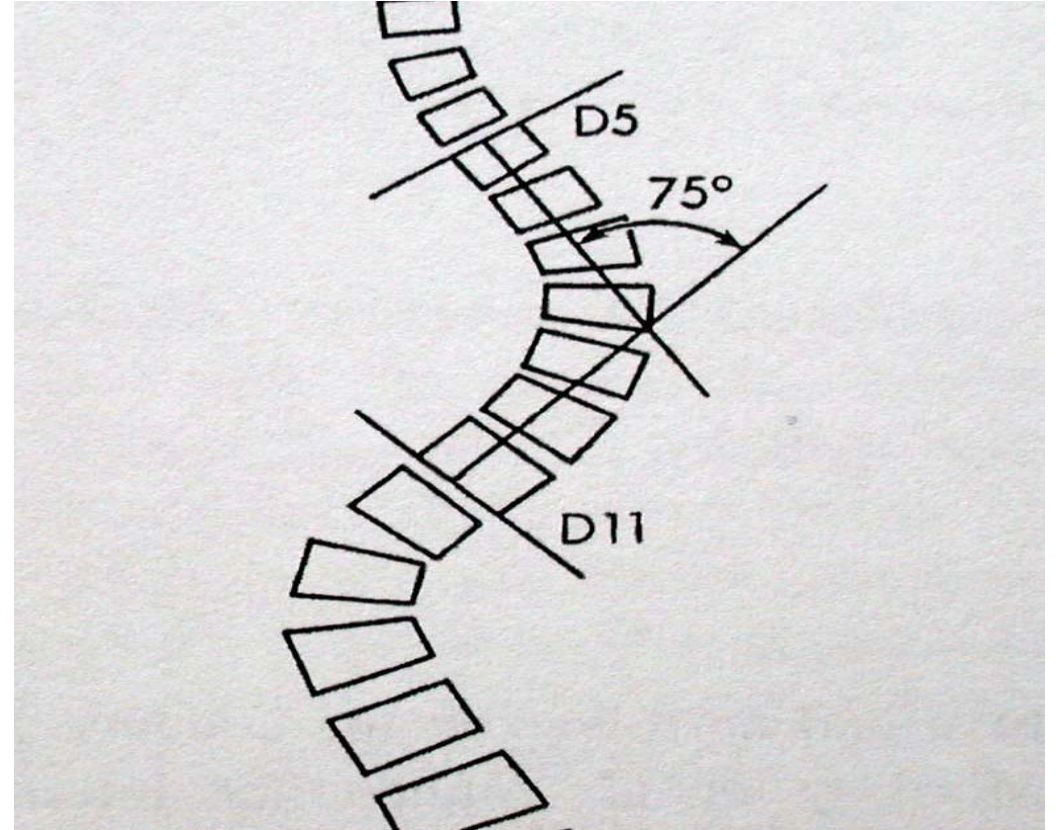
- Seri alçılama → breys → cerrahi
- Preoperatif traksiyon → füzyon
- Subkutan rod

Breyslemede TLSO-CTLSO;
eğrilik stabilize olduktan 2 yıl sonra
kullanımı bırakılabilir



JUVENİL İDİOPATİK SKOLYOZ

- 4-10 yaş
- Kızlarda daha sık
- Eğrilik tepesi sağda
- İlerleme ve cerrahi gerektirmesi daha sık (%67)
- Kardiyopulmoner sorun riski orta derecede



JUVENİL İDİOPATİK SKOLYOZ

TEDAVİ

- COBB 20° altında ise her 4-6 ayda bir gözlem
 - 5-7° artış → breysleme
 - İlerleme yok → takip
- 20-35° breys sonuçları iyi
- 35-45° breys sonuçları değişken
- 40-45° üzeri cerrahi
- Eğriliğin tepesi (apex) T8 ve altında ise TLSO, yukarıda ise Milwaukee

ADÖLESAN İDİOPATİK SKOLYOZ

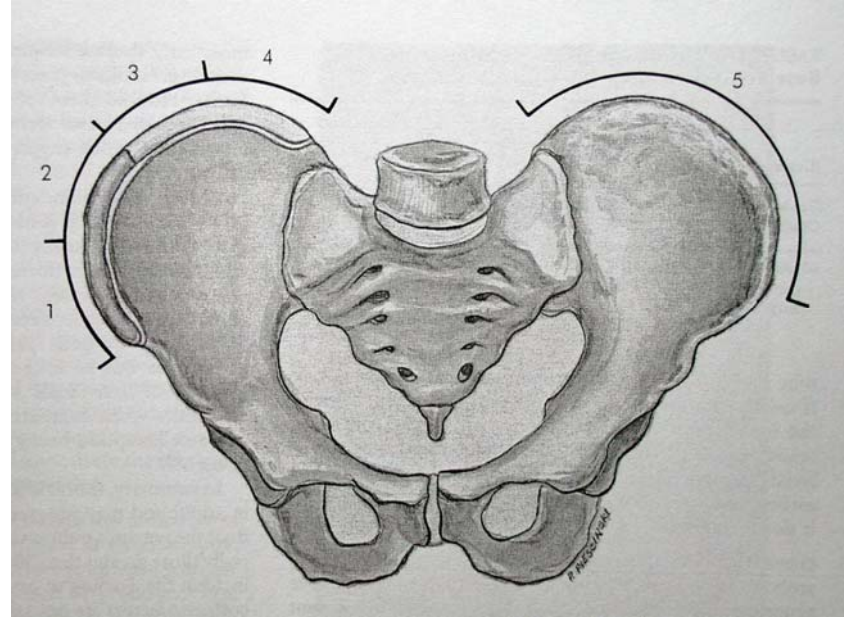
- 10-20 yaş arası
- Etiyoloji ?, ailesel yatkınlık var, multifaktoryel
- %23 vakada eğrilik ilerler, kendiliğinden düzelme nadir
- 40° altında breys tedavisi başarılı (%75-80 eğrilik kontrol altına alınır)
- Kızlarda 6 kat sık
- Torakal, apeks sağda

Cobb açısı	Sıklık %
>10°	2-3
>20°	0.3-0.5
>30°	0.1-0.3
>40°	<0.1

ADÖLESAN İDİOPATİK SKOLYOZ

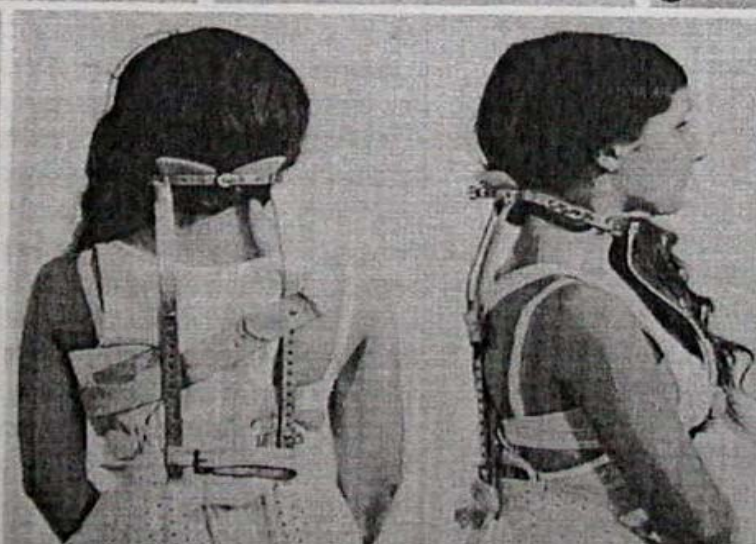

AİS'da ilerlemeyi etkileyen faktörler

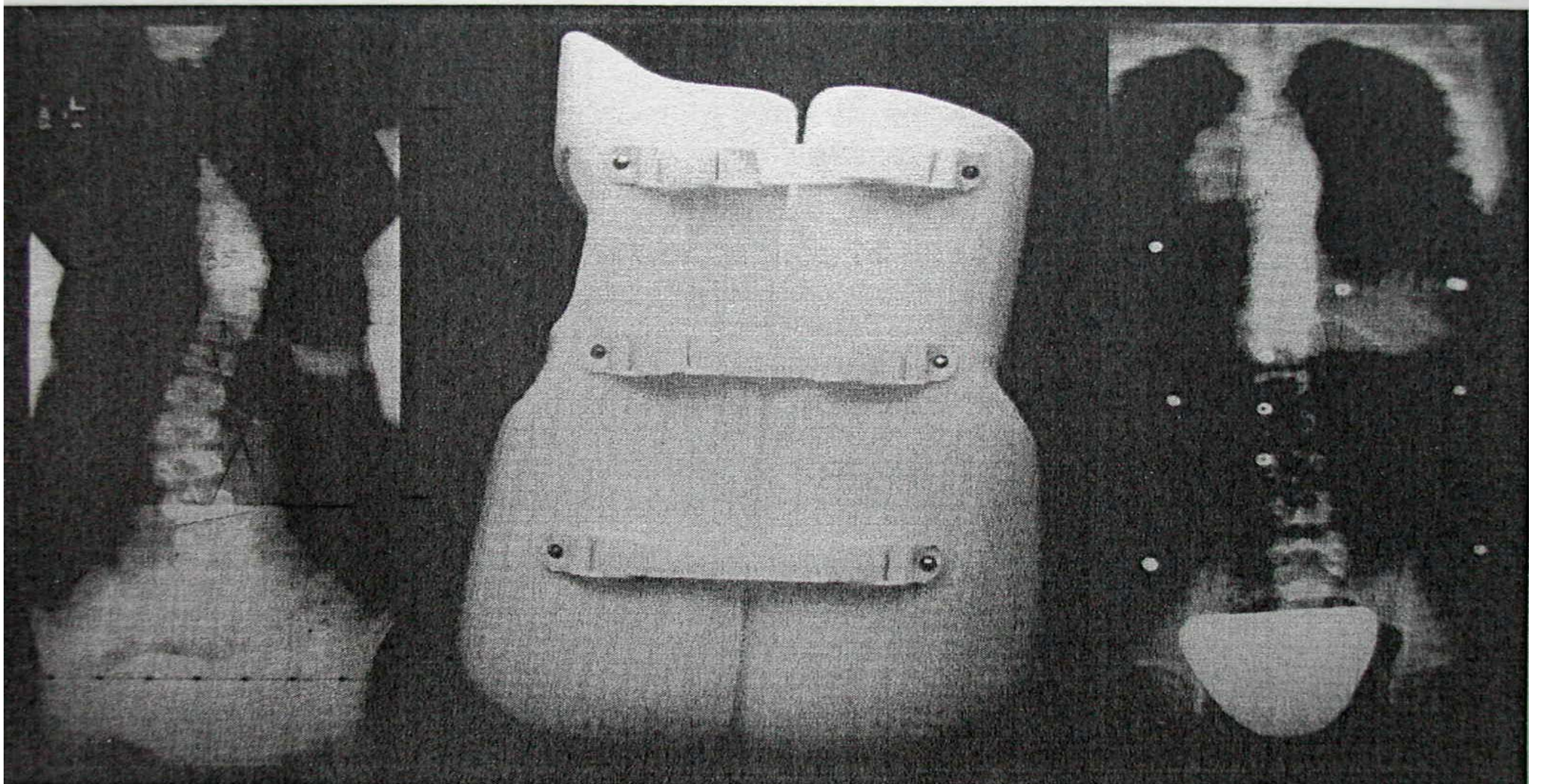
- Kızlar > Erkekler
- Menarş öncesi
- Risser 0
- Çift eğrilik > Tek eğrilik
- Torakal eğrilik > Lomber eğrilik
- Daha şidetli eğrilik

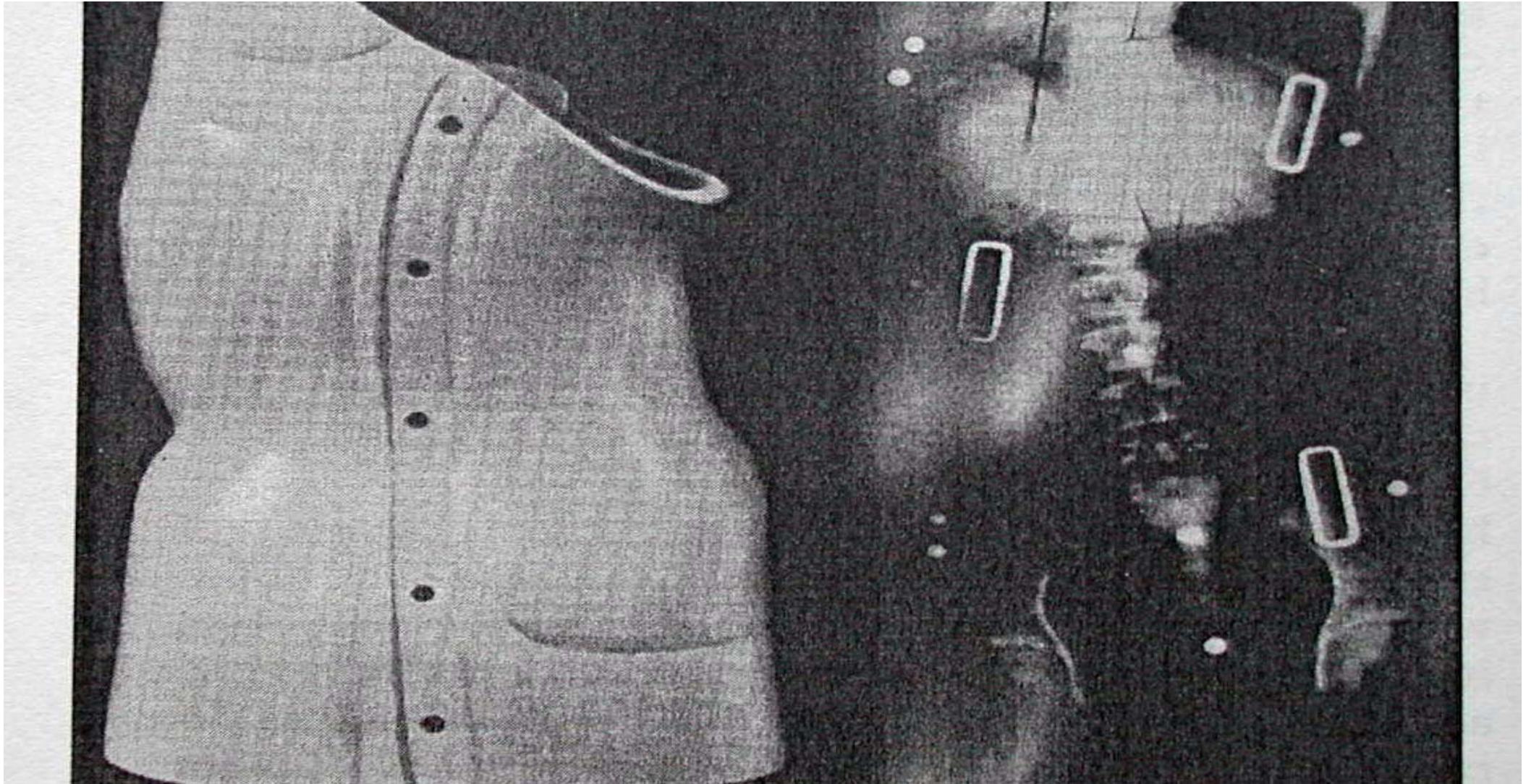


AİS'da Tedavi

- Cobb 20° ↓
Matür kemik: Gözlem
İmmatür: 4-6 aylık takipler;
6 ayda 5° artış ⇒ Ortez
- Başvuruda Cobb 30-40°
Matür kemik: Takip
İmmatür: Ortez
- Breysleme
Fulltime breysleme daha etkili
T7 ve altında Boston breys
Torakolomber veya hafif lomber eğriliklerde Charleston
Aile-hasta uyumu çok önemli
Risser 0-1 ise %43 başarısızlık







AİS'da Tedavi

- 20-30° fleksibl eğrilik, 5°'den fazla ilerleme varsa breysleme
- 30-40° eğrilik varsa hemen breysleme
- 40-50°'de nadiren breys; gen. cerrahi
- 50° üstü cerrahi

Cerrahi endikasyonları

Büyüyen çocukta ilerleyici eğrilik

Adölesanda 50° üzeri eğrilik ve gövde asimetrisi

Ağrı (cerrahi dışı tedavi ile önlenemeyen)

Torakal lordoz

Belirgin kozmetik deformite

NÖROMUSKÜLER SKOLYOZLAR

1. Nöropatik

- I. motor nöron
 - Serebral paralizi
 - Spinoserebellar dej.
 - Siringomyeli
 - Friedrich ataksisi
 - Charcot-Marie-Tooth
- II. motor nöron
 - Poliomyelit
 - Diğer viral myelitler
 - Myelomeningosel

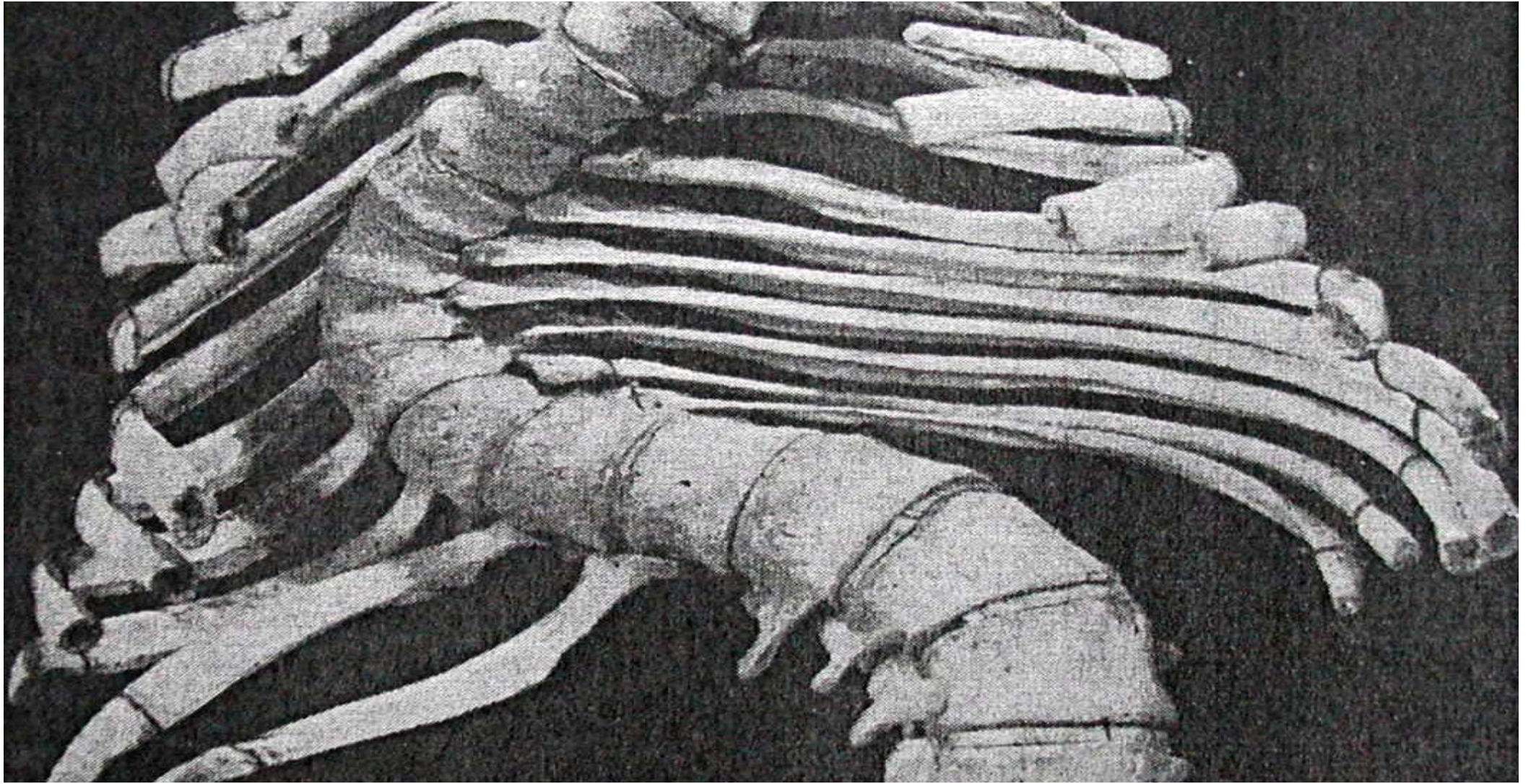
2. Myopatik

DİĞER SEBEPLER

1. Nörofibromatozis
2. Bağ dokusu hastalıkları
3. Romatizmal hastalıklar
4. Travma
5. Radyoterapi sonrası
6. Yanık sonrası
7. Osteokondrodistrofiler
8. Omurga infeksiyonu
9. Tümörler
 - Vertebral kolon
 - Omurilik tümörleri
10. Lumbosakral patolojiler

YAPISAL DEĞİŞİKLİKLER

- Konkav tarafta vertebra yüksekliği azalır
- Konkav tarafta disk yüksekliği azalır
- Vertebralar konveks tarafa doğru rotasyone olur
- Kaburgalarda eğilme → rib hump
- Akciğer kapasitesi azalır
- İç organların rotasyonu
- Omurilik rotasyonu, köklerin yer değiştirmesi



SPONDİLOLİZİS- SPONDİLOLİSTEZİS

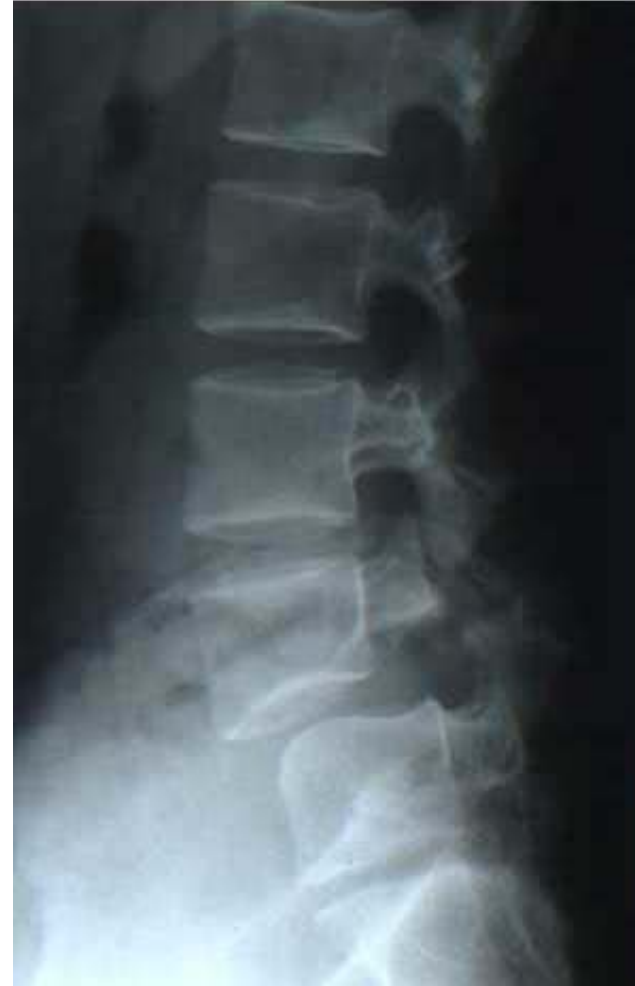- **Spondilolizis:** Pars interartiküleriste tek veya çift taraflı defekt
 - İncelme ve uzama şeklinde displastik
 - Doku kaybı varsa istmik
- **Spondilolistezis:** Bir vertebranın diğeri üzerinde öne veya arkaya kayması.
 - Spondilolizis
 - Disk dejenerasyonu
 - Spondilartroz

- Etioloji

- Travma: %50.
Hiperekstansiyon
- Heredite: Birinci
derece akrabada %35,
Scheuermann'da %35

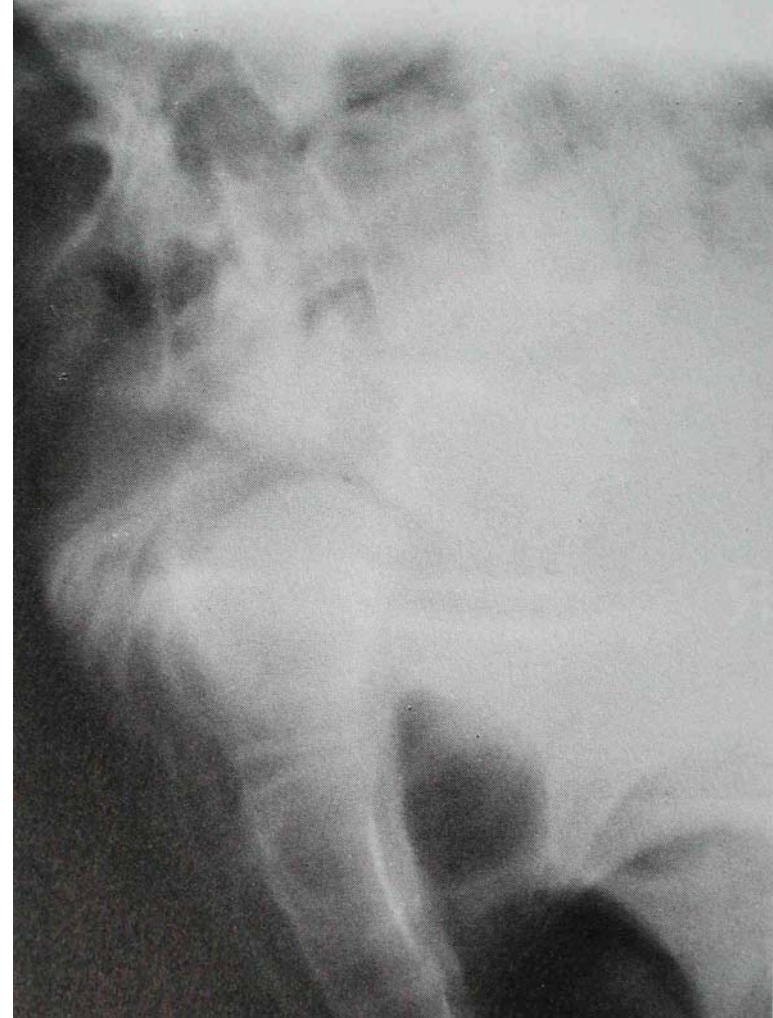- Lokalizasyon

- L5-S1: %66-90
- L4-L5: %10-33
- L3-L4: %1-7



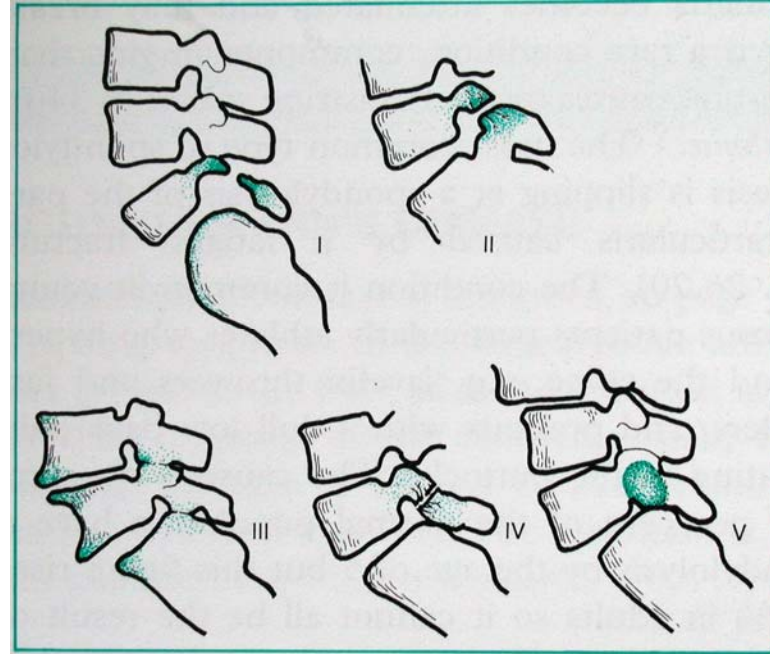
KLİNİK

- Bel ağrısı
- Tekrarlayan bel ağrısı
- Bacaklara vuran ağrı, nörolojik bulgular
- Kalça-diz fleksiyonda yürüme, hamstring gerginliği
- Bel hareketleri kısıtlı
- Spinöz çıkıntı palp
- Skolyoz (%13)
- 10-15 yaşta şikayet ↑



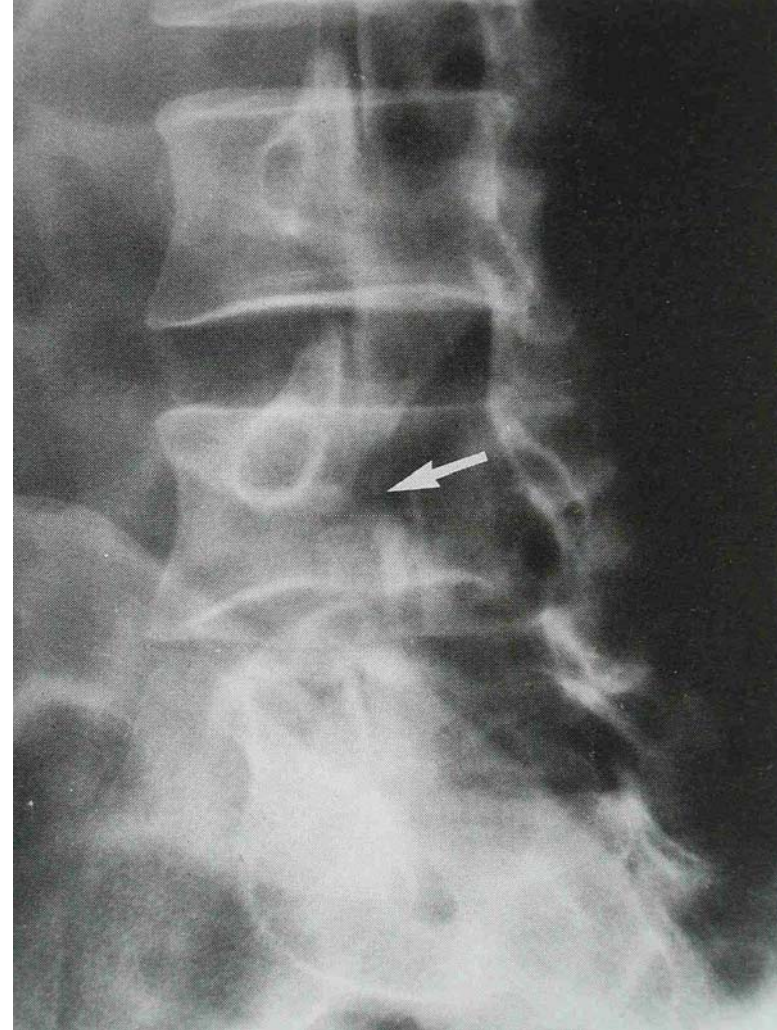
- Sınıflama

- Displastik (konjenital): Sakrum üst kısmında displazi, L5-S1, ailesel
- İstmik: Bil. → Olistezis
- Dejeneratif
- Travmatik
- Patolojik

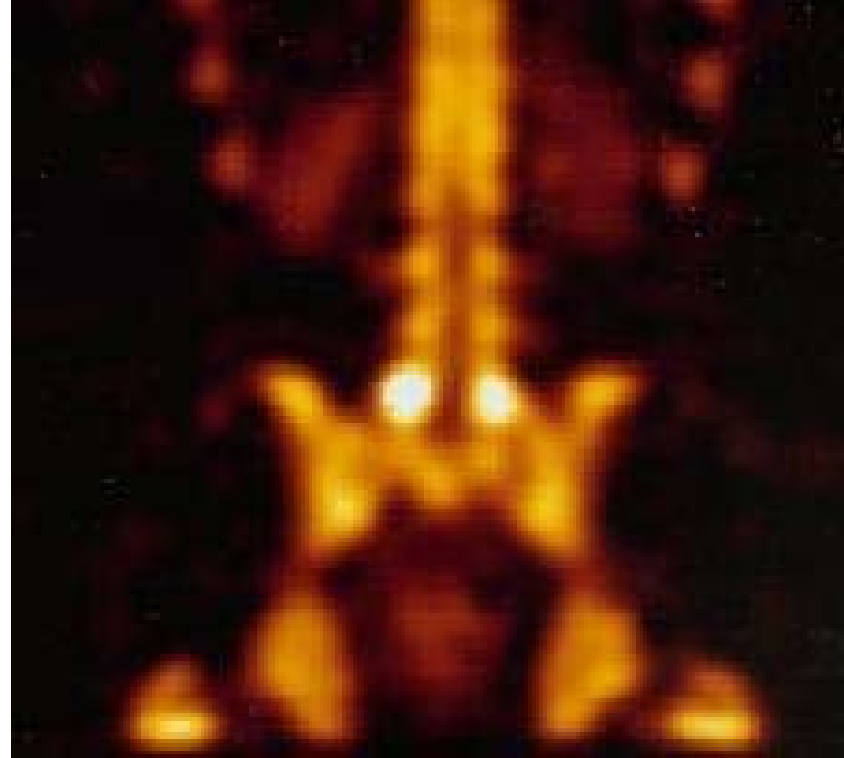


RADYOLOJİ

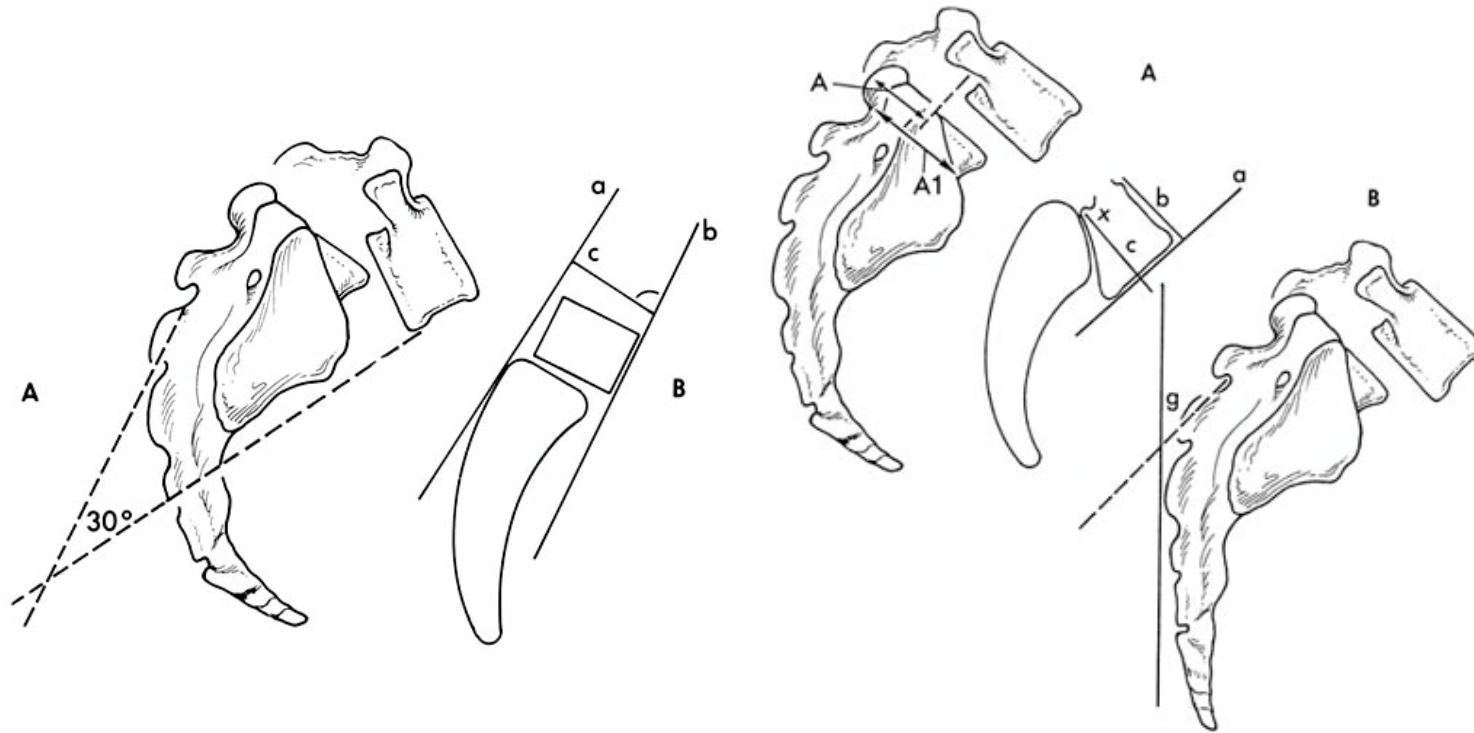
- Oblik gr: Ayakta çekilir. İskoç çoban köpeğinin boynu kırık
- Yan gr: Meyerding
 - %0-25 : Grade 1
 - %25-50: Grade 2
 - %50-75: Grade 3
 - %75-100: Grade 4



- Sintigrafi: Uptake \uparrow
- PET: Uptake \uparrow
- CT: Kemik sorunları ortaya koyar
- MRG: Her yönden görüntü ve disk durumu



Spondilolisteziste ölçümler



TEDAVİ

- Konservatif tedavi;
 - Hareket kısıtlaması
 - Lumbosakral destek
 - Ekstensör sırt kasları için egzersiz
- Cerrahi;
 - Konservatif tedavi yetersiz
 - Kayma ilerliyor
 - Ağrı - nörolojik semptom
 - İleri derece kayma