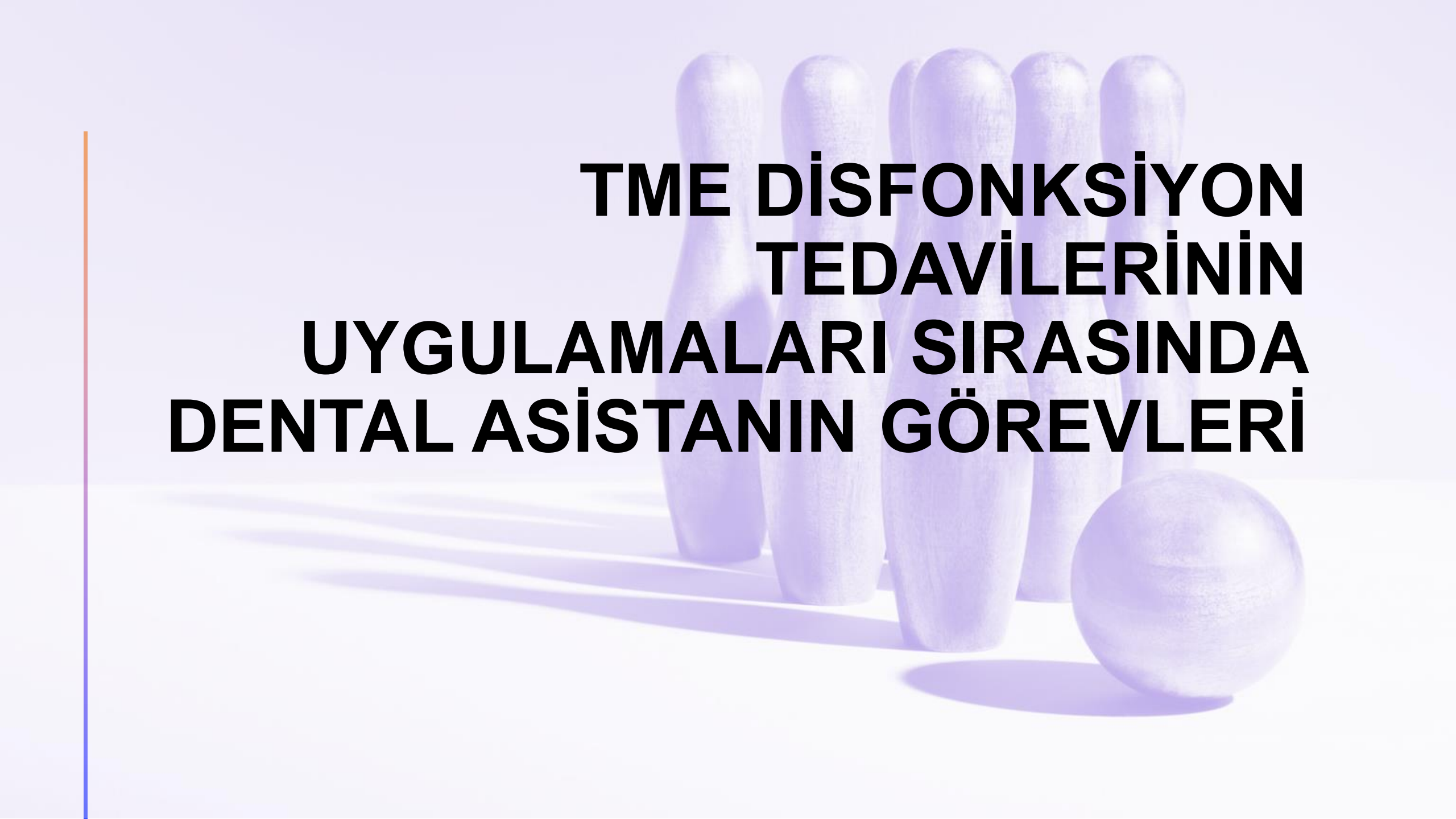




PROTETİK DİŞ TEDAVİSİNDE KLİNİK YARDIMCILIĞI

UZM. DT. E. İREM OĞUZ





**TME DİSFONKSİYON
TEDAVİLERİNİN
UYGULAMALARI SIRASINDA
DENTAL ASİSTANIN GÖREVLERİ**

TME disfonksiyon tedavileri



- Temperomandibular eklem çene eklemidir. Eklem yüzeylerinin arasında disk bulunur.
- Eklem yüzeyleri, diskin yapısı veya konumundaki sorunlar sebebiyle TME hastalıkları oluşabilir.

TME
disfonksiyonu
olan hastalara
yaklaşım

Ağrı, eklemdede ses, çiğneme problemleri olabilir.

Ağız açmada kısıtlılık- ölçü almada problem

Ağzın açık kalması

TME hastalarının klinik aşamalarında yardımcı personelin görevleri



- Muayene ve kontrol seanslarında bulguların kayıt altına alınması hastanın takibi açısından çok önemlidir, bu da yardımcı personelin görevidir.
- Ağız açıklığını ölçmek için cetvel-kumpas gerekir.
- Splint yapılacağı zaman hekim genellikle aljinat ile ölçü elde eder.

- Splint Őeffaf sođuk akrilikten yapılır. Ađız iđi uyumlamalar iđin klinikte de bir miktar sođuk akriliđi gode iđinde karıŐtırmak gerekebilir. Akriliđin dođru oranlarda hazırlanarak karıŐtırılması yardımcı personelin gőrevidir.



Splintlerin ağız içinde uyumlandırımlarının yapılması için hekim artikülasyon kağıdı, mikromotor-piyasemen ve hard frezlere ihtiyaç duyar. Bunların hazır edilmesi yardımcı personelin görevidir.





**TEŞEKKÜR
EDERİM,
SINAVLARINIZDA
BAŞARILAR
DILERİM.**

