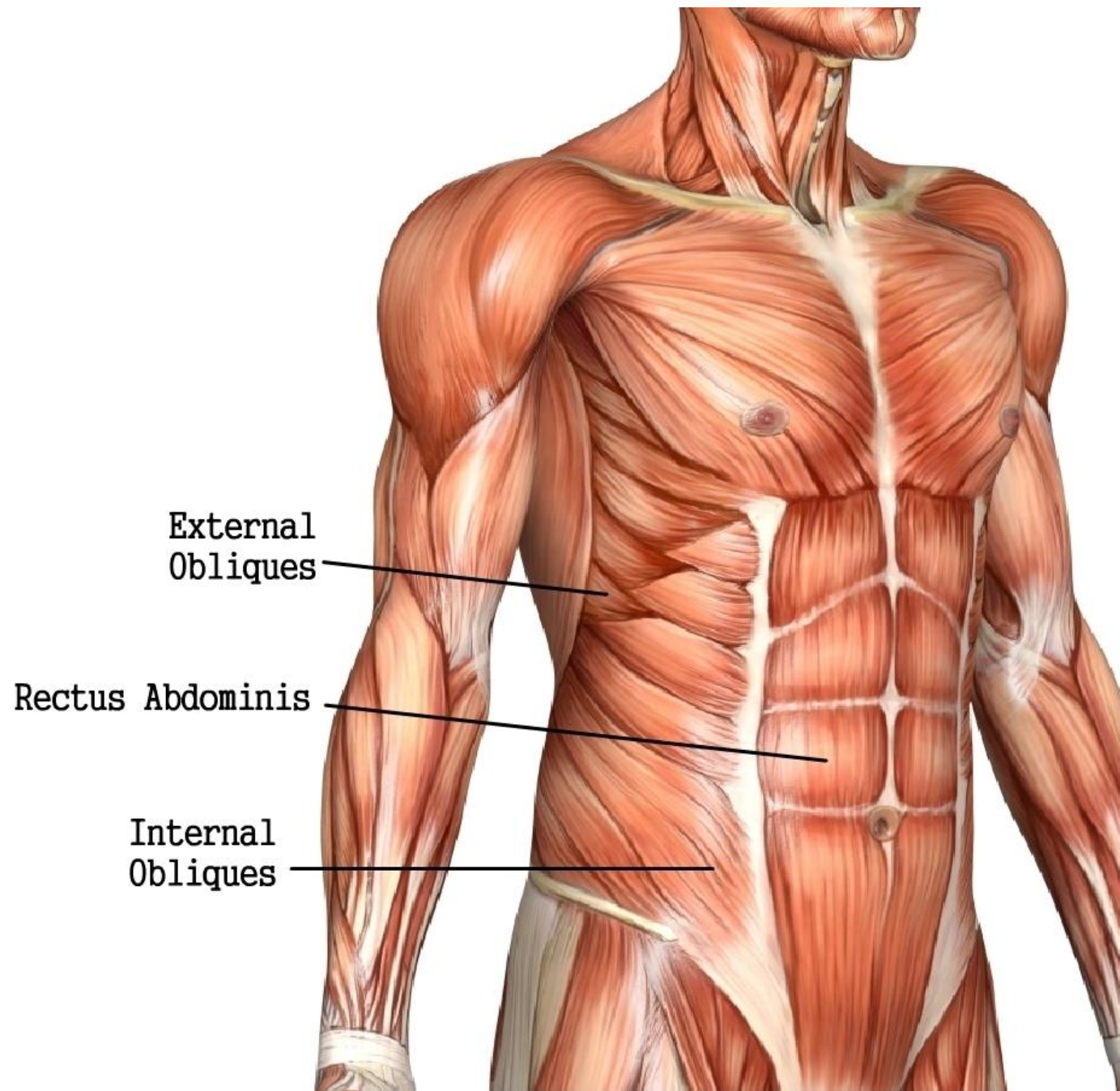


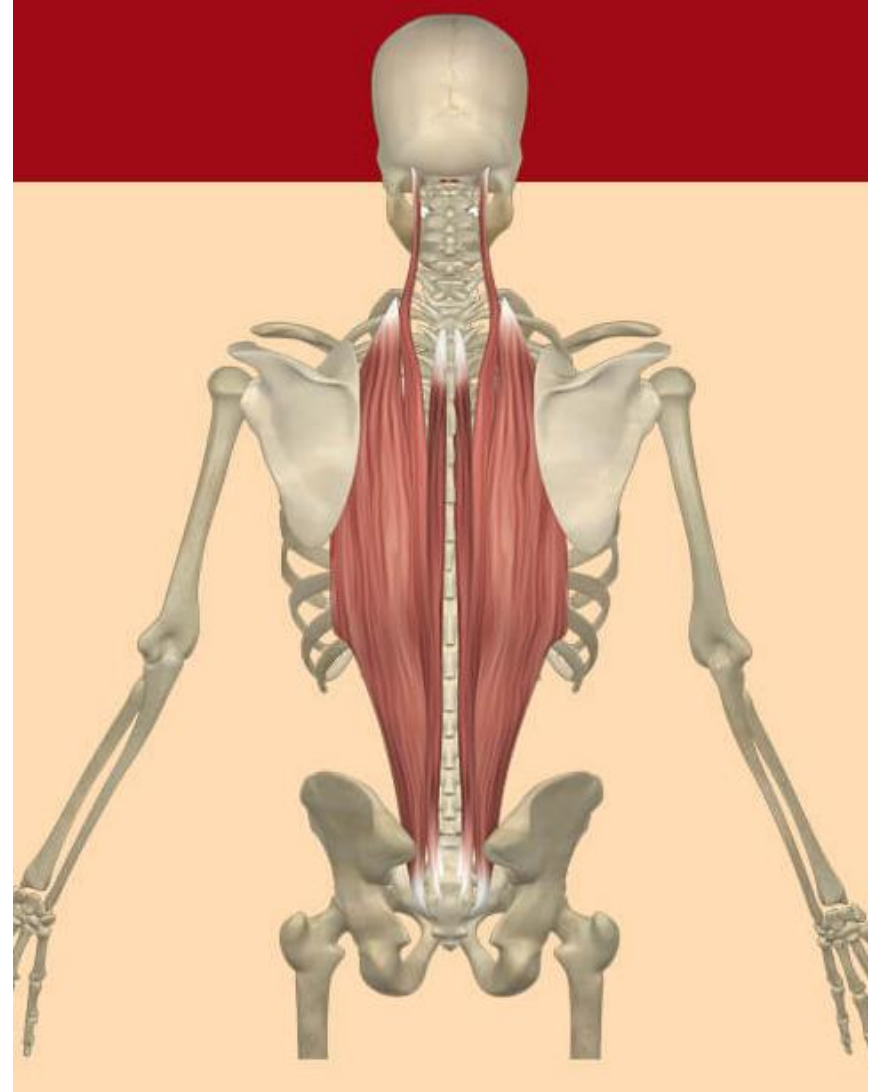
# Gövdenin Fleksörleri;


- **Karın Kasları;**
- **Rectusabdominis:** gövdenin öne fleksiyonunu sağlar.
- **Eksternaloblique:** gövdenin öne fleksiyonunuve rotasyonu sağlar.
- **İnternaloblique:**gövdenin öne fleksiyonunurotasyonunu sağlar.



# Gövdenin Hiperekstansiyonu

- **Eractor spinalis:**  
Gövdenin dik durmasını sağlayan kastır. Ayrıca gövdenin hiperekstansiyon hareketini yaptırır.



An anatomical illustration of the human back, showing the skeletal structure and the erector spinae muscles. The muscles are highlighted in a reddish-brown color and are shown running vertically along the spine. The diagram is set against a dark grey background.

*Erector spinae  
muscles help extend  
the back.*

*Erector spinae*

- Iliocostalis
- Longissimus
- Spinalis