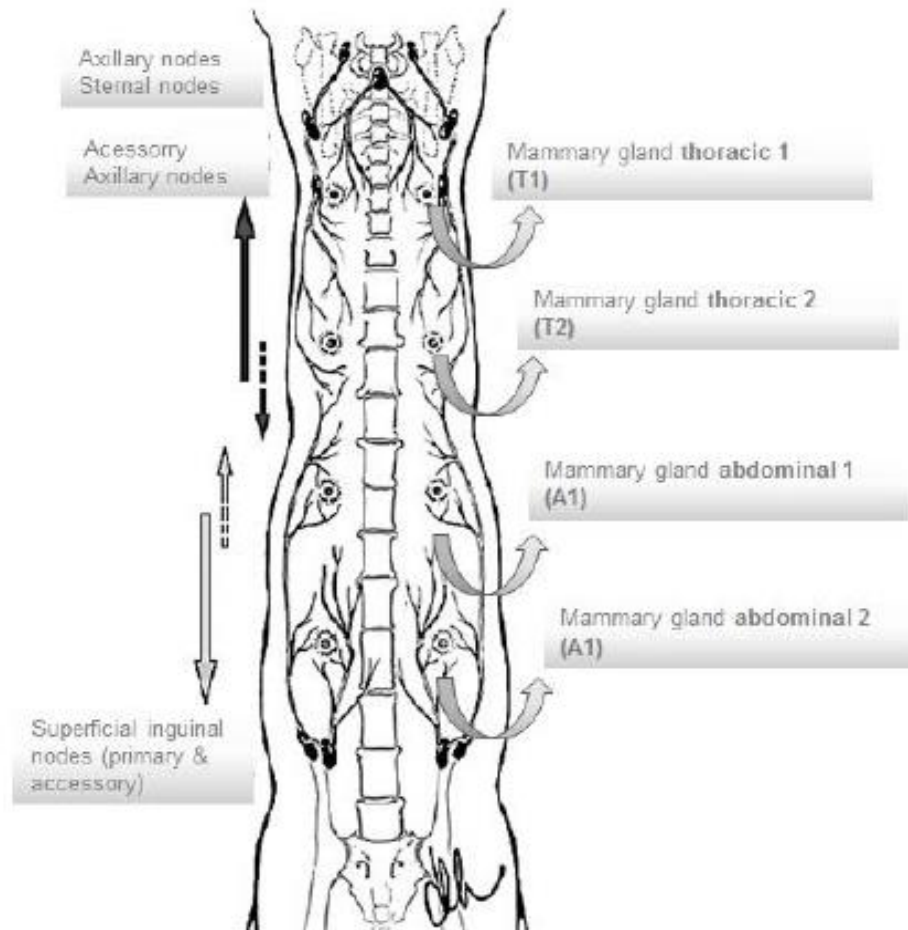


Ön meme loblarının lenf drenajı aksillar lenf yumrusu, abdominallerin ise süperfisiyel inguinal lenf yumrusunca sağlanır.



## SEMPTOMLAR

Bir veya birden fazla meme lobunda sert ve deęişik aplarda kitleler dikkati eker.

Kediler kitleleri yalama eęilimdedir.

Aşırı yalama sonucu kitleler üzerinde ülser, nekroz ve enfeksiyon şekillenir.

Hastalığın ilerleyen durumlarında iřtahsızlık ve durgunluk grlr.

Muayeneye bařlamadan nce ayrıntılı anamnez alınmalıdır.

Anamnezde ırk, yař, reproduktif zgemiř, kısırlařtırma zamanı yař, klinik semptomlar var iken P4 ve E2 kullanılıp kullanılmadıđı sorulmalıdır.

Fiziksel olarak her iki meme zinciri ve genel sađlık muayenesi yapılmalıdır.

Muayenede tümör veya tümörlerin hacmi, lokasyonu, üzerinde ülser olup olmadığı, alttaki dokulara yapışıklık durumu ile yakın dokulara metastaz durumuna bakılmalıdır.

Yakın meme loblarında da tümör olması lenfatik metastazı düşündürmelidir.

Kedilerde karşı meme loblarına venöz dolaşım ile metastaz mümkündür.

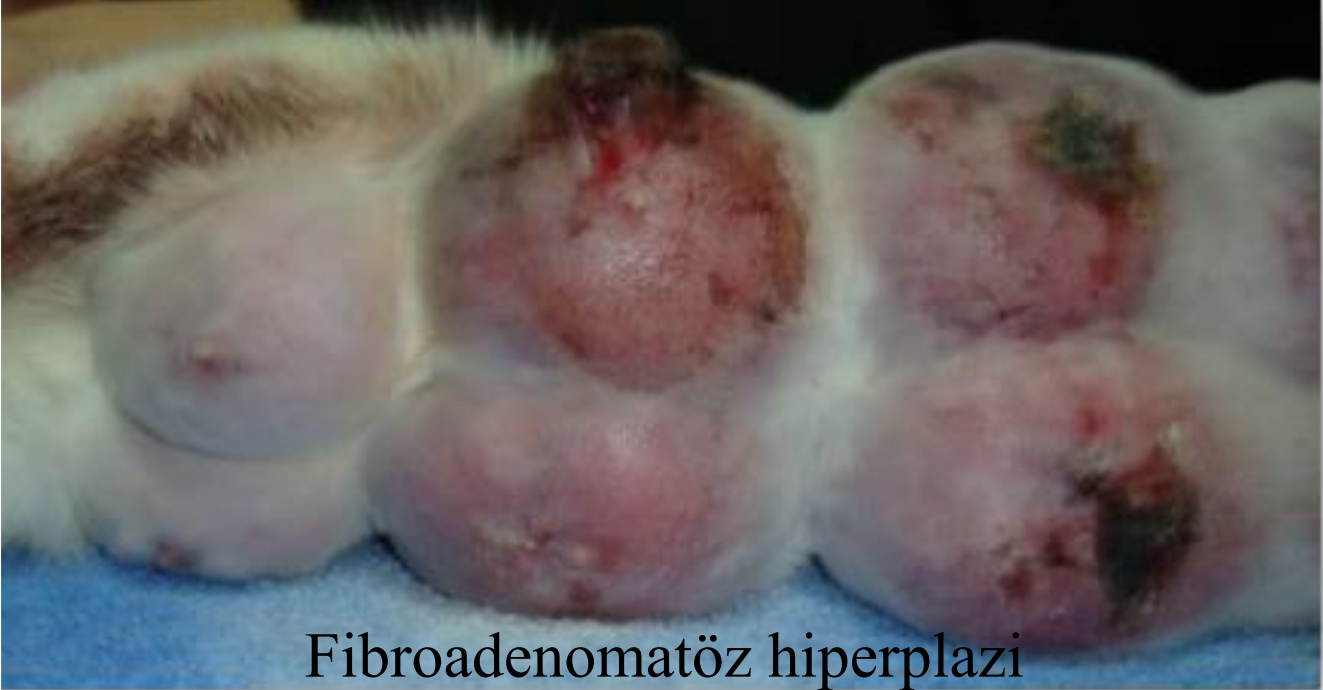## **Metastaz durumunda;**

Lenf yumruları büyür.

Akciğer metastazlarında ise;solunum güçlüğü, öksürük, arka bacaklarda ödem, topallık ve parezis görülebilir.

Yangılı karsinomlarda ise ilgili meme lobu şiş, sıcak ve ağrılı, yakın lenf yumrusunda büyüme vardır.

Benzer semptomlar fibroadematöz hiperplazide de görülür.



Fibroadenomatöz hiperplazi

Meme tümörleri bölgesel lenf yumruları dışında akciğer, plöra, karaciğer, iskelet, dalak, böbrek ve uzak lenf yumrularına metastaz yaparlar.

Kedilerde tümör daha sık akciğere metastaz yapmaktadır.

Yaygın plöra ve akciğer metastazlarında respiratorik distres (solunum güçlüğü, siyanoz) şekillenir.

Uzak lenf yumruları metastaz bakımından kontrol edilmelidir.

Şüpheli durumda metastaz için iğne veya doku biyopsisi yapılmalıdır.

Bu muayenelerden sonra tam kan sayımı, idrar analizi, serum biyokimyası, serum T4 konsantrasyonu ve FIV ve FLP virüs bakılmalıdır.

Organ metastazları için abdominal ultrason yapılmalı ve 3 yönlü (ventrodorsal, sağ ve sol lateral) torasik röntgen çekilmelidir.



Torasik röntgende metastazlar opak deęişik büyüklükte yapılar şeklinde görülür.

Torasik röntgende şüpheli bir durum olduğunda komputeriize tomografi de çekilebilir.

# TANI

**Palpasyon**

**Histopatolojik Muayene**

(Biyopsi öncesi iyotlu maddeler kullanılmamalıdır).

Çapı 2 cm'den küçük tümörlerin iyi huylu olma şansı fazladır.

**Metastazların kontrolü açısından;**

Akciğer radyografisi

Kemik radyografisi

**Laktasyon kistlerinden  
Meme hipertrofisinden ayırt edilmelidir.**



**Laktasyon  
dönemi  
sonrası**



**Luteal dönemde  
Genç kedilerde**