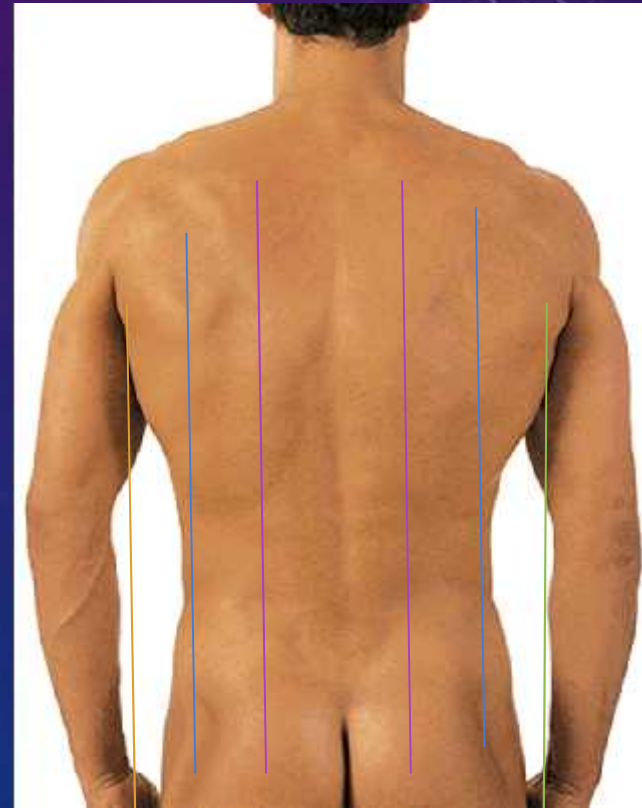


Spinal Orthoses
(Omurga Ortezleri)
Vertebral Kolonun Ortotik Terminolojisi
Pelvik Bantlar, LSO'lar ve Özellikleri
11.hafta

SERAP ALSANCAK

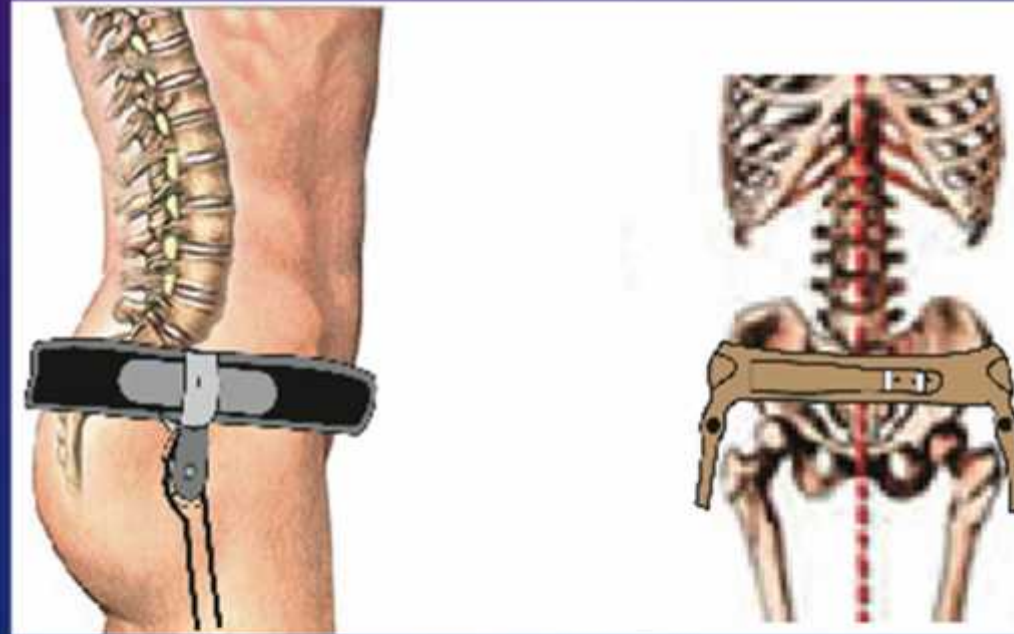
SPINAL ORTEZLERDE HATLAR

- Paravertebral
- Midaxillar
- Anterior axillar hat
- Posterior axillar hat
- Parasternal
- Midsternal
- Scapular hat
- Midclavicular hat

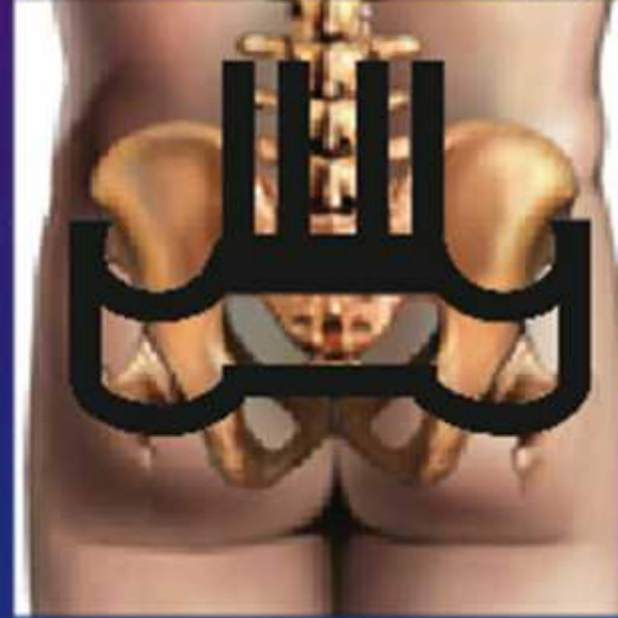
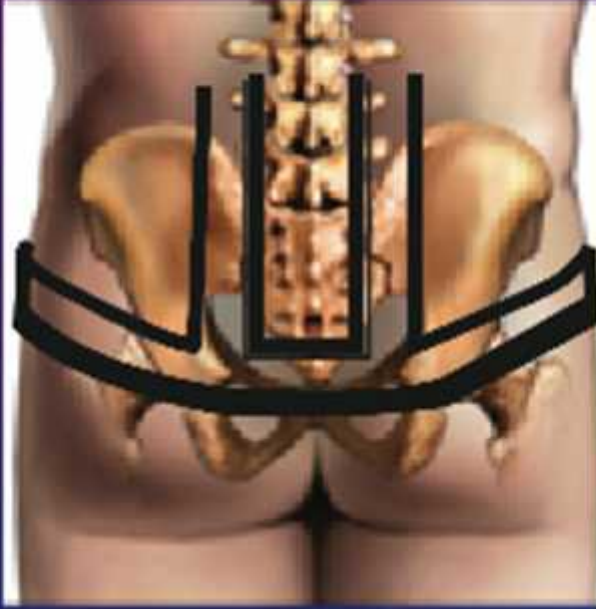
Düz pelvik bantlar ve Anatomik / Teknik özellikleri

- Düz pelvik bant: İki tarafta krista iliaka ile trokanter major arasında yer alır.

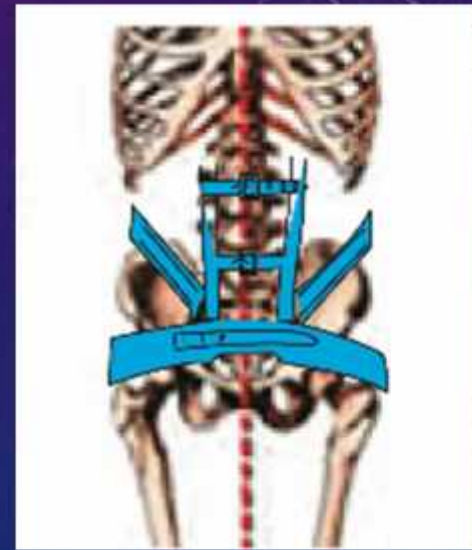
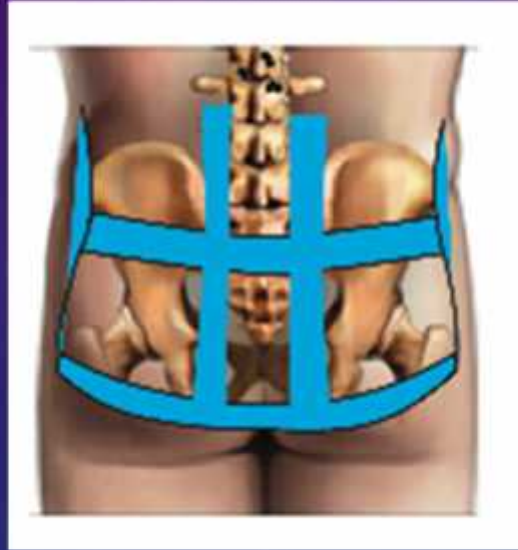
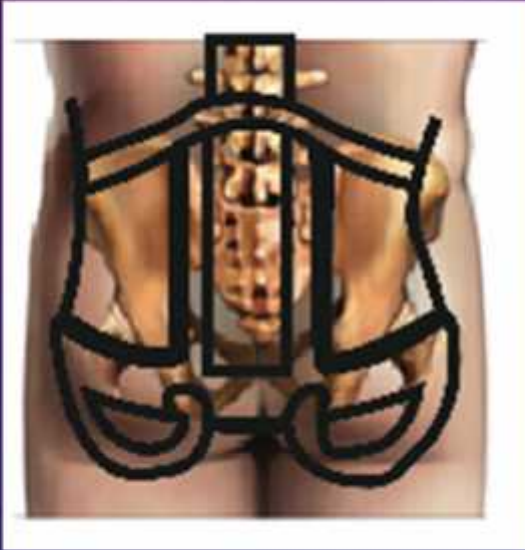Pelvik bant çeşitleri, endikasyonları ve Teknik özellikleri



- Kelebek şeklindeki pelvik bant: Sakrumun iki yanında glutealler arasında aşağı iner, yarım daire şeklinde uzanarak yanlarda trokanter üzerinde tekrar yükselir.

Pelvik bant çeşitleri, endikasyonları ve Teknik özellikleri



- Gluteal ilaveli pelvik bant: Düz pelvik bant ile kelebek şeklindeki pelvik bandın birleşimidir.
- Çift pelvik bant: İki transvers bant krista iliakayı arada bırakacak şekilde sarar SiAS'ları çevreleyerek birbirleriyle birleşir.