

Üriner Sistem Hastalıklarının Radyografik Değerlendirilmesi

Üriner Sistem

- * Metabolik
- * Humoral
- * Ekskretorik fonksiyonlara sahiptir

Üriner Sistem

Böbrekler

Üreterler

İdrar kesesi

Urethra

Böbrek Hastalıklarının Değerlendirilmesinde

Anamnez

Fiziksel muayene

İdrar analizi

Serum biyokimyasal profili

Radyografik inceleme

Ultrasonografik inceleme

Gerekirse biyopsi alınır

Böbreklerin Normal Radyografik Anatomisi

Böbrekler

Retroperitoneal boşluğun dorsalinde bulunur

Sağ böbrek sol böbreğe göre daha kranialdedir

Sağ böbrek

Köpekte T-13 - L-2 arasındadır

Kedide L- 1 - L-4 arasındadır

Sol böbrek

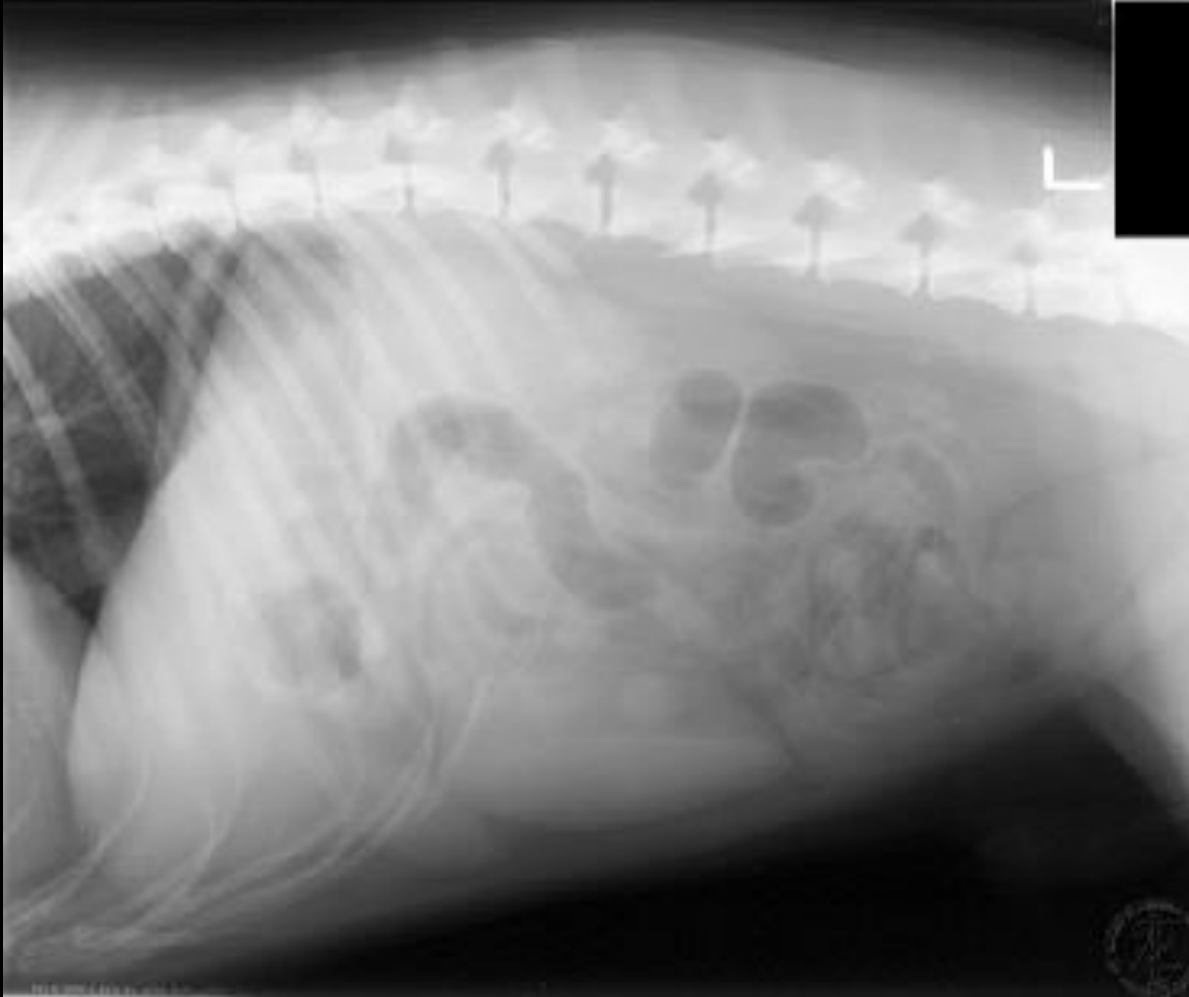
Köpekte L-2 - L-4 arasındadır

Kedide L- 2 - L- 5 arasındadır

Böbrek boyutu

Köpekte L2 vertebranın uzunluğunun 2.5 – 3.5 katı

Kedide L2 vertebranın uzunluğunun 2.4 – 3 katı



Böbrekler

Böbreklerin radyografik incelenmesinde daha önceden bir hazırlık gerekmektedir.

Bu sayesinde optimal bir görüntü elde edilir.

Böbreklerin Görüntülenmesi

1. Hastanın Hazırlanması

Direkt ya da indirekt radyografik incelemeden 24 saat önce aç bırakılır.

12 saat önceden su verilmez

Radyografiden 2 saat önce de lavman yapılmalıdır

2. Işınlama tekniđi

Detay elde edebilmek için çok önemlidir

Maksimal kontrastı sağlamak için kV değeri düşürölüp, mA değeri yükseltilerek *çekim süresi mümkün olduđunca kısa tutulur.*

Gridli kasetler ya da bucy düzeneđi olmalıdır

Radyografi ekspirasyon zamanının sonunda alınmalıdır

3. Hayvanın pozisyonu

L/L (sađ yatıř pozisyonunda)

V/D

D/V

Üriner Sistemin Radyografik incelemeesi;

Üriner sisteme ait organlarda meydana gelen patolojik bozuklukların oluşturduğu radyografik değişiklikler saptanarak, etiyolojiye ait bilgiler elde edilerek hastalıkların tanısı gerçekleştirilir

Direkt radyografi

İndirekt radyografi (kontrast çalışma)

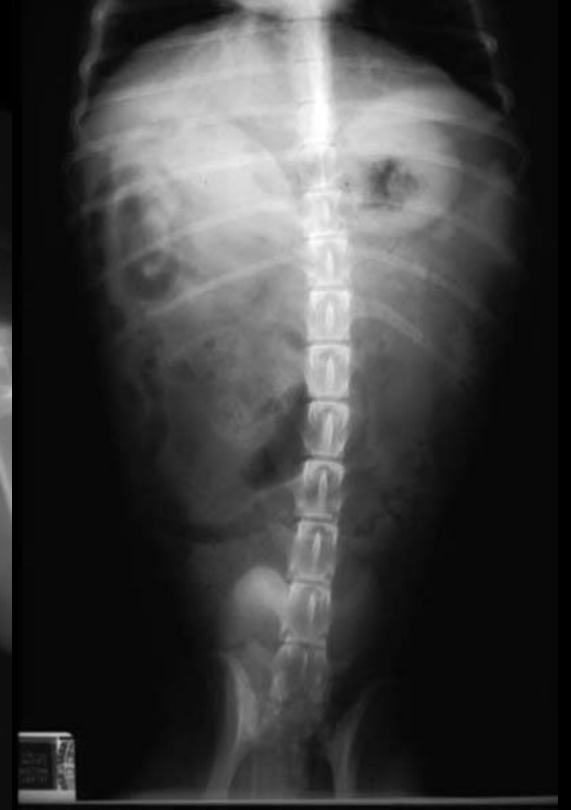
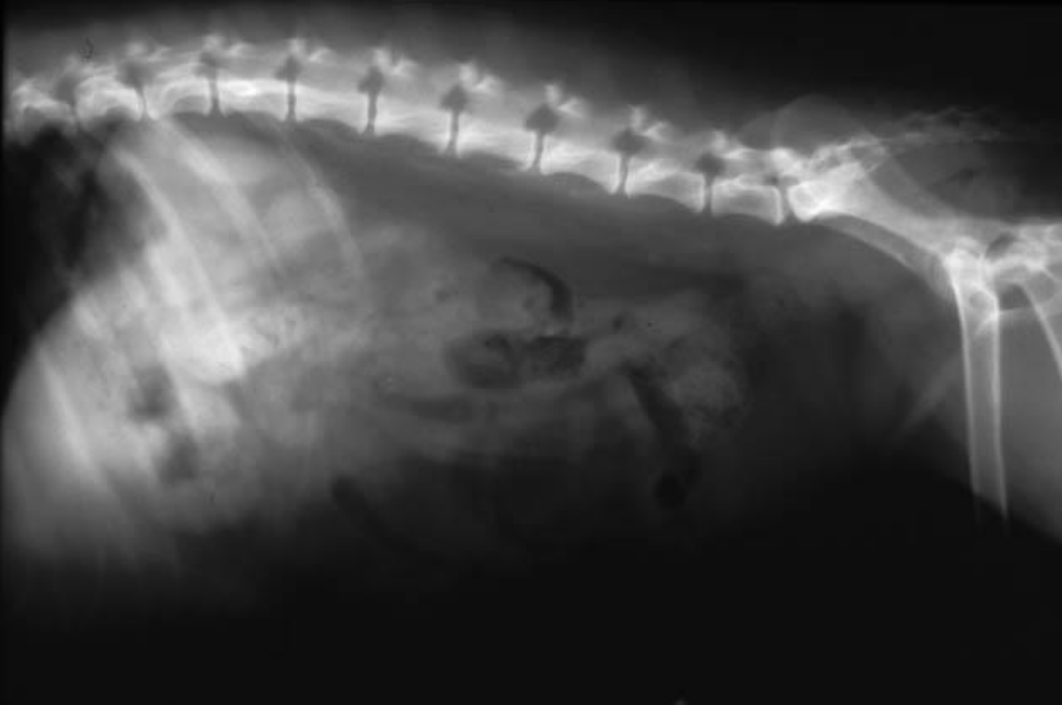Ultrasonografi hastalıkların tanısında kullanılsa da radyografik İnceleme önceliğini hala korumaktadır

Direkt Radyografi

Kontrast madde verilmeden gerçekleştirilir

Direkt radyografide; böbreklerin büyüklüğü, şekli, pozisyonu, opasitesi, sayısı hakkında bilgi edinilir.

Ayrıca rayoopak taşlar değerlendirilir



Böbrek boyutunda ünilateral artış

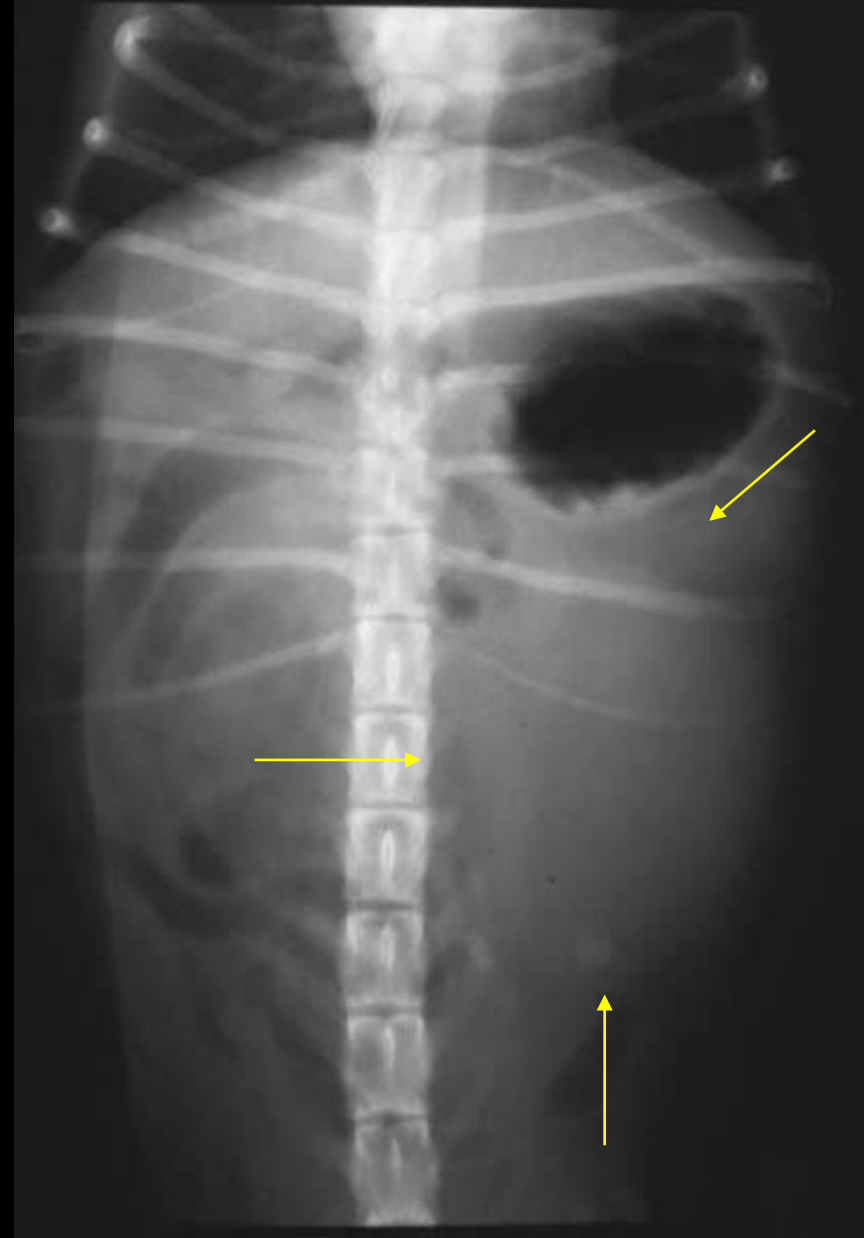
Kompensatorik hipertrofi

Subkapsuler hematoma

Neoplazi

Kist

Hidronefroz



Böbrek boyutunda bilateral artış

Akut nefritis

Polikistik böbrekler

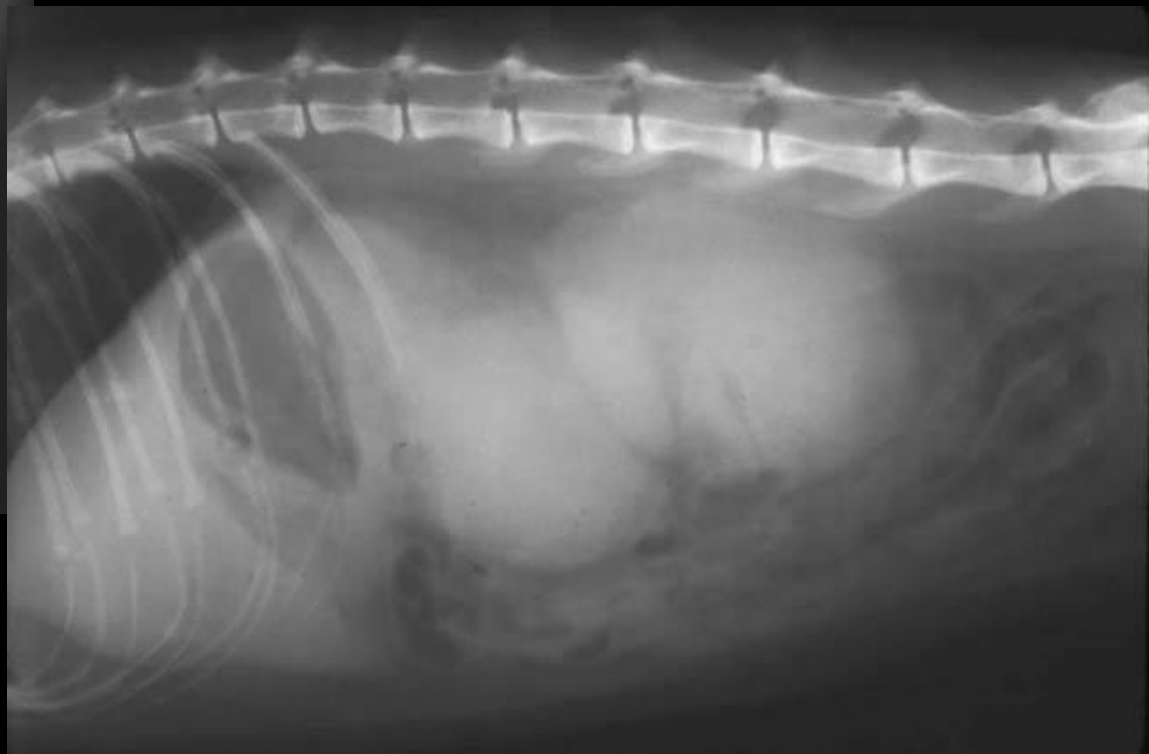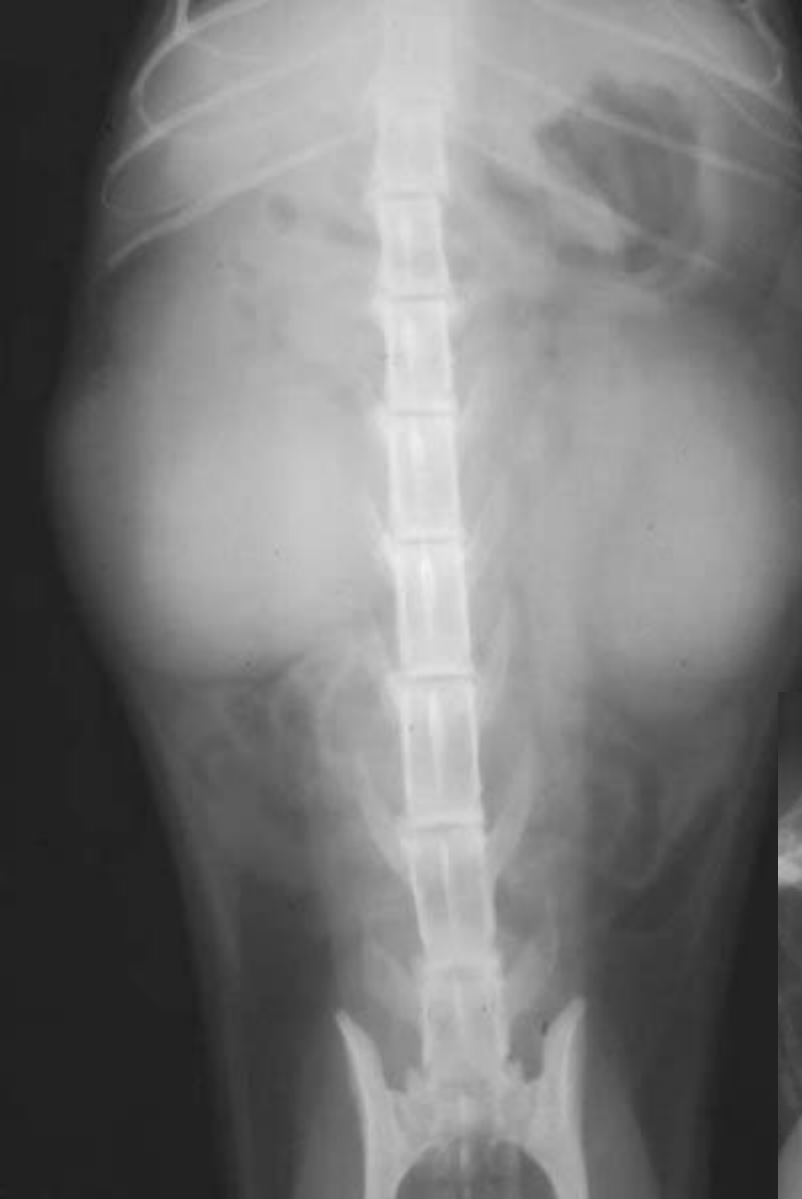Felin enfeksiyöz peritonitis

Subkapsular hematoma

Lenfosarkoma

Perirenal kist

Hidronefroz



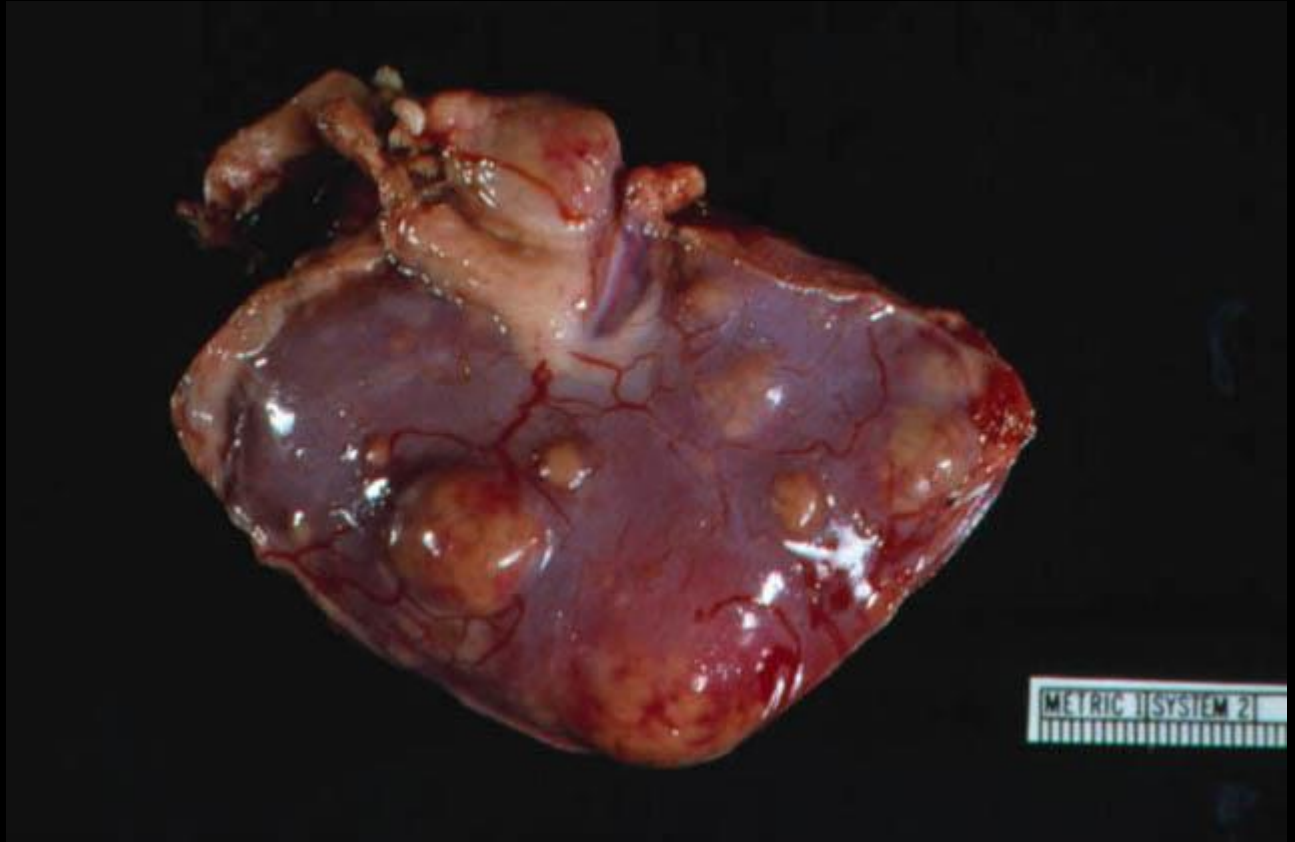
Bir ya da iki böbrek boyutunda lokal ya da generalize düzensizlik

Kist

Tümör

Hematom

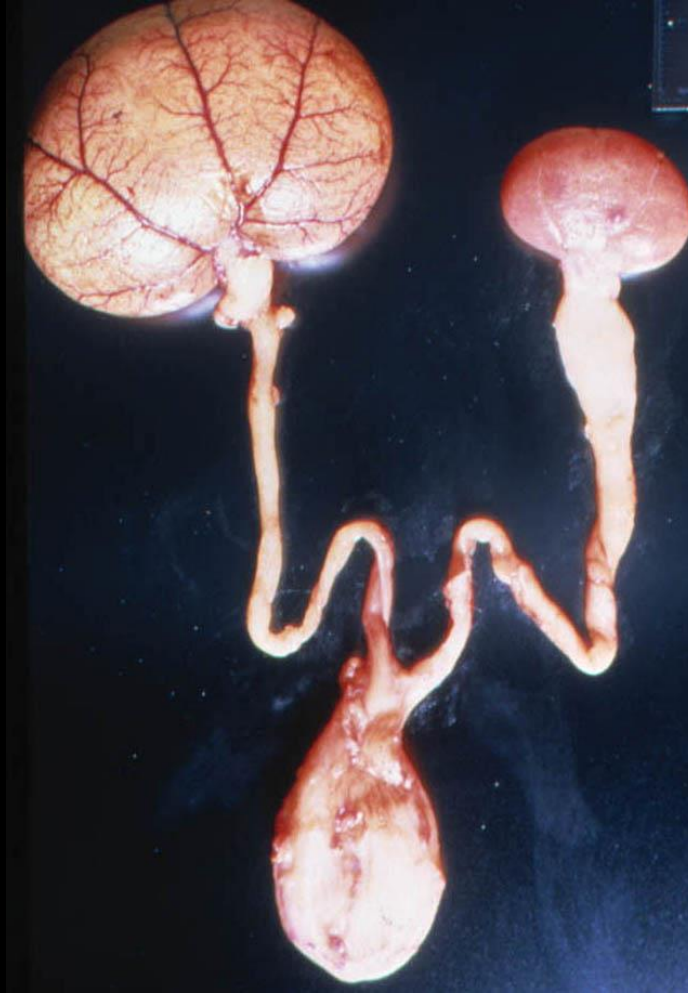Apse



Böbrek boyutunda azalma

Böbrek hastalıklarının son dönemi

Böbreğin kongenital hipopilazisi ve displazi



Böbrek opasitesinde artış

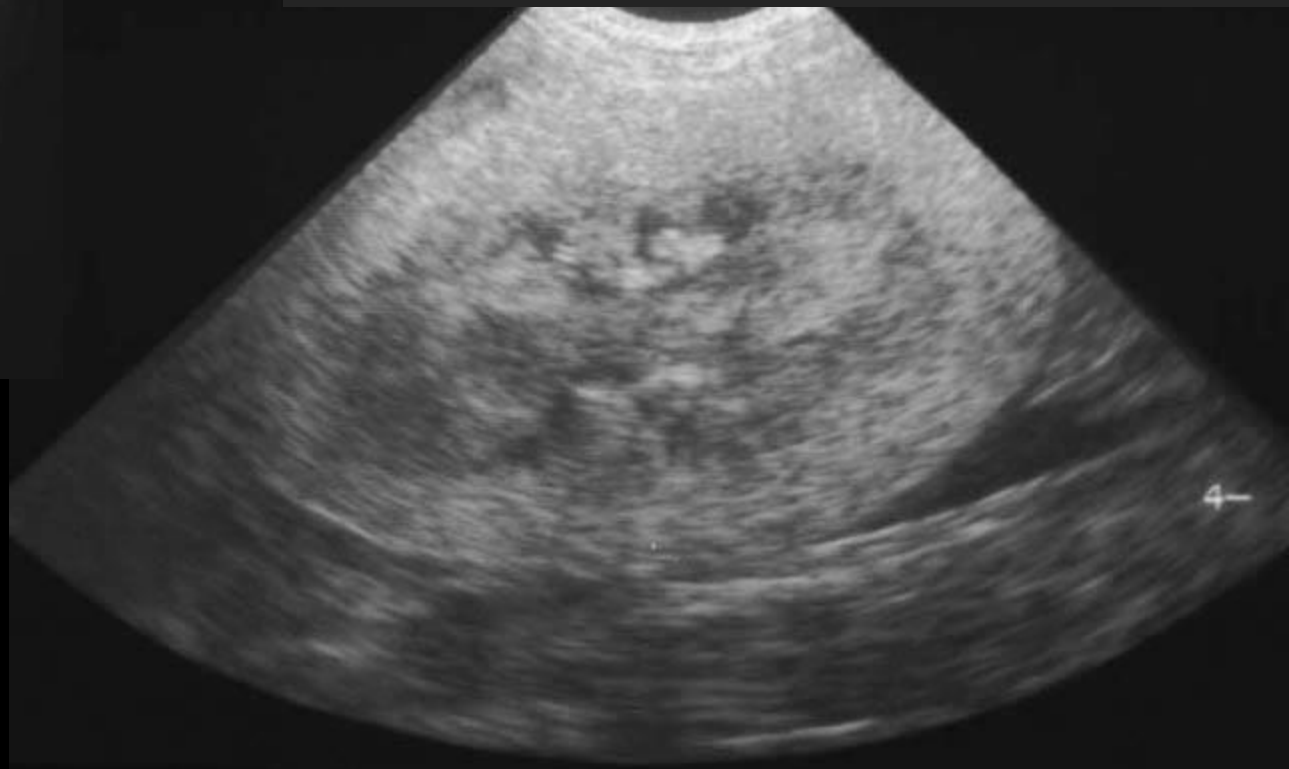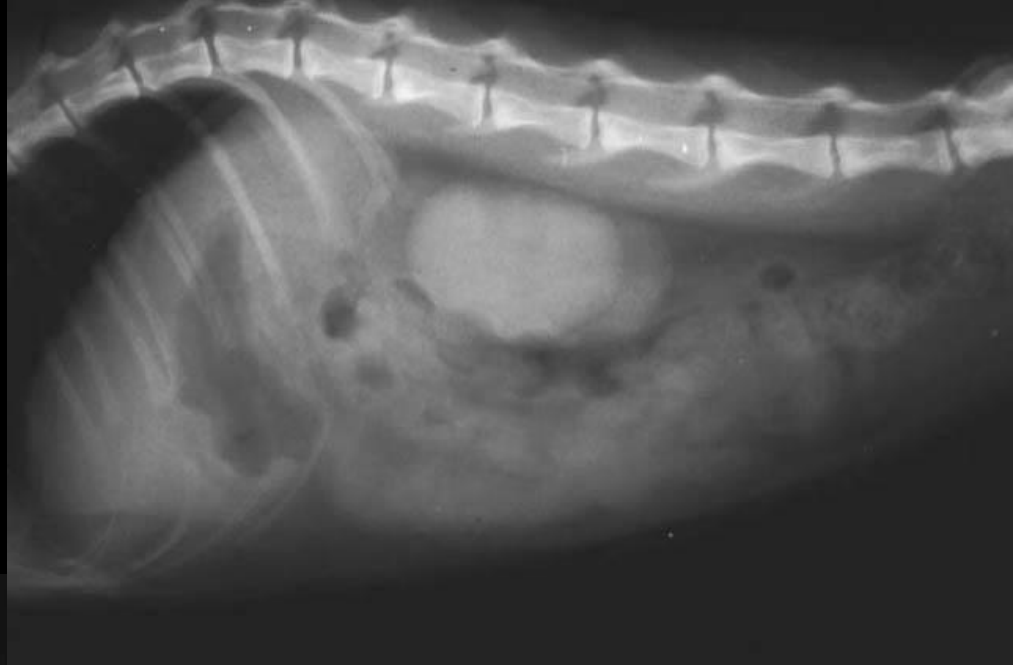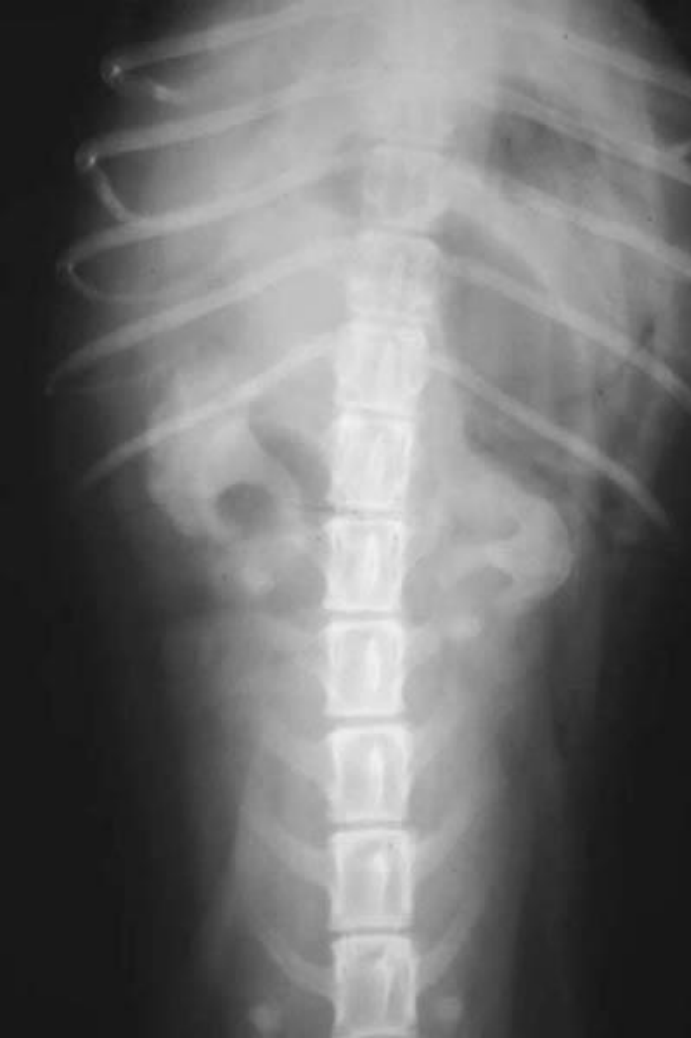Taş ve böbrek toplayıcı sisteminde lokal kalsifikasyon

Nefrokalsinozis (diffuz ya da lokal parankimal kalsifikasyon)

Hiperparatiroidizm

Hiperkalsemi

Etilen glikol zehirlenmesi



İNDİREKT RADYOGRAFİ

Organizmaya çeşitli yollardan kontrast madde verilerek böbreklerin görülebilirliği artırılarak patolojinin saptanmasını kolaylaştıran inceleme tekniğidir.

* Pnömooperitonografi

* Ekskretör Ürografi : İntravenöz Pyelografi

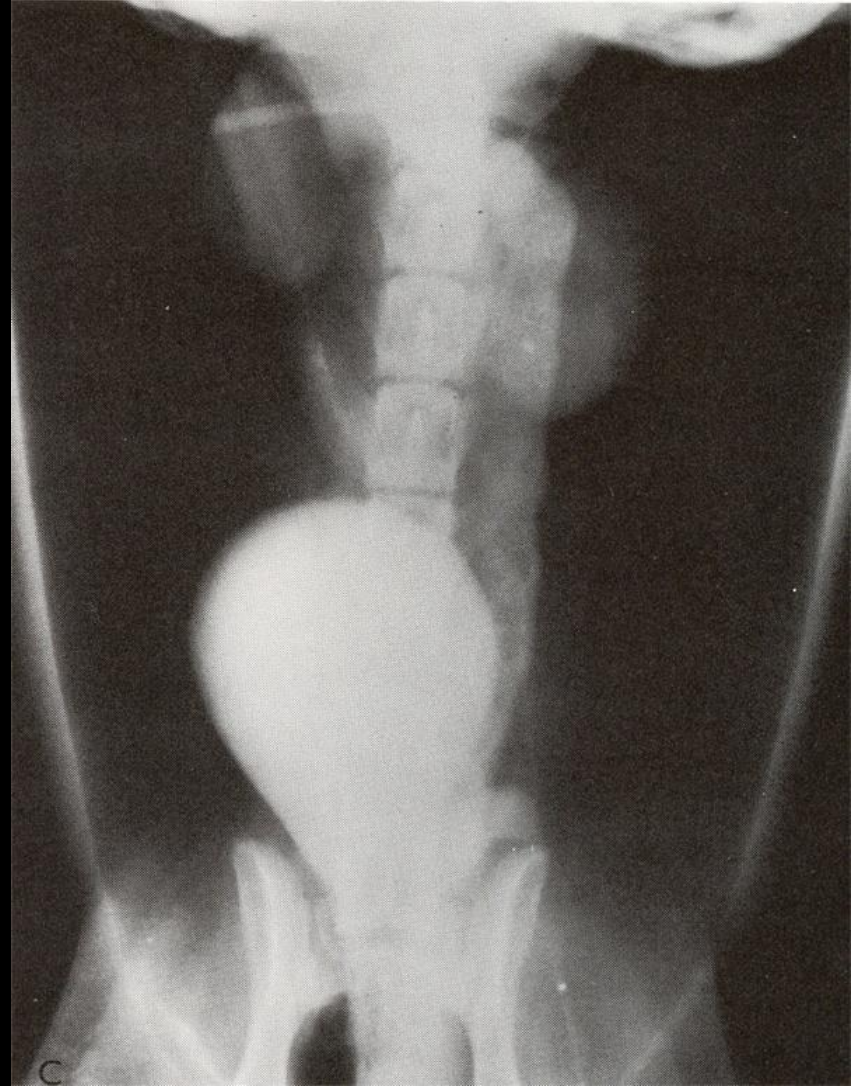Pnömoperitonografi

Çok sık kullanılmayan bir tekniktir. Direkt grafide sınırları belli olmayan böbreklerin görülebilirliğini sağlamak için kullanılır

Negatif kontrast madde

(Karbondiyoksit, nitroz oksit, hava)

kullanılarak yapılır



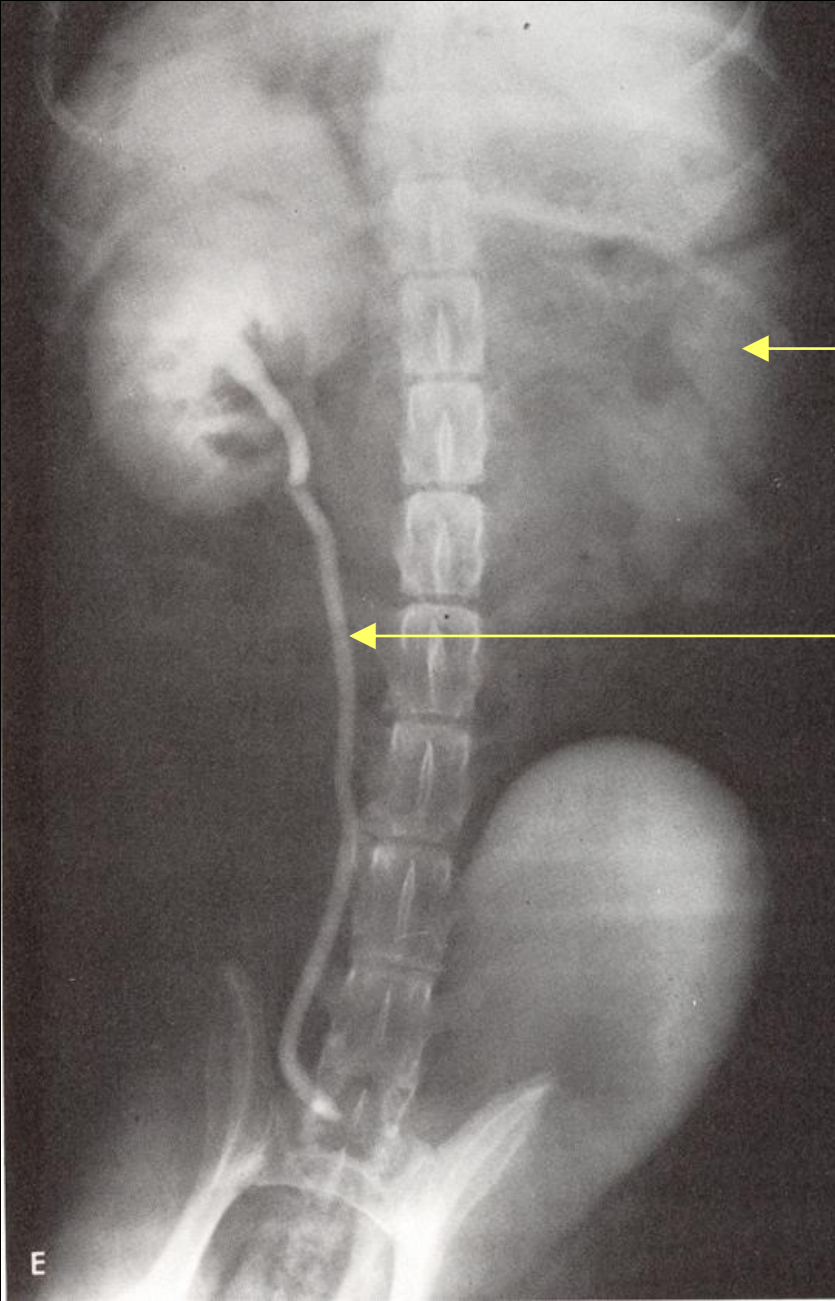
Ekskretör Ürografi (EÜ): İntavenöz Ürografi (İÜ) : İntavenöz Pyelografi (IVP)

Bu teknikte intravenöz olarak **suda eriyen iyotlu kontrast maddelerin** böbrek damar sisteminde;

- toplanması
- konsantre edilmesi
- atılması aşamalarında böbreklerin görüntülenmesi sağlanır

Endikasyonları

- * Böbrek travması, hematüri ve renal sancı durumlarında
- * Böbreklerin boyutu, şekli ve lokalizasyonlarının gösterilmesi
- * Böbrek fonksiyonunun kalitatif değerlendirilmesi
- * Böbrek divertikül ve pelvisinin değerlendirilmesi
- * Üreterler ve idrar kesesinin değerlendirilmesi



Fonksiyon yapmayan sol böbrek.

Sol üreterde doğal olarak genişleme izlenmektedir.

E

EÜ Tekniđi

* Hasta önceden daha önce belirtildiđi gibi hazırlanır ve direkt radyografisi çekilir

* İyonik veya Non-iyonik kontrast maddeler kullanılır

(Iohexol - **Omnipaque**, Iopamidol - **Iopamiro**, Iopromide – **Ultravist - 300**, Diatriozat - **Ürografin**)

- **Kontrast madde İV yolla verilir**

* Kontrast madde dozu 800 – 880 mg İyot / kg

* Kontrast madde verilir verilmez hemen V/D ve L/L radyografi alınır

* Eğer BUN değeri > % 50 mg ya da Kreatin değeri > % 3 mg verilecek doz miktarı iki kat olmalıdır.

İntravenöz Ürografide kontrast madde **üriner sistemde** ilerlediğinde fizyolojik olarak 4 faz izlenir

* Arteriogram

* Nefrogram

* Pyelogram

* **Sistogram**

1. Arteriogram

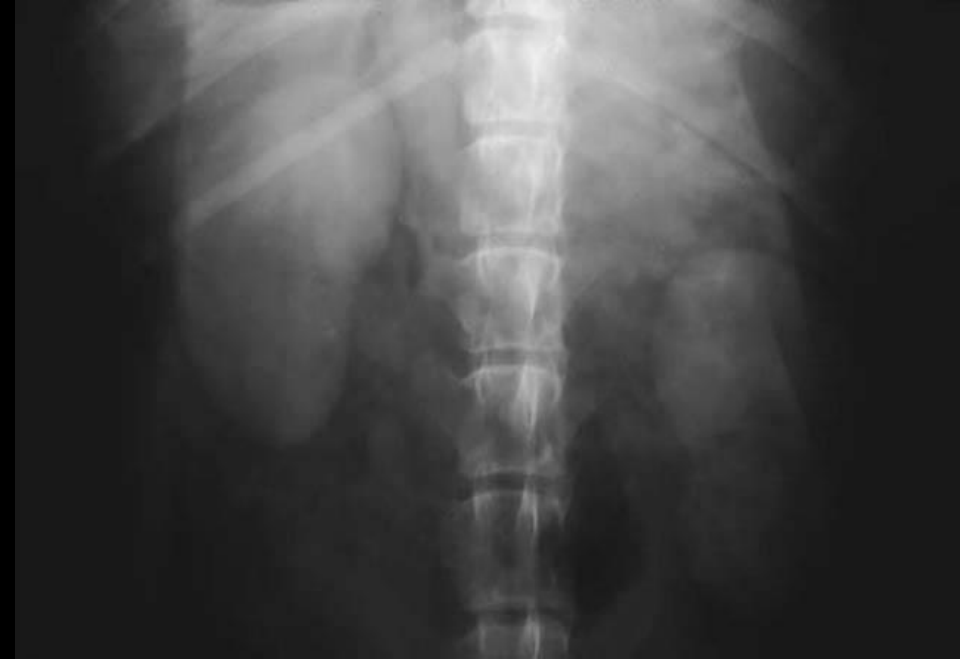Bu faz oldukça kısadır

2. Nefrogram

Böbrek parankimi değerlendirilir

Normal böbreklerin ikisinde opasifikasyon hemen oluşur ve opasifikasyon iki böbrekte de homojen olmalıdır. Bu faz oldukça kısadır

Bu fazda böbreklerin **pozisyonu, şekli ve boyutu** değerlendirilir

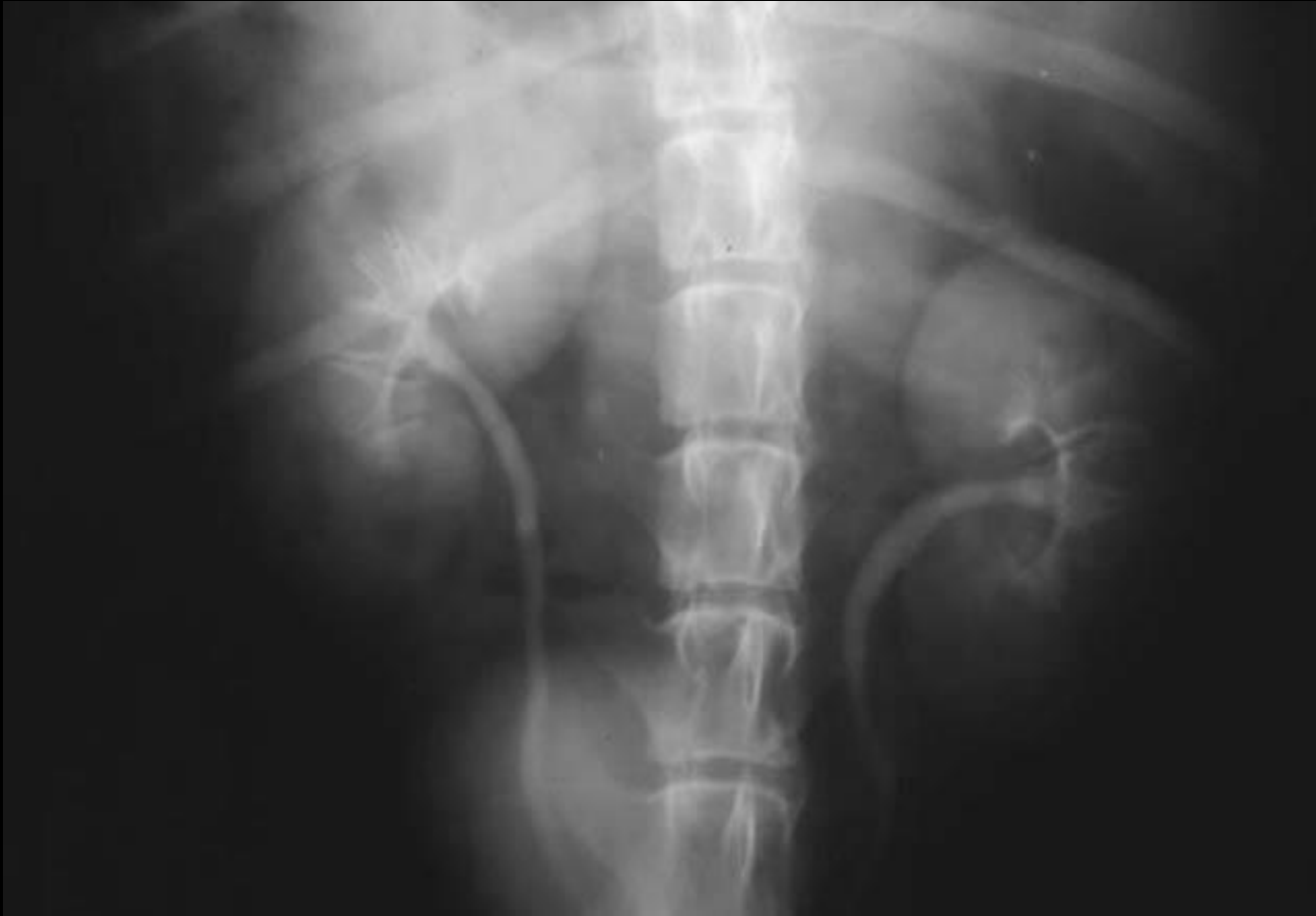

3. Pyelogram

Böbrek pelvis ve divertiküllerinde opasifikasyon

Bu dönemde pelvis küçük, ince eşit boyut, keskinlik ve opasitede olmalıdır

Divertülküller pelvis renaliste birbirine paralel radier tarzda görülmelidir



EÜ Yöntemleri

- * Basınçsız
- * Basınçlı
- * Enfüzyonlu Pyelografi

1. Basınçsız Ürografi

Belirlenen pozitif kontrast madde tek doz halinde
verilir

Daha sonra	0. dakikada	V/D
	5. dakikada	V/D, sağ lateral
	20. dakikada	V/D, sağ lateral
	40. dakikada	V/D, sağ lateral

pozisyonda grafi alınır

2. Basınçlı Ürografi

İyi bir nefrogram ve pyelogram elde etmek için uygulanır. Bunun için kontrast maddenin böbreklerden hemen boşalmasını engellemek amacıyla abdominal bölgeye basınç uygulanır

1. İlk önce direkt radyografi alınır

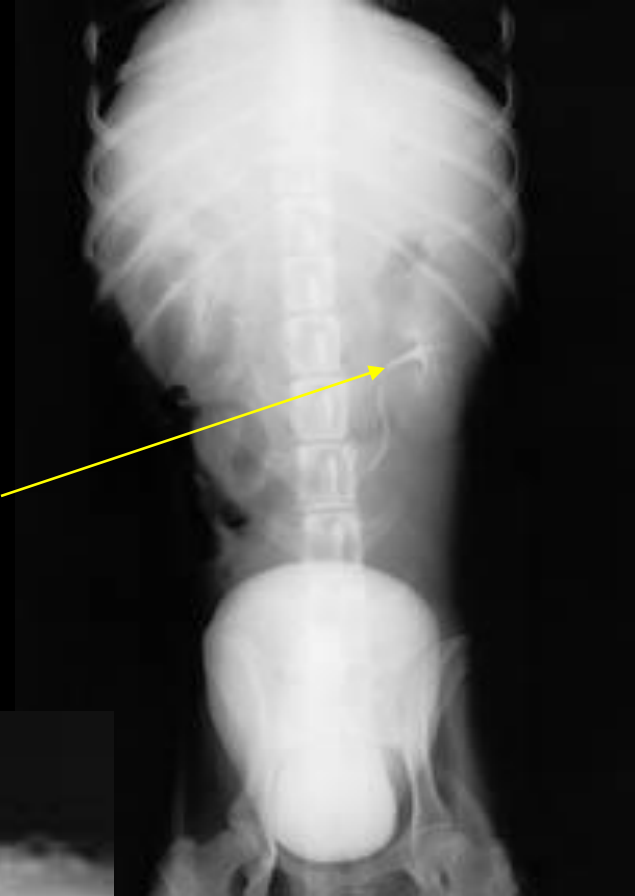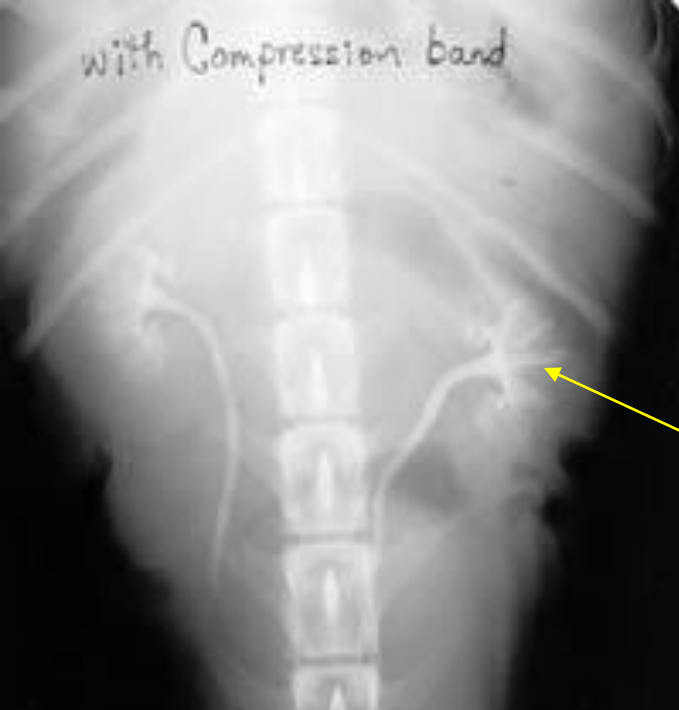2. Basınçsız IVP de kullanılan dozlarda kontrast madde hazırlanır

3. IV olarak kontrast madde verilir. 5 dakika sonra Abdominal bölgeye basınç uygulanır ve sonra ilk radyografi alınır

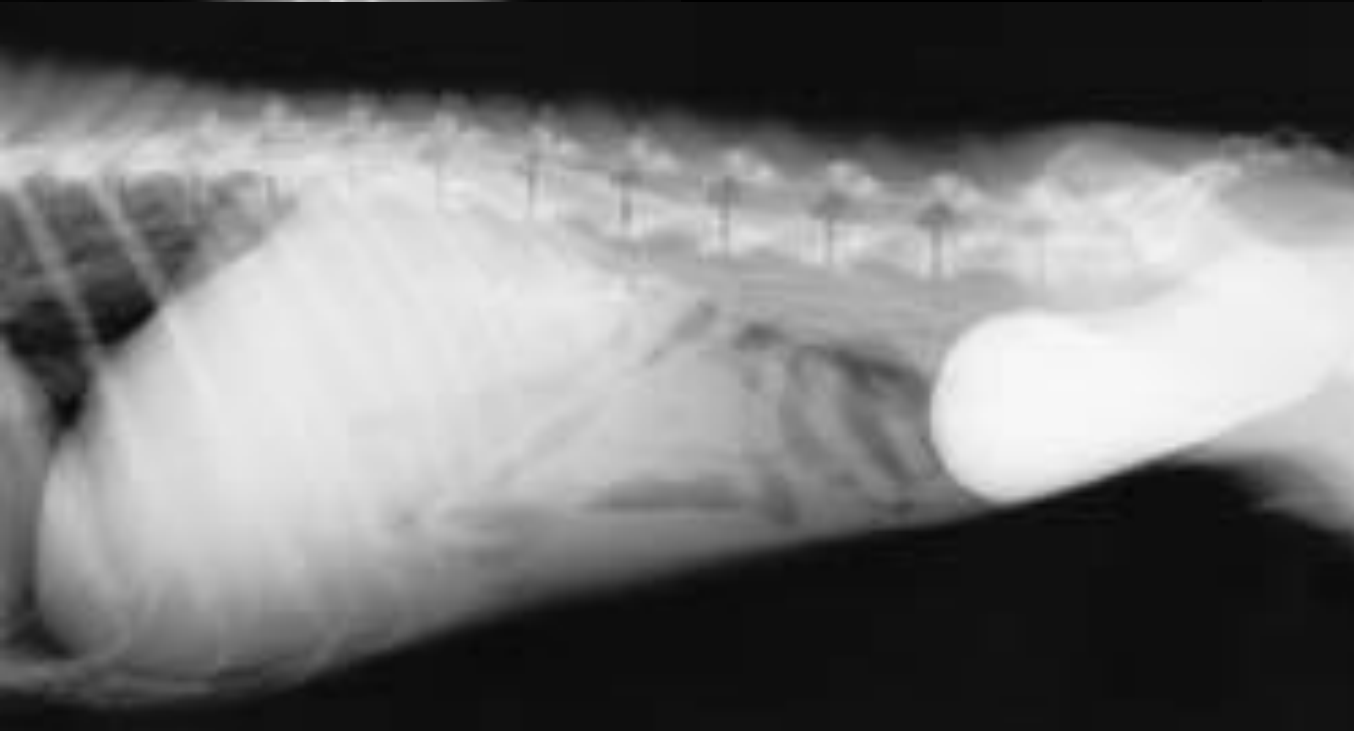4. İkinci radyografi kontrast maddenin verilmesinden 10 dakika sonra alınır ve uygulanan basınç kaldırılır

5. 15. dakikada 3. radyografi alınır (Kontrast maddenin idrar kesesine geçişi geç olduğu için)

Bu teknik böbrek taşı şüpheli olgularda ve genel durumu iyi olmayan hastalarda uygulanmamalıdır



IVP
Pyelogram fazi



3. Enfüzyonlu Pyelografi

Burada daha az yoğun ancak daha fazla miktarda kontrast madde solüsyonu IV perfüzyon **şeklinde verilir.**

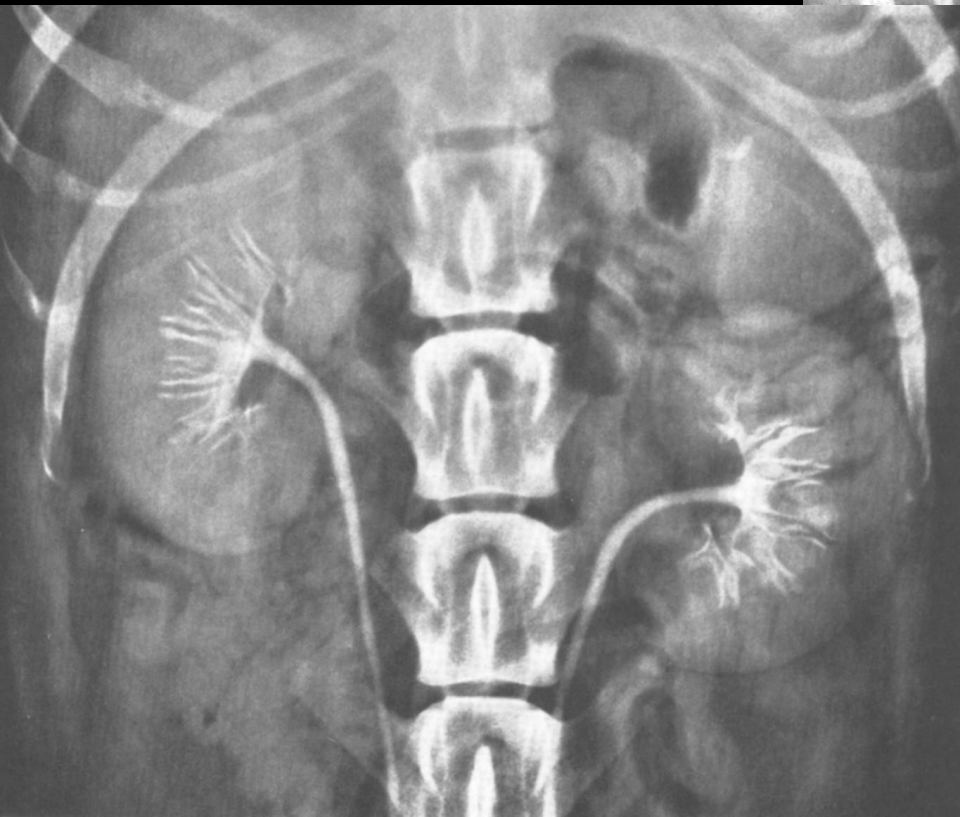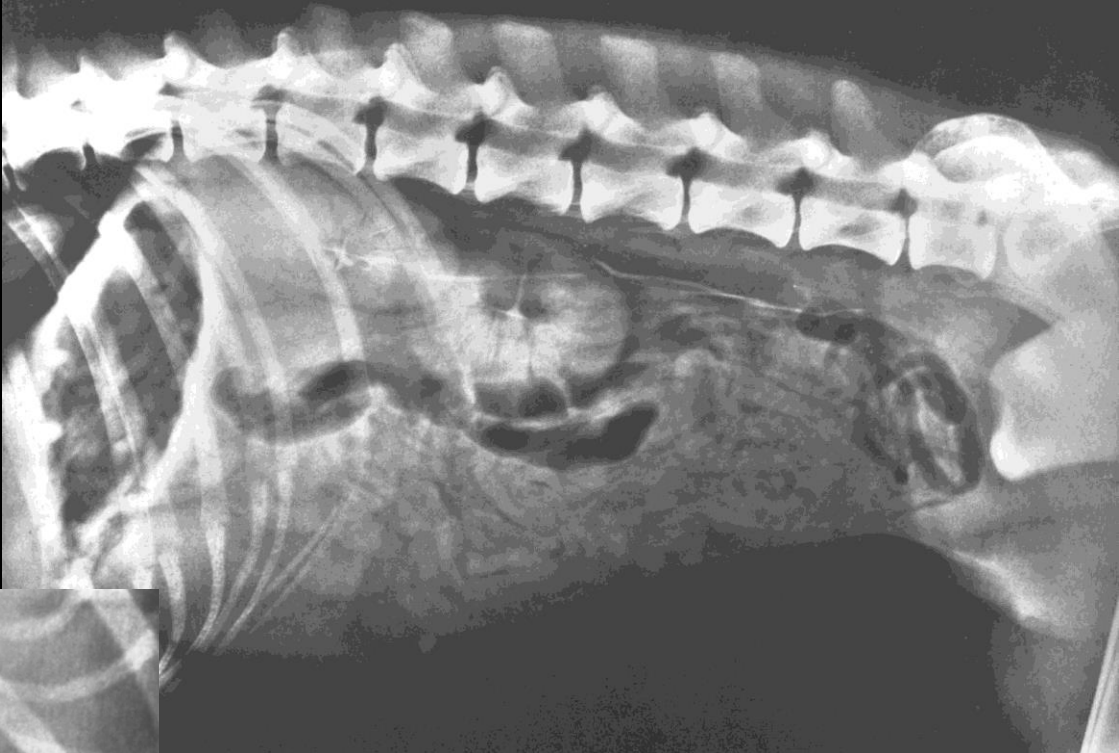
Böylece tüm üriner sistemin **net olarak görüntüsü elde edilir**

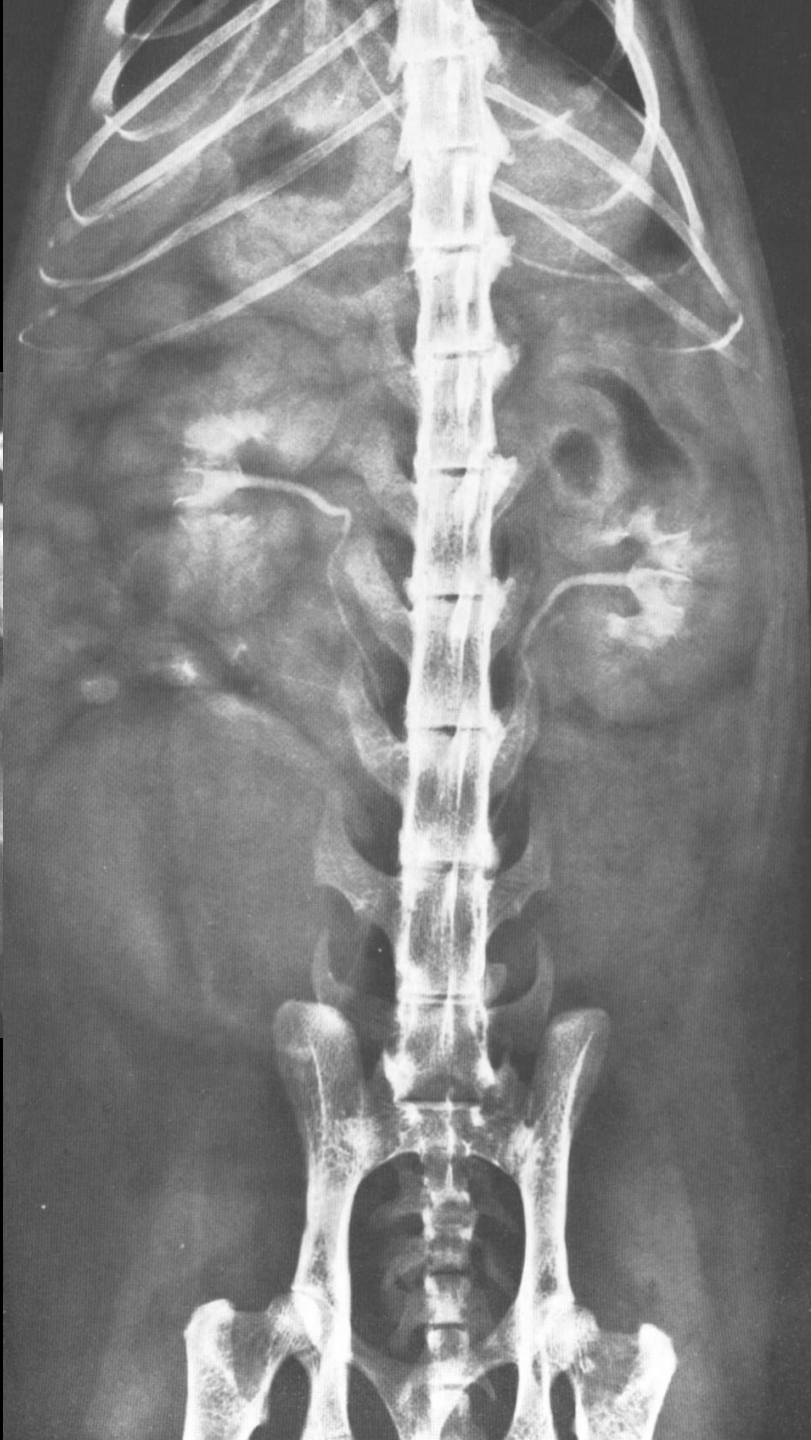
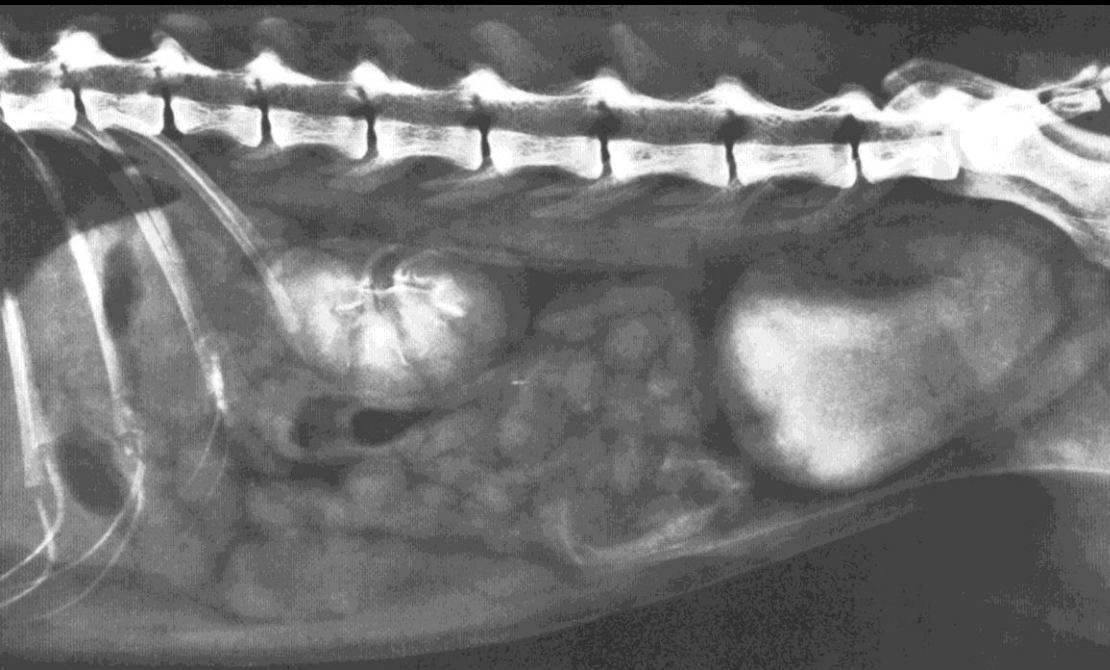Hazırlanan kontrast madde 100 -200 ml miktarında serum fizyolojik ile sulandırılır ve IV olarak verilir.

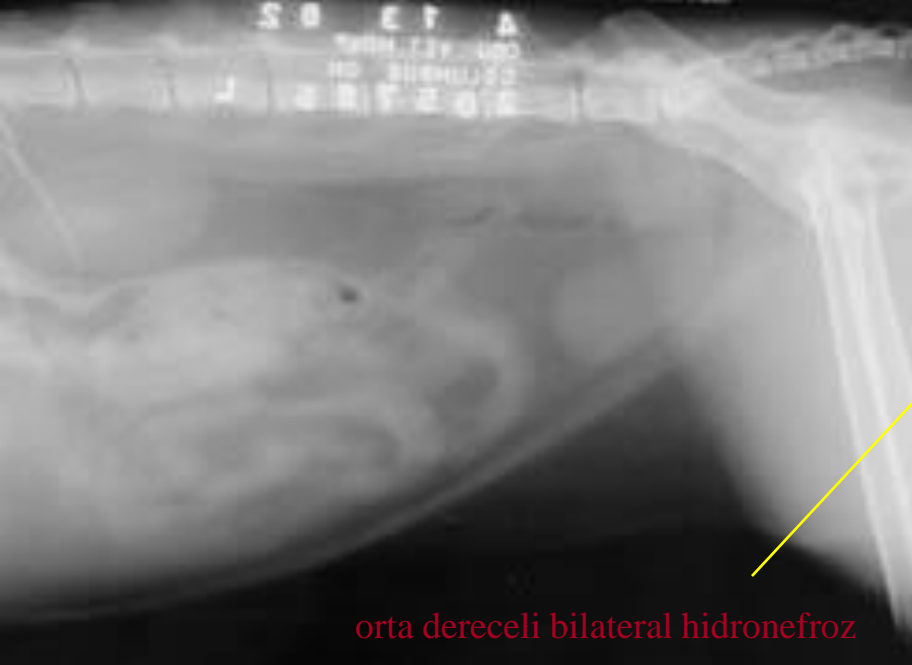1. grafi serum yarıya gelince

2. grafi serum bitince alınır

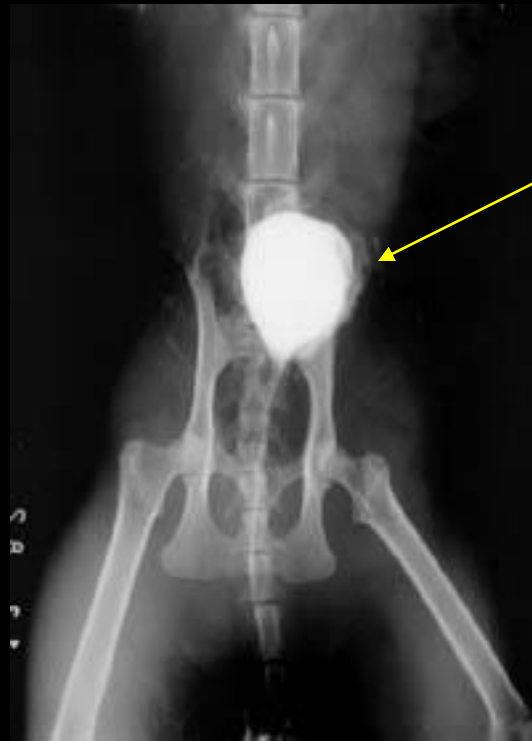
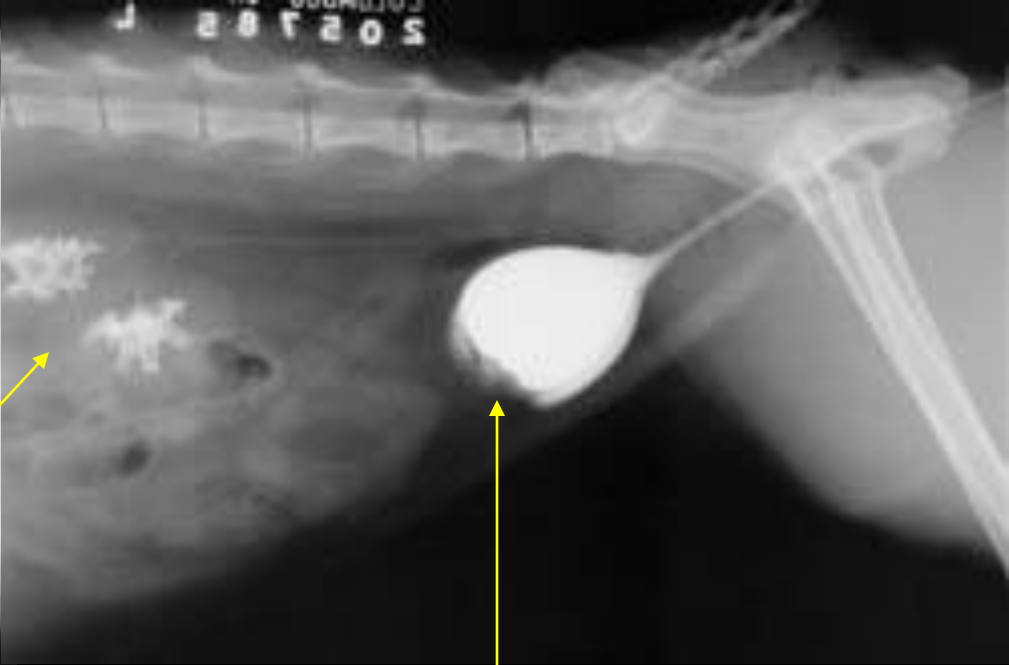EÜ'de eğer 40. dakika sonra böbreklerde fonksiyon yok ise 100., 120., 180. dakikalarda tekrar grafi alınır. Fonksiyon yine yoksa 6., 12. ve 24. saatlerde tekrar grafi alınır (Geç radyogram)





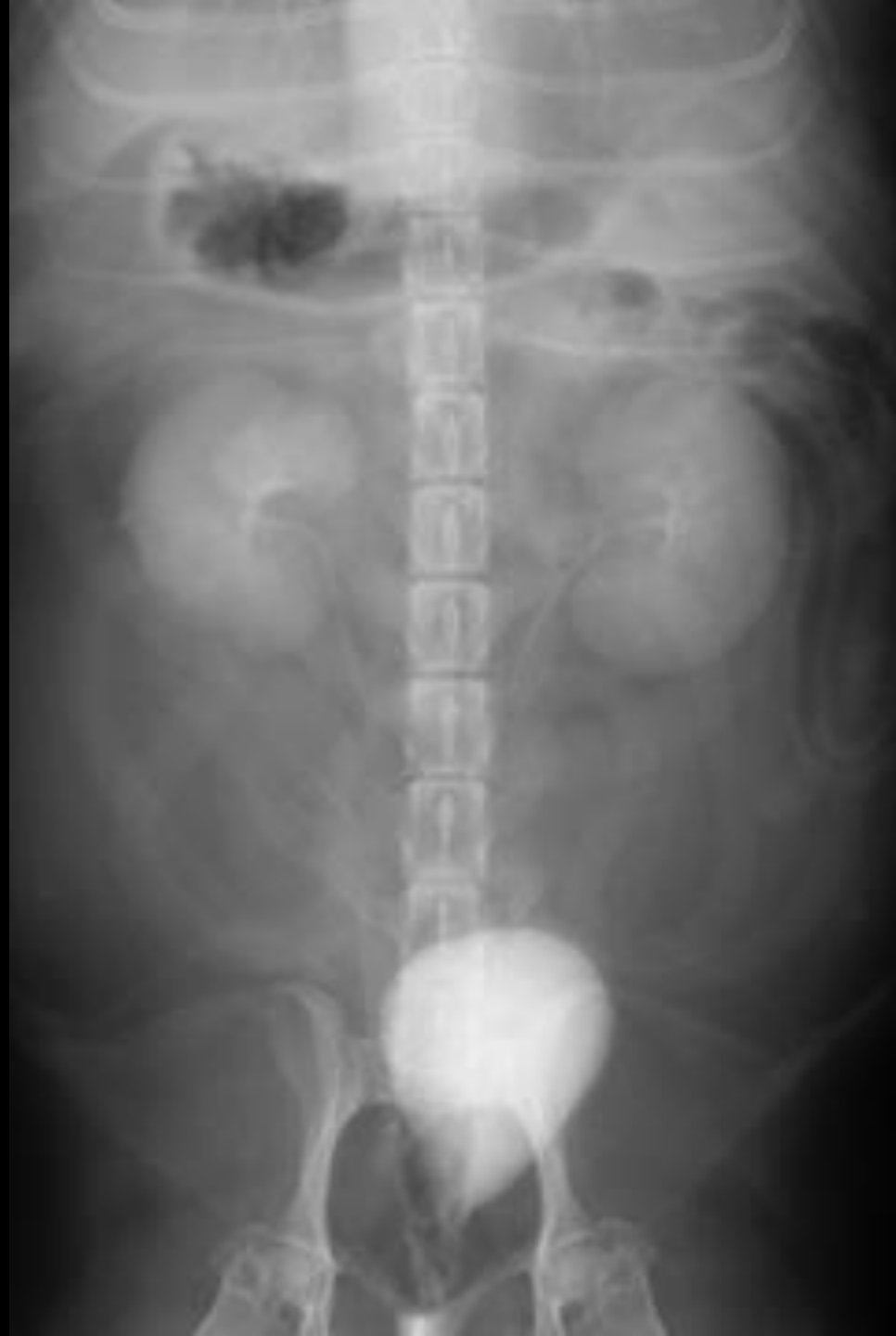

orta dereceli bilateral hidronefroz



Kese duvarında kalınlaşma

pyelonefritis



Nefrogram Fazında Görülen Bozukluklar

- Böbreklerde akut ya da kronik, primer ya da sekonder bozukluk
- Renal arterlerde obstruksiyon (trombus)
- Renal arter avulsyonu
- Böbreğin bulunmaması
- Böbrek hastalıklarının son döneminde
- Hidronefroz
- Diffuz neoplazi (yaygın değil)
- Kontrast madde dozunun yetersizliği

Nefrogram Fazının Uzaması

- * Renal ven trombozu
- * Renal pelvis obstruksiyonu
- * Akut böbrek hastalığı

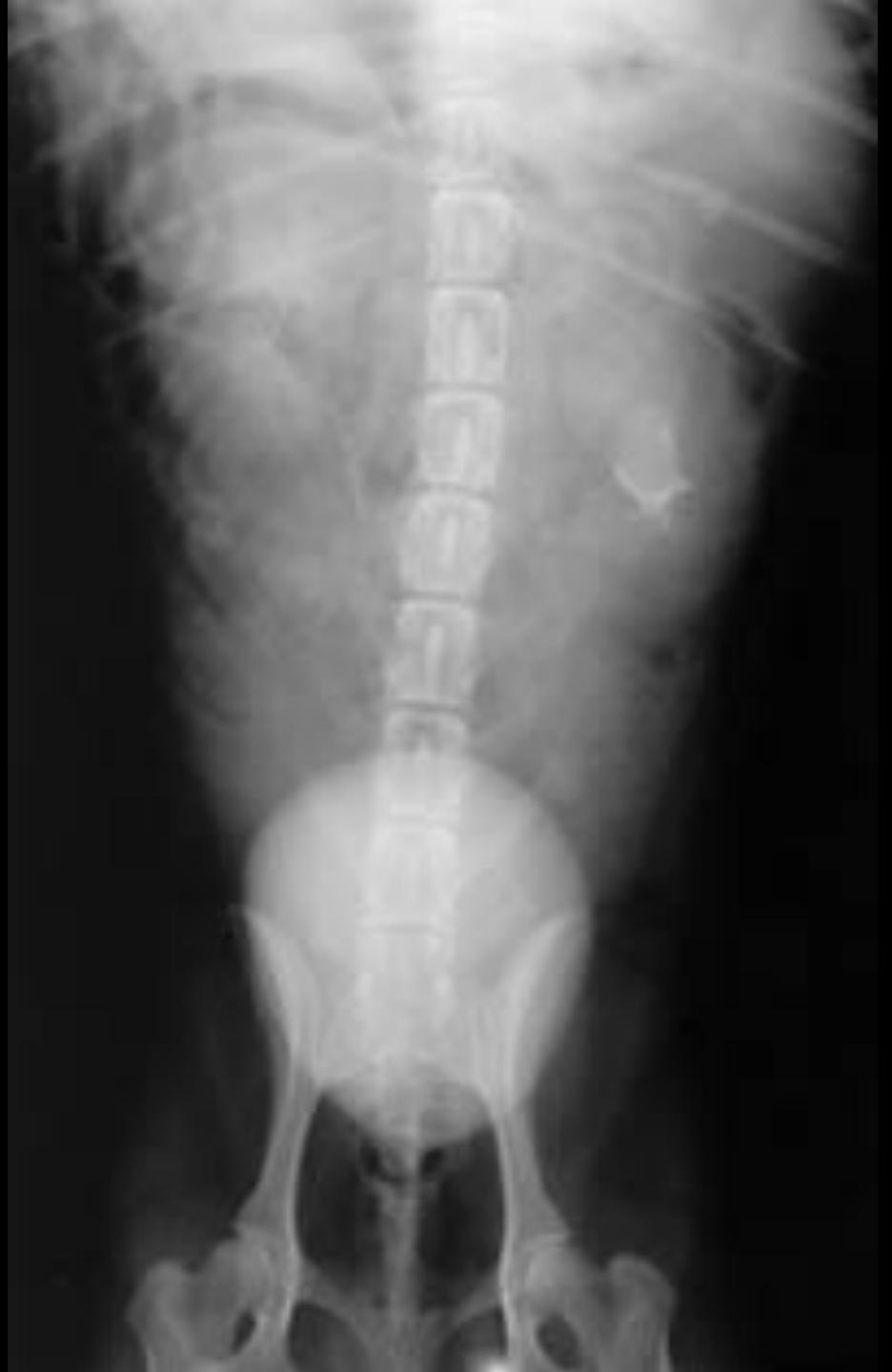Heterojen Nefrogram Fazının Nedenleri

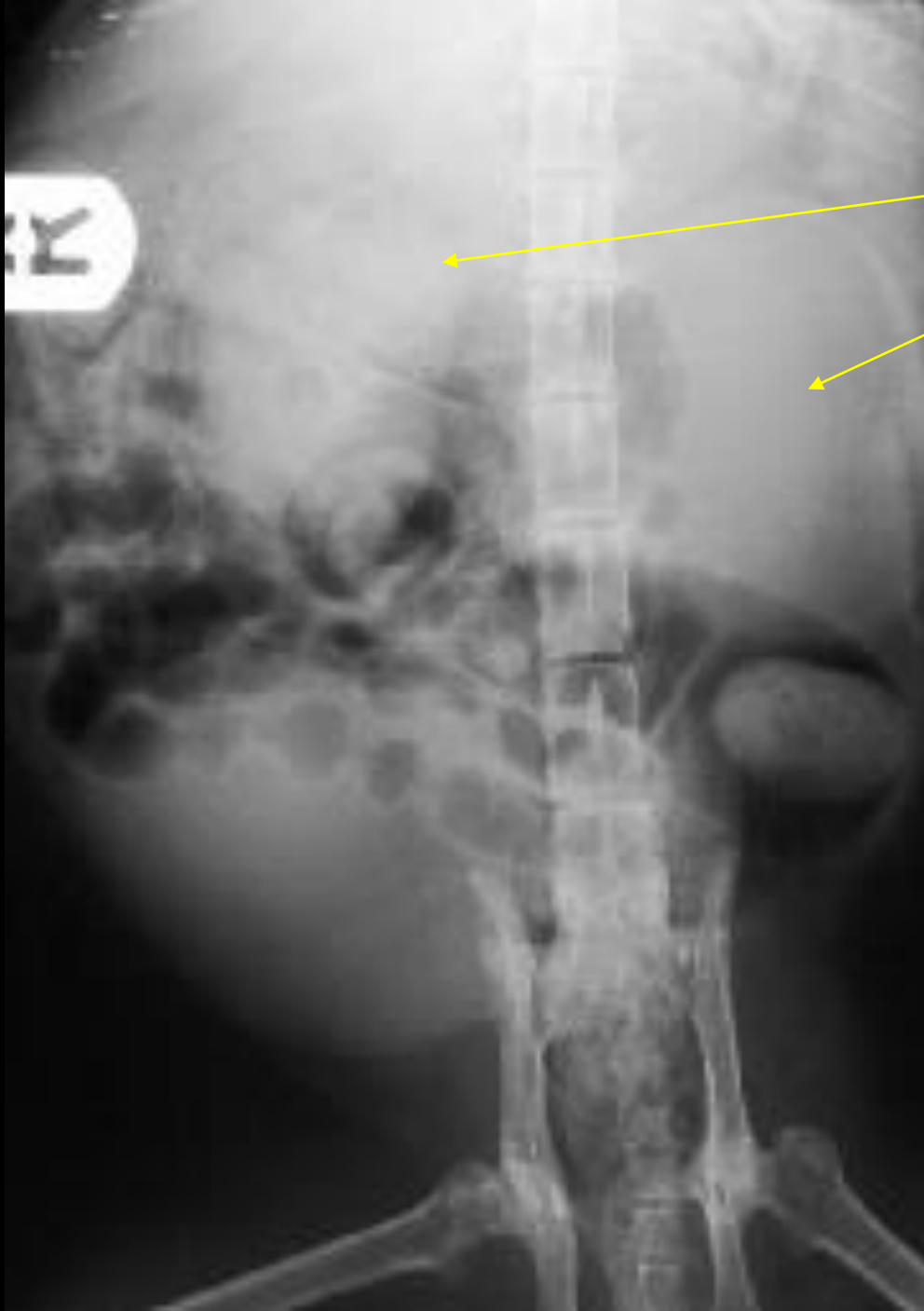
- * Hidronefrozis
- * Neoplazi
- * Polikistik böbrek hastalığı
- * Renal kist ve absesi

Böbrek Pelvis ve Divertikülünün Distorsiyonu

- Pyelitis
- Tümoral kompresyon ya da tümörün pelvise yayılması
- Orta ya da ciddi hidronefroz
- Taş

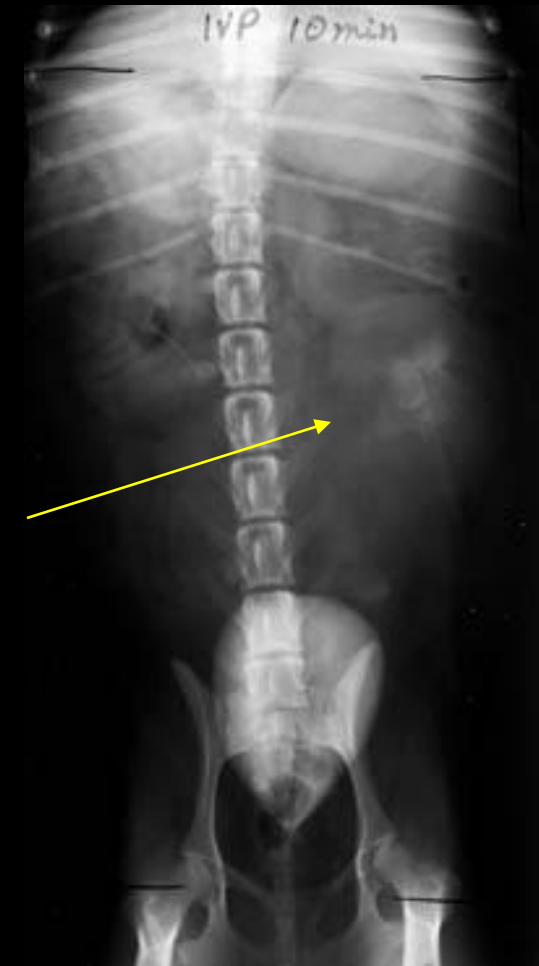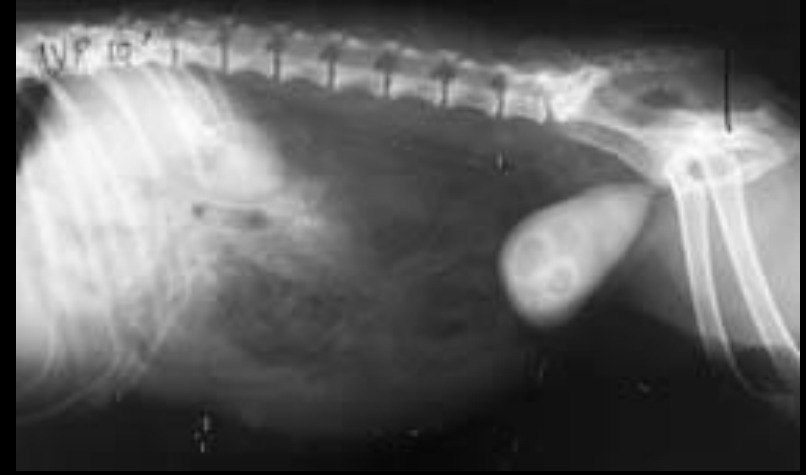
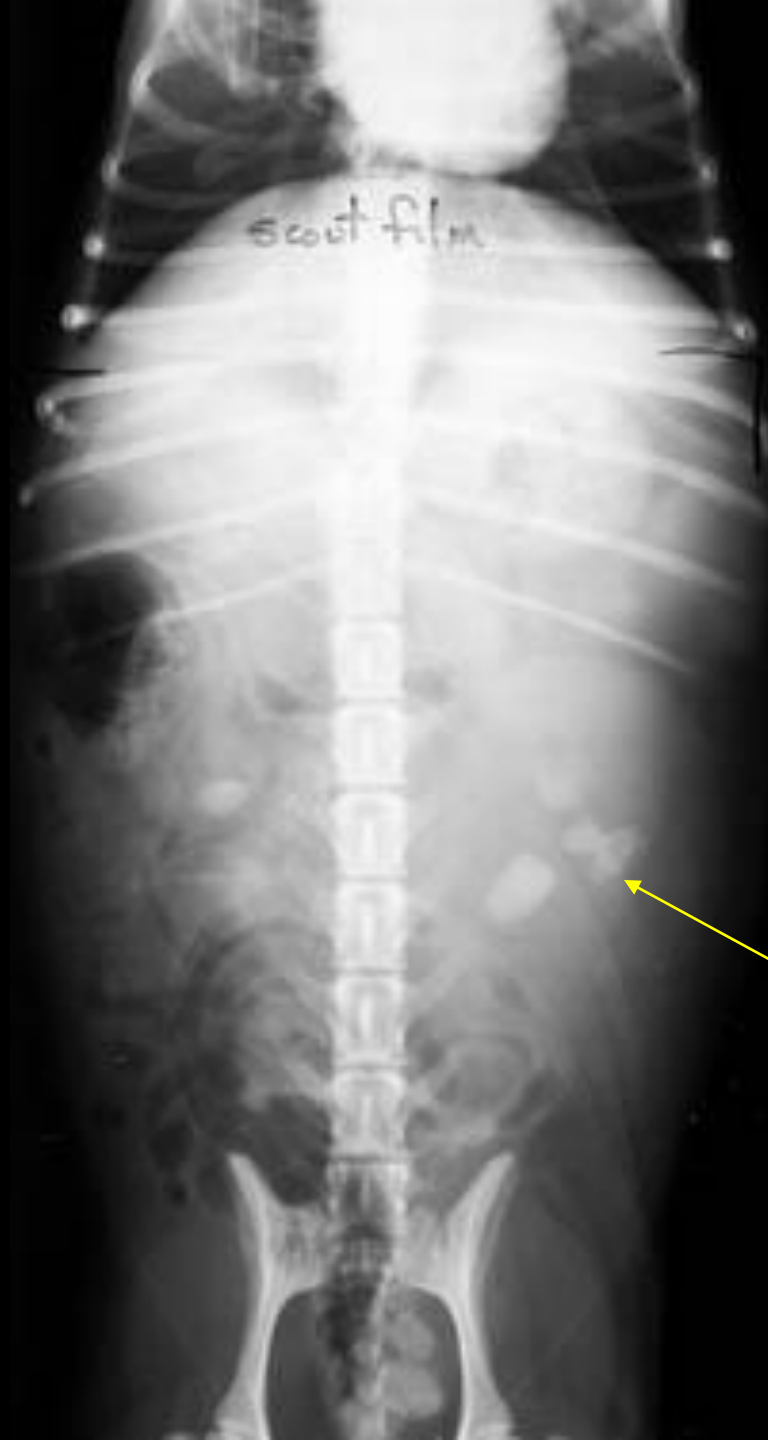Sol b6brekte taş



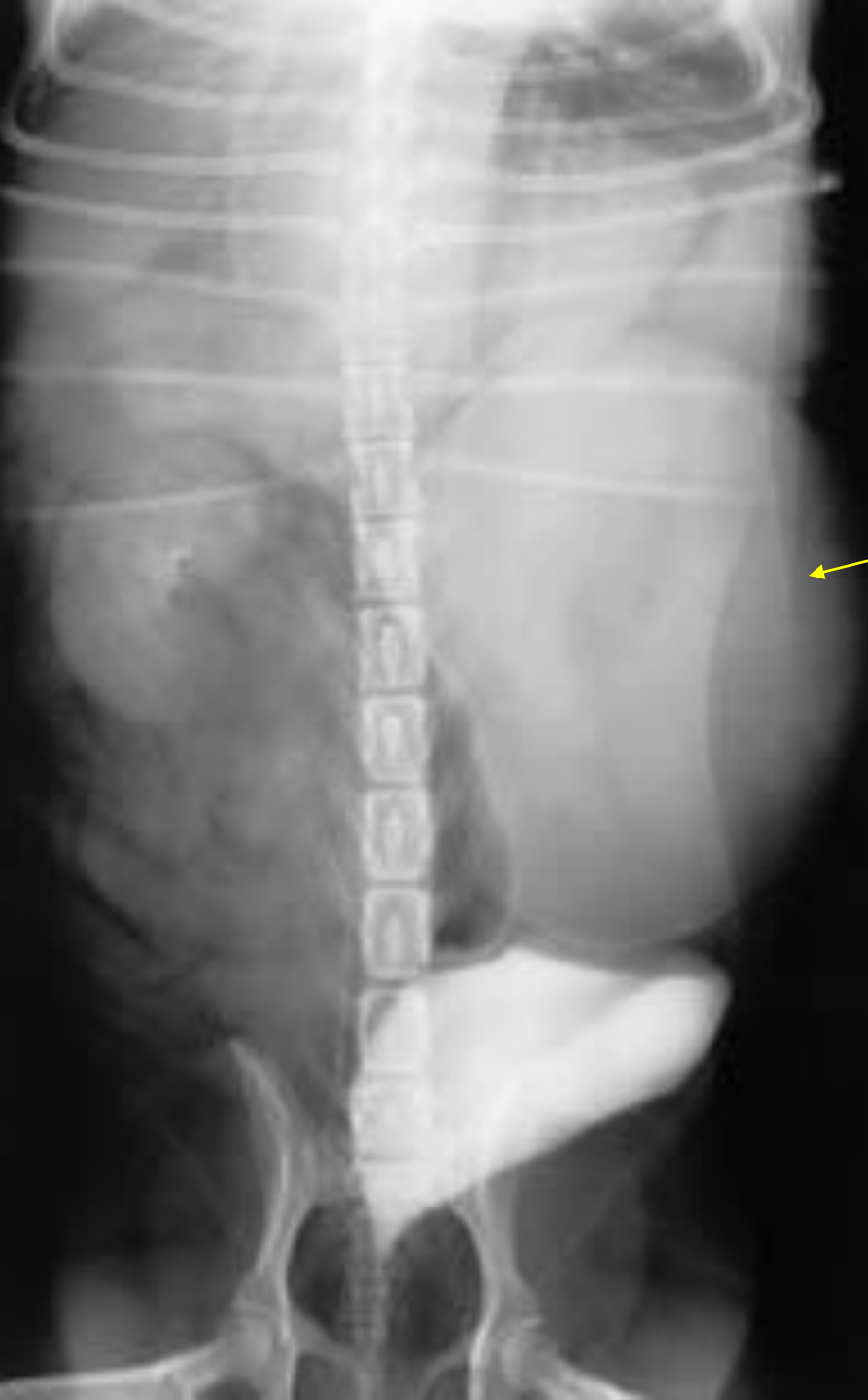


hidronefroz

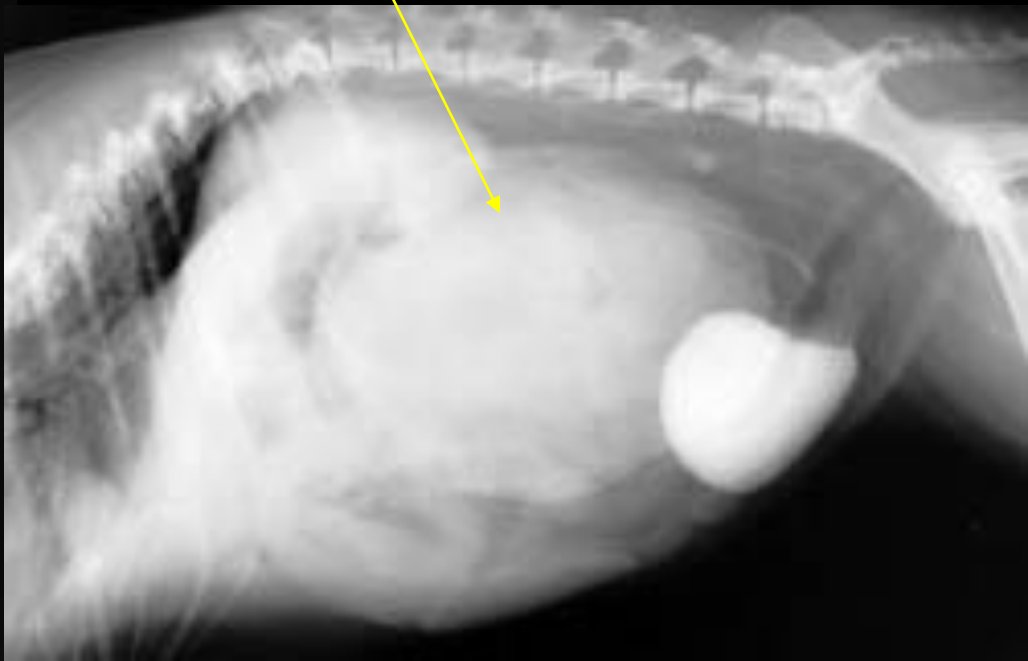


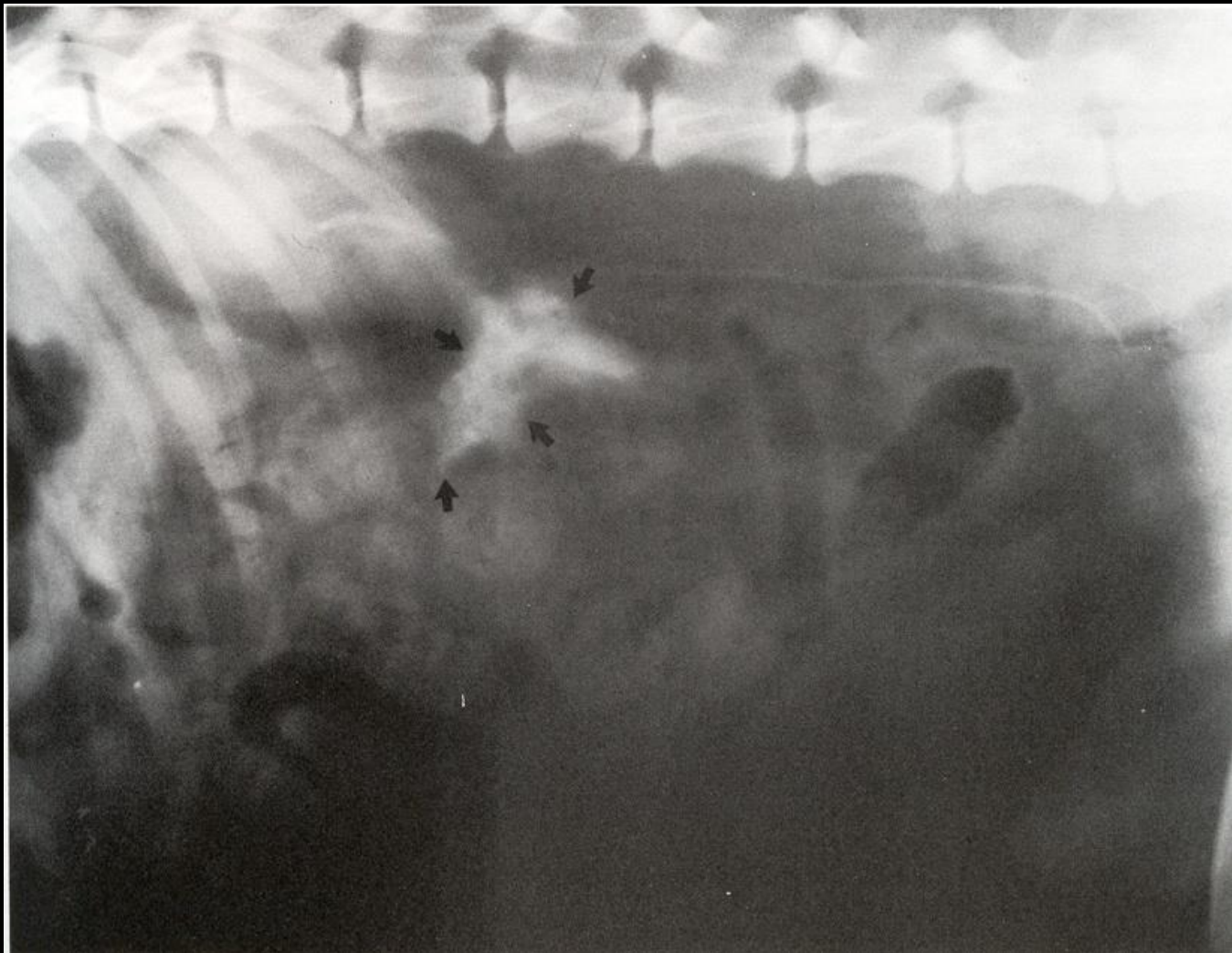
Böbrekte taş ve hidronefroz

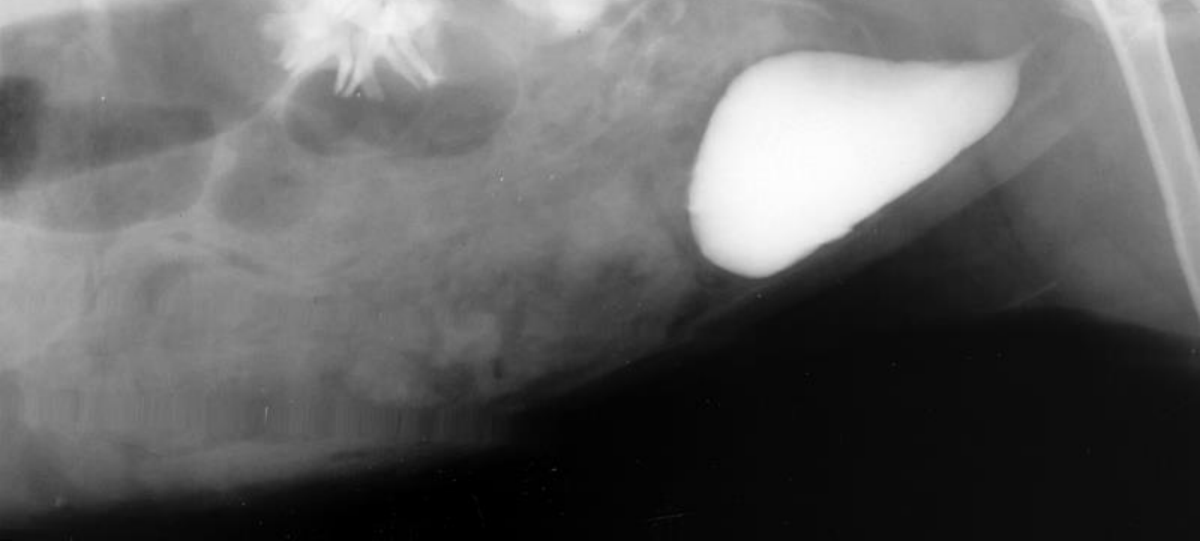
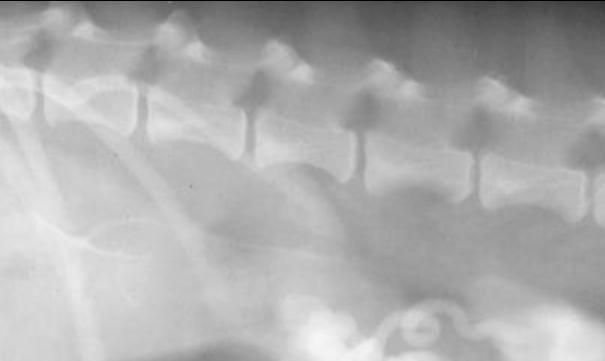
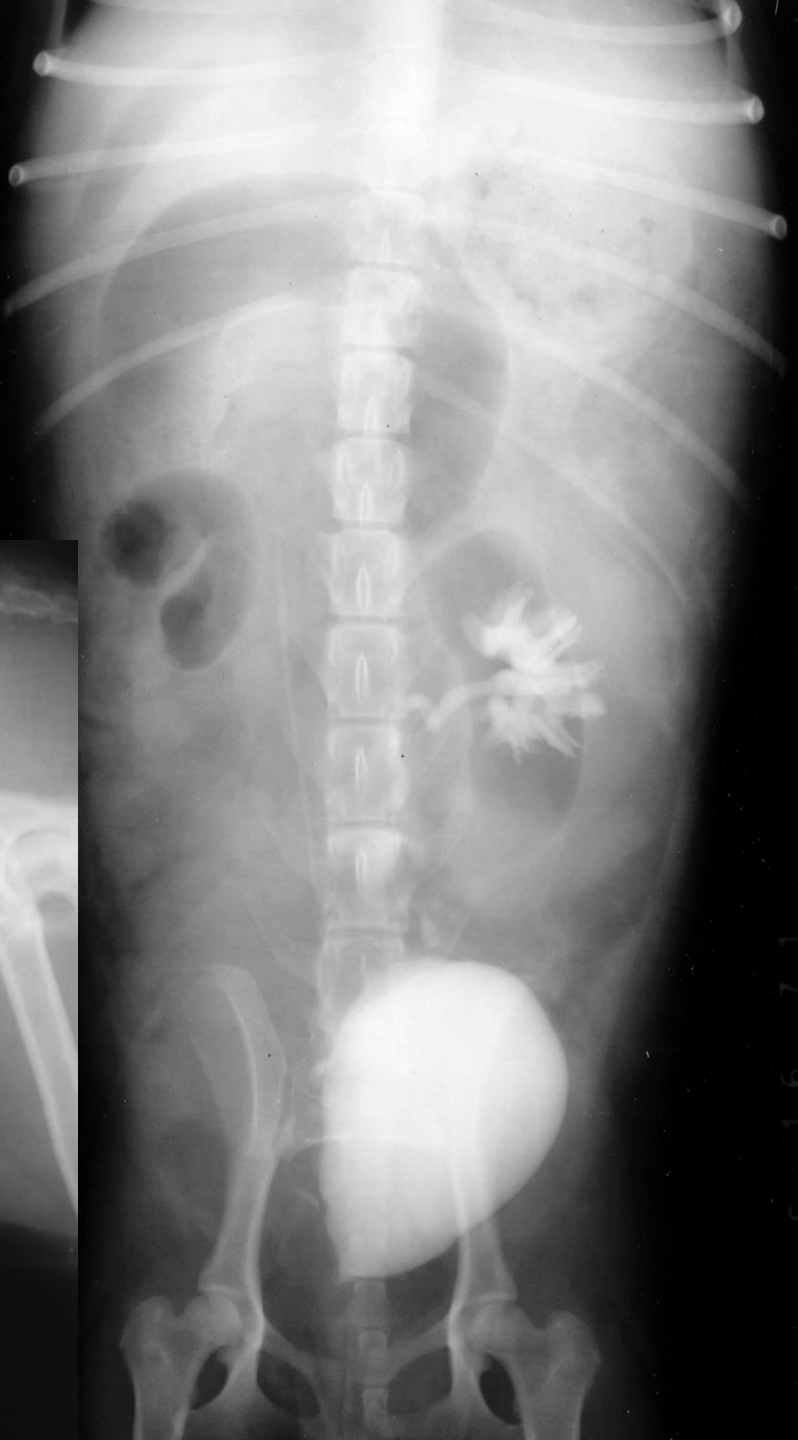
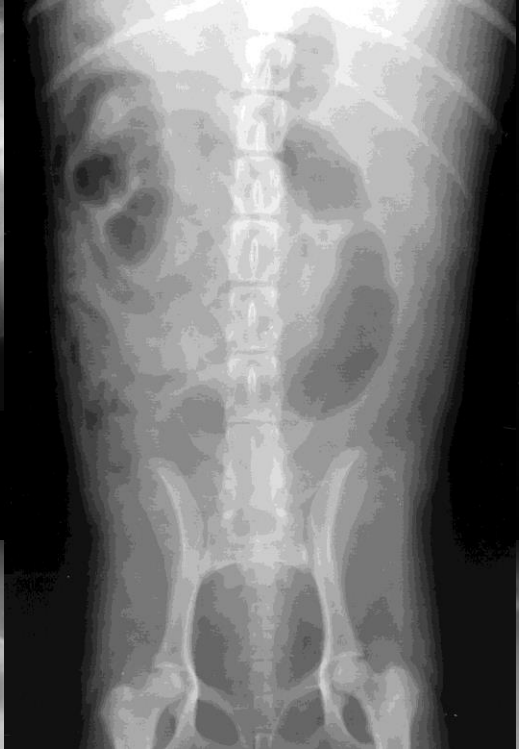
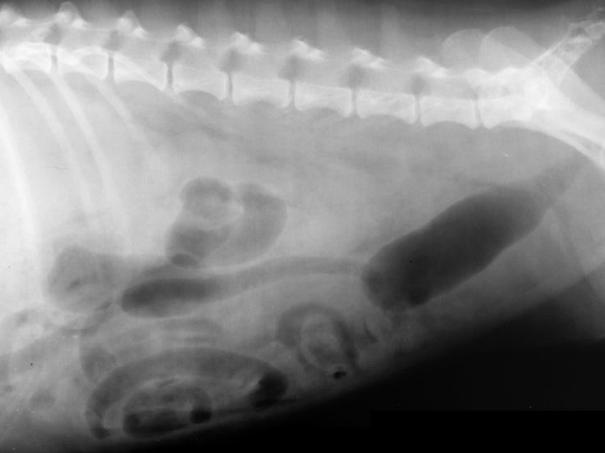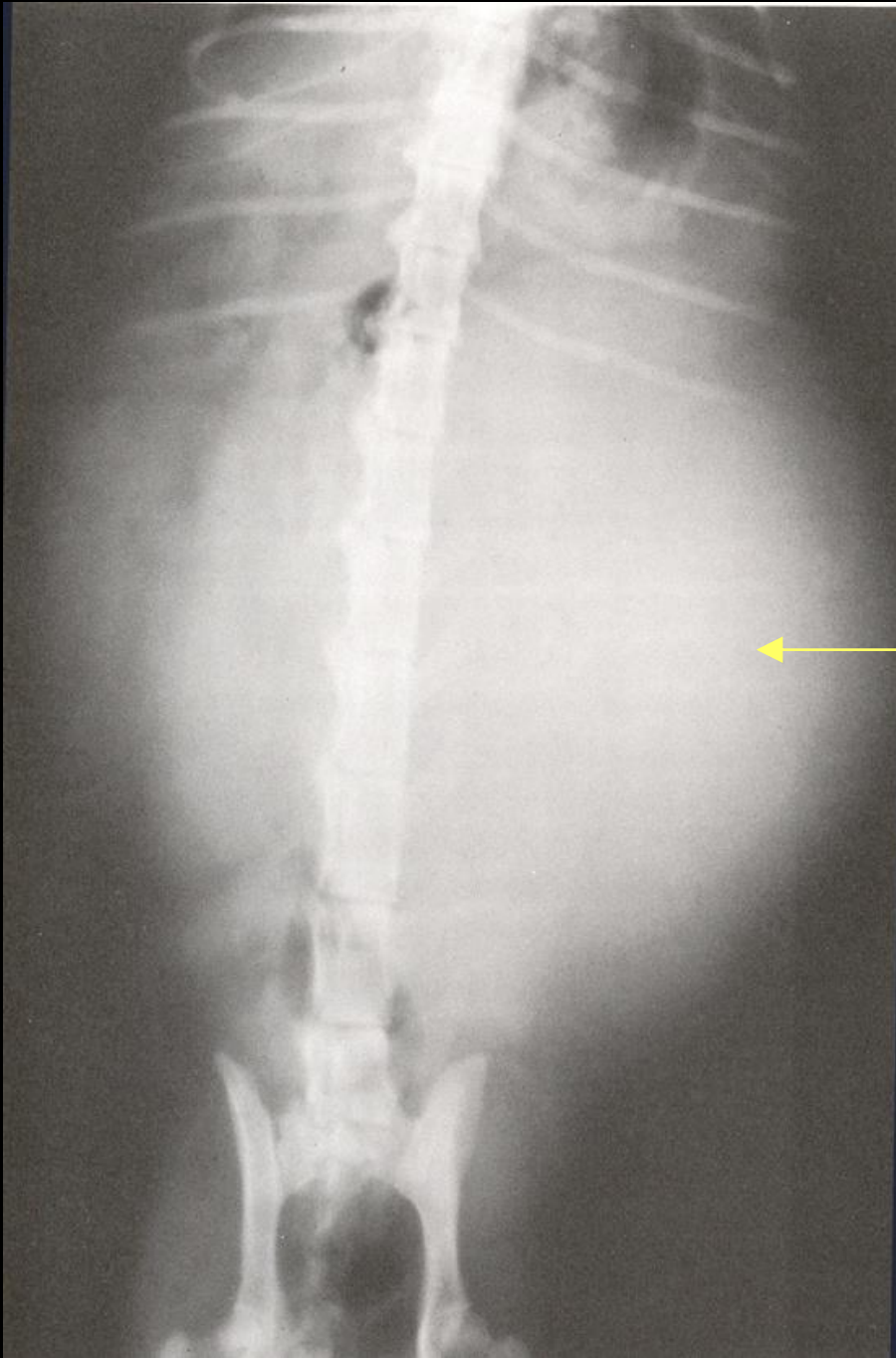Hidronefroz





Böbrekte ruptur





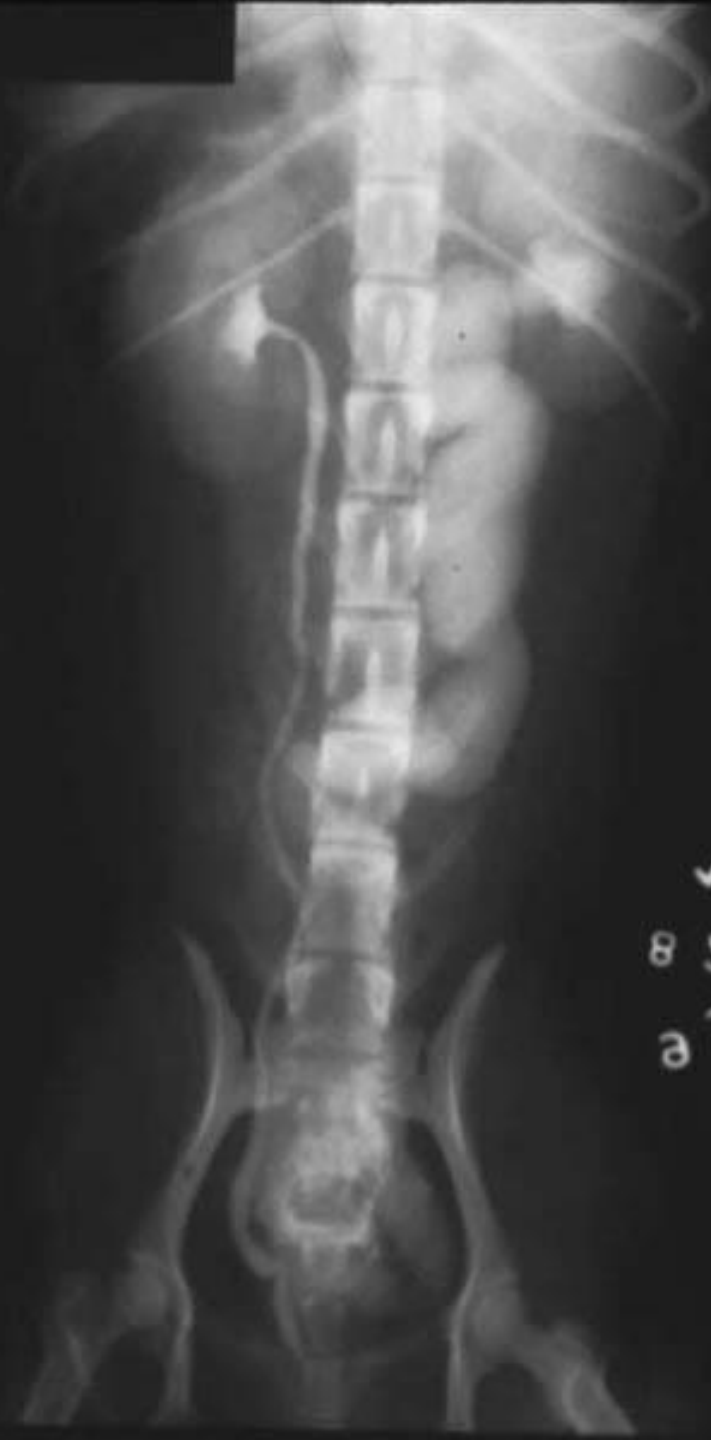Kedide büyük perirenal kiste baęlı olarak oluřan abdominal kitle.

ÜRETERLER

Üreterler böbrekten çıktıkları zaman retroperitoneal olarak seyreder, idrar kesesine yaklaştığında ise intraperitoneal olarak seyreder ve idrar kesesinin dorsalinden idrar kesesine girerler

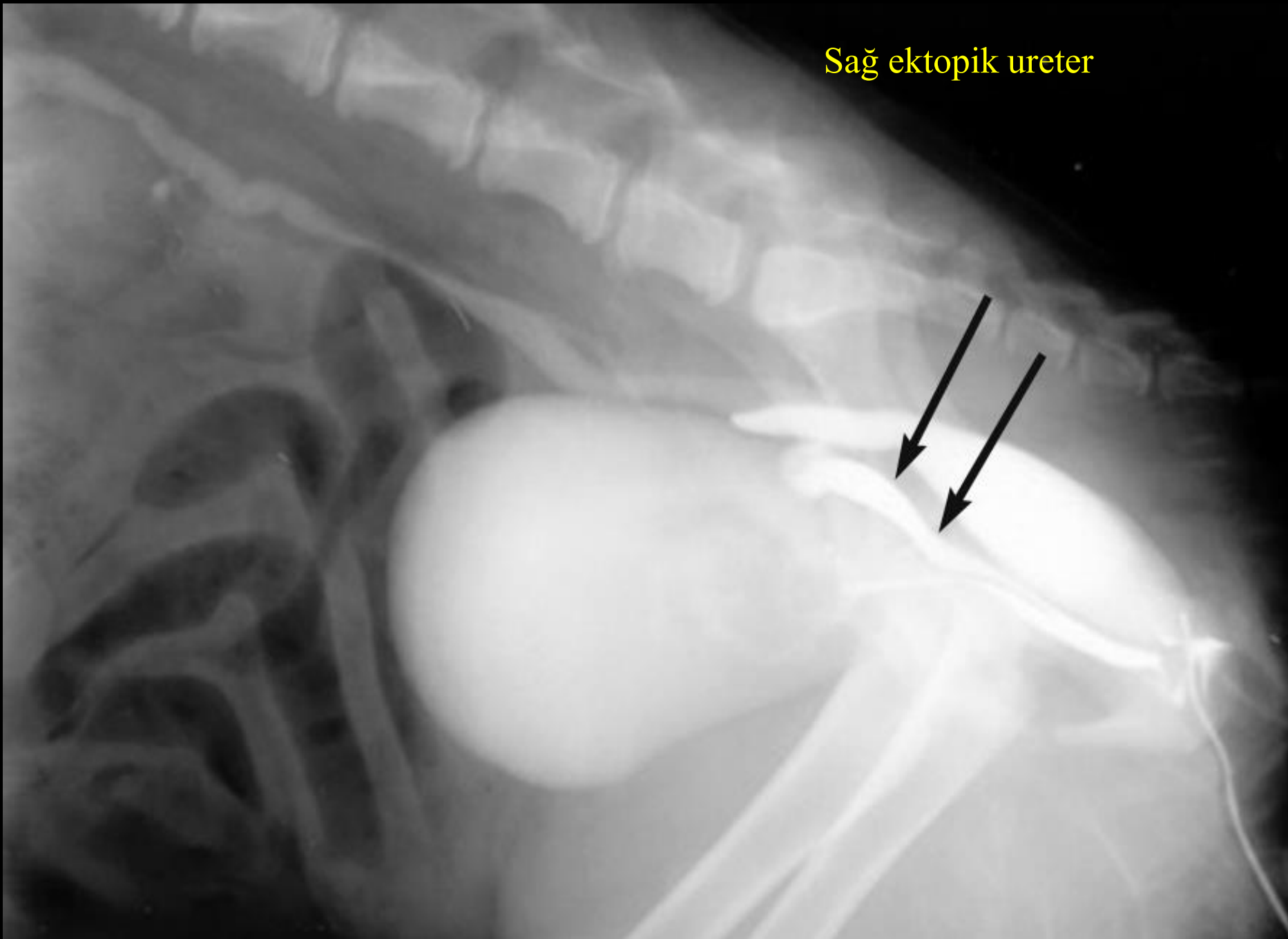
Üreterler direkt radyografide görülmezler

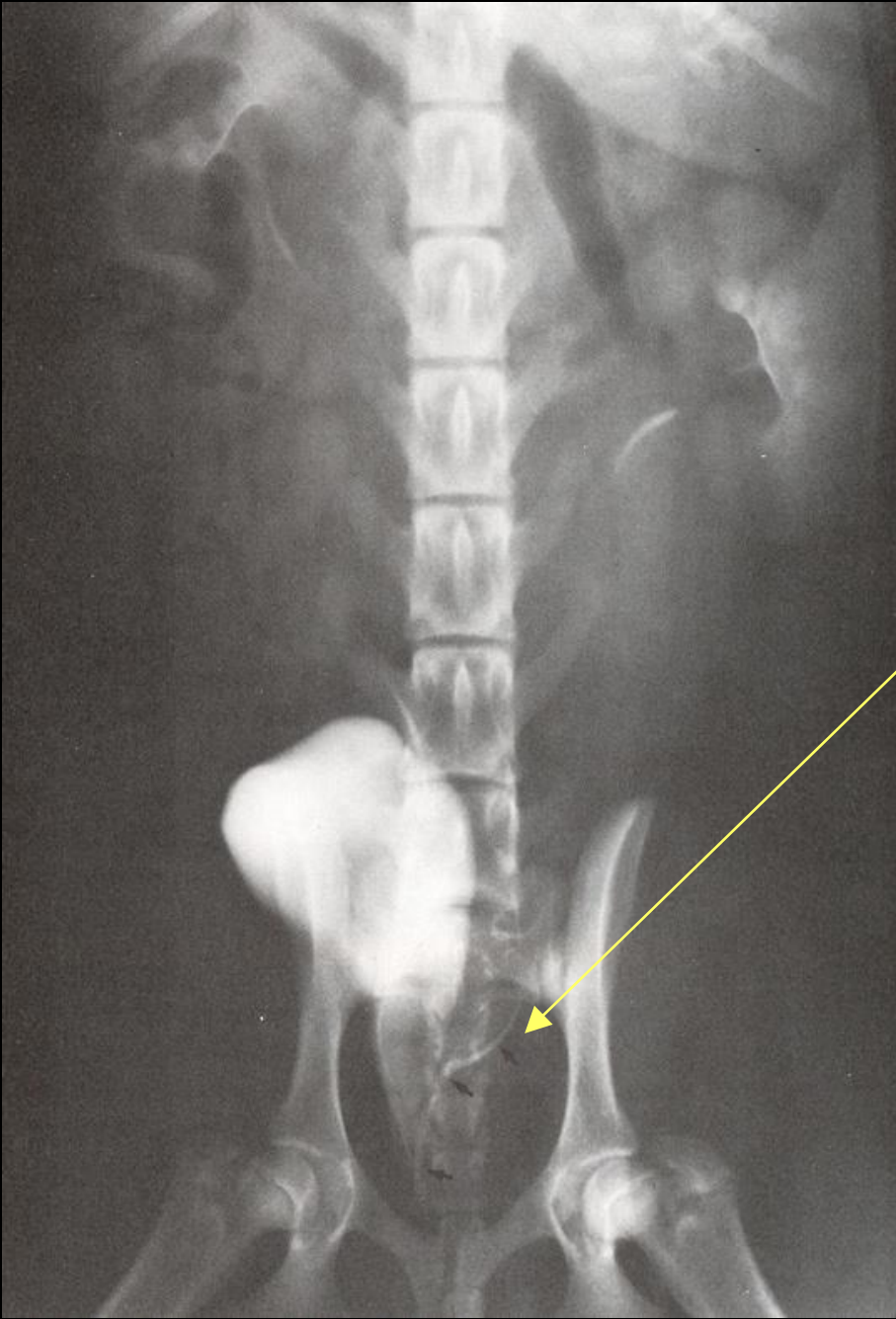Ekskretör ürografi sırasında kontrast maddenin böbreklerden idrar kesesine süzülmesi sırasında görülebilirler



✓
L5
3
c

Sağ ektopik ureter





Ektopik üreter.

İDRAR KESESİ

Kaudal abdomende yer alan, genişleyip şişebilen yuvarlak – oval visseral bir organdır.

İdrar Kesesinin Görüntülenmesinde Radyografik Teknik

- Direkt radyografi
- İndirekt radyografi (Sistografi)

Direkt Radyografik Muayene

İdrar kesesi en iyi L/L pozisyonda çekilen grafilerde görülür. Arka bacaklar mümkün olduğu kadar kaudale çekilerek, arka bacak kaslarının süperpozisyon yapması önlenmelidir.

V/D pozisyonda görüntüleme idrar kesesinin pozisyonu hakkında ekstra bilgiler verir ancak, idrar kesesi boynu, kolumna vertebralis ve sakrum nedeniyle görüntülenemez.

Fazla miktarda gaita yorumlamayı engeller, bu nedenle lavmana ihtiyaç vardır.

İndirekt Radyografi (Sistografi)

Sistografinin klinik endikasyonları;

Disuri, pollakuri, kalıcı ya da geçici hematuri

Direkt radyografi sonrasında idrar kesesinde şu bulgular varsa indirekt radyografi yapılır:

- İdrar kesesi opasitesindeki artış veya azalış
- Kaudal abdomende idrar kesesi bölgesindeki kitlelerin

değerlendirilmesi

- Abdominal trauma sonrası kesenin görülememesi

- Anormal şekil ve lokalizasyona sahip kesenin

değerlendirilmesi

İndirekt sistografi ile idrar kesesinde;

Mukozal deęişiklikler

İntramural deęişiklikler

Dolma defektleri

Kese rupturu belirlenir

İndirekt Radyografide 3 ayrı teknik vardır

☹ Pnömosistografi (Negatif Kontrast Sistografi)

☹ Pozitif kontrast sistografi

☹ Çift kontrast sistografi

1. Negatif Kontrast Sistografi

İdrar kesesinin morfolojik yapısı ve içeriğinin incelenmesinde kullanılır

İdrar kesesine sonda uygulanarak idrar boşaltılır, gerekirse serum fizyolojikle yıkanır. Hayvanın büyüklüğüne göre 25-300 ml kontrast madde enjeksiyon sırasında pistonda basınç hissedilinceye kadar verilir

Uygulama sırasında kese rupturu şekillenmemesi için dikkat edilir

m. sublumbaris



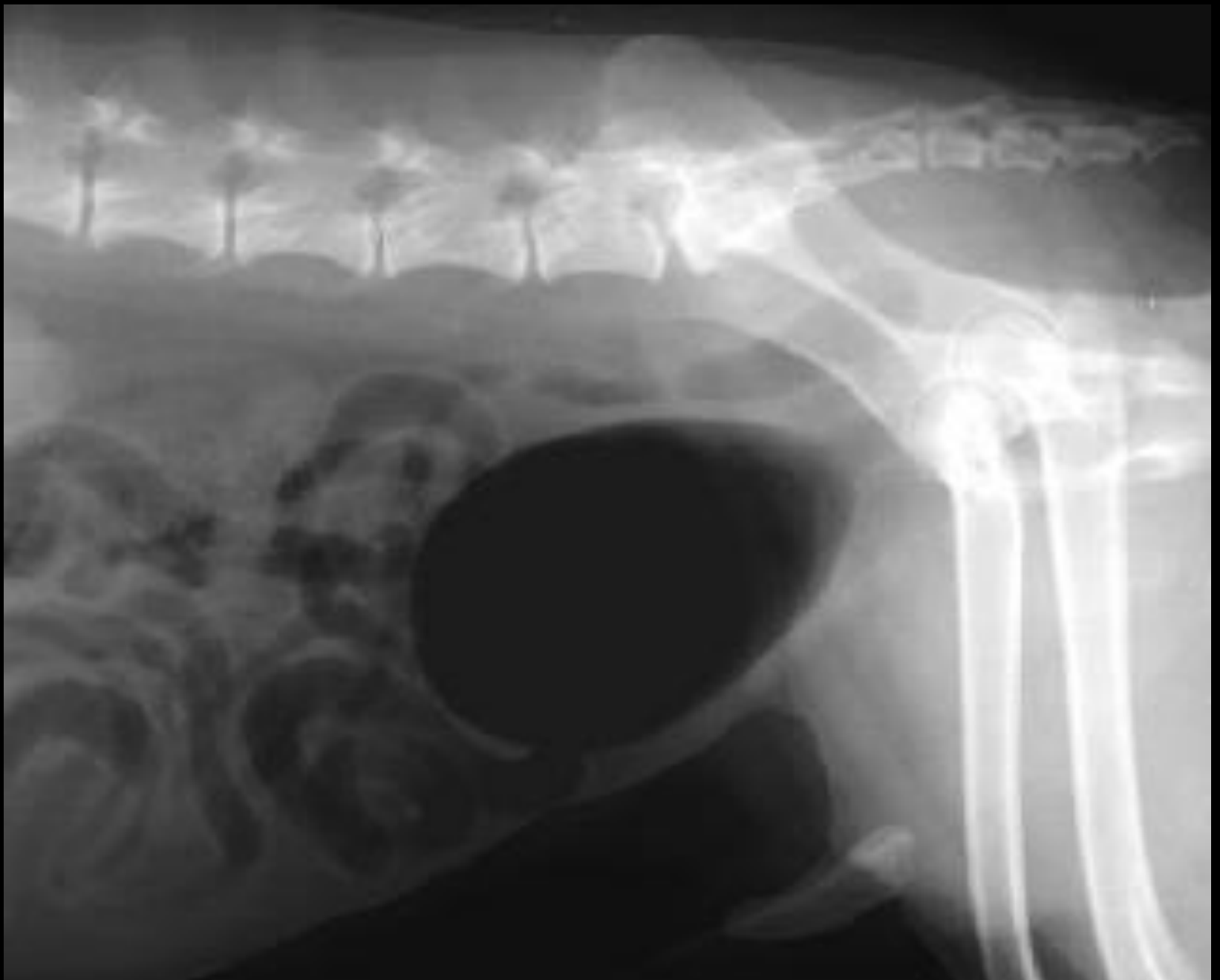seroza



mukoza



Normal negativ kotnrast sitografi



2. Pozitif Kontrast Sistografi

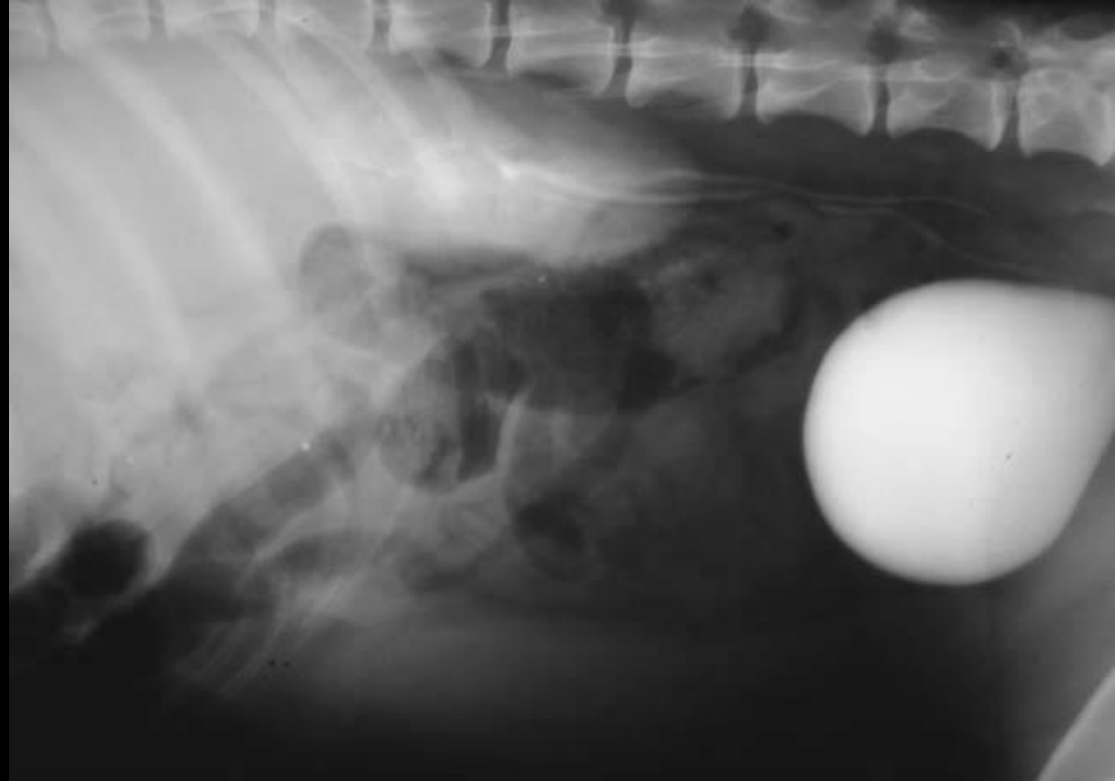Bu yöntem idrar kesesinin lokalizasyonu ve kese duvarının bütünlüğünün belirlenmesinde kullanılır

Baryum sülfat (retrograd olarak) ve iyotlu bileşikler (ml'sinde 50 mg İyot İçermelidir) 5-15 ml kontrast madde olarak kullanılır

Bu kontrast maddeler retrograd olarak idrar kesesi içine kateter ile verilir

Bunun için önce idrar boşaltılır.
Daha sonra kontrast madde
kese içinde basınç
oluşturuncaya kadar
enjekte edilir

**** EÜ sırasında kontrast
maddenin idrar kesesine
30. dakikada süzülmesi ile
elde edilir*



3. Çift Kontrast Sistografi

Çift kontrast sistografide hem pozitif hem de negatif kontrast madde kullanılır

Bu teknikte;

- kese duvarındaki kalınlaşmalar
- mukozal defektler
- luminal içerik daha iyi belirlenir (yabancı maddeler)

** Ayrıca pozitif kontrast sistografi sırasında belirlenemeyen idrar kesesi taşlarının da tanısı konur

Bu tekniğin uygulamasında önce idrar kesesi boşaltılır

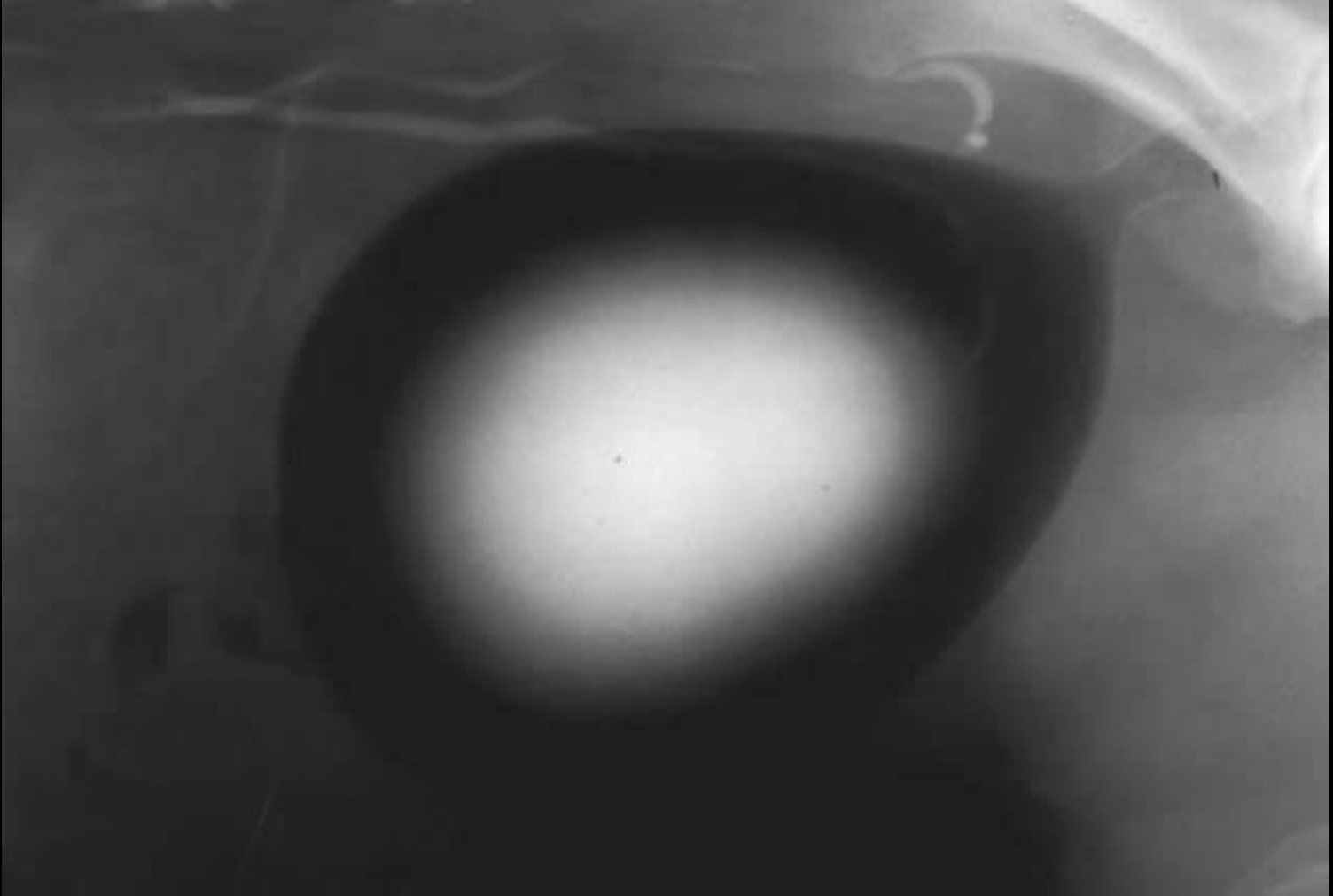
Daha sonra hayvanın büyüklüğüne göre 5-15 ml sulandırılmış kontrast madde katater aracılığı ile idrar kesesi içine verilir

Masaj yapılarak kontrast maddenin kese içine dağılması sağlanır. Bu işlemden sonra kalan kontrast madde enjektörle geri çekilir, daha sonra negatif kontrast madde önceki teknikte olduğu gibi verilir

İdrar kesesi çepheri normal olduğunda;

Mukoza ince şerit halinde kontrast madde ile kaplanır

İyot solüsyonu kese merkezinde toplanır, çevresinde gaz vardır



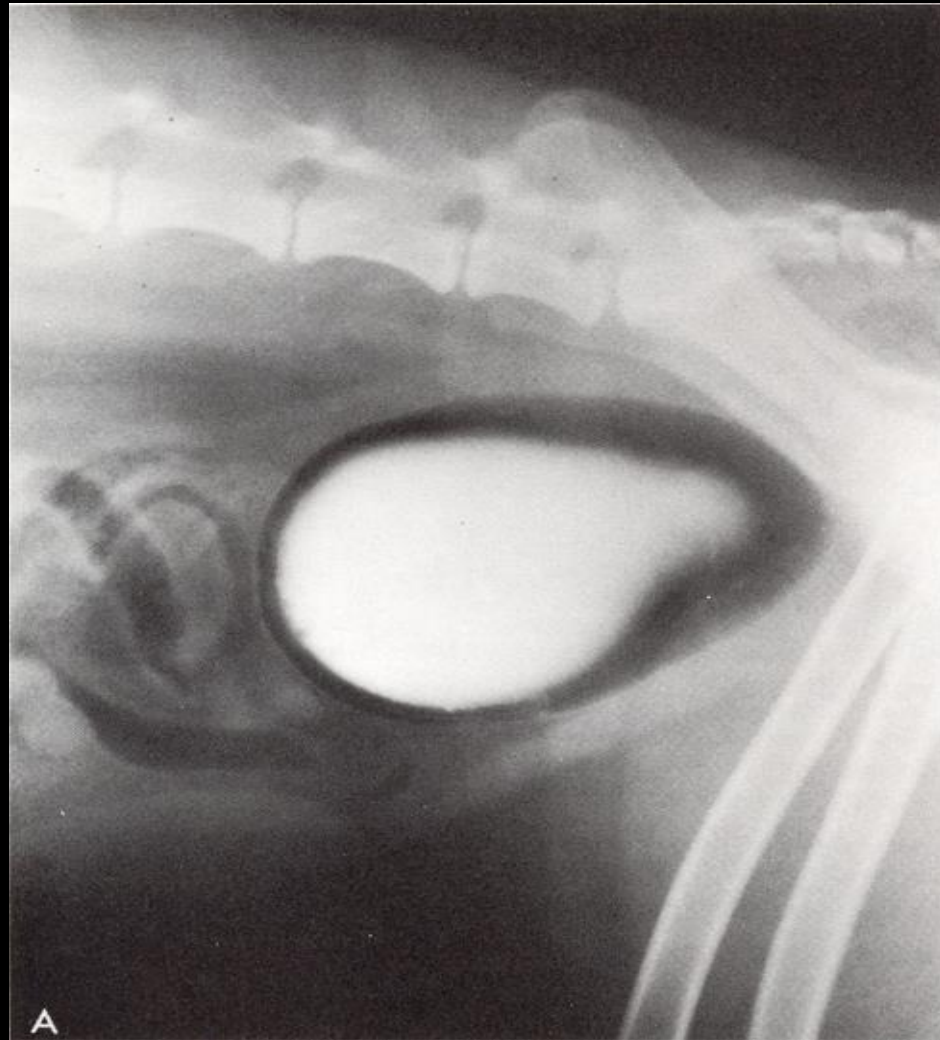Pozitif kontrast madde, mukozal erozyonlara yapışarak bunları görünür hale gelmesini sağlar

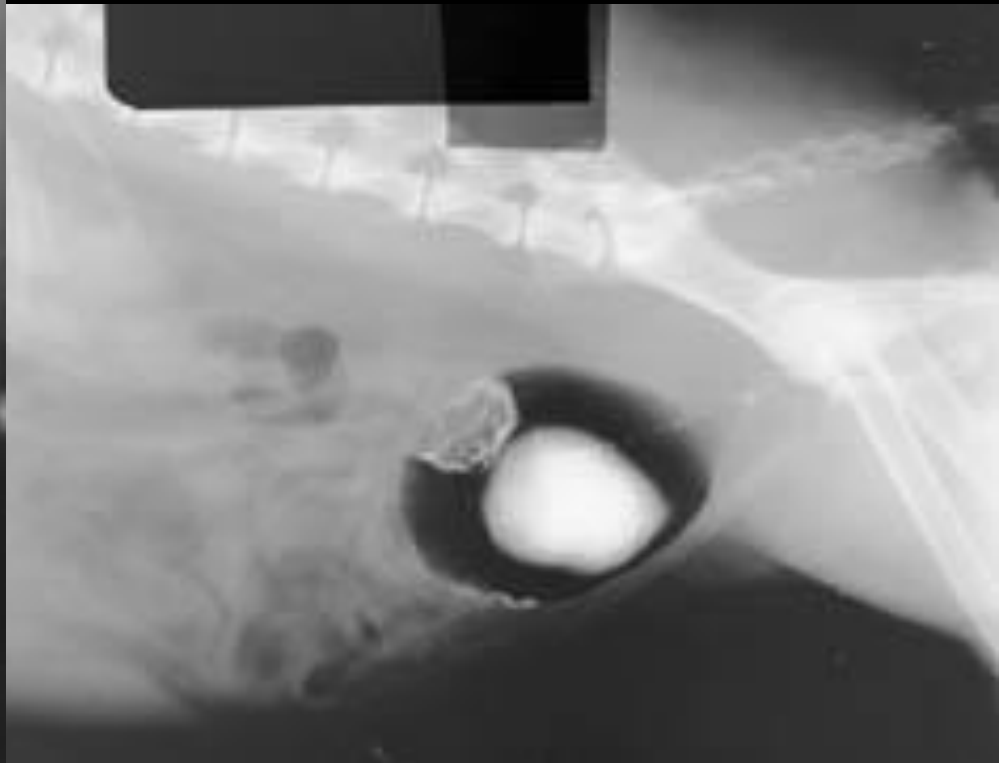
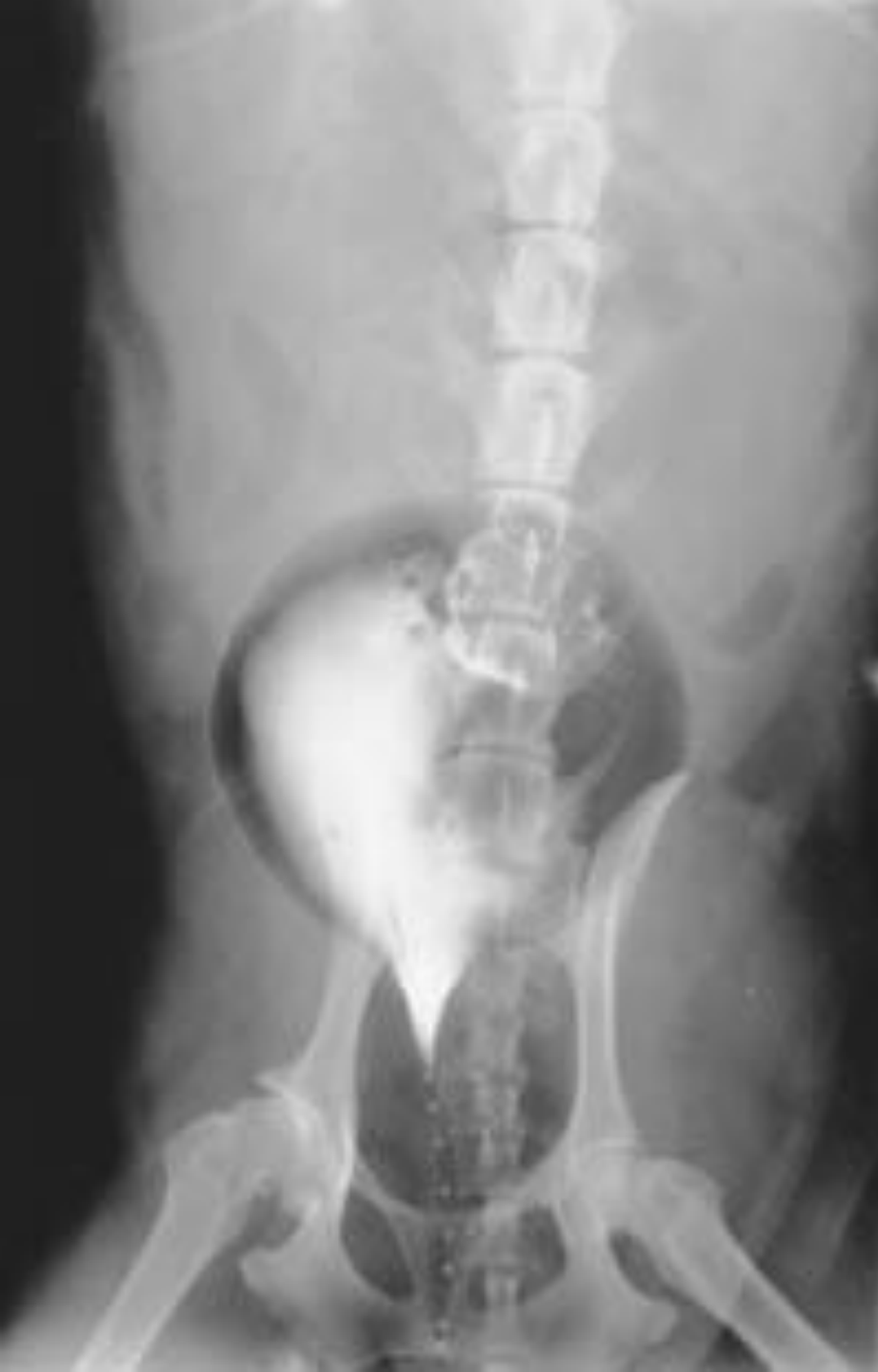*** Bu teknik idrar kesesi dışına sızmaları saptamada pozitif kontrast sistografiye göre daha az duyarlıdır

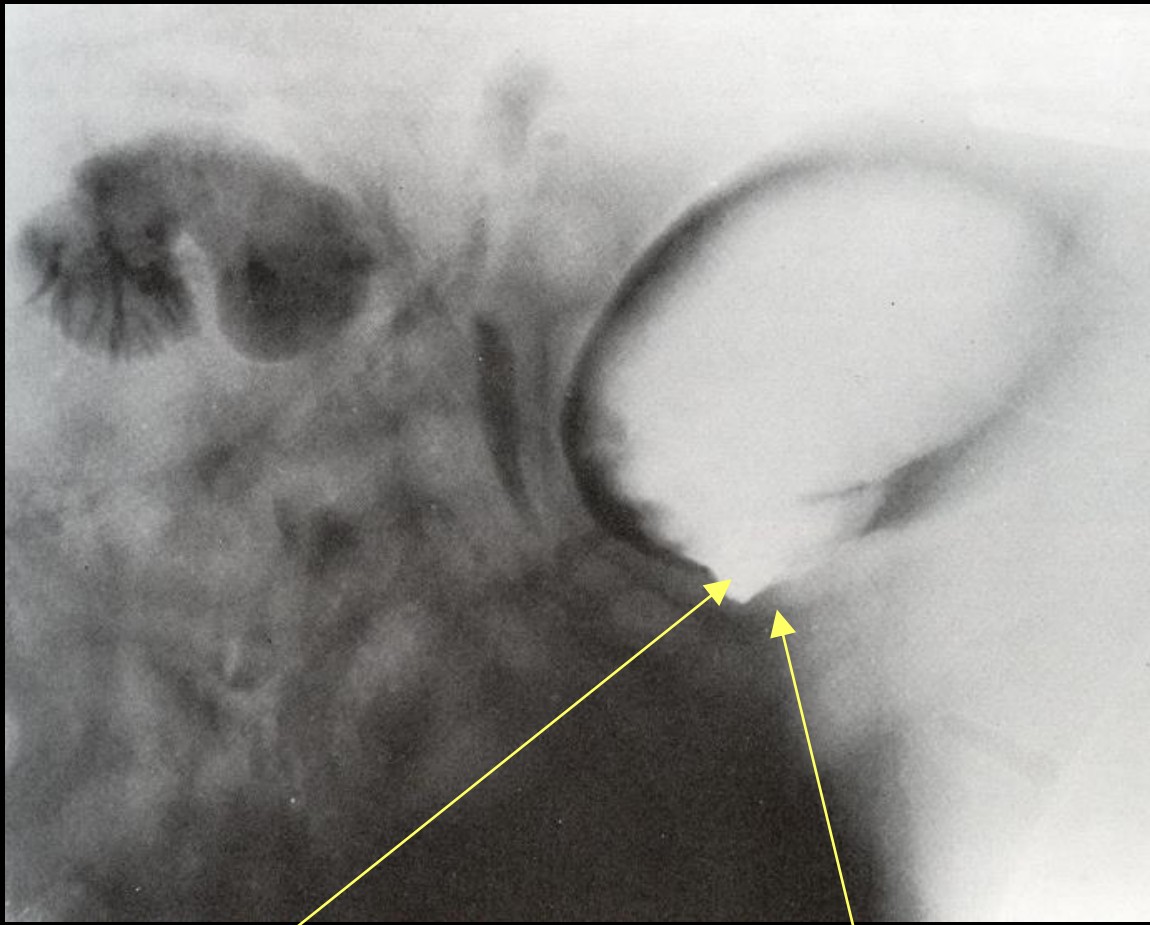
Nadirde olsa komplikasyonlar şekillenebilir;

* Negatif kontrast maddeden kaynaklanan gaz embolisi

** Yanlış kateter kullanımına bağlı travma, penetrasyon ve bakteriyel kontaminasyon şekillenebilir

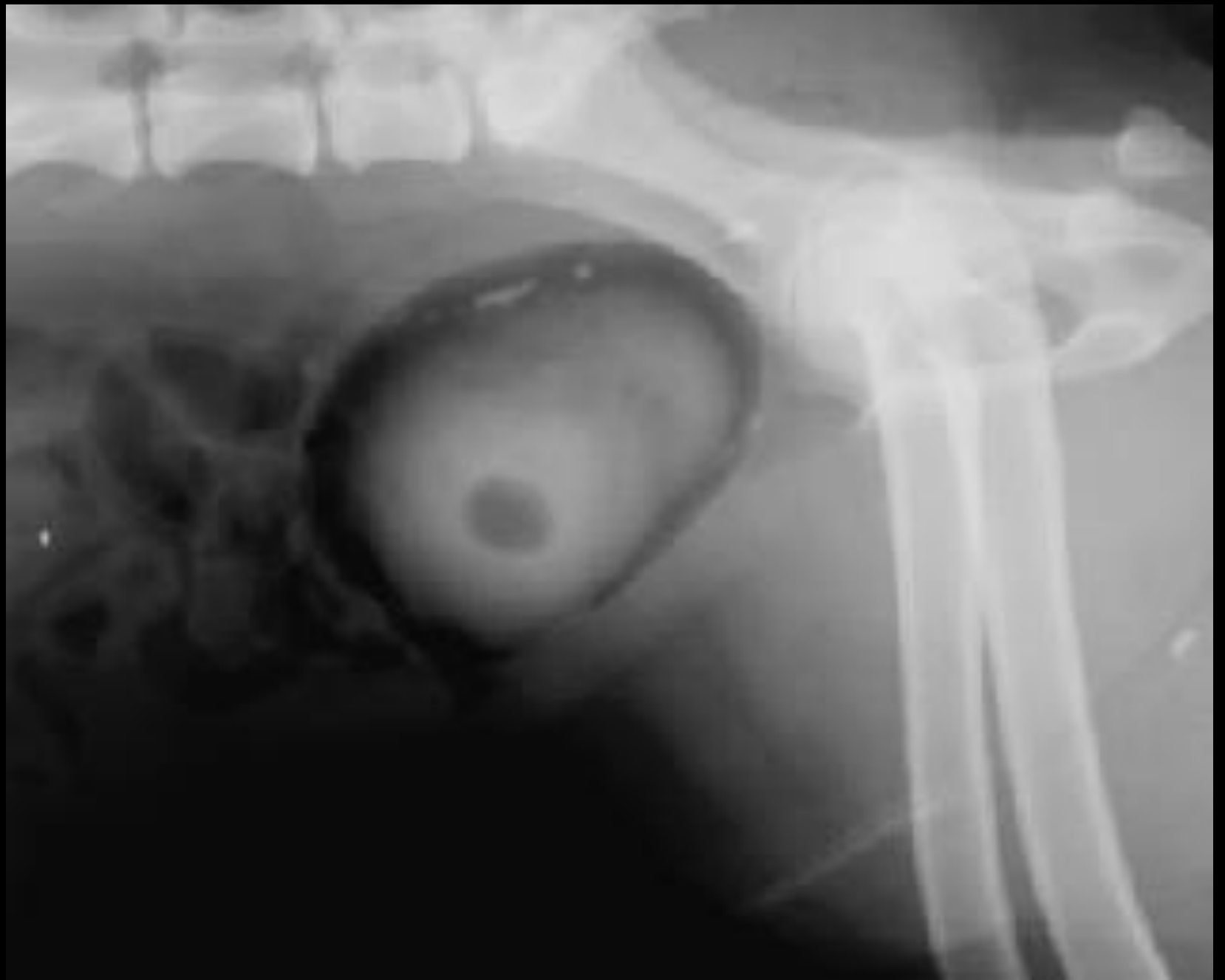

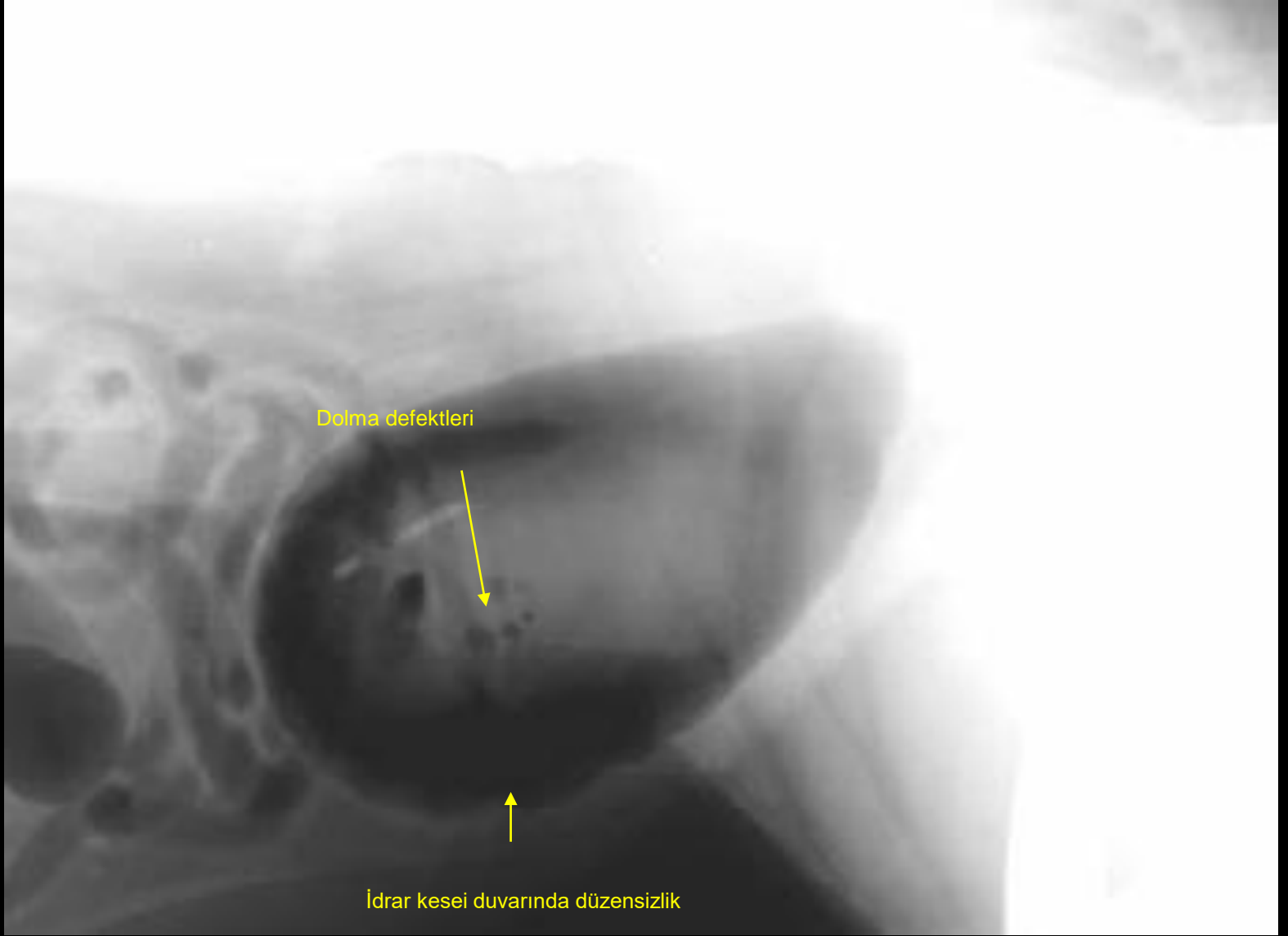




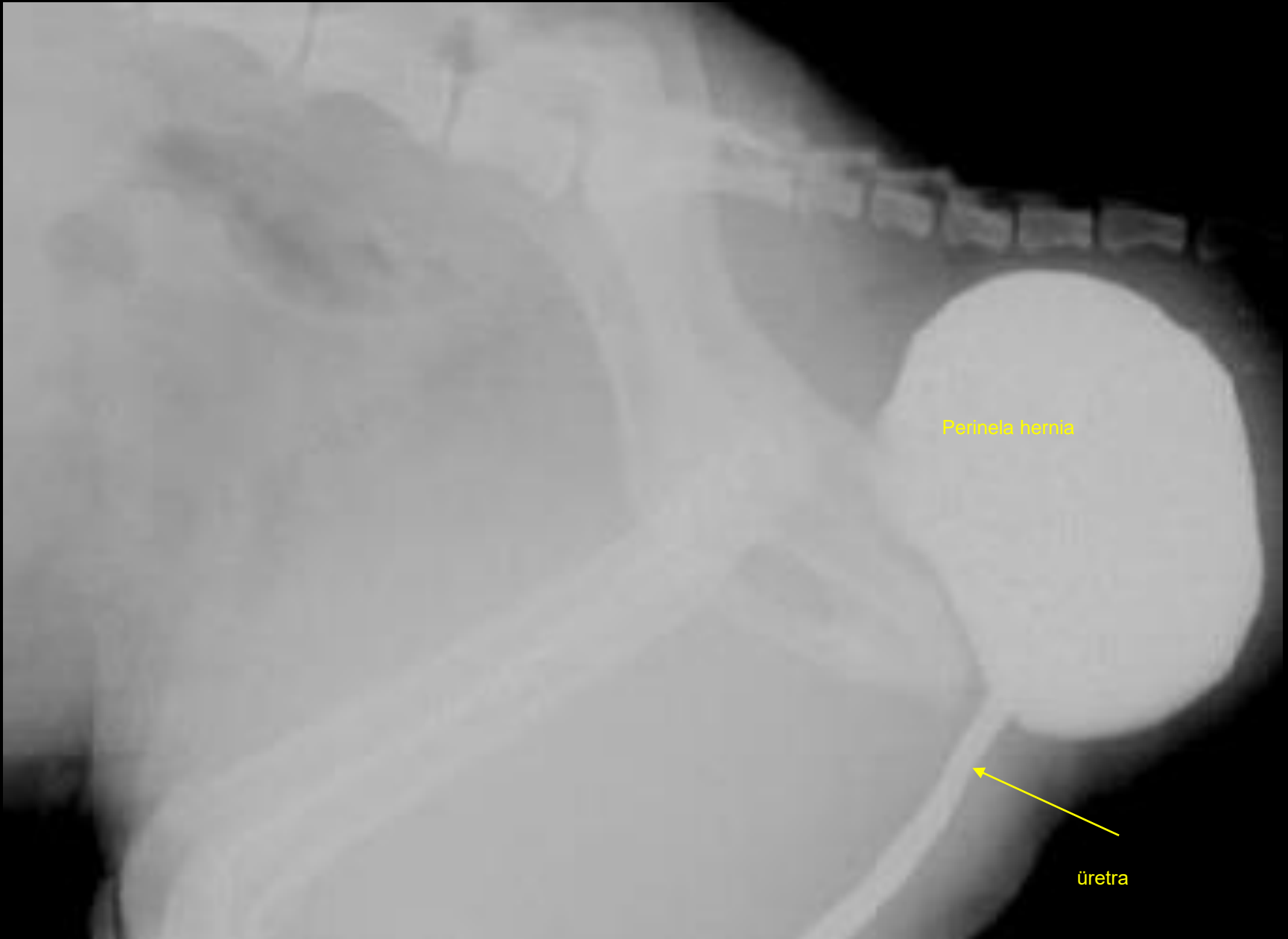İdrar kesesi duvarında divertikül.

Defektin çevresindeki idrar kesesi duvarındaki kalınlaşma.





sistitis



Perineal hernia

üretra

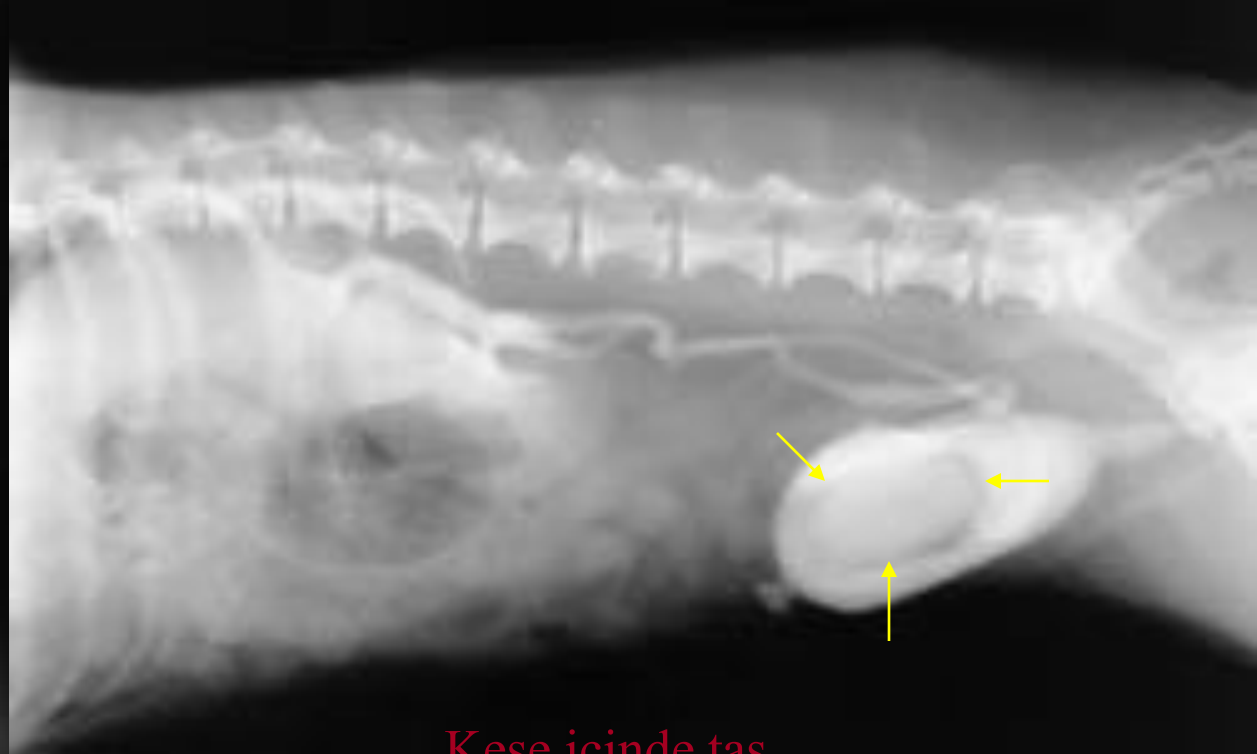
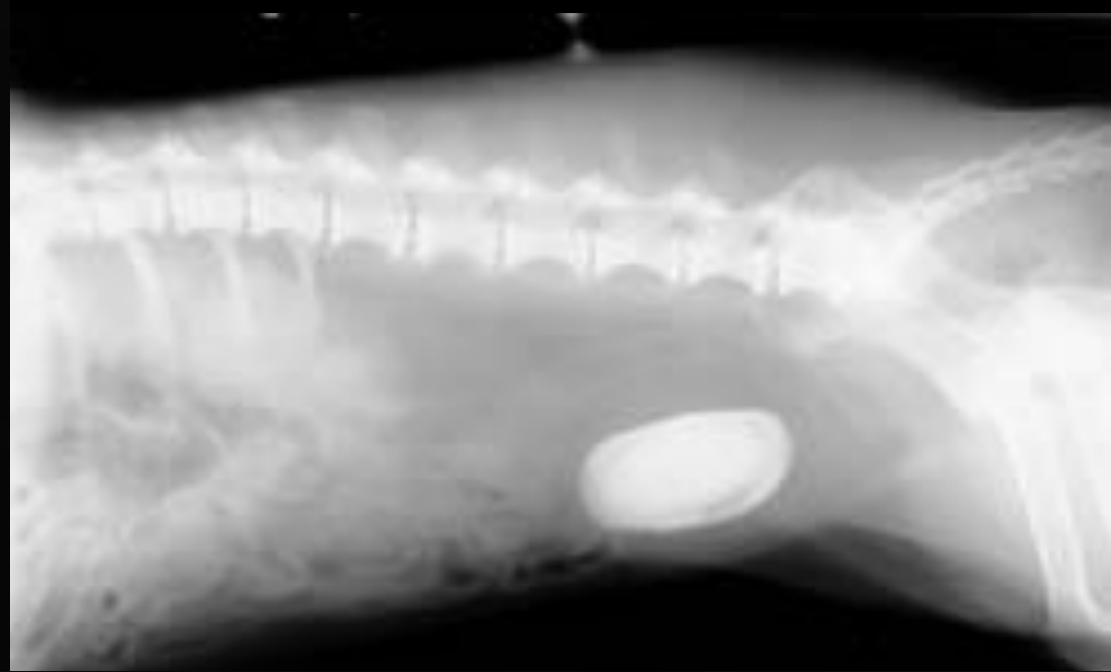
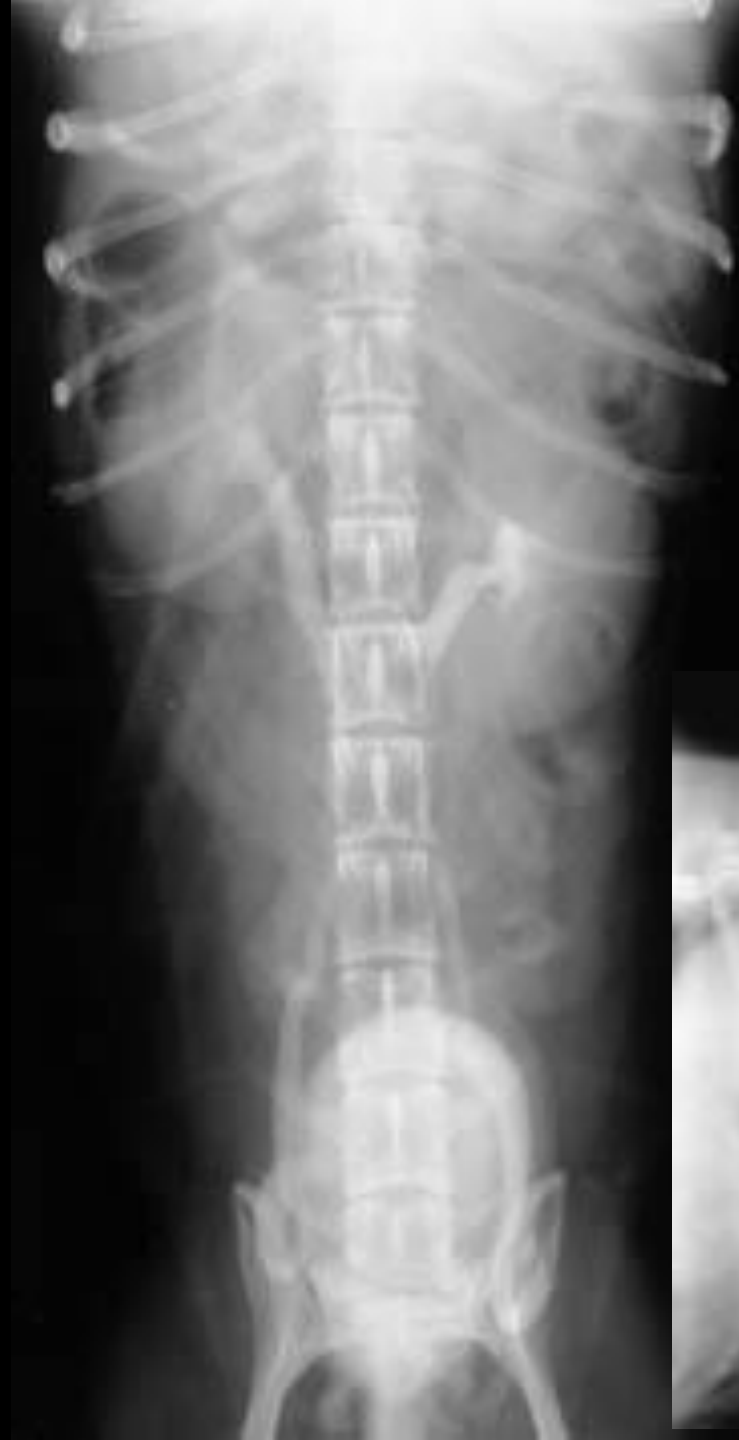İdrar Kesesi Taşları

Radyopak olan taşlar idrar kesesinin direkt radyografisinde kolayca görülür

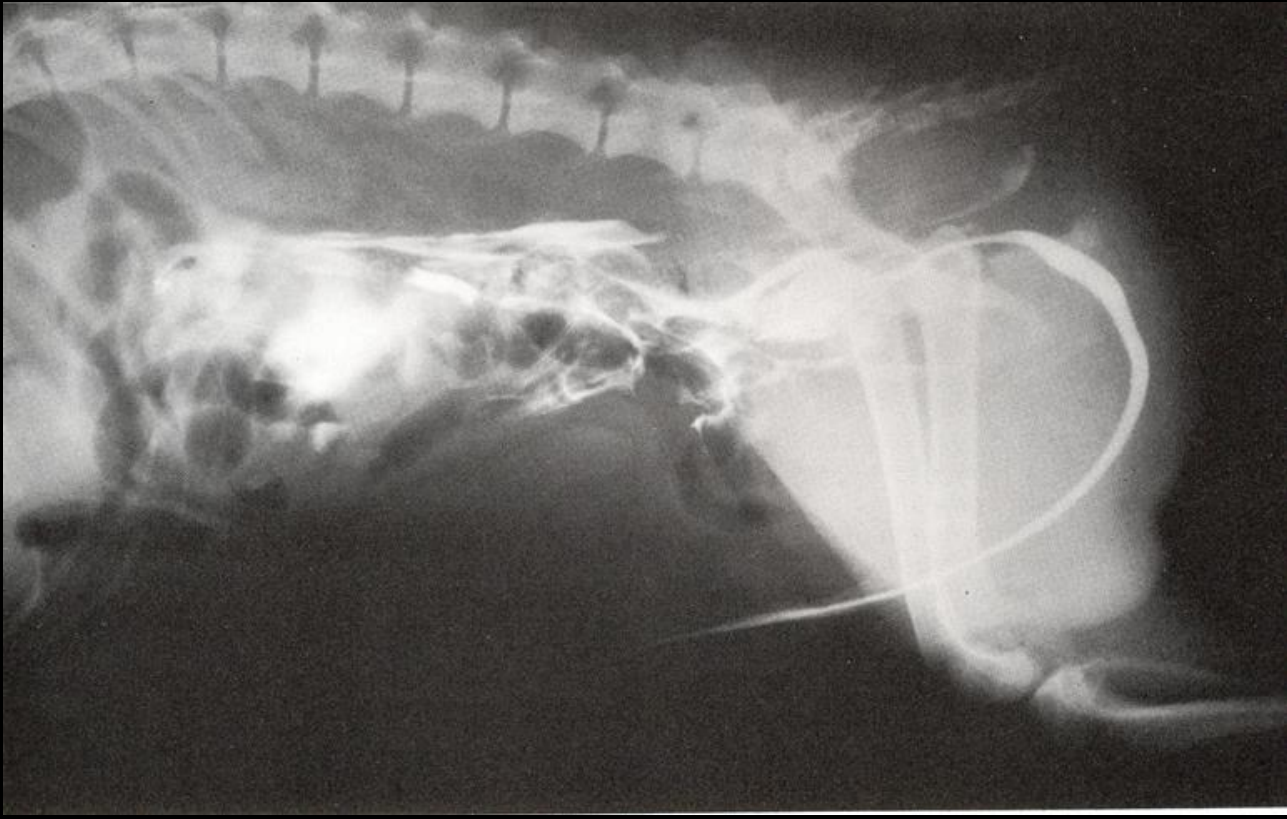
Ancak şu durumlarda taşların görülmesi zorlaşır:

- taş küçük ve kesenin boş olduğu durumlarda küçük parçalı taşlar, kese nispeten dolu olduğunda dağılabilir ve idrar ile çok az yoğunluk farkı olduğu için tanımlanması zor olabilir
- ayrıca ürik asit taşları ya az belirgindir ya da hiç görülmezler

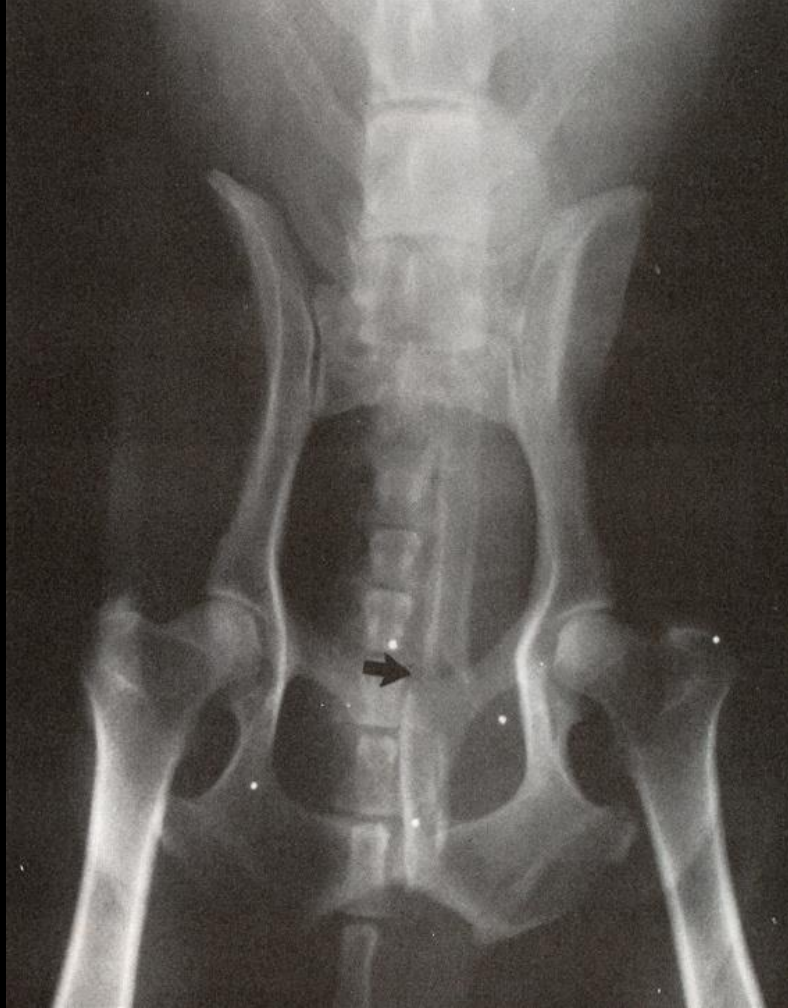
Bunun için idrar kese taşlarının gösterilmesinde çift kontrast sistografi en iyi tekniktir



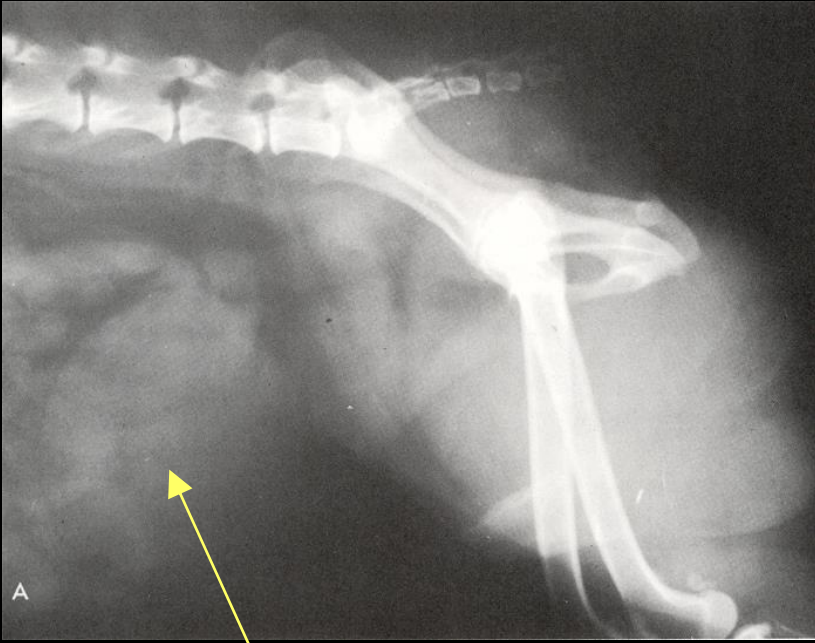
Kese icinde tas



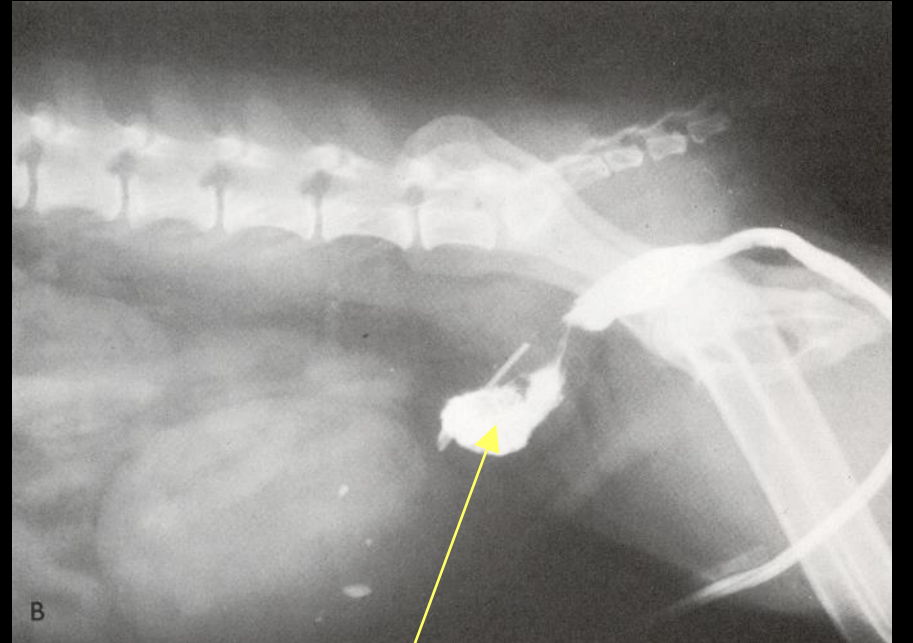
İdrar kesesi rupturuna bađlı olarak kontrast maddenin abdomenin ierisine dođru sızması



Os penisin kırılması. Pelvik bölgede saçma taneleri izleniyor.

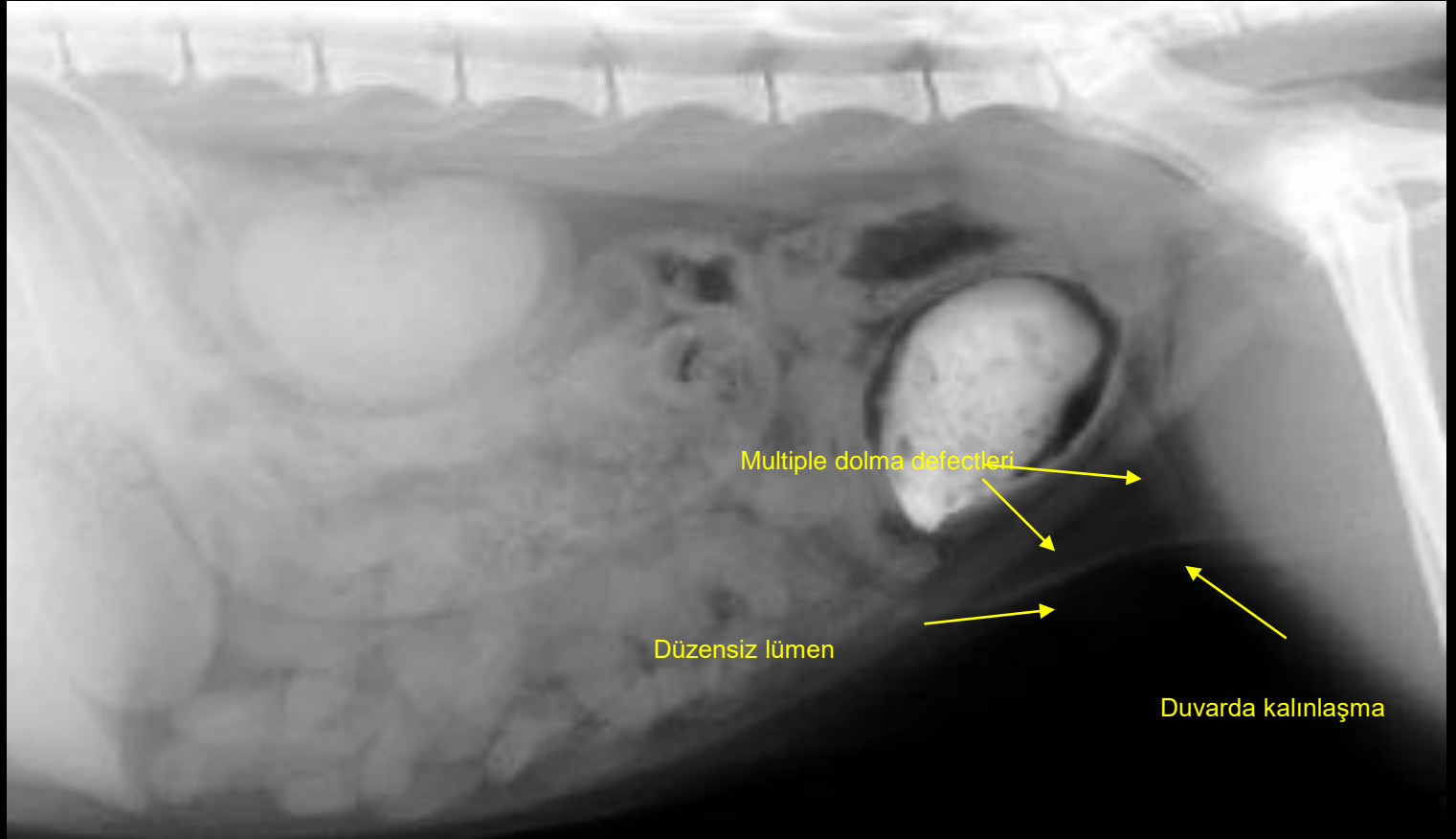


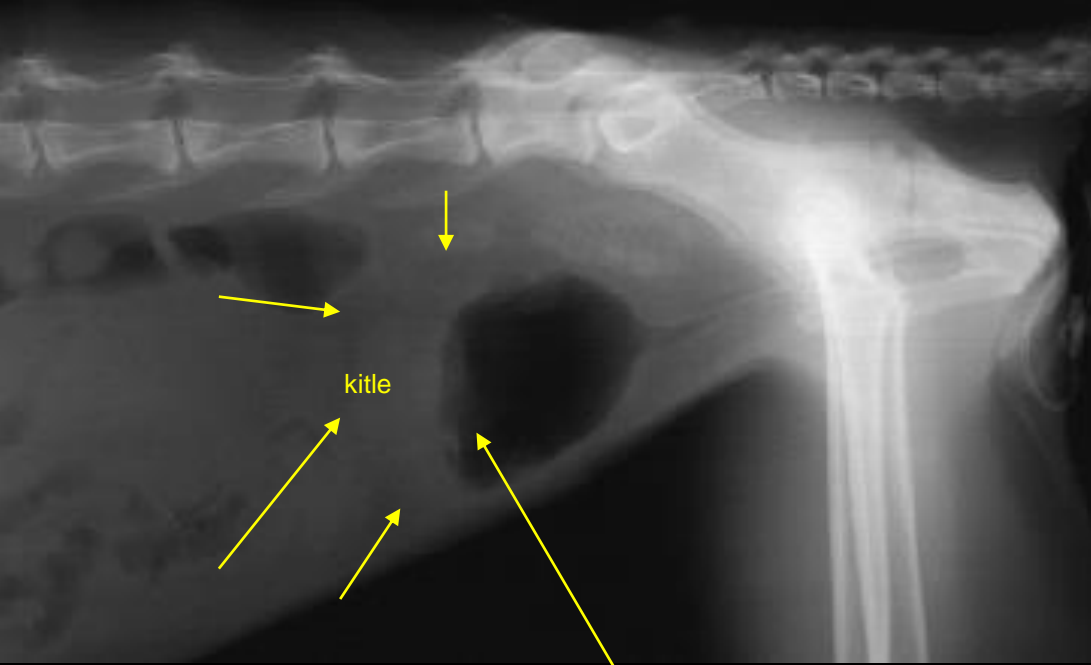
Direkt radyografide kaudal abdomende kitle izleniyor.



İdrar kesesine kontrast madde uygulandığında, kitlenin idrar kesesi ile bağlantısı olmadığı görülüyor

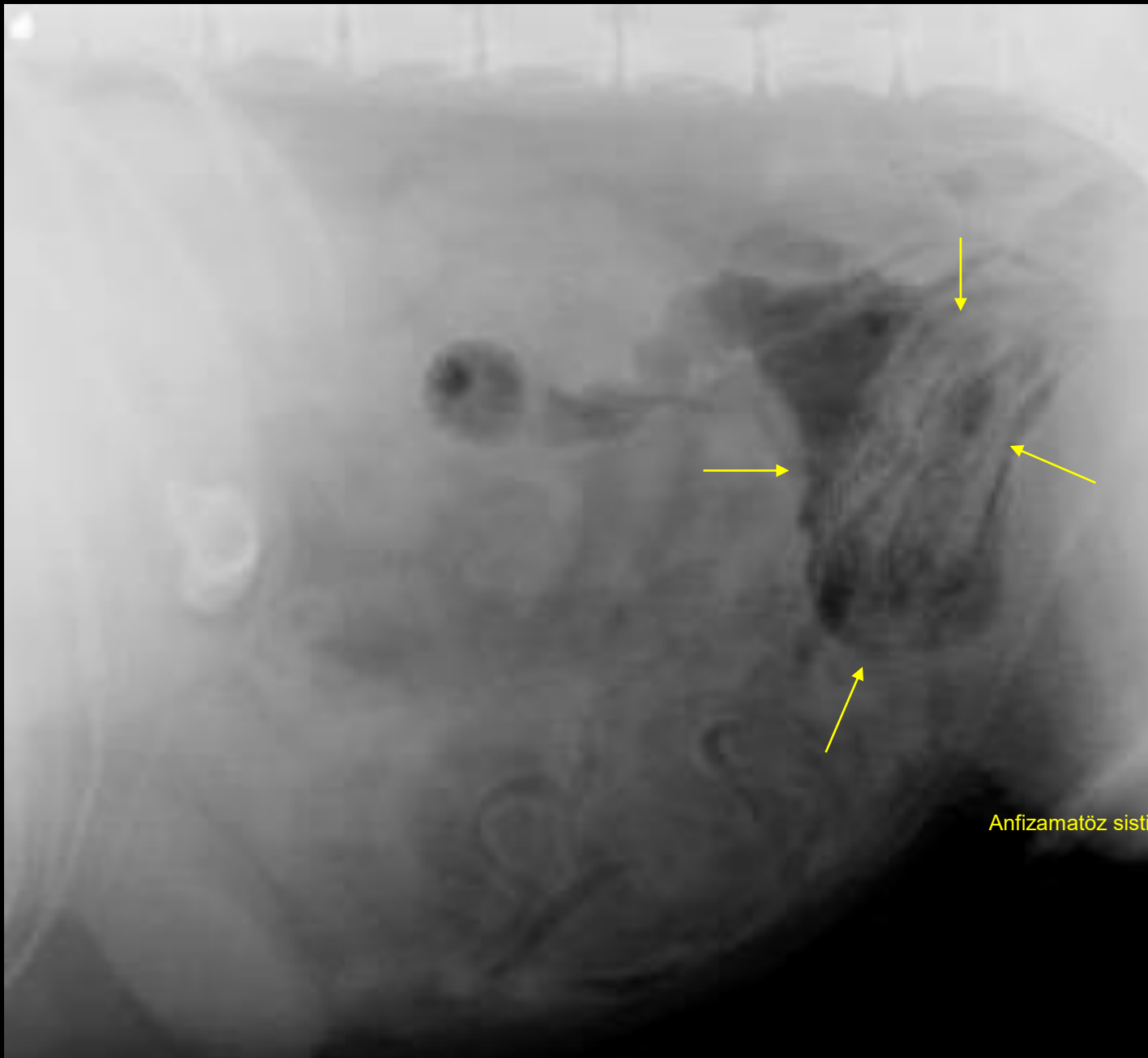
Double kontrast sistografi (SİSTİTİS)



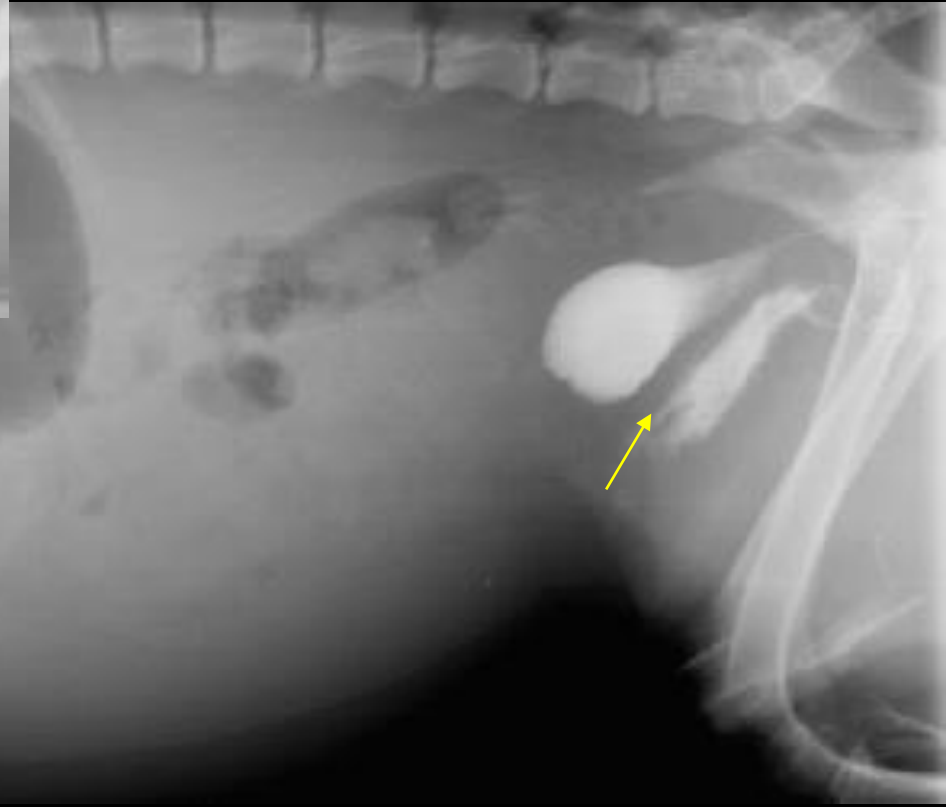
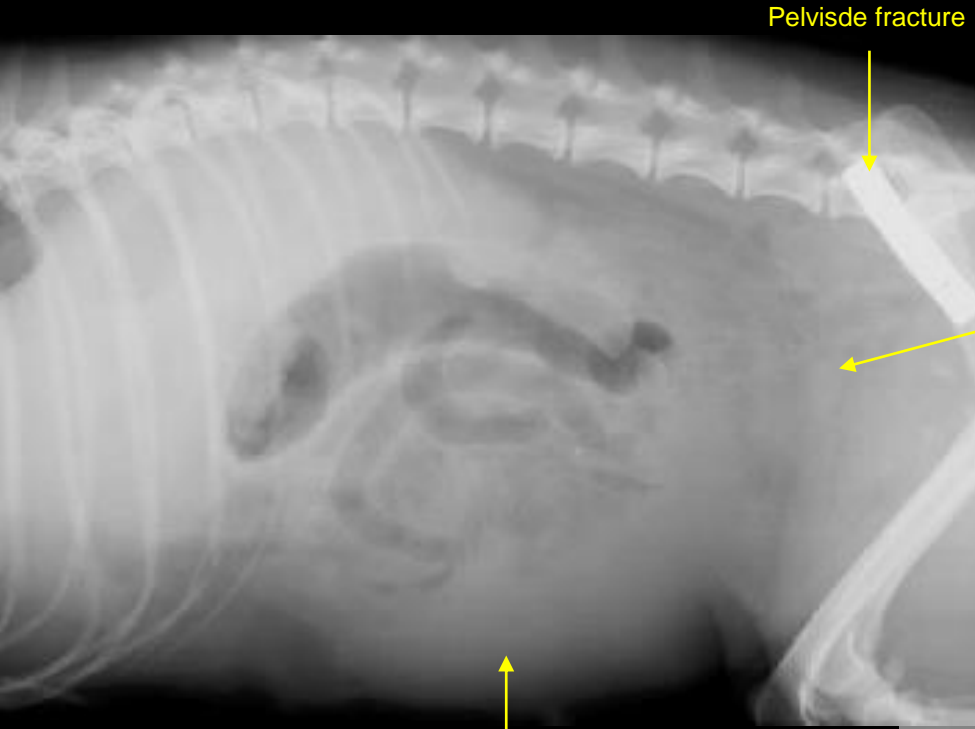


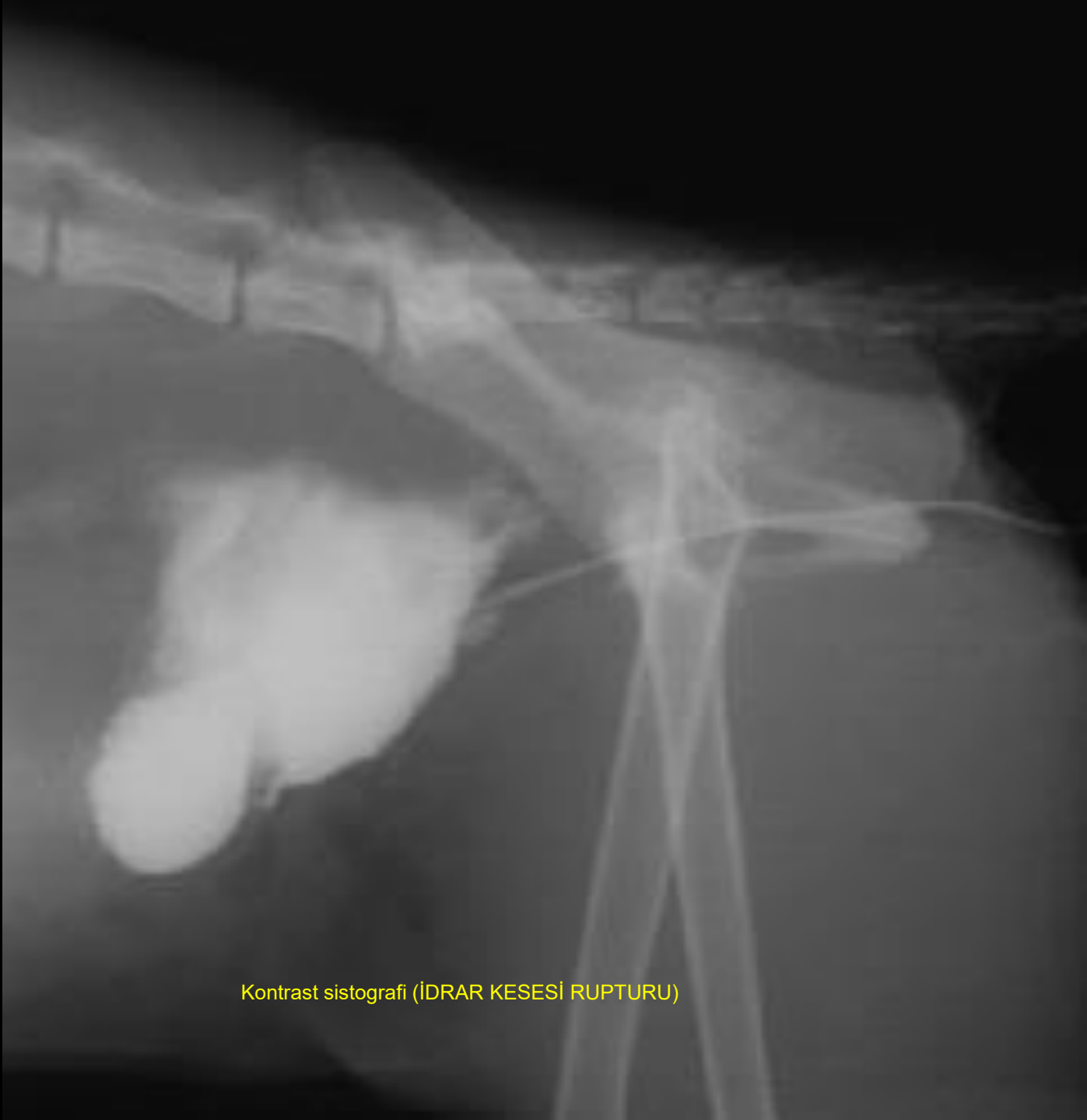kitle

Düzensiz idrar kesesi duvarı



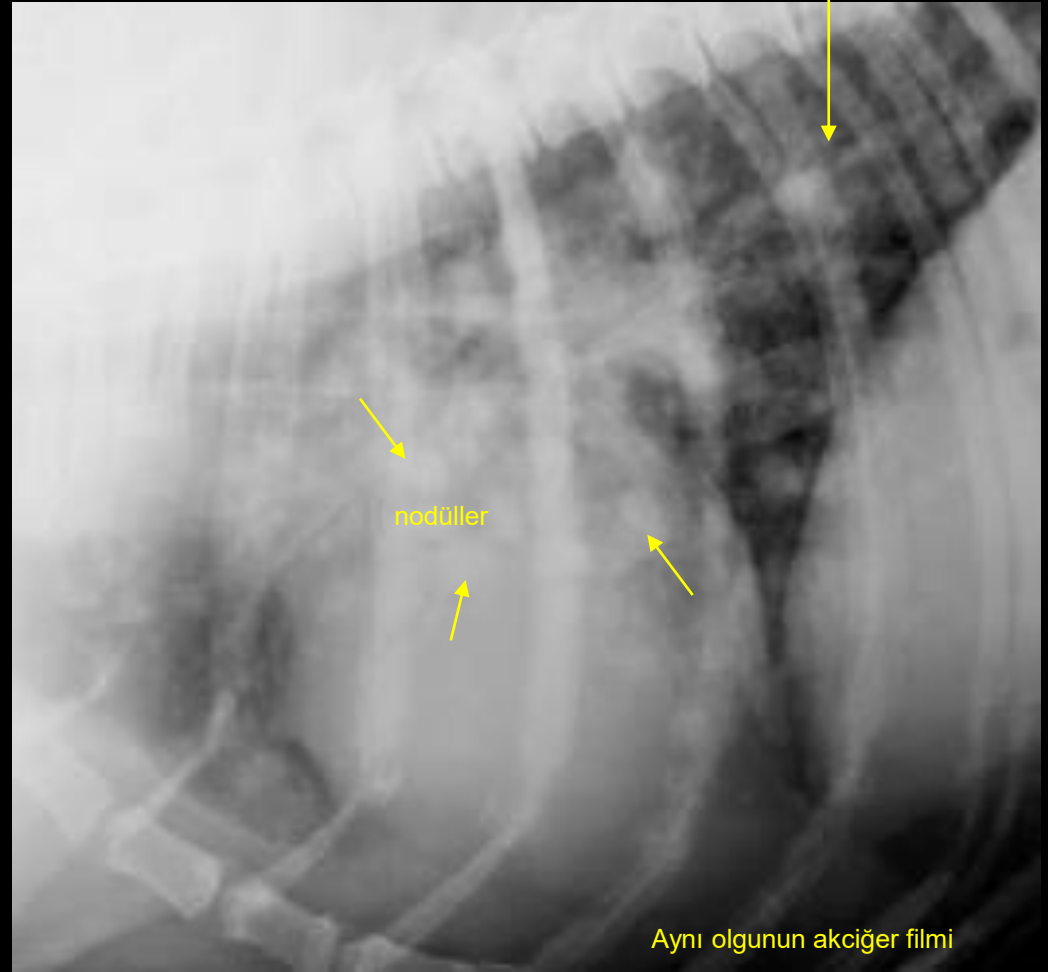
Anfizamatöz sistitis





Kontrast sistografi (IDRAR KESESİ RUPTURU)

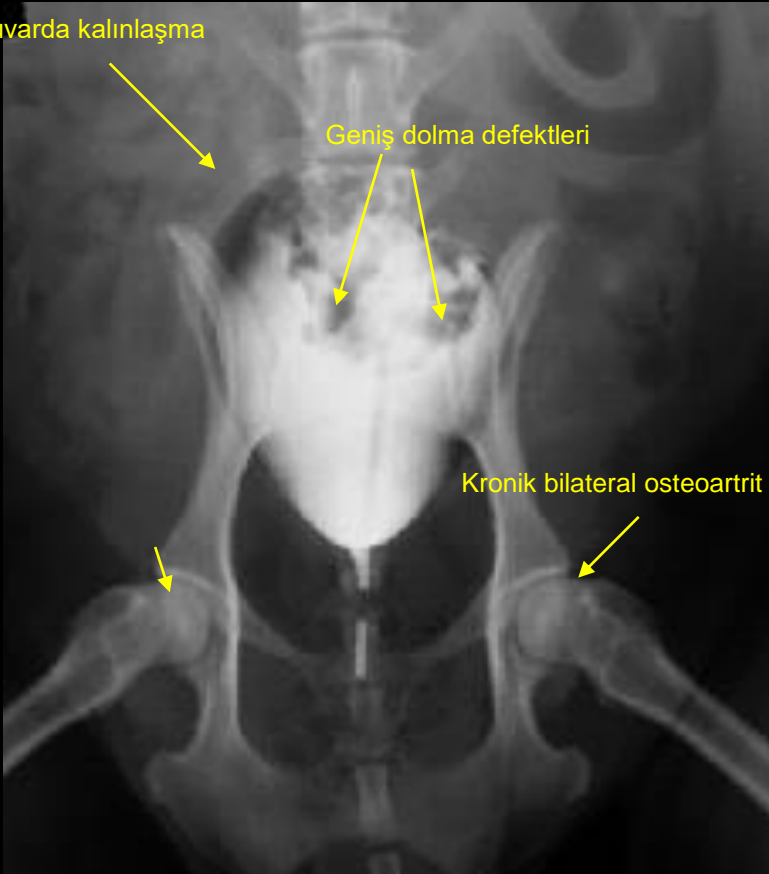
Hemoraji ve ödeme baęlı alveoler patern

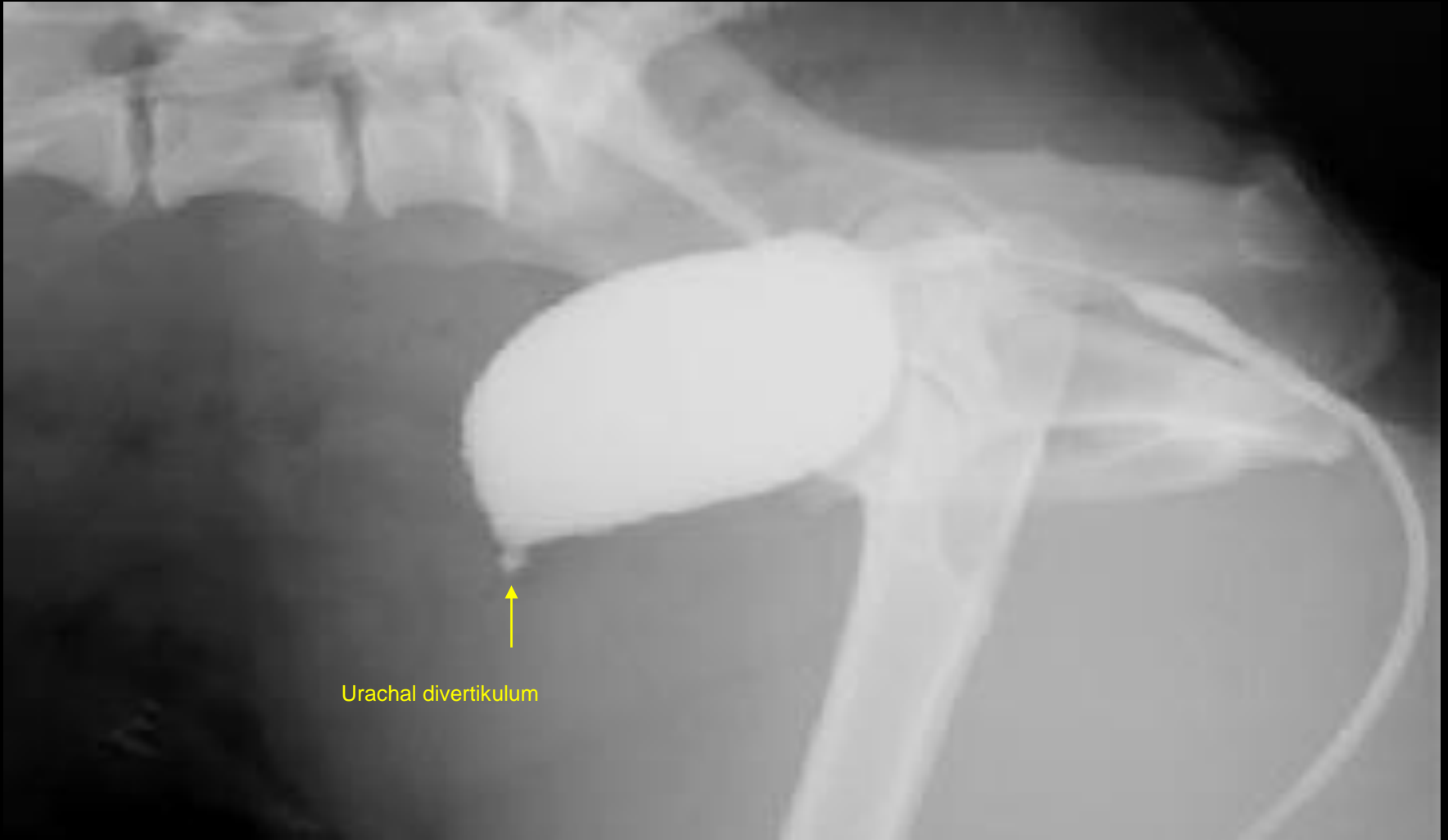

Duvarda kalınlaşma

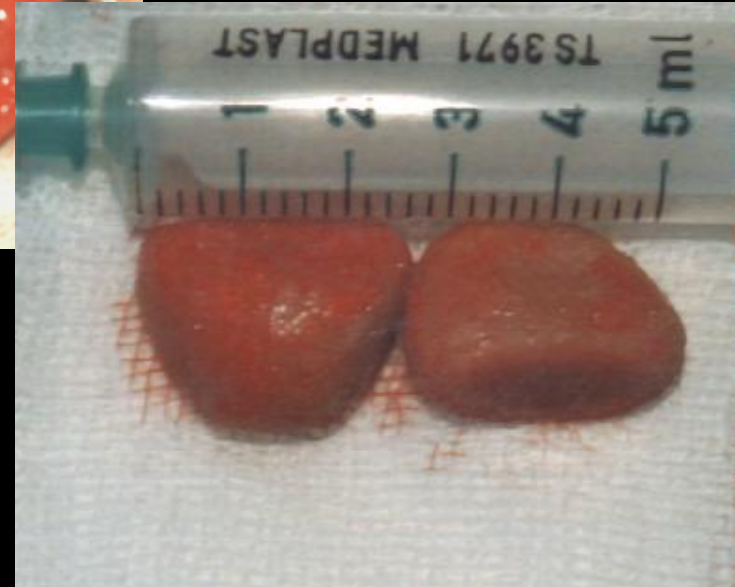
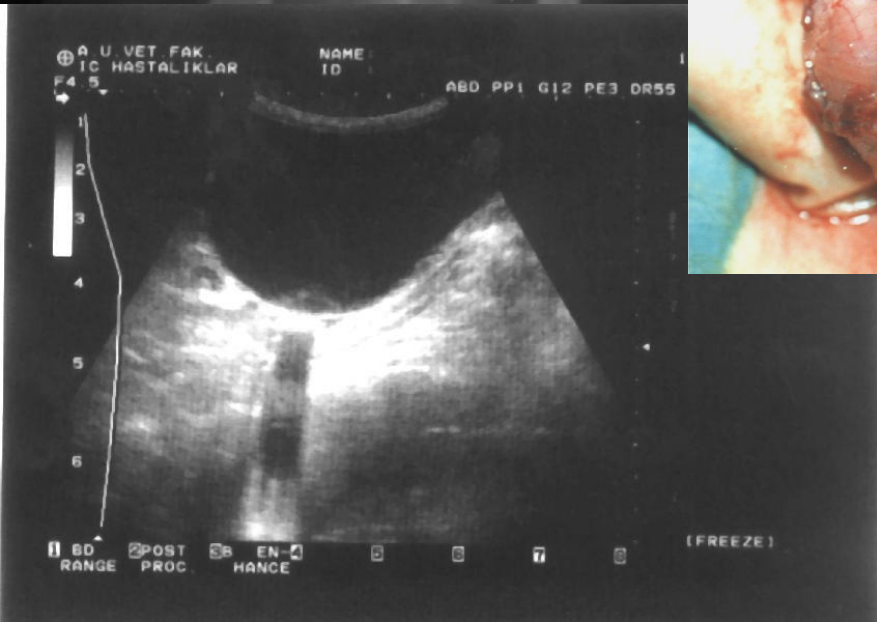
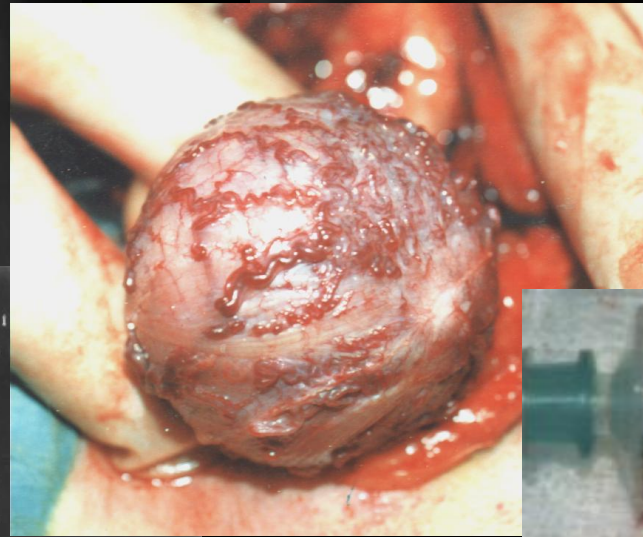
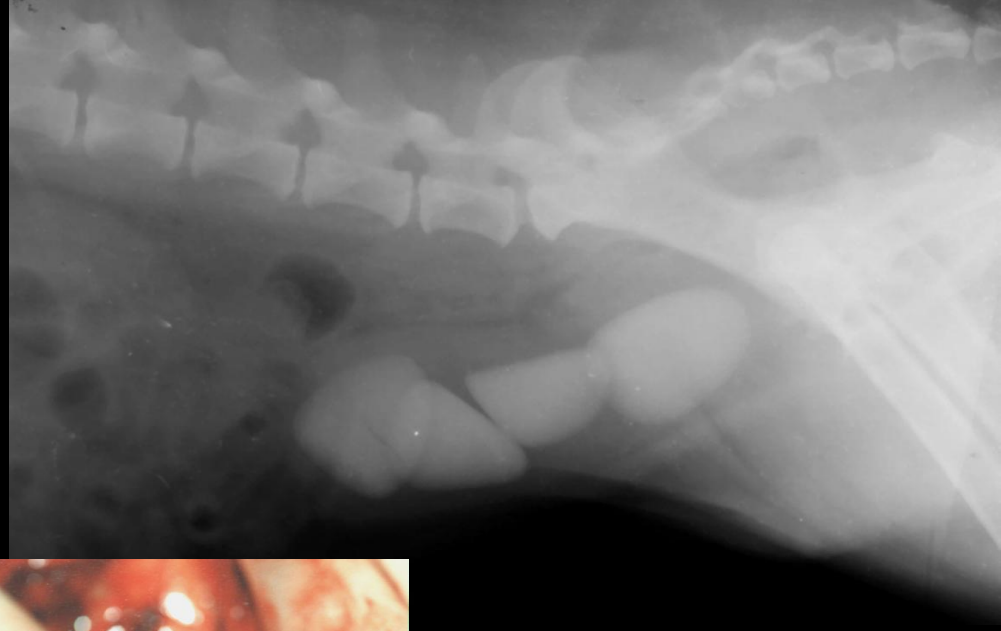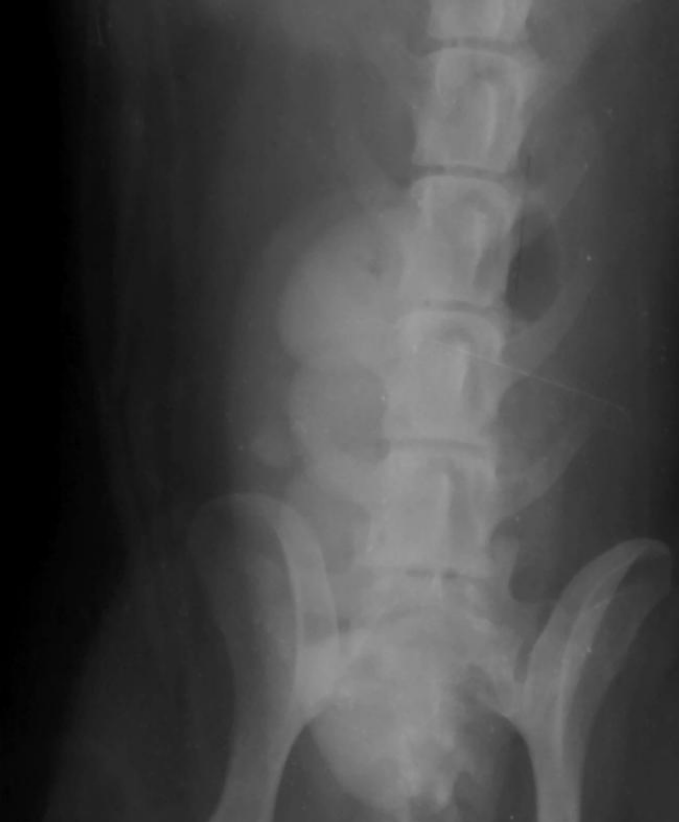Geniş dolma defektleri

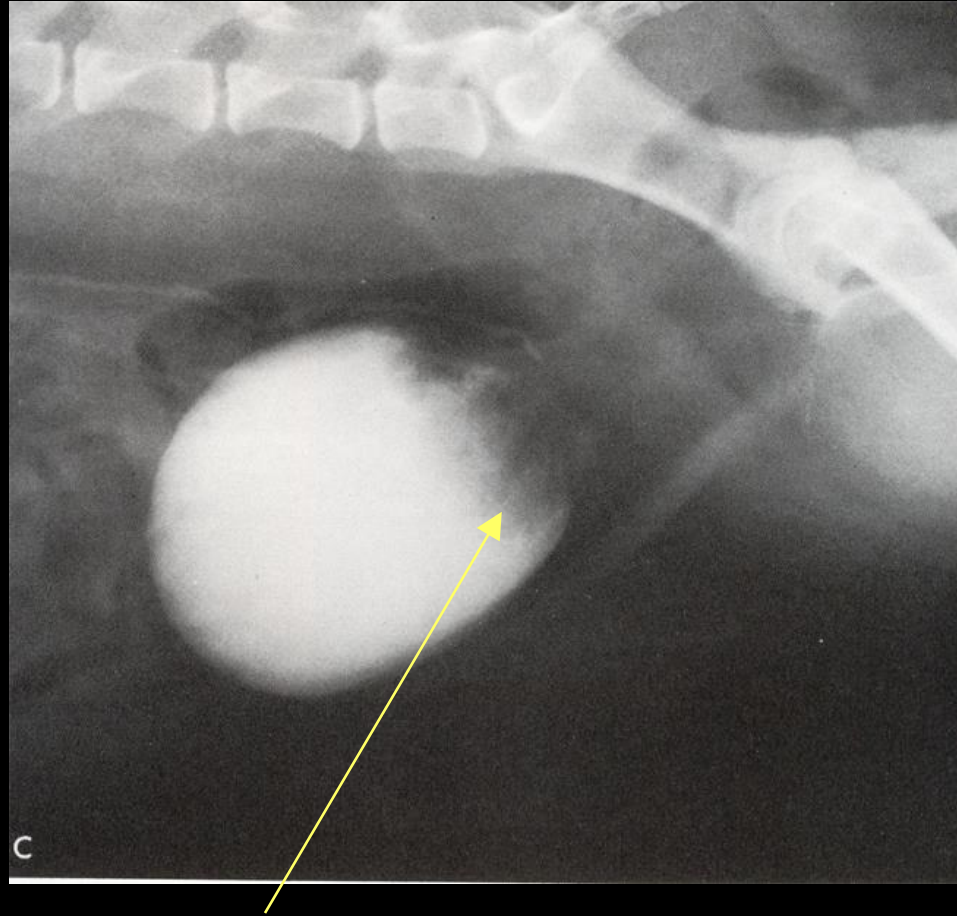
Kronik bilateral osteoartrit





Urachal divertikulum





İdrar kesesinin kaudalinde büyük dolma defekti.

ÜRETRA

Erkek uretrası uretrografide, uniform çaplı, tüp şeklinde bir yapı olarak tanımlanmasına rağmen oluşan peristaltik nedeniyle, genişliğinde değişim izlenir.

Prostatik, membranöz, ve penil segmentlerden oluşur. Prostatik bölüm genellikle daha geniştir.

Dişi uretrası kısa ve dardır. Bundan dolayı kontrast madde idrar kesesinin içine ya da vajinanın derinlerine kaçtığına görüntülenmesi zordur.

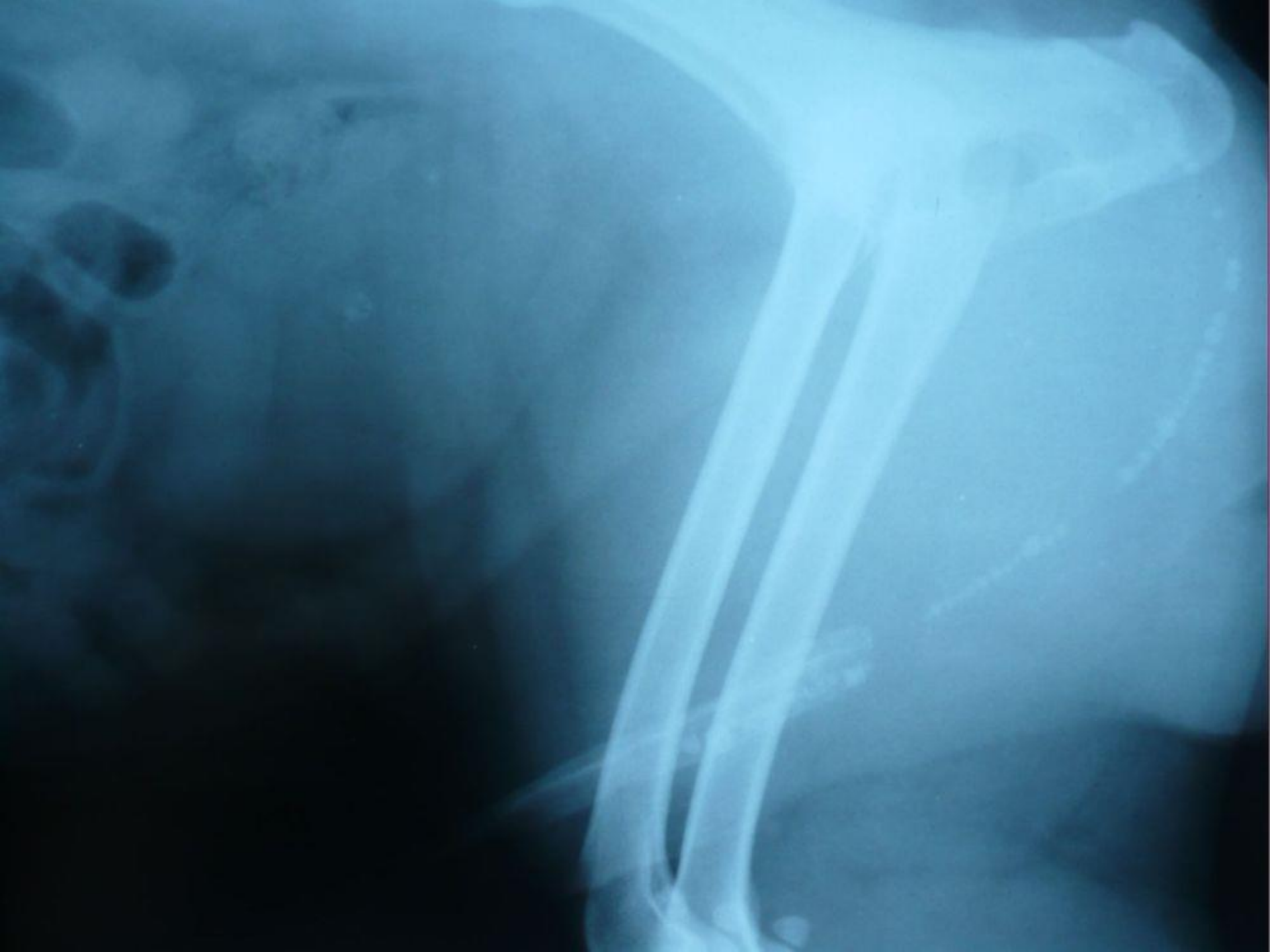Direkt grafilerde normalde görülmez. Üretra yırtıkları, mukozal düzensizlikler, striktürler ve lüminal dolma defektleri kontrast grafide görülür

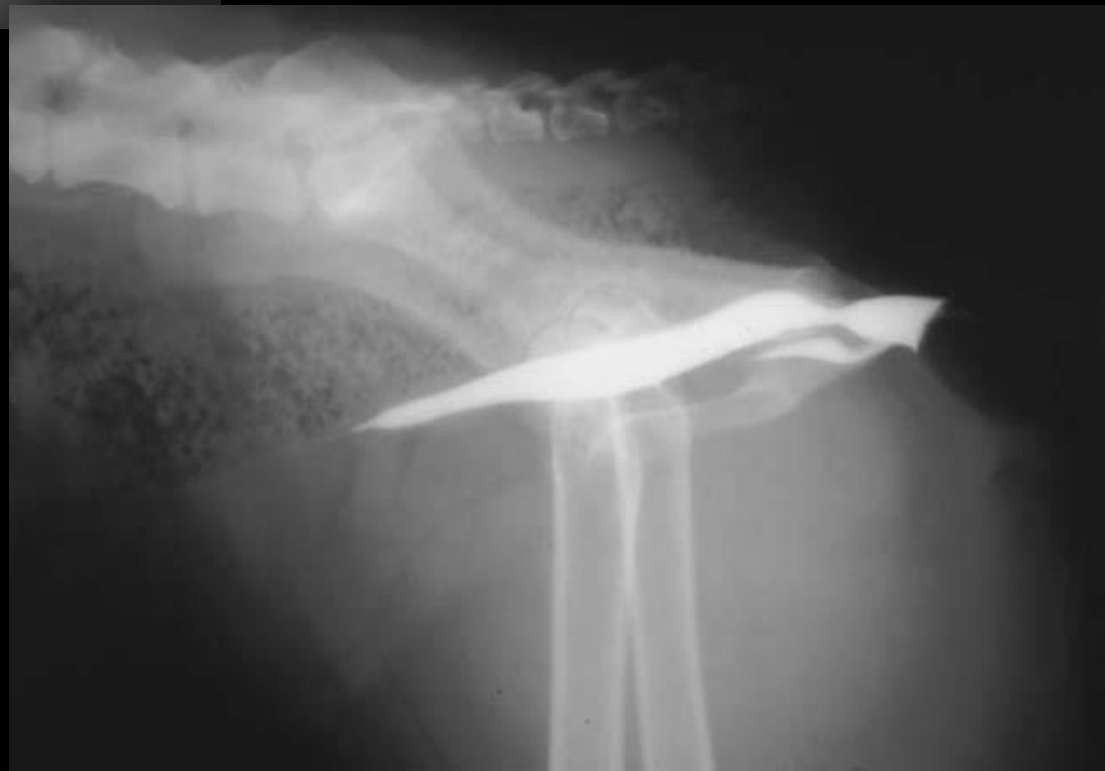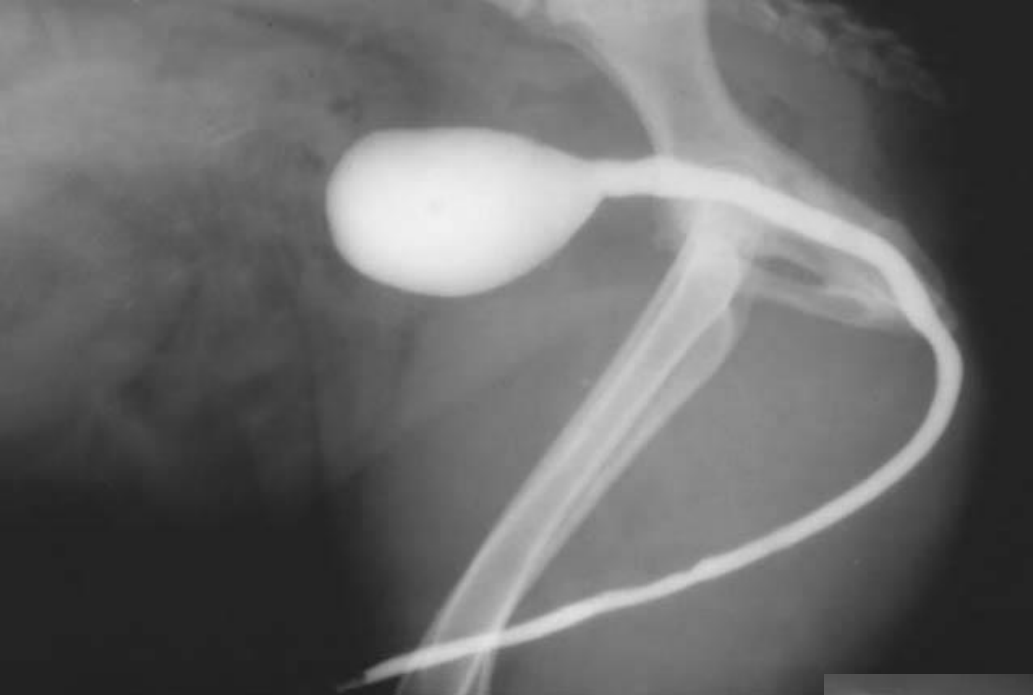URETRA RADYOGRAFİK TEKNİK

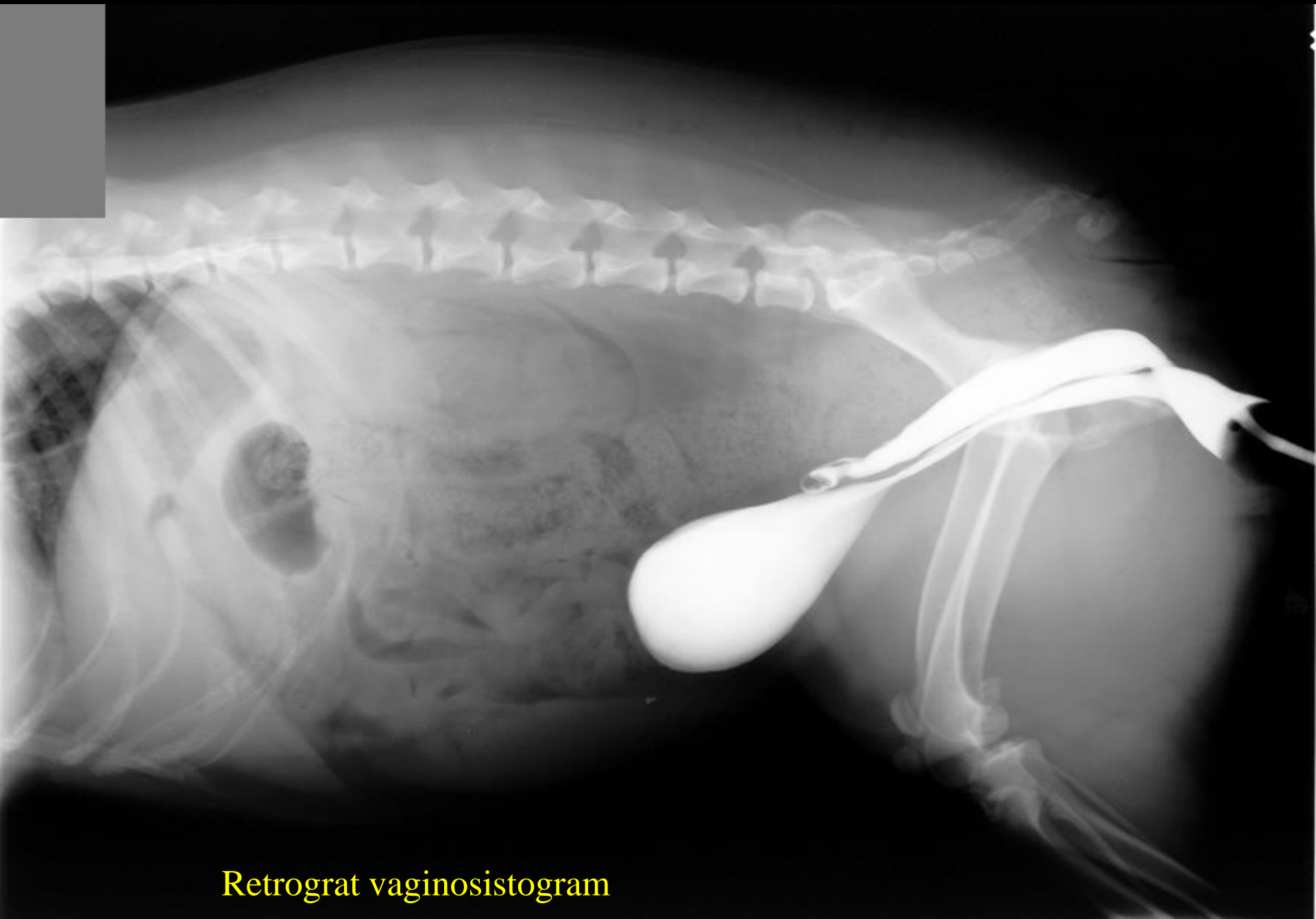Direkt radyografi

Kontrast çalışma

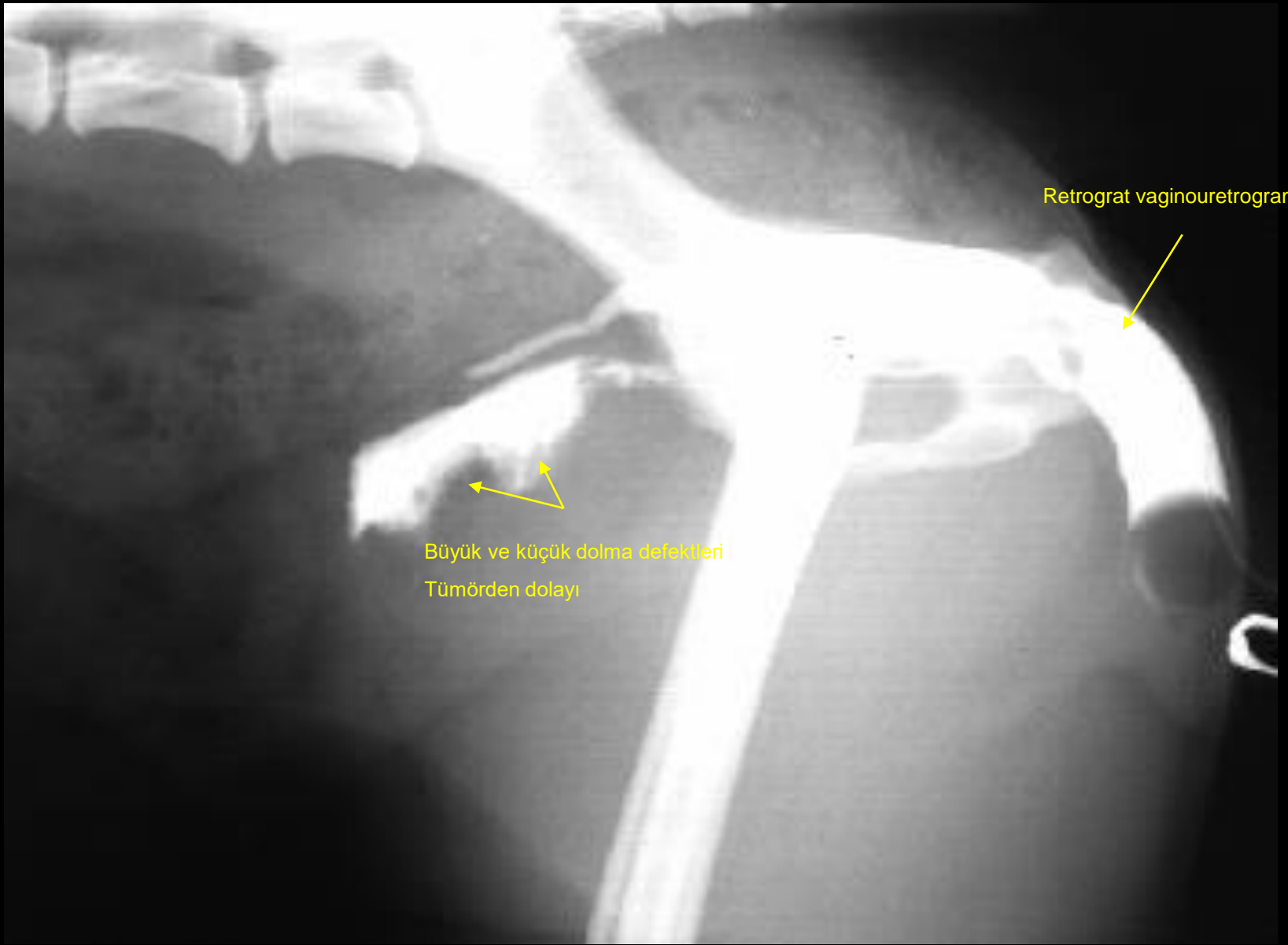
- Retrograde uretragrafi (erkekler)
- Retrograde vajinouretrografi (dişiler)





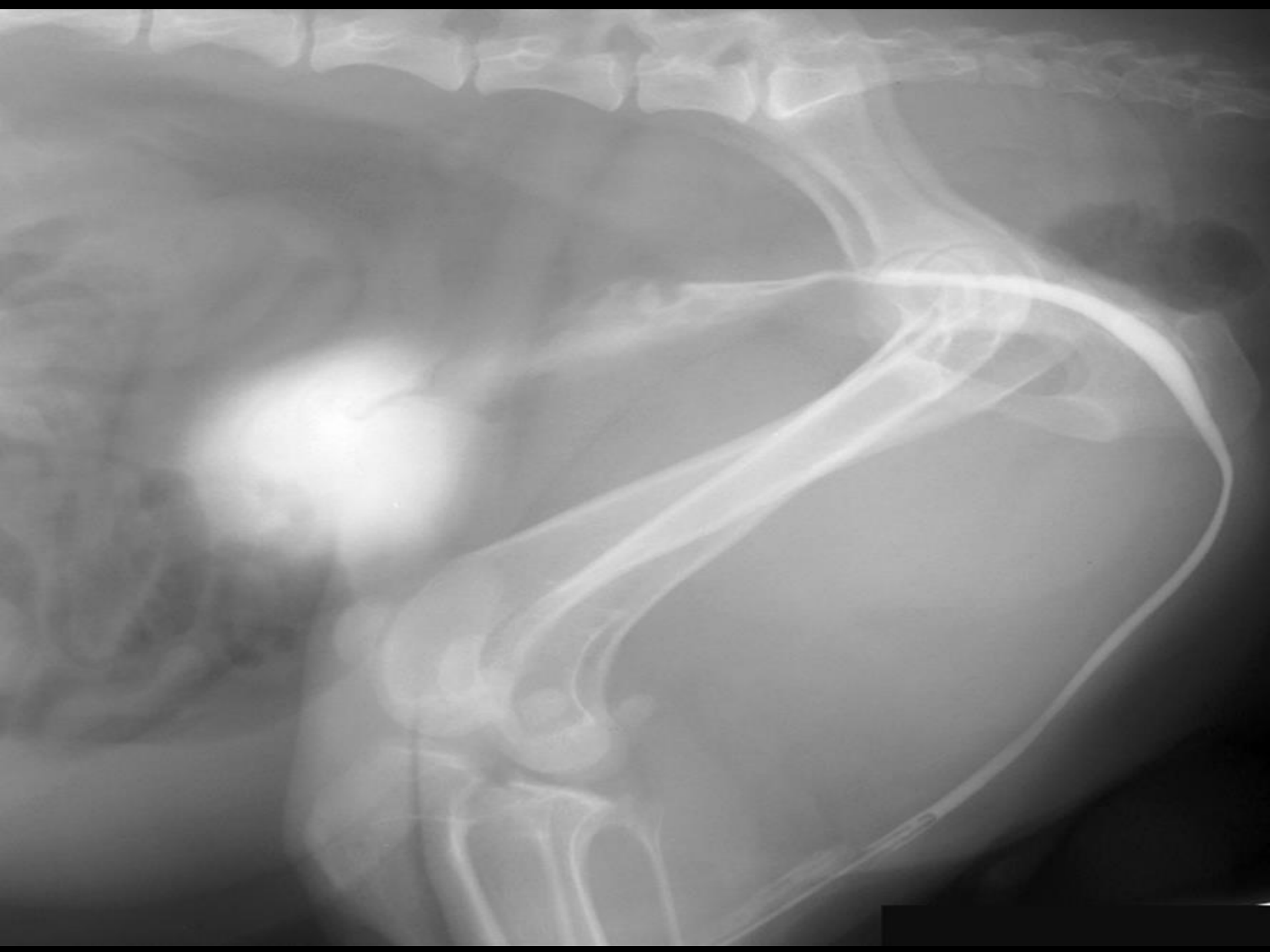

Retrograt vaginosistogram



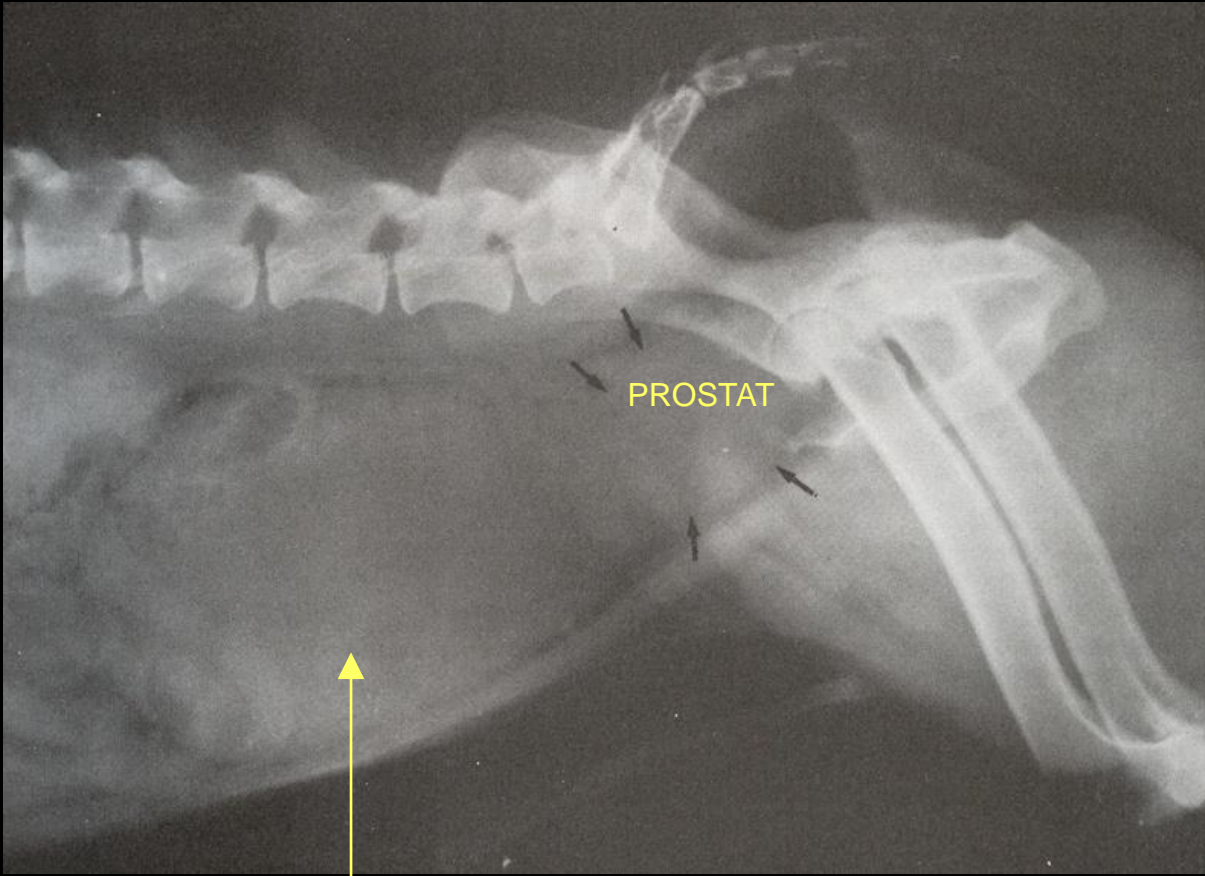
Retrograt vaginouretrogram

Büyük ve küçük dolma defekleri
Tümörden dolayı

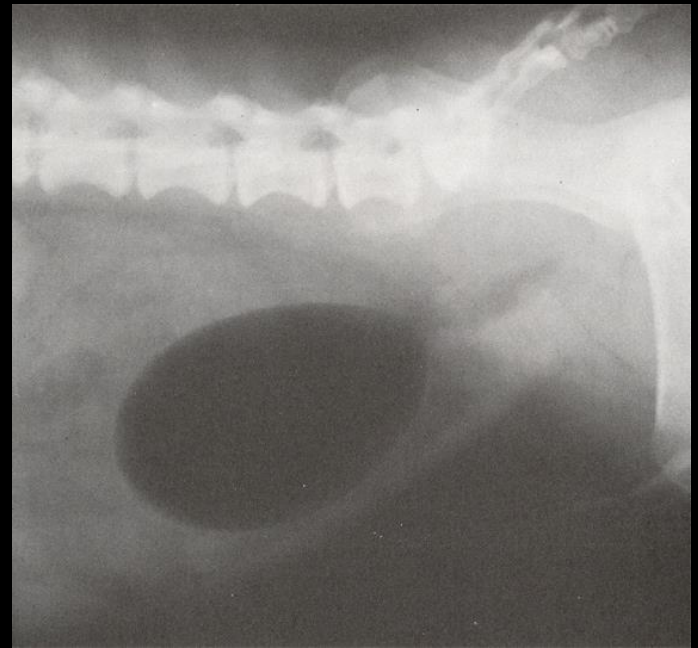
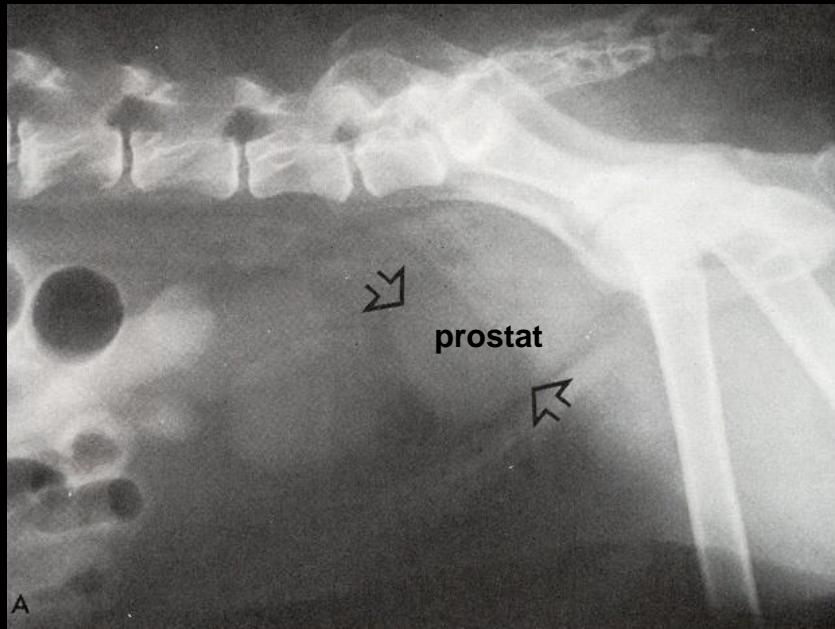


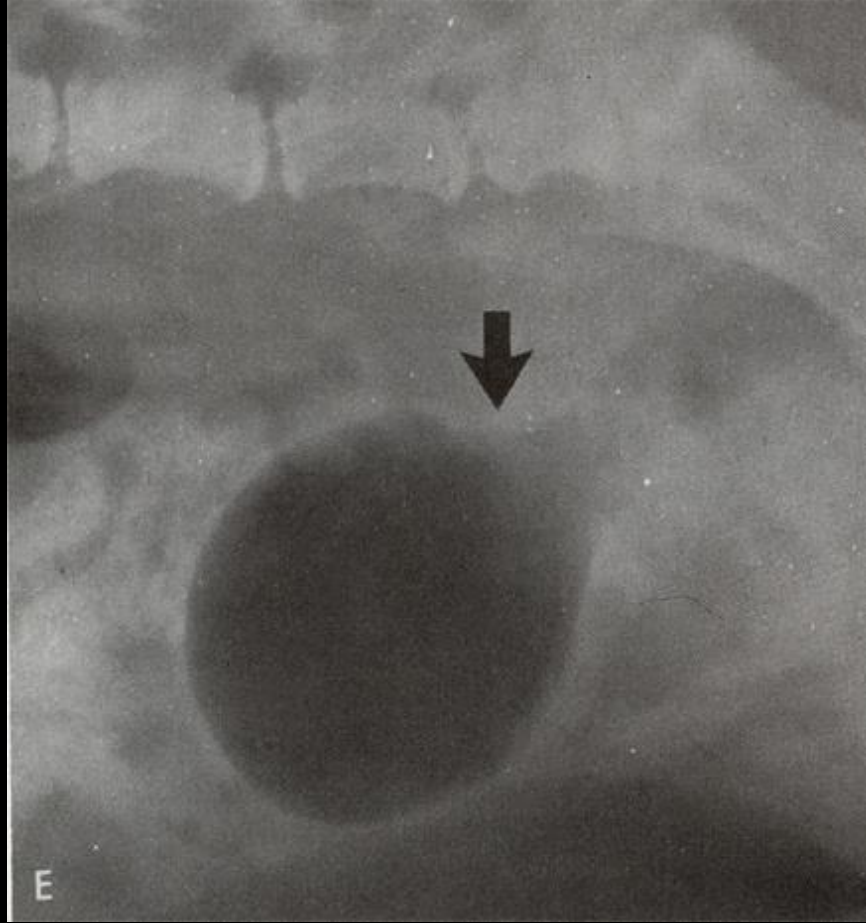
PROSTAT

Direkt radyografi
İndirekt radyografi



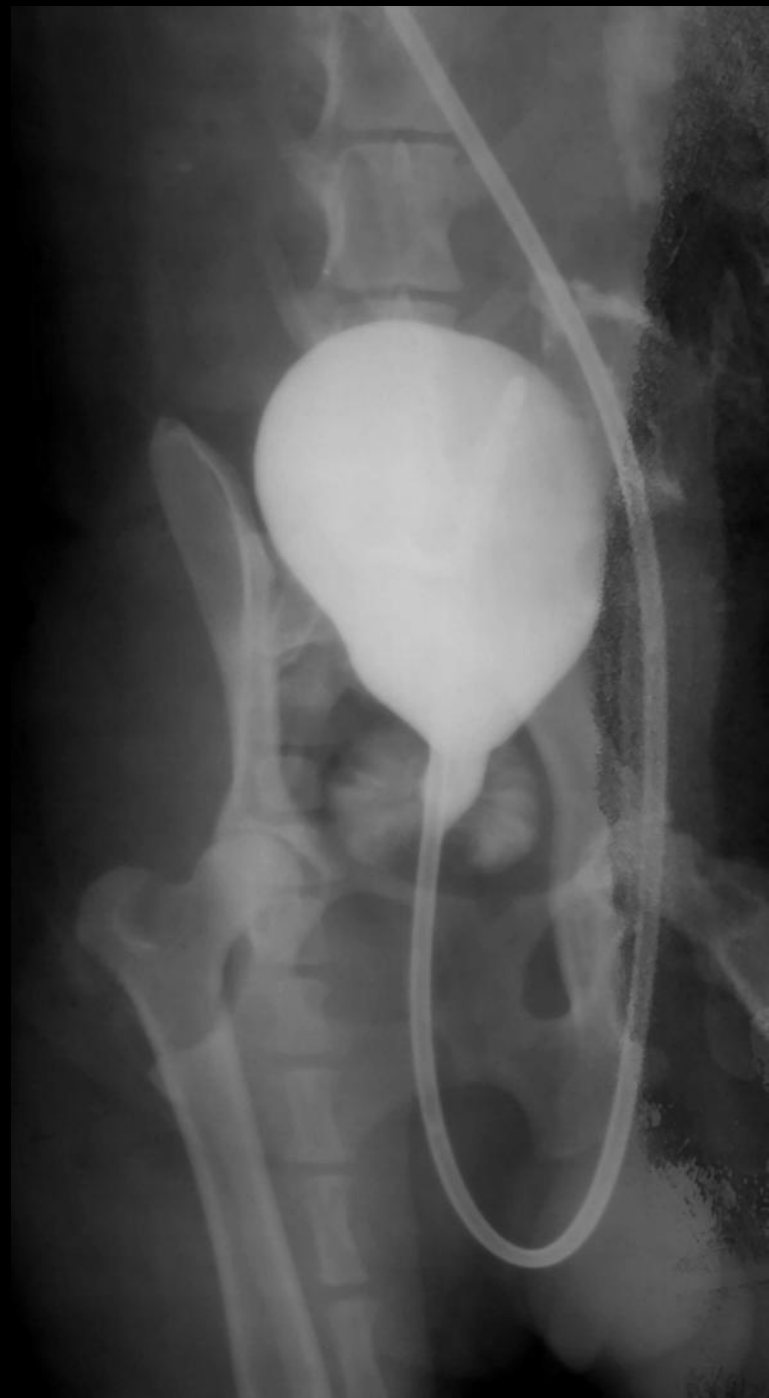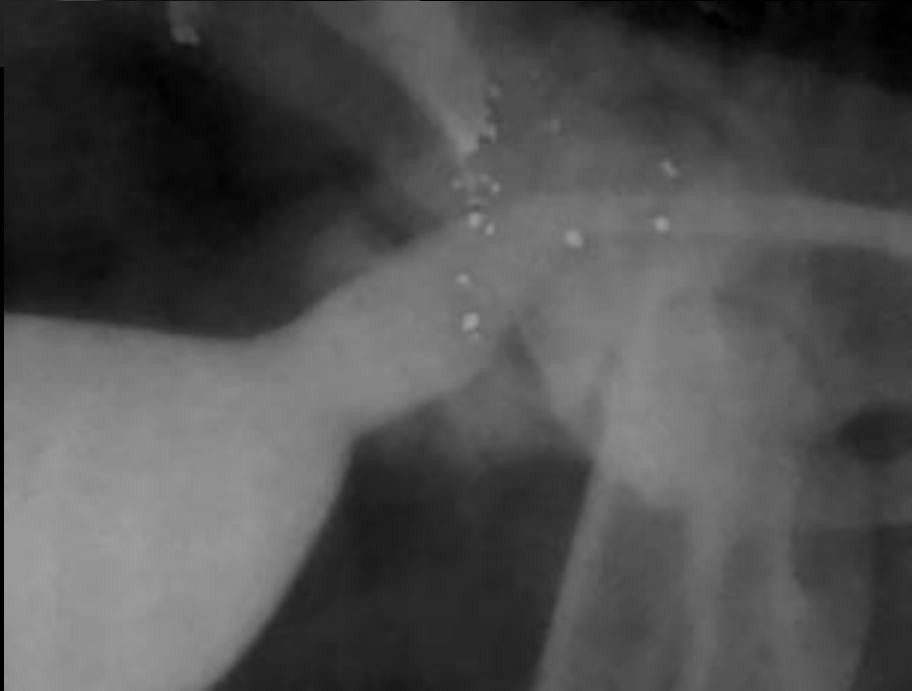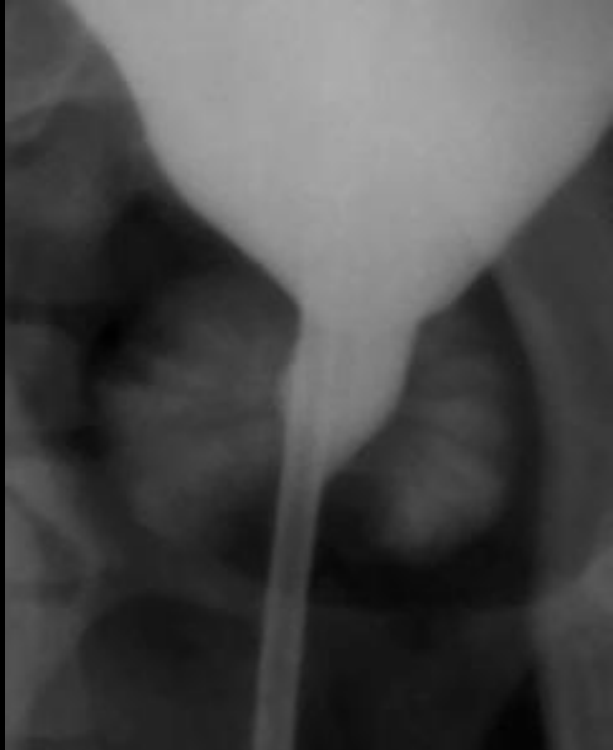İdrar kesesinin genişlemesi

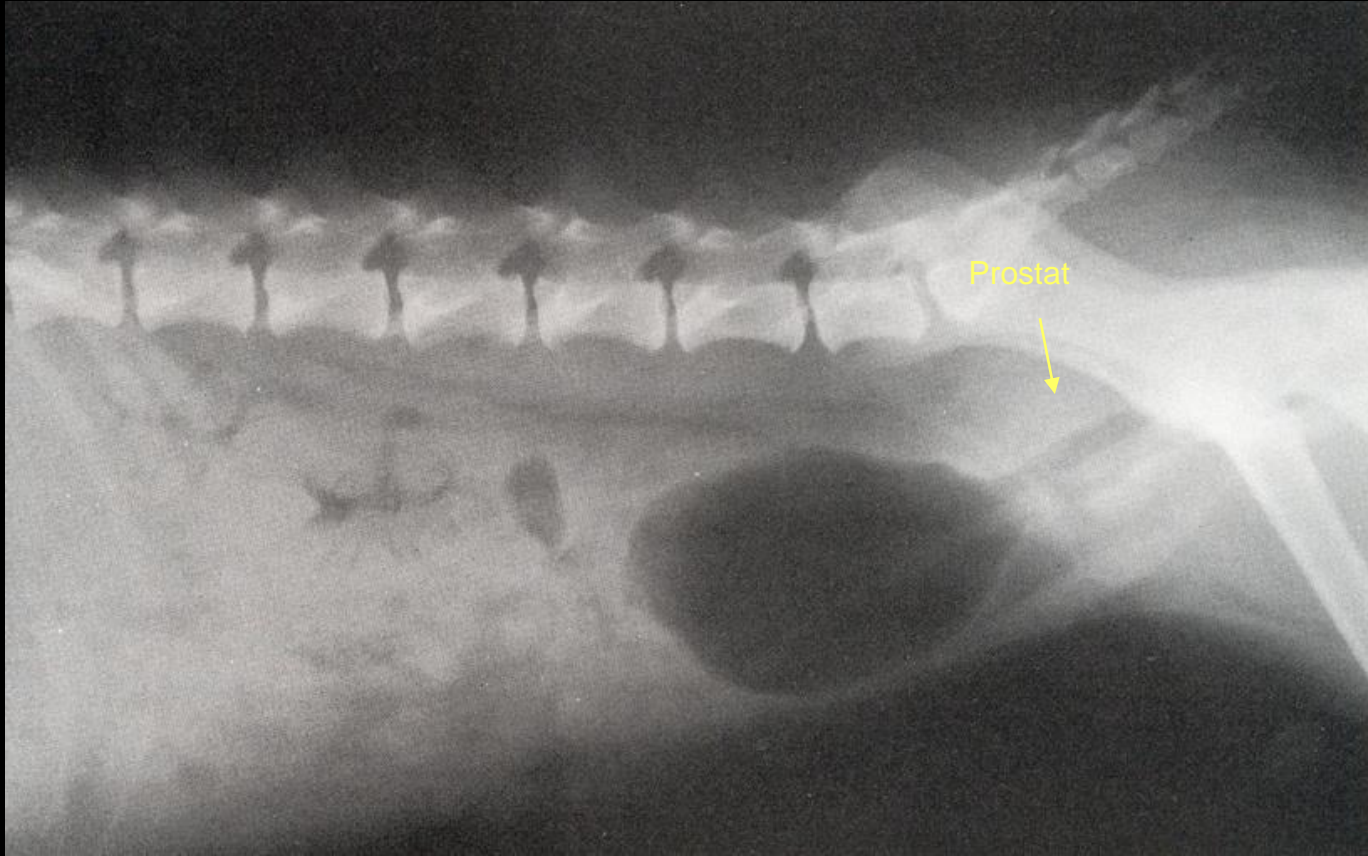




Prostat büyümesi ile pnömosistogram yapılarak prostatik üretradaki genişleme gösterilmiş

prostatitis





Negatif kontrast sistografi. Prostat'ın büyümesi nedeniyle idrar kesesi kraniale doğru yer değiştirmiş.

