

DOĐUMUN EVRELERİ

Yard.Doç.Dr. İlknur M. Gönenç

3)DOĞUMUN EVRELERİ

- **Birinci evre;** gerçek doğum ağrıları ile başlar servikal silinme ve dilatasyonun tamamlanması ile sonlanır.
- **İkinci evre;** Servikal silinme ve dilatasyonun tamamlanması ile başlar, bebeğin doğumu ile sonlanır.
- **Üçüncü evre;** Bebeğin doğumu ile başlar, plasentanın doğumu ile sonlanır.
- **Dördüncü evre;** Plasentanın doğumundan sonraki 1-2 saatlik süreyi içerir. Bu süre bazan dört saate kadar uzayabilir. Erken postpartum iyileşme dönemi olarak da adlandırılır

	<u>başlama</u>	<u>bitiş</u>	<u>silinme</u>	<u>dilatasyon</u>	<u>süre</u>	<u>kontraksiyon</u>
I.EVRE						
<u>Latent faz</u>	<u>Düzenli kontraksiyonlarla</u>		<u>tamamlanır</u>	4cm	<u>Nullipara</u> ort.8-9sa max. 20 sa <u>Multipara</u> ort.5-6sa Max 14sa	<u>10-20 dk -45-20sn</u> <u>5-7dk-30-40sn</u>
Aktif faz	<u>Servikal açıklık</u> 5cm			8cm		Sık ve uzun süreli(30-60sn)
<u>Geçiş fazı</u>	<u>Servikal açıklık</u> 8cm			<u>tamamlanır</u>	<u>Nullipara</u> max. 3sa <u>Multipara</u> Max 1 sa	<u>1-2dk-60-90sn</u>
<u>IIEVRE</u>	<u>Servikal dilatasyon</u> tamamlanınca	<u>bebeğin doğumu ile</u>			<u>Nullipara</u> 30dk-2sa <u>Multipara</u> 5dk-30dk	<u>1,5-2dk-60-90sn</u>
<u>IIIEVRE</u>	Bebeğin doğumundan sonra	Plasentanın doğumu			5-30dk	
<u>IV.EVRE</u>	Doğumdan sonra	4 saatin sonunda			4sa.	

Eylemin Birinci Evresi

Doğumun birinci evresi silinme ve dilatasyon evresidir. Bu evre kendi içinde 3 faza ayrılır;

- **Latent Faz**
- **Aktif Faz**
- **Geçiş Fazı**

Latent Faz:

- Düzenli kontraksiyonların varlığı ile başlar silinme tamamlandığında dilatasyon 4cm olduğunda sonlanır.
- Hiç doğum yapmayan annelerde bu dönem 8-9 saat sürer.
- Bu sürenin nulliparlar için 20 saati geçmemesi gerekir.
- Multiparlarda ise yaklaşık 5-6 saat olup, 14 saati geçmemesi gerekir aksi taktirde uzamış eylem olarak kabul edilir.

- Latent fazda uterus kontraksiyonlarının şiddet, süre ve sıklıkları artar.
- Kontraksiyonlar başlangıçta 10-20 dakikada bir gelip, 15-20 saniye sürerler.
- Bu süre gittikçe uzayarak kontraksiyon araları 5-7 dakikaya, süreleri de 30-40 saniyeye çıkar.

- Latent fazda kontraksiyonların şiddeti hafiftir.
- Anne ağrı ile baş edebilir, konuşmaya meyillidirler, gülümseyebilir.
- Anne bu sırada heyecanlı olabilir.
- Ebinin anneyi desteklemesi, annenin olumlu bir doğum deneyimi yaşamasına ve ağrı ile baş edebilmesine yardım eder

Aktif Faz:

- Aktif faz, servikal açıklık 5 cm olduğunda başlar, 8 cm'e ulaştığında biter.
- Fetüs doğum kanalından ilerler.
- Kontraksiyonlar sık ve uzun süreli ortaya çıkarlar (30-60 saniye) ve orta şiddettedirler.

Geçiş Fazı:

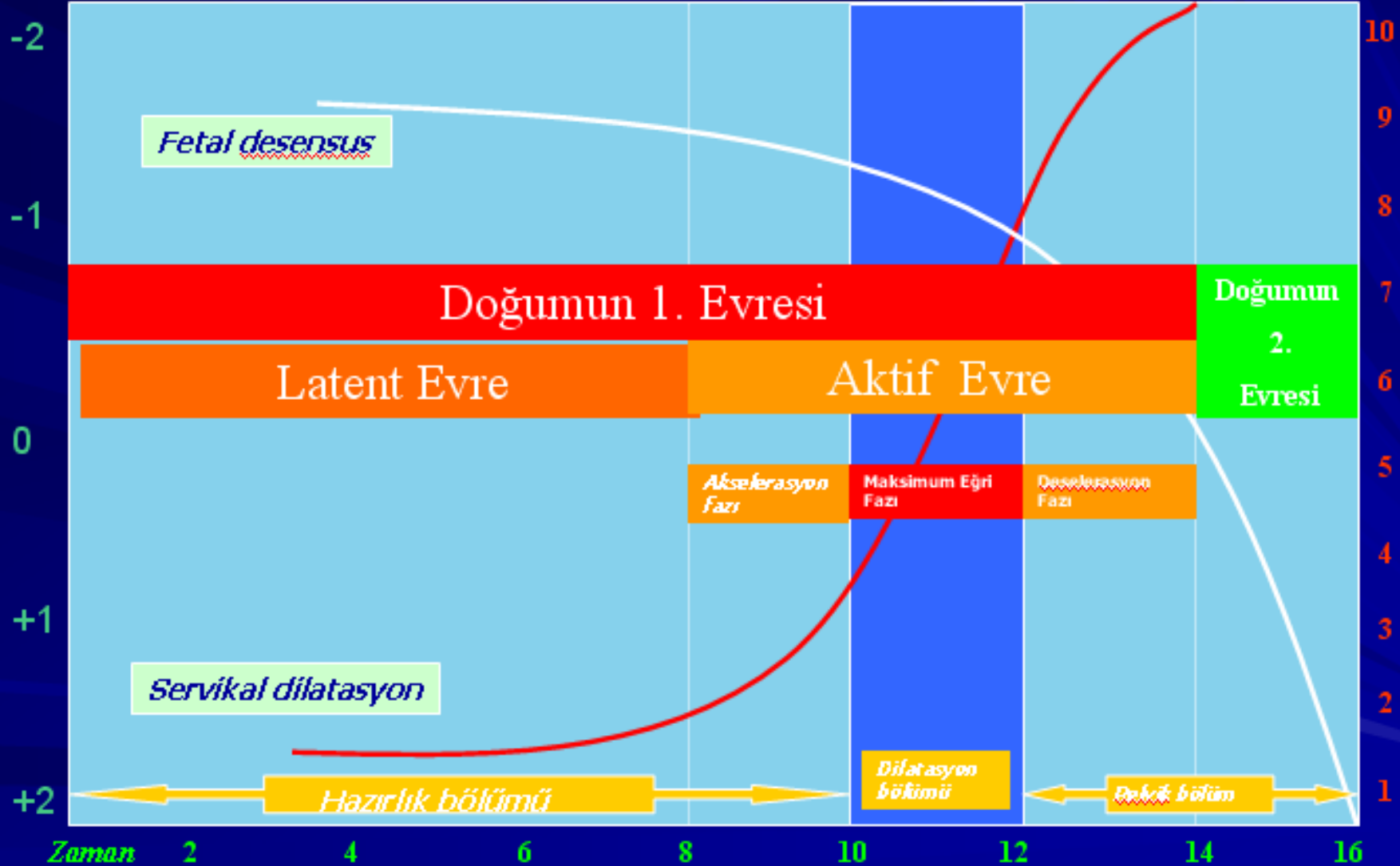
- Eylemin en son evresidir.
- Servikal dilatasyon tamamlanır.
- Fetüs hızla aşağıya iner.
- Bu dönemin nulliparlarda 3 saatten, multiparlarda ise 1 saatten uzun sürmemesi beklenir.

- Annenin bu dönemi yaşaması sonucunda anksiyetesi artar.
- Yorgun olabilir, ağrı nedeni ile sık sık pozisyonunu değiştirebilir.
- Yalnız kalmaktan korkar, bu nedenle ebeğin anneyi yalnız bırakmaması önemlidir.
- Bu sırada annenin yanında ona yardım eden bir yakını bulunabilir. Anneye ve yakınlarına ebeye nasıl ulaşabilecekleri de söylenmelidir

- Anneler eylemde ağrı sırasında karın kaslarının yırtılacağı düşününabilirler.
- Bu duygunun yaşanabileceğini ve karın kaslarının yırtılmayacağı annelere söylenmelidir.
- Bu dönemde kontraksiyonlar 1-2 dakikada bir gelip 60-90 saniye süren şiddetli karakterdedir

- Geçiř fazında annede görülebilecek diđer bulgular
- Hiperventilasyon,
- Yorgunluk,
- Konuřulanları anlamakta güçl
- Kontraksiyon sırasında öfke yařama,
- Bulantı, kusma, hıçkırık,
- Terleme,
- Rektumun üzerinde hissedilen baskıda artma
- Dilatasyon 10 cm olduđunda rektumda hissedilen basınç artar, ıkınma kontrolsüz gerçekteřir, vajinal kanama olabilir ve membranlar açılır.

Dilatasyon (cm)



Eylemin ikinci Evresi

- Serviksin tam olarak dilate olması ile başlayıp, bebeğin doğumu ile sonlanır.
- İkinci evre serviksin dilate olmasından sonra primiparlarda 30 dakika ile 2 saat arasında, multiparlarda ise 5 ile 30 dakika arasında değişmektedir.
- Bu sırada kontraksiyonlar 1.5-2 dakika sıklıkla gelip 60-90 saniye sürerler.

- Fetüs ilerledikçe, vücudunun yarısından fazlası retraksiyon halkasının altına iner.
- Bu sırada karın kaslarının itici güçleri ile birlikte diyafragma kasları da önem kazanır.
- Anne ıkınarak itici güçleri kuvvetlendirir.

- ANNE İTİCİ GÜÇLERİNİ NASIL KULLANACAK?
- İKİNMA NASIL OLMALI?

- GLOTİS AÇIK İKINMA

- GLOTİS KAPALI İKINMA

- Pelvis tabanında en önemli kısım levator ani kası ve levator ani kasının alt ve üst yüzeyini örten fasiadır. Baş perineyi gerdikçe, vulvar açıklık ileri ve yukarı doğru yönelir. Bu sırada en önemli gerilme levator ani kasının liflerinde görülür.
- Perine 5cm kalınlıktan, 2.4mm'lik bir zar inceliğine ulaşır.

- Bařın ıkıřı sırasında ok gerilen vulvar aıklık yırtılabileceėinden bu blgeye insizyon yapılarak (epizyotomi) vajinal aıklık geniřletilebilir.
- Epizyotomi endikasyon olmamadan uygulanmamalıdır.
- EPİZYOTOMİ DOĐUMDA RUTİN BİR UYGULAMA DEĐİLDİR.....

- Kontraksiyon sırasında bebeğin dođru bir şekilde çekilmesi ve perine kaslarının dinlendirilmesi yolu ile, ikinci devrede perine kasları üzerindeki baskı azaltılabilir.
- Pozisyonun (oturma, ayakta durma ve çömelme) uygun bir şekilde kullanılması sonucunda perinenin fazla gerilmesi engellenip, epizyotomi ihtiyacı azaltılacaktır

RİTGEN MANEVRASI

- NEDİR?
- NASIL UYGULANIR
- AMACI NEDİR?

- Fetüs başı vajinal açıklığa ulaştıkça vajen dokusu kabarır, rektum dilate olur, pelvis tabanının kasları gerilir.
- Daha sonra görülen bir kaç kontraksiyonun sonucunda baş doğar.
- Baş doğduktan sonra önce üst omuz, daha sonrada alt omuz ve tüm vücut doğar.

Fetüsün vajenden geçişi ařađıdaki güçlerin yardımını ile gerçekleşir.

- Uterusun güçlü ve uzun kontraksiyonları,
- Uterus kontraksiyonlarma eşlik eden karın ve diyafragma kaslarının itici güçleri
- Gebelik süresince vajen ve perinenin progesteronun etkisi ile doğuma hazırlanması,
- Fetüs başının baskısı

4)DOĐUM EYLEMİNİN MEKANİZMASI

- Eylemin mekanizması, prezante olan kısmın pasif hareketlerle doğum kanalından ilerlemesi süreci olarak açıklanabilir.
- Doğum kanalından ilerleyen kısmın şekil deđiştirmesini ve fetüsün ölçülerini anne pelvisine uydurması için yaptığı rotasyonları kapsar. Bebeđin bu hareketlerine **kardinal hareketler** denir.

- Normal bir eylemde fetüs başının fronto-okspital kutru, pelvis giriminin uzun kutruna paralel gelecek şekilde yerleşmiştir.
- Fetüs başının en kısa kutru olan (11-12 cm) suboksipito bregmatik kutru, pelvis giriminin en uzun kutru olan transvers veya oblik kutruna paraleldir.

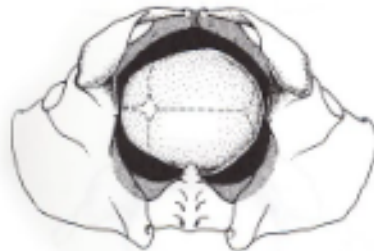- Pelvis giriminin ön arka kutru daha kısa olduğundan (11 cm), konjugata vera üzerinden başın pelvise girmesi beklenemez.
- Çıkımda ise baş, en kısa kutru olan subok-sipitobregmatik kutrunu, çıkımın en uzun kutru olan ön-arka kutruna paralel getirerek ilerler. Bu pozisyonda baş çıkımda en az yeri işgal eder.

FETÜSÜN POZİSYON DEĞİŞİKLİKLERİ

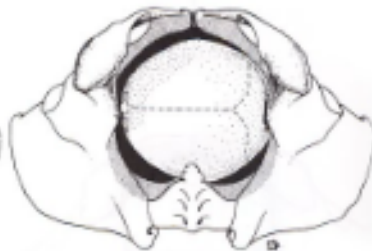Doğumların % 95'inde prezante olan kısım baştır.

Baş doğum kanalından ilerlerken aşağıdaki hareketleri yapar;

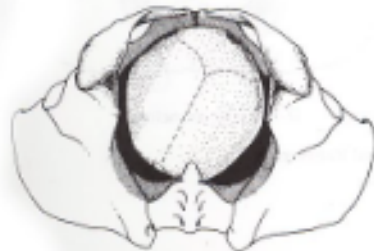- Yerleşme - Angajman
- İniş
- Fleksiyon
- iç rotasyon
- Ekstansiyon
- Eksternal rotasyon
- Ekspulsiyon



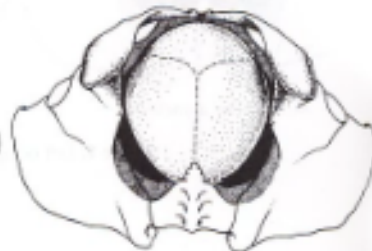A. Onset of labor.



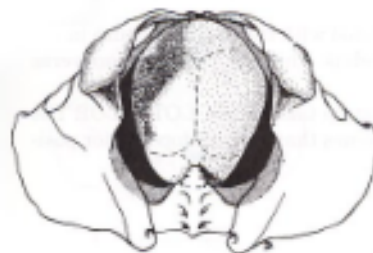B. Descent and flexion.



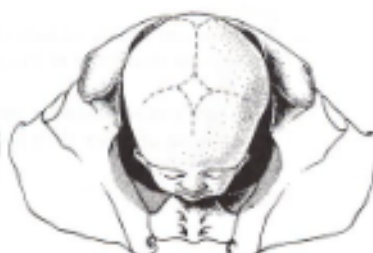C. Internal rotation: LOT to LOA.



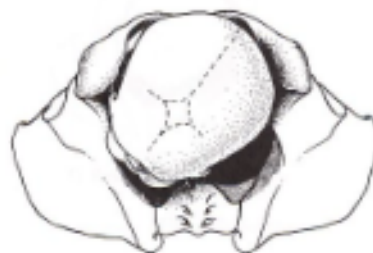D. Internal rotation: LOA to OA.



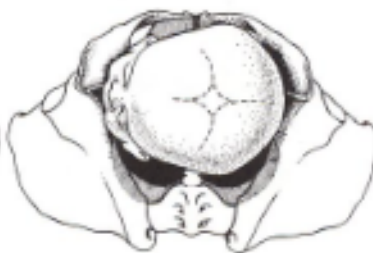E. Extension beginning.



F. Extension complete.



G. Restitution: OA to LOA.



H. External rotation: LOA to LOT.

Yerleşme-Angajman

- Angajman, fetüsün prezante olan kısmının geniş transvers çapının pelvis girimine ulaşması yada geçmesidir.
- Travayın başlangıcında başpelvis giriminde kolayca palpe edilir. Bu sırada baş mobildir.
- Angajman eylemden önce veya eylem başlarken inişin başlaması ile gerçekleşir.
- Primiparlarda doğuma birkaç hafta kala başlar, multiparlarda travay sırasında olabilir.

SİNKLİTİZM NEDİR?

ÖNEMİ.....

- Fetüs başı, genellikle ön-arka kutrunu pelvisin transvers kutruna paralel pozisyonda pelvise girer. Bu nedenle yerleşme sırasında genellikle fetüs başı sol oksiput transvers pozisyonda ve biparyetal kutru pelvis düzlemine paraleldir. Pelvis giriminde fetüs başının bu pozisyonuna **sinklitizm** denir.
- Bu pozisyonda başın en kısa kutru (suboksipitobregmatik kutur) pelvis giriminin en geniş kutruna (transvers kutur) paralel gelecek şekilde pelvise girer. Bu şekilde baş pelvisten etkin bir şekilde ilerleyebilir

ASINKLİTİZM NEDİR?

DOĞUMU NASIL ETKİLER?

- **Asinklitizm**, fetüs başının pelvisin uzun kutruna paralel gelecek şekilde yerleşmediği durumlarda görülür. Başın ilerlemesinin zor olduğu bir pozisyonudur.
- Baş pelvise alın, çene veya yüz ile yerleşebilir. Alın prezantasyonları genellikle spontan olarak verteks prezentasyonuna dönerler. Bu dönme işleminin gerçekleşmediği durumlarda baş-pelvis uyumsuzluğu ve zor doğum eylemi görülür.


- Angajmandan sonra uterus öne doğru gerilir ve karın sarkık görünüm alır. Annenin solunumu rahatlamıştır. Fundus gebeliğin 8. ayındaki seviyesindedir.
- Diyafragma üzerindeki basınç azaldığından göğüs kafesinin kapasitesi artar.
- Ancak, rektum, mesane, pelvis ve yumuşak dokulara olan basınç artar.

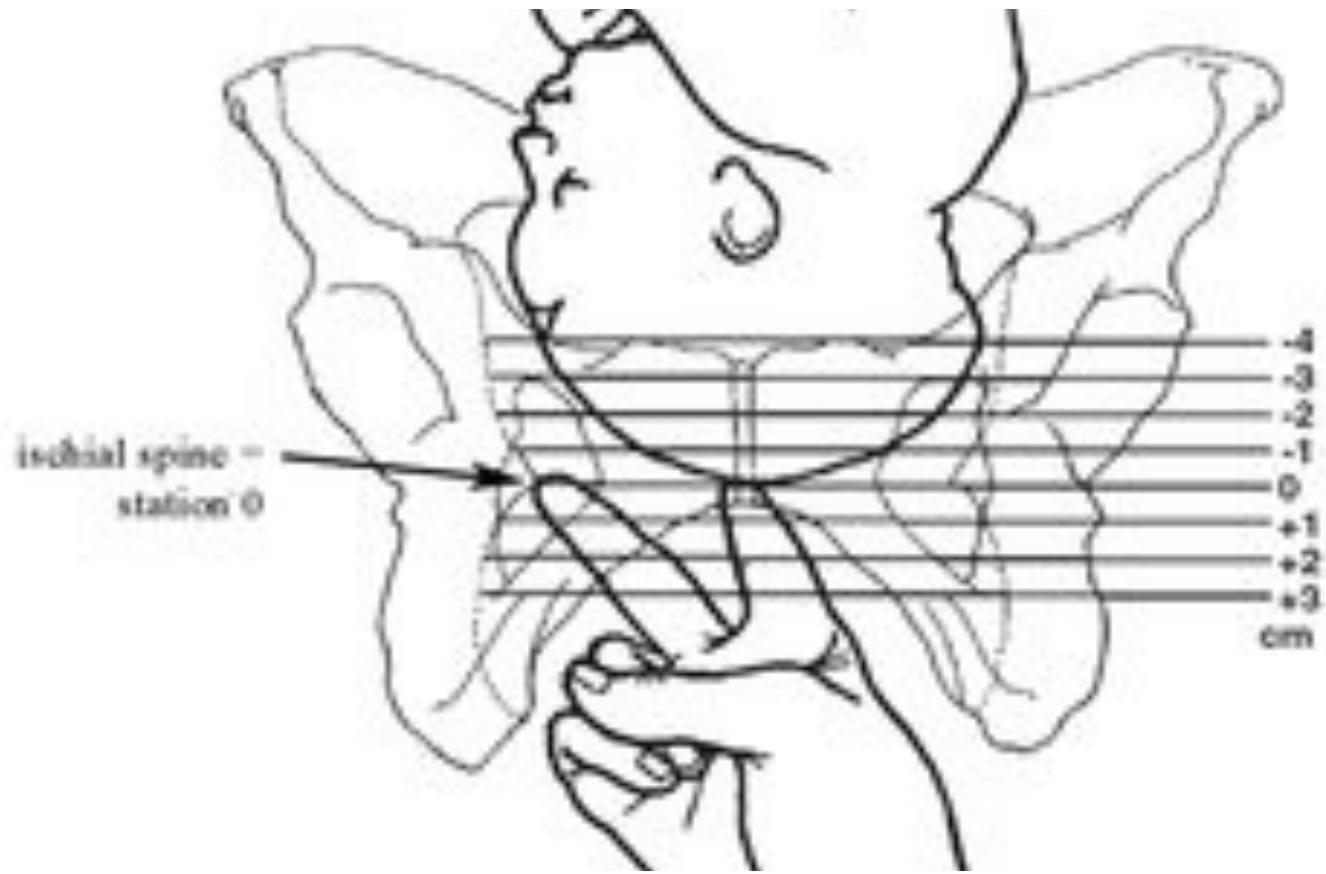
İniş

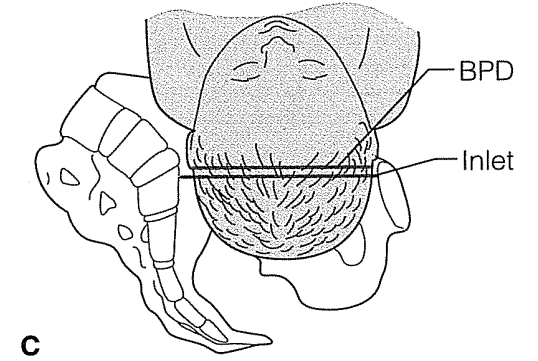
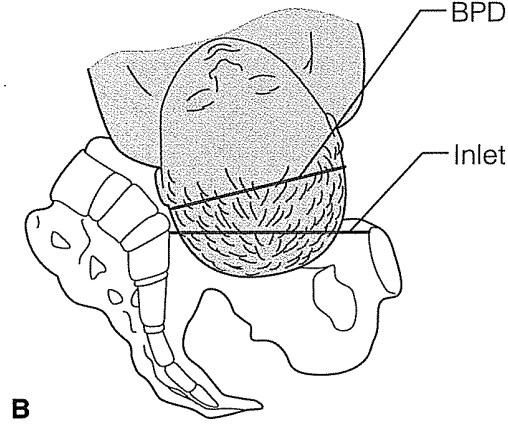
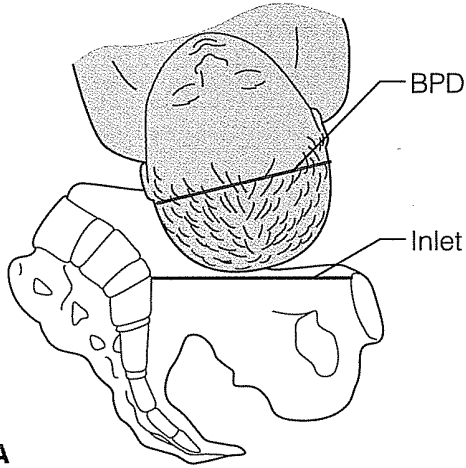
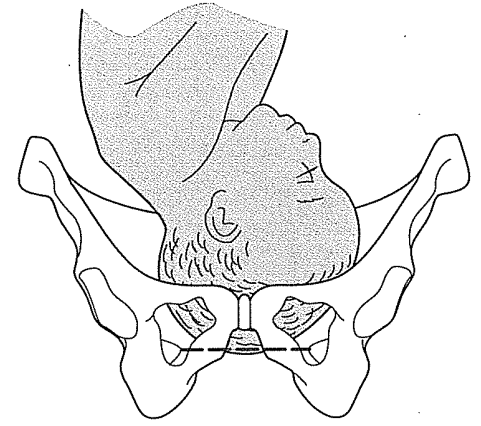
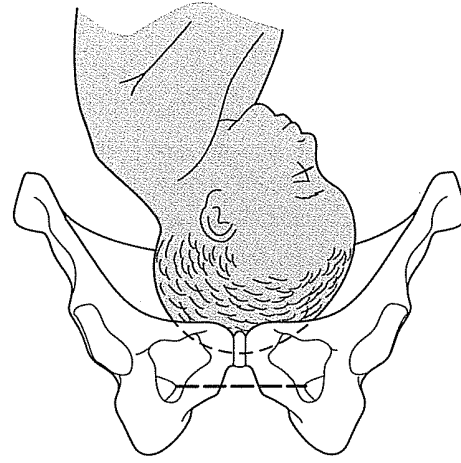
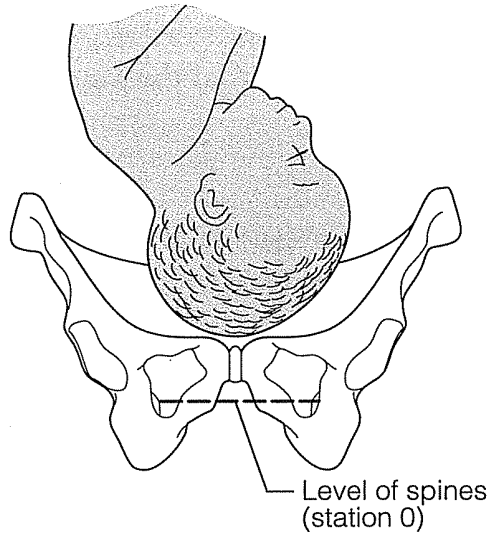
Fetüs, doğum eylemi boyunca inmeye devam eder. İniş dört gücün etkisi ile gerçekleşir. Bunlar;

- Amniyotik mayi basıncı
- Pundusun fetüs makadına olan baskısı
- Abdominal kasların oluşturduğu karın içi basınç
- Fetüs vücudunun hareketleri

- Önde gelen kışımın pelvisten inme derecesi iski al aspi nallara göre tanımlanır.







Şekil:Fetüs Başının Angajmanı A)Yüksekte B)Fiske C)Yerleşmiş

Fleksiyon

- Fetüs başının pelviste en küçük hacime ulaşabilmesi için fleksiyoua geçmesi gerekir.
- Fleksiyon, başın kemik pelvis ve yumuşak dokuların direnci ile karşılaşması sonucunda oluşur. Bu da uterus kontraksiyonlarının artışı ile gerçekleşir
- Fleksiyon sırasında fetüsün çenesi göğüse değeri ve oksiput başın en alt noktası olur

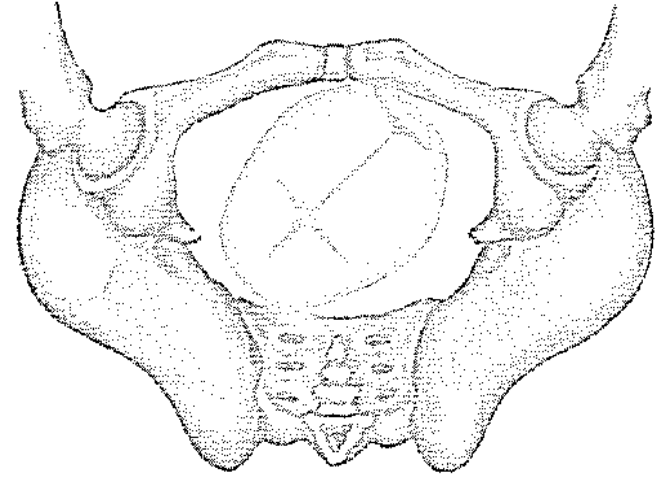
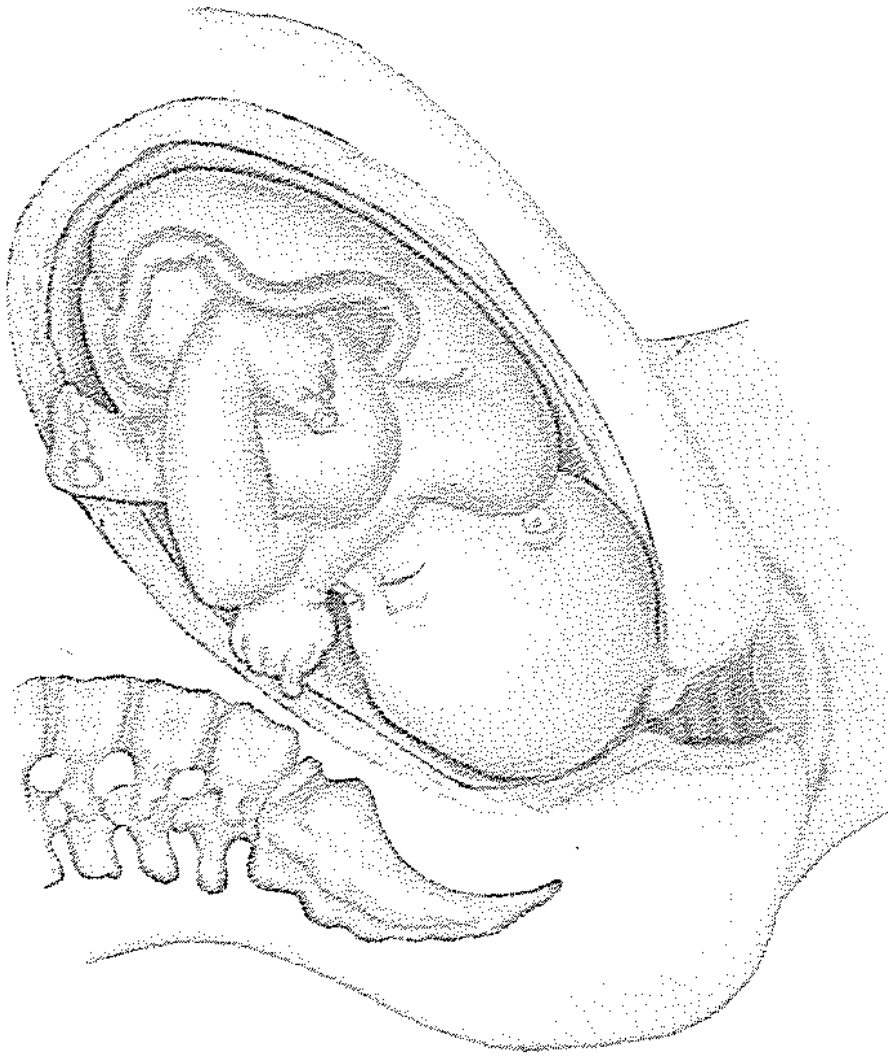
İç(internal) Rotasyon

- Başın pelvise dokunması ile başlar.Fetüs başı pelvis giriminin en uzun kutruna, kendi en uzun kutrunu paralel getirecek şekilde pelvise girer.
- Ancak başın pelvis çıkımından kurtulabilmesi için, oksiputun öne yani simfisis pubise doğru dönmesi gerekir.

- Fetal bař pelvis tabanının etkisiyle öne doęru rotasyon yapar.
- İnternal rotasyon ile bařın kısa kutru, ıkımın uzun kutruna uyum yapar. Sagital stur, ıkımın ön-arka kutru ile paralel durumdadır

- Fetüs başı ön-arka kutrunu pelvis giriminin oblik kuturlarından birine uyum yaparak pelvise girdiğinde, oksiput pelvisin sağ ya da sol tarafında, önde ya da arkada olacaktır.
- Oksiput pelvisin ön segmentinde olduğunda, kırkbeş derecelik bir rotasyonla simfisis pubise ulaşır.
- Oksiput pelvisin arkasında olduğunda, simfisis pubise ulaşması için başın yüz otuzbeş derecelik bir rotasyon yapması gerekir.
- Arkada olduğu durumlarda bazen rotasyon simfisis pubis yerine sakruma doğru olur. Bu durumda oksiput posterior gelişten sözedilir, eylem uzar ve güçleşir.

- Bařın internal rotasyonu orta pelvis yapıları, pelvis ıkımındaki kas ve fasialarm direnci ve pelvisin oluk řeklindeki yapısına bađlı olarak gerekleřir.



Şekil: İç(internal) Rotasyon

Ekstansiyon

- İnternal rotasyon tamamlanıp baş vulvuya ulařtıđında ileri derecede fleksiyon halindedir. Bařın perineden sıyrılıp ıkabilmesi iin geriye dođru bklmesi, yani ekstansiyon hareketini yapması řarttır. Bař pelvis ıkımına ulařtıđında ekstansiyon(defleksiyon) yapar.

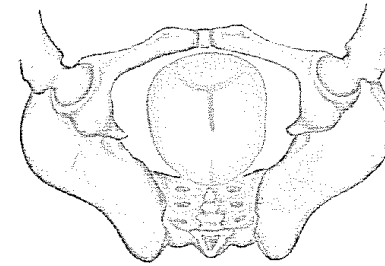
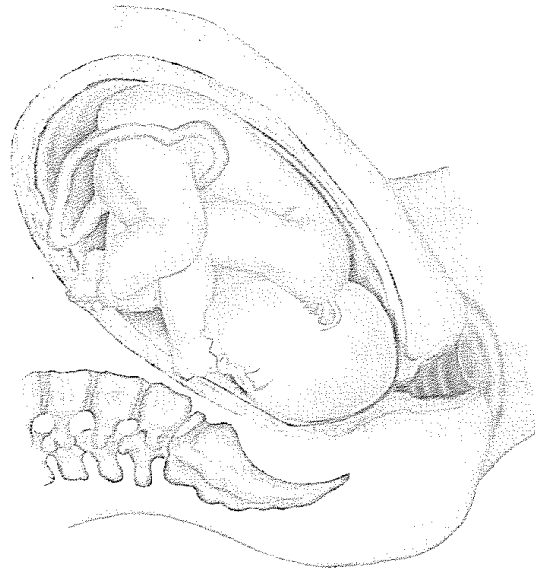
Ekstansiyon iki itici gücün etkisi ile gerçekleşir;

- uterusun itici gücü,
- pelvis tabanının ve simfisis pubisin oluşturduğu direnç

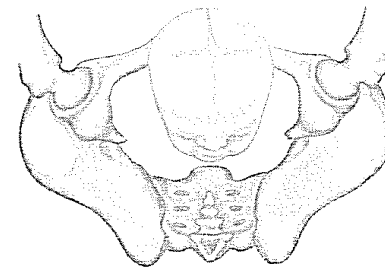
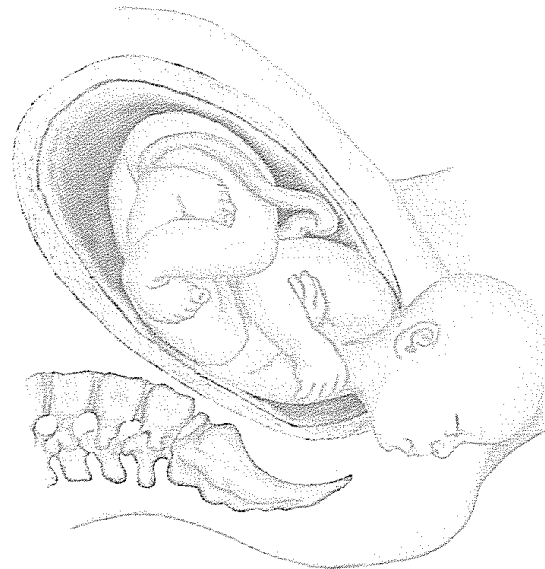- Bu iki gücün etkisi ile baş ekstansiyona geçip vajinal açıklıktan görünür.
- Bu sırada yüz perinenin arka duvarında ve pelvis tabanından geçmektedir.
- Arka arkaya gelen kontraksiyonların etkisi ile başın ekstansiyonu daha da artar, oksiput simfisis pubisin önüne yükselir.
- Yüz yukarı öne doğru hareket eder.

- Ekstansiyonun devamı ile oksiput vajinal açıklıktan görüldüğünde, bregma perinenin alt kenarındadır.
- Daha sonra alın, gözler, burun, ağız ve çene doğar.

Extension



Extension beginning (internal rotation complete)



Extension complete

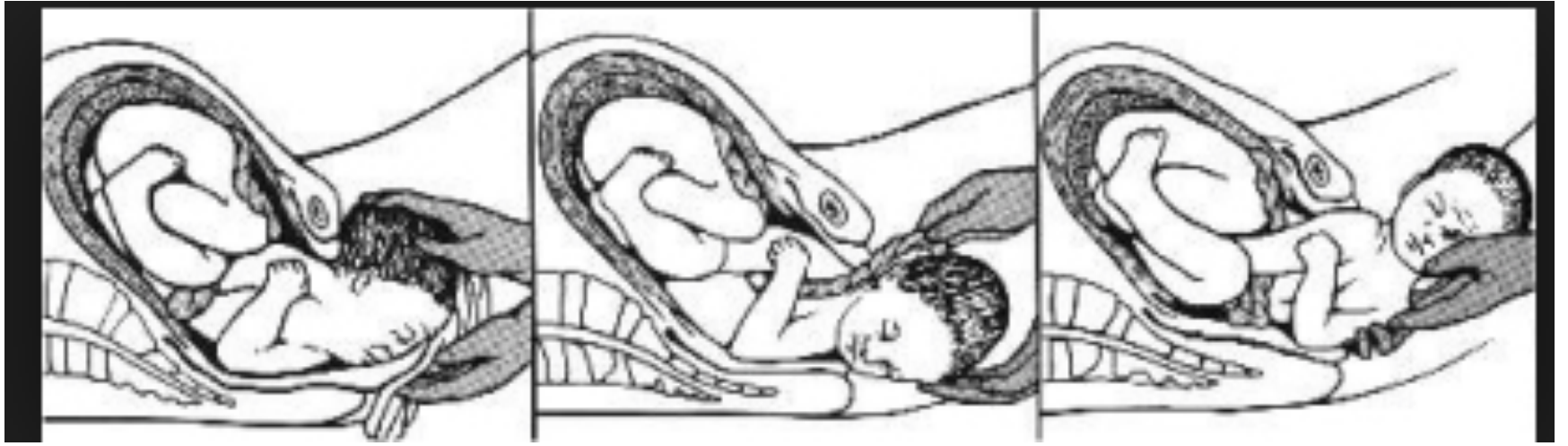
Eksternal Rotasyon

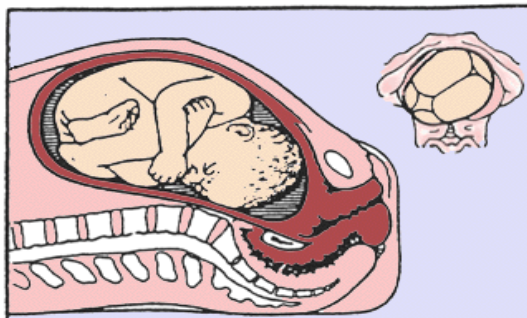
- Omuzların pelvisin ön-arka çapı ile paralel pozisyonu almaları için yaptıkları kırkbeş derecelik dönme hareketi ile gerçekleşir.
- Omuzlar pelvis tabanına doğru inerken başın vulva dışında yaptığı harekettir.

- Omuzlar dönerken başta kırkbeş derecelik bir dönme hareketi yaparak, sol oksiput transvers veya sağ oksiput transvers pozisyonu alır.
- Bu hareketin amacı geniş olan omuzlar arası mesafeyi pelvis çıkımının en geniş olan ön-arka çapına uygun pozisyona getirmektir

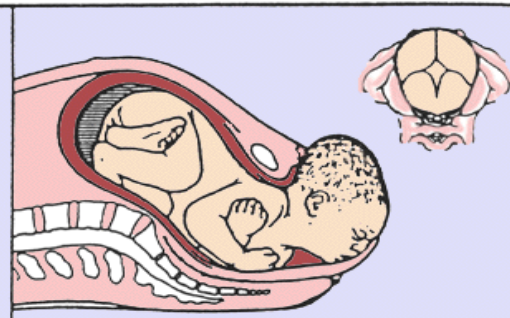
Ekspulsiyon

- Eksternal rotasyondan sonra önce üst omuz simfisis pubisin altından doğar.
- Daha sonra annenin bebeği itme gücü ile alt omuz doğar.
- Omuzların doğmasından sonra vücudun geri kalanı hafif bir traksiyonla doğar.

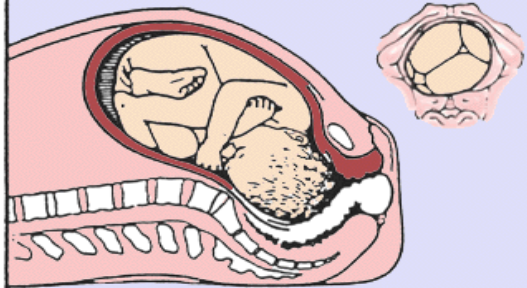




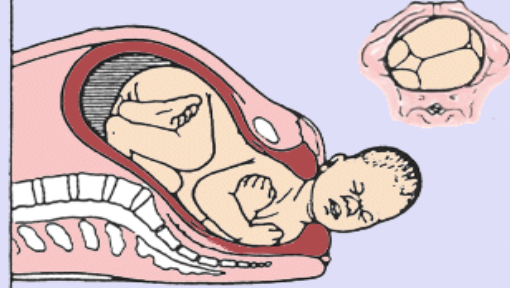
1. Head floating, before engagement



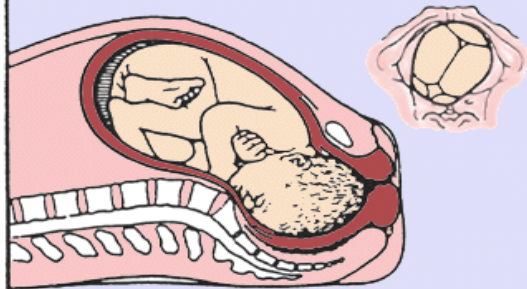
5. Complete extension.



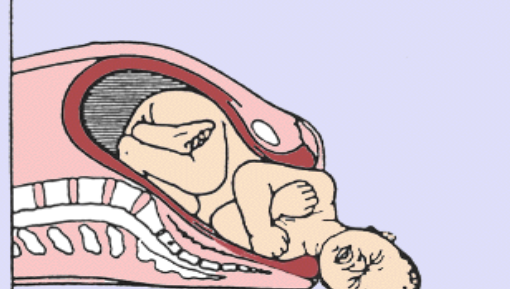
2. Engagement; flexion, descent.



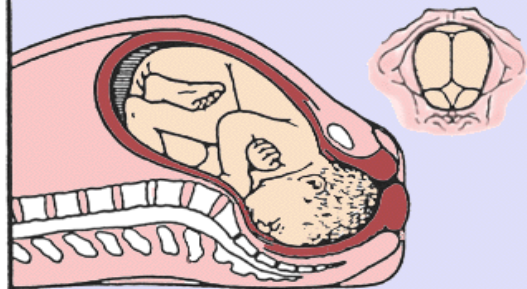
6. Restitution, (external rotation).



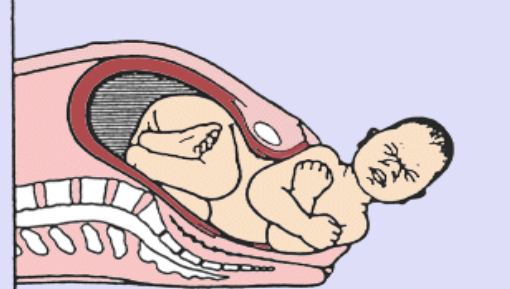
3. Further descent, internal rotation



7. Del. of ant. shoulder.



4. Complete rotation,
beginning extension



8. Delivery of posterior shoulder.

Eylemin Üçüncü Evresi

- Eylemin üçüncü evresi bebeğin doğumundan sonra başlayıp, plasentanın ayrılıp atılması ile sonlanır.
- Bu döneme plasental devre de denir. Plasentanın ayrılıp atılması 5 dakika ile 30 dakika arasında gerçekleşir

Plasentanın Ayrılması

- Bebeğin doğumundan sonra uterus kasılır ve sert bir adale görüntüsü alır. Uterus kaslarının kalınlığı bir kaç cm yi bulur.
- Uterusun fundusu umblikus hizasında hissedilir.

- Uterus adelesinin kasılması sonucunda plasenta kendini küçülen endometriuma uyduramaz.
- Kasılmanın oluşturduğu basınç sonucunda desidua bazalis desidua spongiozadan ayrılır.
- Ayrılma sırasında plasenta ile desidua arasında bir hematoma oluşur. Hematomun oluşması, plasentanın ayrılma süresini kısaltır

- Plasentanın uterustan ayrılmasından sonra uterus kavitesi çok küçülür.
- Plasentanın doğumundan sonra retroplasental hematoma vajenden atılır

Plasenta uterustan ayrıldıktan sonra iki şekilde doğar. Bunlar;

- Duncan tarzı
- Schultze tarzı
- Duncan tarzına kirli duncanda denilmektedir. Önce retroplasental hematoma boşalır sonra maternal yüz doğar. Maternal yüz, plasentanın uterusu tutunan pürüzlü yüzüdür.
- Schultz tarzının diğeri adıda parlak schultz'-dur. Bu tarz da ayrılma plasenta merkezinde başlar, önce fetal yüz doğar. Arkasından retroplasental hematoma boşalır

Plasentanın Ayrılma Belirtileri

- Ani vajinal kanama
- Umblikal kordun boyunda uzama
- Uterusun fundusunun umblikus hizasına yükselmesi
- Uterusun küre şeklini alması
- Simfisiz pubis üzerine bastırıldığında umblikal kordun içeri çekilmemesi

- Uterusun kontraksiyonlarının üçüncü devre bittikten sonra da devam etmesi nedeni ile açık ven ağızları sıkışarak kapanır. Böylece kanama kontrol altına alınır.
- Kanamayı önleyen bir diğer faktör de plasental bölgedeki pıhtılaşmadır.

Eylemin Dördüncü Evresi

- Eylemin dördüncü evresi plasentanın doğumundan sonraki ilk 4 saati içerir. Bu dönemde annenin fiziksel ve ruhsal durumu stabilleşir.
- Anestezinin uygulandığı durumlarda veya eylem de komplikasyona geliştiğinde dördüncü evre uzayabilir.
- Normal bir doğumda 250-500ml kan kaybedilir.

- Eylemde artan serebrospinal sıvı basıncı, dördüncü evrede normal değerine döner.
- Uterus kasılmaya devam eder ve karının orta bölgesinde yer alır.
- Fundus genellikle simfisis pubis ile umblikus arasındadır.
- Kasılma sonucunda plasentanın ayrılma bölgesindeki damar sinüsleri kapanır.
- Doğumdan hemen sonra serviks yaygın bir görünüm alır ve kalınlaşır.

- Eylemin dördüncü evresinde anne acıkmış ve susamış olabilir. Fizik yorgunluğa bağlı (eylem-deki aktiviteleri nedeni ile) olarak titreme görülebilir. Mesane, travmaya ve anesteziye bağlı olarak hipotaniktir. Mesanenin hipotonik olması idrar retansiyonuna yol açabileceğinden önemlidir, idrar retansiyonu sonucunda uterus atonisi gelişebilir. Bu nedenle eylemin dördüncü evresinde uterus atonisinin önlenmesi önemlidir. Oksitosin türevi ilaçlar ve fundus masajı atoniyi önlemek için kullanılabilir

Teşekkürler..😊