

Obstruktif Sleep Apne'de Ortodontik Yaklaşımlar: Vak'a sunumu & Klinik Öneriler



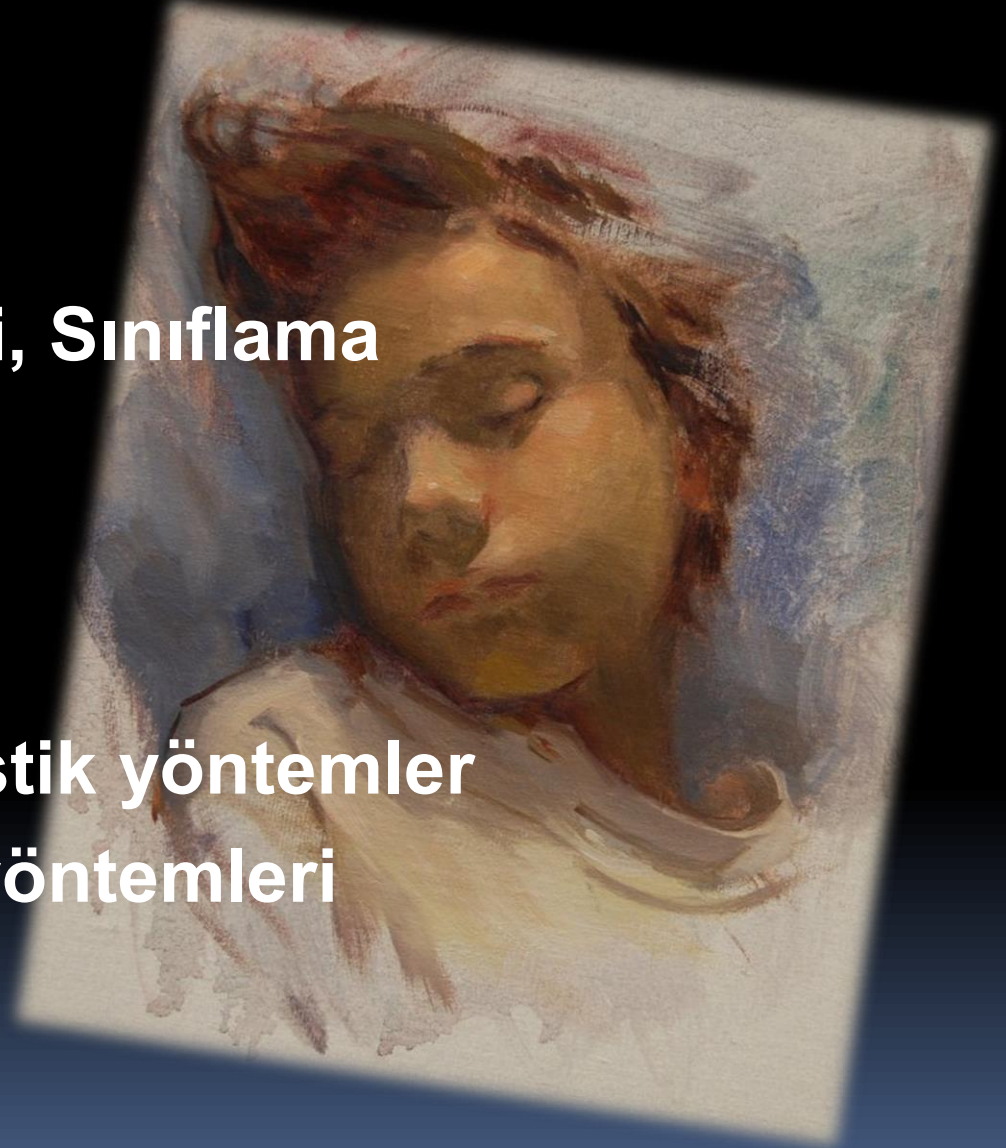Dr. Ufuk Toygar-Memikođlu

*Ankara Üniversitesi,
Diş Hekimliği Fakültesi,
Ortodonti Anabilim Dalı,
Ankara, Türkiye.*

Anlatım Planı



- Giriş
- Tanım, Terminoloji, Sınıflama
- Epidemiyoloji
- Etiyoloji
- Klinik özellikler
- POSAS'ta diagnostik yöntemler
- POSAS'ta tedavi yöntemleri
- Vak'a Sunumu
- Sonuç



Obstrüktif Uyku Apnesi Sendromu

OSAS 1966

Pediatric Obstrüktif Uyku Apnesi Sendromu

POSAS 1976



Dent Clin North Am. 2001 Oct;45(4):643-56.

Sleep-disordered breathing. A view at the beginning of the new Millennium.

Guilleminault C, Quo SD.

Stanford Sleep Disorders Clinic and Research Center, Stanford, California, USA. cguill@leland.stanford.edu



Abstract

Obstructed sleep apnea syndrome and UARS are often missed in clinical practice. The pediatric population presenting with UARS or mild OSAS is the most commonly ignored because the symptoms are insidious. Often, their craniofacial morphology is not as altered as in the adult population because the effects of airway obstruction may not have been fully established. This is, however, the group in which trials aimed at redistributing bone growth and functional readaptations may be attempted. Dentists and orthodontists have the greatest opportunity to see these young individuals and may help identify them and participate in treatment options. Undoubtedly, functional appliances are not the ideal solution, but if used appropriately with the goal of enlarging the upper airway, they may obviate the need for aggressive surgical treatments later in life. Orthopedic palatal and transverse expansion appliances can widen the jaw bases at the level of the basal bone. Orthodontically uprighting linguallly tipped teeth to widen the alveolar bone housing the teeth can help improve the oropharyngeal space indirectly by altering the resting posture of the tongue. These measures in conjunction with other simultaneous, noninvasive modalities may prove to be effective.

PMID: 11699234 [PubMed - indexed for MEDLINE]

[+](#) Publication Types, MeSH Terms

[+](#) LinkOut - more resources

Pediatric Obstructive Sleep Apnea Syndrome

Uyku sırasında normal ventilasyon ve normal uyku dönemleri ile bölünen, uzamış kısmi üst havayolu obstrüksiyonu ve/veya aralıklı komple obstrüksiyonla karakterize, uyku sırasındaki solunum hastalığıdır.



“Uyku Hastalıkları” yelpazesi

Normal uyku



Aralıklı uyku



Alışılmış horlama



UARS



Hafif uyku apnesi



Şiddetli uyku apnesi





- ✓ **OSAS, etyoloji, tanı ve tedavideki bazı farklılıkları ile çocukluk döneminde de sıklıkla görülebilir.**
- ✓ **Erişkinlerdeki gibi ciddi morbiditeye neden olabilir.**
- ✓ **Ancak pediatrik OSAS erişkinlerdeki kadar fark edilmemiş ve dolayısıyla ilgi görmemiştir.**



Tanım, Terminoloji, Sınıflama

Apne; En az 10 saniye süre ile oral ve nazal hava akımının kesilmesi


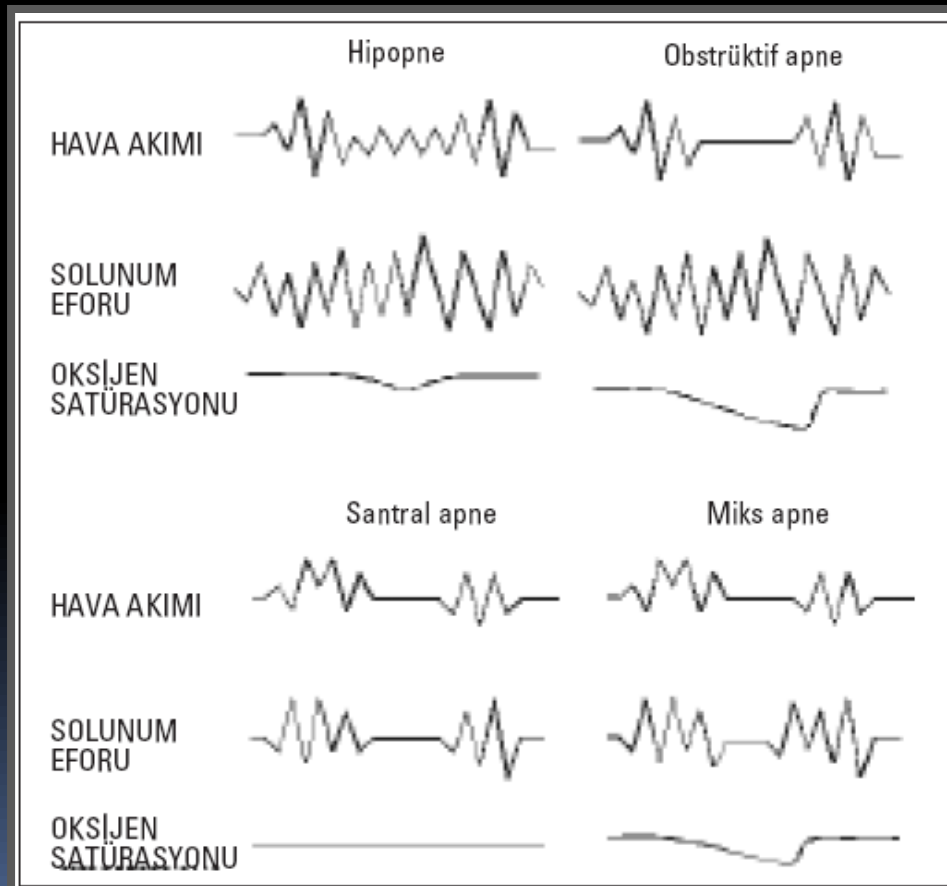
Hipopne; Parsiyel hava akımı olması veya 10 saniye ve daha uzun süreli yüzeysel solunum epizodunun olması

Desatürasyon; Oksijen saturasyonunun % 90'nın altına düşmesi veya başlangıç değerinin % 4'den fazla azalması


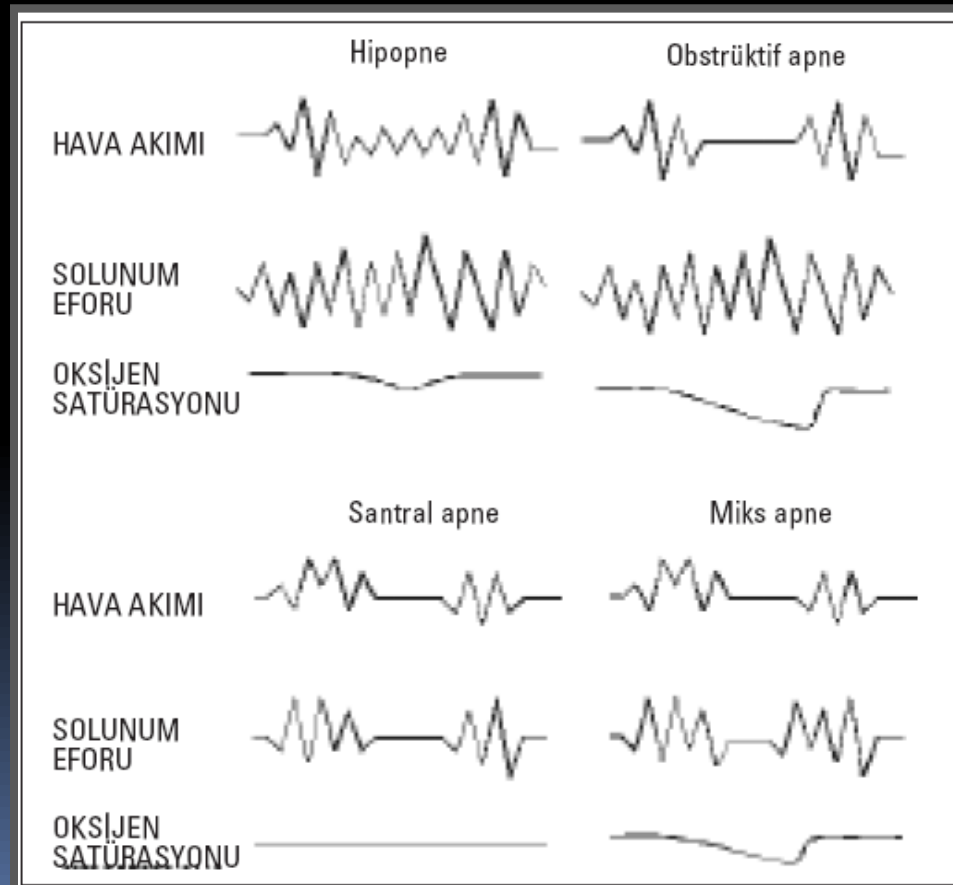
Apne indeksi; Tüm uyku süresince olan apnelerin saatlik ortalaması

Santral Apne
Obstrüktif Apne
Mixs Apne


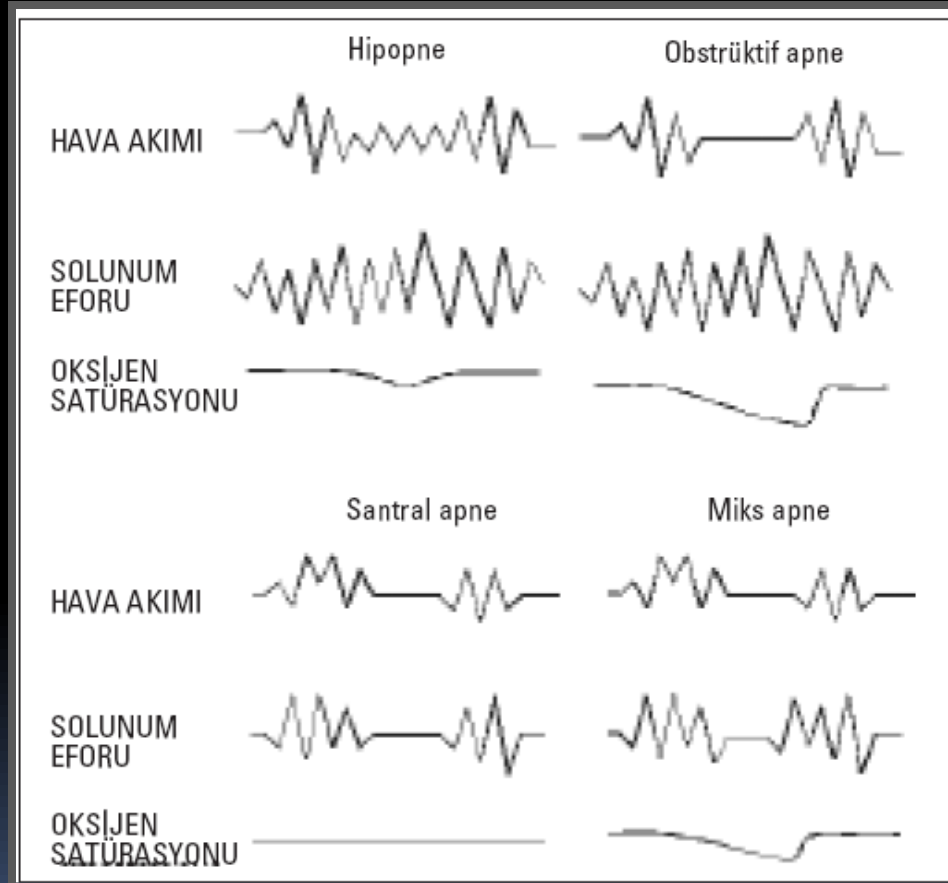
Santral apne; Abdominal ve torasik solunum eforunun kaybolması ile birlikte ağız ve burundan hava akımının kesilmesi, yani solunum eforu ve hava akımının birlikte olmaması



Obstrüktif apne; Abdominal ve torasik solunum eforu olmasına rağmen, ağız ve burundan hava akımının kesilmesi, yani solunum eforu olmasına rağmen hava akımının olmaması



Miks apne; Santral başlayıp, obstrüktif devam eden apne



Uyku iki ana bölüm ve 5 evreden oluşmaktadır;

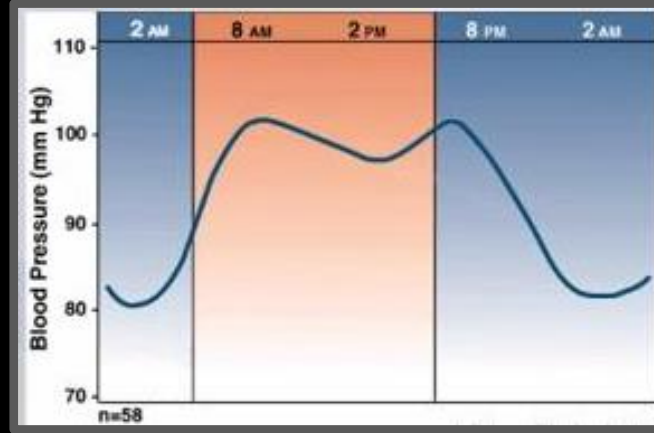

1. Non REM uykusu(NREM)

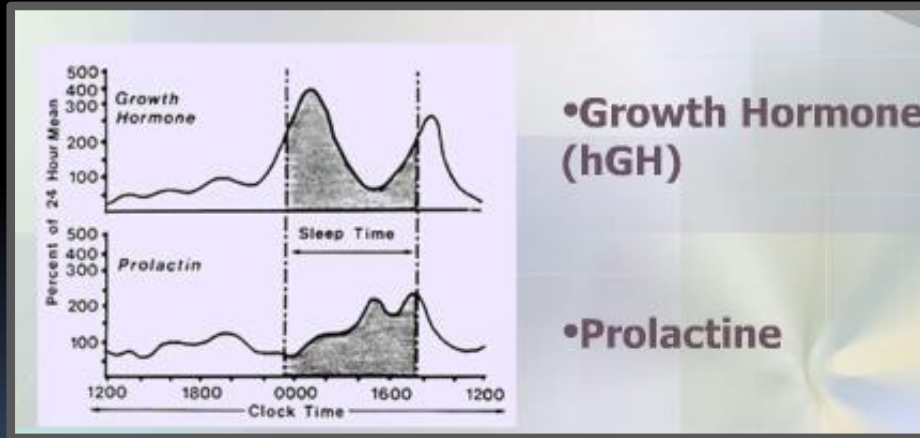
- NREM **evre 1**: tüm gece uykusunun %2-5'ini oluşturur
 - NREM **evre 2**: tüm gece uykusunun %45-55'i
 - NREM **evre 3-4**: tüm gece uykusunun %20'sini oluşturur
- Yüzeyel uyku
- Derin uyku

2. REM uykusu (paradoksal uyku)

- Tüm gece uykusunun %20-%25'i



- NREM uykusu vücut ısısında düşme meydana gelir. Bu dönemde kalp hızı, solunum sayısı azalır ve düzenli hale gelir.



- Çocuklarda büyüme hormonu ise özellikle derin uyku döneminde salınır.


NREM evre 3 ve 4

- büyüme ve hücre onarımında

REM uykusu ise


- hafıza ve öğrenme sürecinde rol oynamaktadır.

Pediatric ile Erişkin OSAS Arasındaki Farklar



Erişkinler

- ✓ Kadın / erkek = 1 / 8
 - ✓ Obezite sık
 - ✓ Horlamalar aralıklı
 - ✓ Gündüzleri uyuklama hali
 - ✓ Neden retrofarengeal
- Retrolingual patolojiler
- ✓ Daha çok apne
 - ✓ Etkin tedavi nCPAP
 - ✓ Ağız solunumu sık değil
 - ✓ Davranış bozukluğu sık değil




Çocuklar

- Kadın / erkek = 1 / 1
 - Obezite sık değil
 - Horlamalar devamlı
 - Gündüzleri uyuklama az
 - Neden adenotonsiller h.
- Daha çok hipopne
- Etkin tedavi T/ A
- Ağız solunumu sık
- Davranış bozukluğu sık

- PSG"ye göre (solunum bozukluğu indeksine göre) OSAS ciddiyeti 3'e ayrılır:

- Hafif OSAS $20 > RDI > 5$
- Orta OSAS $40 > RDI > 20$
- Ciddi OSAS $RDI > 40$

- POSAS $AHI > 1$



Epidemiyoloji



Kızlar = Erkekler

- Tüm çocukların **%7-9'u** horlar (%6'sı her gece, %18'i enfeksiyon dönemlerinde)



- Pediatrik OSAS insidansının yaklaşık **%0.5-3** dir.

- Doğumdan itibaren görülebilir.
- **4-8 yaşları** arasında görülme sıklığı pik yapar.
- Yıllar içinde pediatrik OSAS insidansı artar.



Artışın olası nedenleri

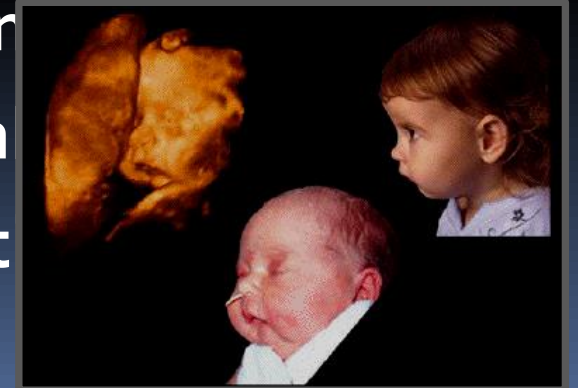- ✓ Hekimlerin konuya ilgisinin artması
 - ✓ Daha sık tanı konulması
- ✓ Giderek rutin adenotonsillektomi sayısının azalması
- ✓ OSAS'a zemin hazırlayan konjenital anomalili çocukların daha uzun süre yaşatılabilmesi



Pediatric Obstruktif Uyku Apne Sendromu (POSAS)



1. Anatomik nedenler
2. Kraniofasiyal sendrom
3. Nöromusküler neden
4. Diğer nedenler (Genet



ANATOMİK NEDENLER

Nasal

nasal stenosis, septal hematom, septal deviation, nasal poliposis, concha hypertrophia, neoplasm

Nasofarengeal

choanal atresis, Coanal poliposis, Nasofarengeal cist, Adenoid vejetation, Neoplasm, Velofarengeal surgery, cleft palate surgery

Orofarengeal

Tonsiller hypertrophia, Macroglossia (Down syndrome, acromegalia),

Retrognathia / micrognathia,

Pierre Robin syndrome, Achondroplasia, Lingual tonsillary hypertrophia

Lingual-vallecular cist, Neoplasm, Soft palate and elongated and loose uvula

Larengeal

Supraglottic Larengotrakeomalasia, Vallecular cist, Neoplasm, Glottik, Cordial paralysis, Glottical web, Papillomatosis, Subglottic Stenosis, Hemangioma

Klinik özellikler



BEBEKLERDE	1 – 3 YAŞ	OKUL ÇAĞI
Uykuda ağlama	Ağız solunumu	Ağız solunumu
Sesli nefes alma	Salya akışında artış	Gün içerisinde uyuklama hali
Gece terlemesi	Horlama	Sabah baş ağrısı
Yetersiz anne sütü emme	Uyuma korkusu	Kognitif bozukluklar Kötü okul performansı
Normal büyüme paterninde yetersizlik	Uyurgezerlik	Davranış bozuklukları (hiperaktivite, hırçınlık, disiplin problemleri)
Huzursuz uyku	Gece terlemesi	Dikkat eksikliği hiperaktivite
Kanıtli apne	Anormal uyku pozisyonları	
Tekrarlayan üst solunum yolu enfeksiyonu	Dikkat eksikliği hiperaktivite	
	Altını ıslatma	
	Uyanmada güçlük	
	Sabah baş ağrısı	
	İştah eksikliği	
	Büyüme gelişim problemleri	
	Sık üst enfeksiyonları	

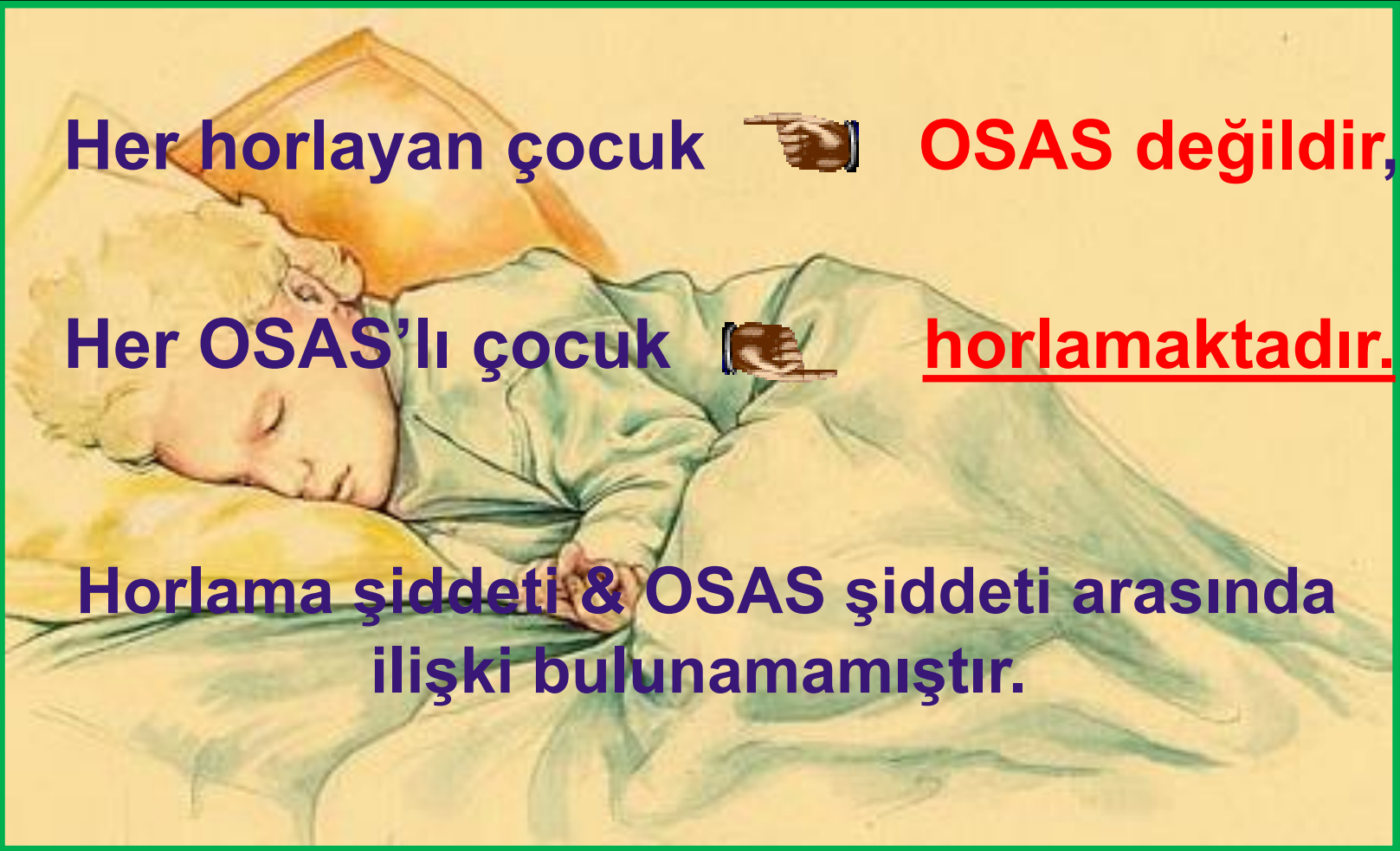Gece Belirtileri

- ✓ Horlama
- ✓ Uykuda nefes kesilmesi
- ✓ Sık sık uykudan uyanma
- ✓ Kabus görme
- ✓ Terleme
- ✓ Uyurgezerlik/uykuda konuşma
- ✓ Uykudan dinlenmeden uyanma/Uyanmada güçlük
- ✓ Altını ıslatma
- ✓ Anormal uyku pozisyonları

Her horlayan çocuk  OSAS değildir,

Her OSAS'lı çocuk  horlamaktadır.

Horlama şiddeti & OSAS şiddeti arasında
ilişki bulunamamıştır.



Diğer Belirtiler



- **Diş Hekimi tarafından fark edilen dental problemler**
 - **Öğrenme güçlüğü**
 - **Tekrarlayıcı ÜSY enfeksiyonu**
 - **Gecikmiş puberte**
 - **Büyüme ve gelişim problemleri**
- **Anormal utanma, çekingenlik, depresif görünüm**

POSAS'ın Orofasiyal Büyüme Üzerine Etkileri



Sık solunum disfonksiyonu

Nasal septum deviasyonu

Maksiller darlık

Şiş nasal mukoza

Nasal genişliğin azalması

Büyük adenoid ve tonsiller

Azalmış nasal solunum

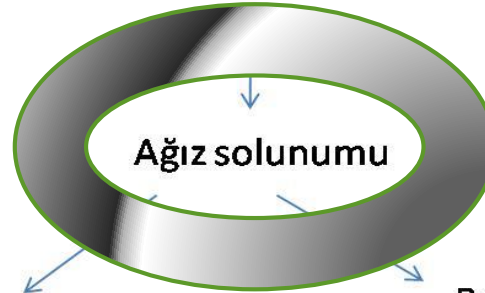
Ağız solunumu

Dilin aşağıda konumlanması

Başın extansiyon posturu

Daralmış maksiller ark

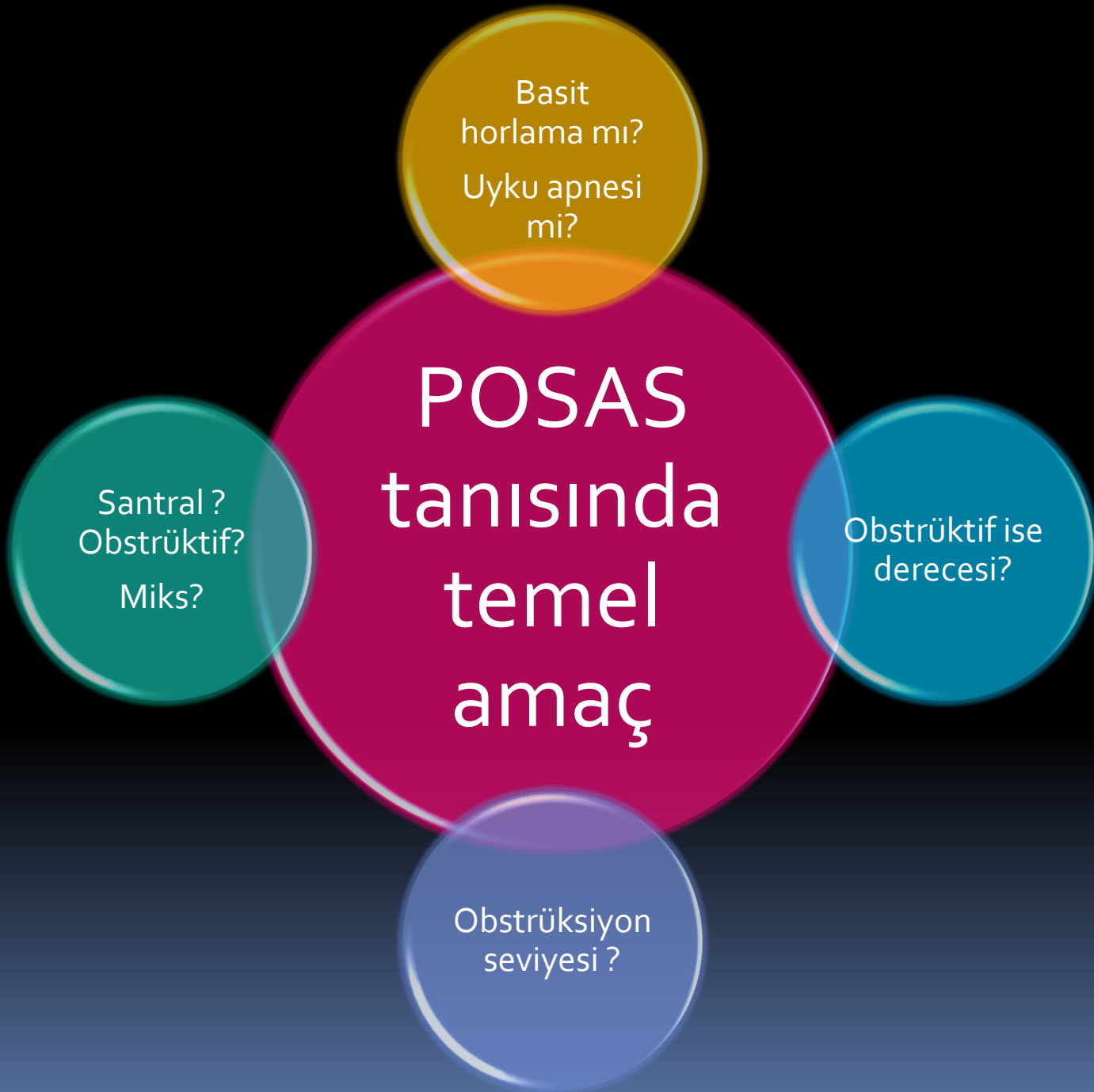Mandibulanın geride posturu



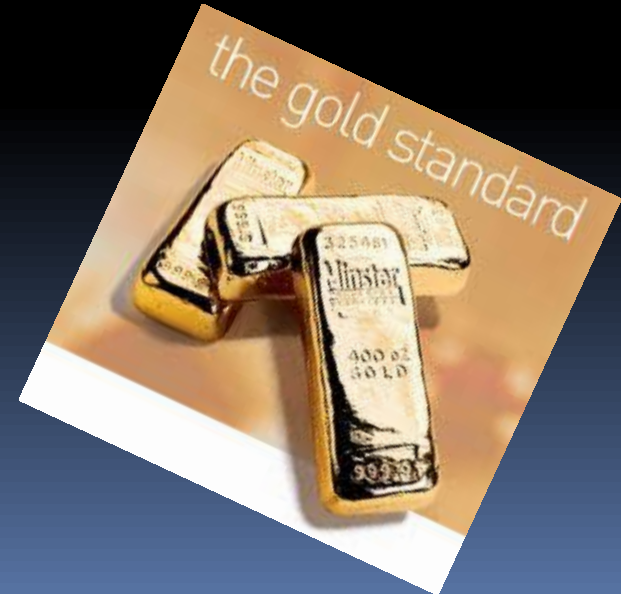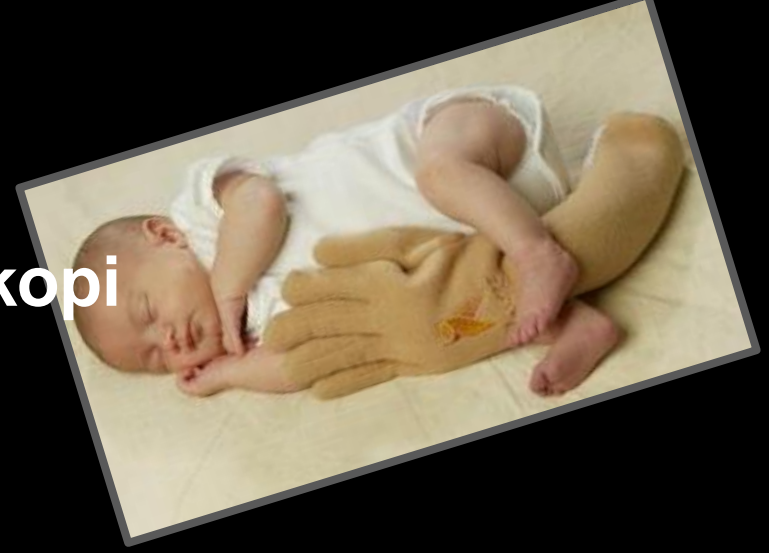POSAS TANISI

DIAGNOSIS of POSAS





- **1. Anamnez**
- **2. Fizik muayene**
- **3. Endoskopi /nazofarengoskopi**
- **4. Gece pulse oksimetresi**
- **5. Nap alıřması**
- **6. Sonografi**
- **7. Uykunun video ve/veya ses kasetine kaydı**
- **8. Radyolojik incelemeler**
 - **Direkt grafiler / Sefalometrik inceleme**
 - **MRI**
- **9. Flouroskopi**
- **10. Tarama testleri**
- **11. Polysomnografi**



Diş Hekimi / Ortodontist?

- **Klinik**
 - **Ön tanı ve yönlendirme**
 - **POSAS tedavisine katkı**
- **Akademik**

Modifiye Brouillette Sorgulaması

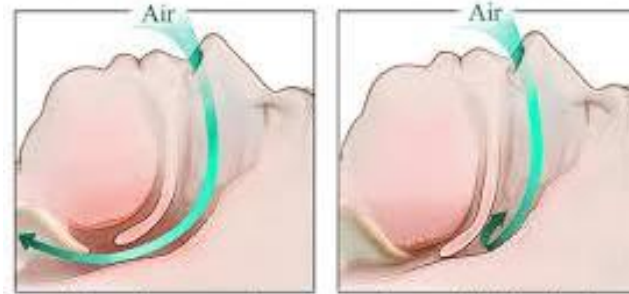
ANKARA ÜNİVERSİTESİ DİŞ HEKİMLİĞİ FAKÜLTESİ
ORTODONTİ ANABİLİM DALI
PEDIATRİK SOLUNUM DİSFONKSİYONU ANAMNEZ FORMU

Bugünün tarihi :

A: GENEL BİLGİLER

Adı :

Soyadı :



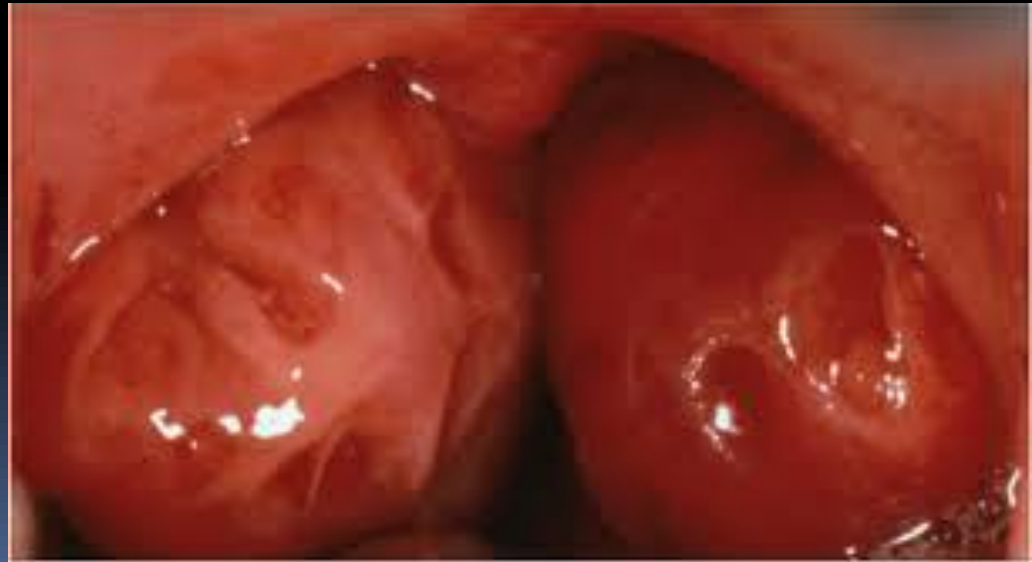
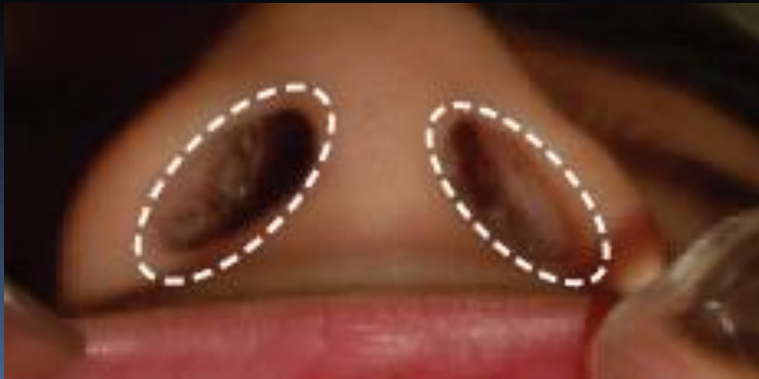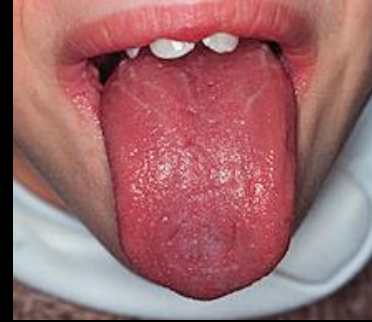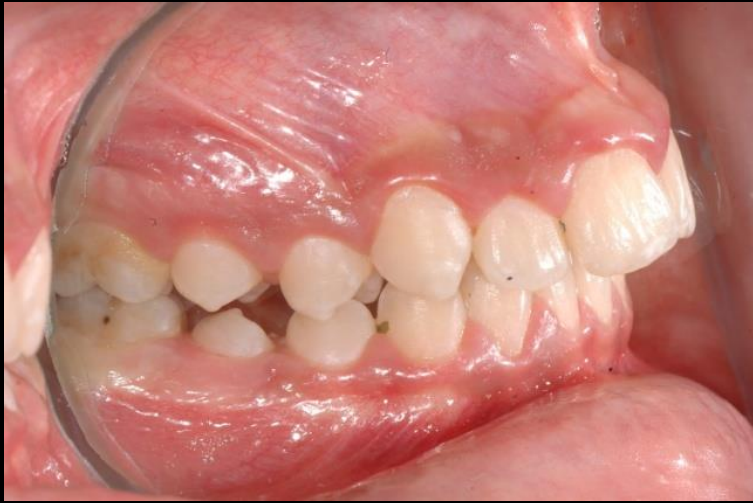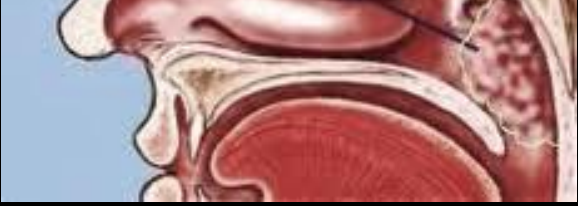E / K :

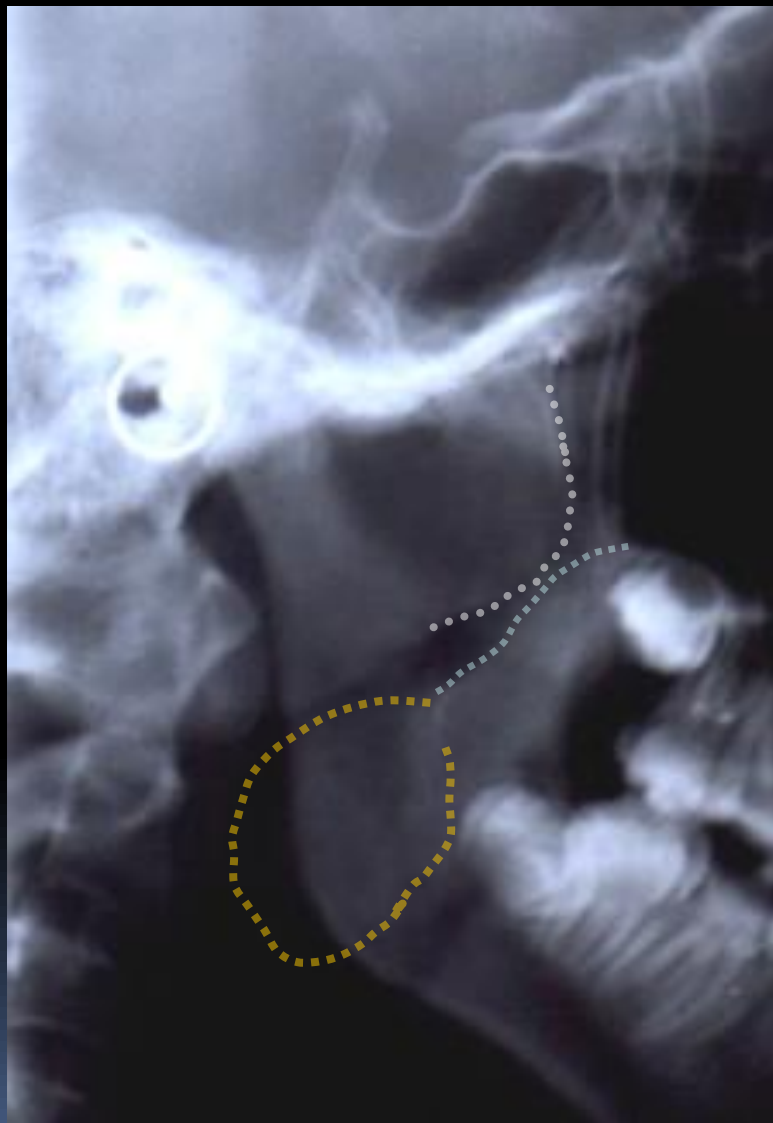
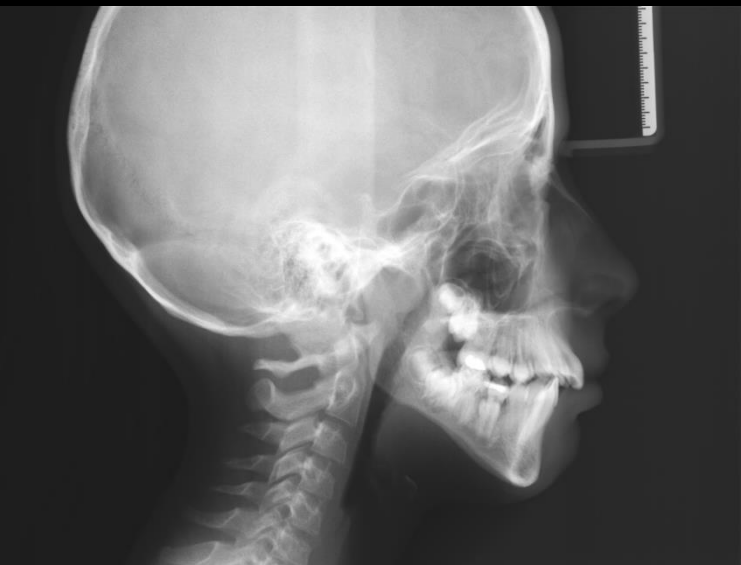B : UYKU VE GÜNDÜZ DAVRANIŞI ANAMNEZİ

Uyurken çocuğunuzda aşağıdaki olayları gözlüyor musunuz?

EVET HAYIR BAZEN

- | | | | |
|--|-----------------|-------|-------|
| 1. Yüksek sesle horlama | (1-2-3-4) | | |
| 2. Gürültülü nefes alıp verme | | | |
| 3. Soluksuz kalma ya da nefes alıp verirken zorlanma, tıkanma, boğulma gibi normal dışı sesler | | | |
| 4. Uykuda solunumunun bazen birkaç saniye boyunca durması (çocuklarda seyrek olabilir) | | | |
| 5. Ağız açık uyuma, ağızdan nefes alıp verme ve yastıkta salya | | | |
| 6. Sık uyanma, uyanınca bazen bağırma ve şaşkınlık hali (seyrek olabilir) | | | |
| 7. Gece terlemeleri (çocuklarda seyrek olabilir) | | | |
| 8. Yatak ıslatması (çocuklarda seyrek olabilir) | | | |







POSAS'da Tedavi Stratejileri Treatment Strategies in POSAS

- **I. TIBBİ TEDAVİ**
- **II. EŞLİK EDEN HASTALIKLARIN TEDAVİSİ**
 - **III. MEDİKAL TEDAVİ**
 - **IV. CERRAHİ TEDAVİ**

Yumuşak Doku Müdahaleleri
Sert Doku Müdahaleleri

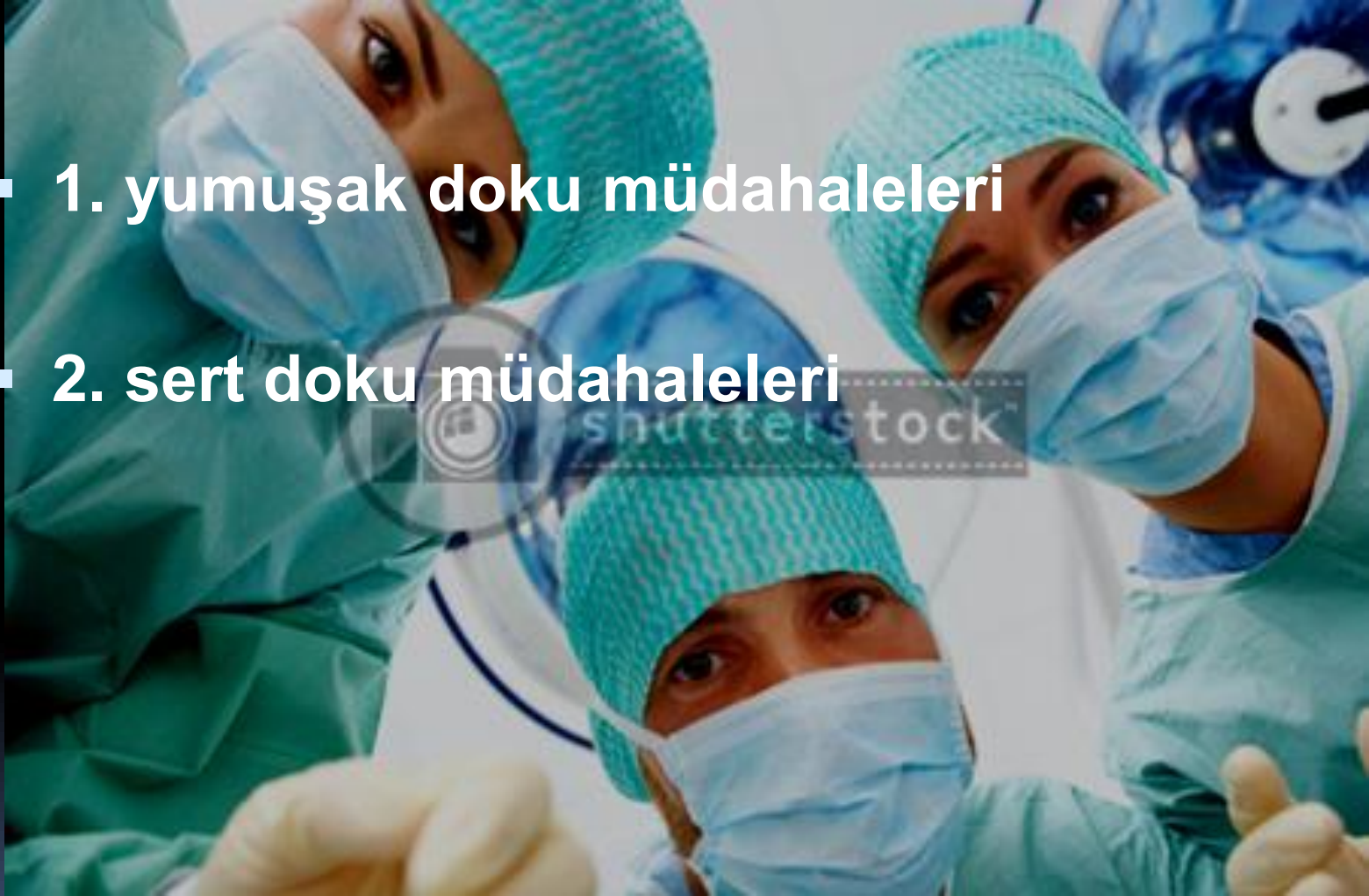- **V. MEKANİK TEDAVİ**
Devamlı pozitif havayolu basıncı
(n-CPAP ve BPAP)
Intra-oral apareyler

MEDİKAL TEDAVİ

- Intranazal steroidler
- Oral lökotrien modifikasyon tedavisi
- Nazal dekonjestanlar

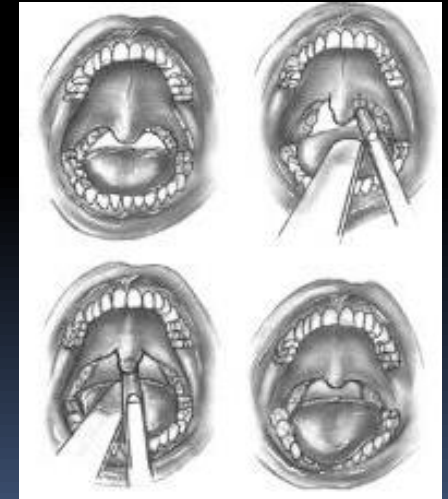
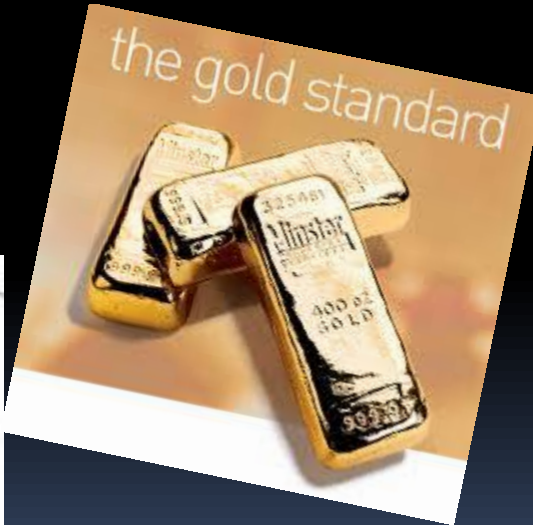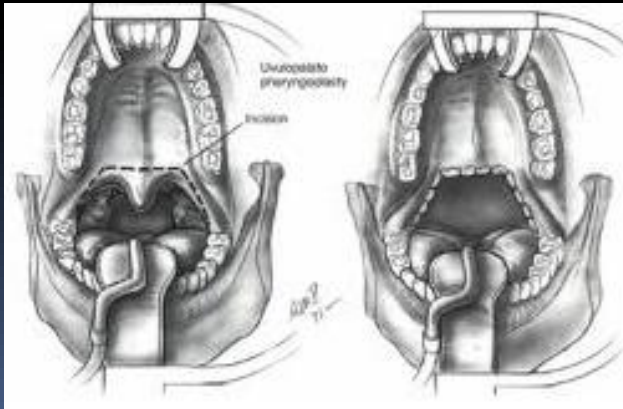
CERRAHİ TEDAVİ

- 1. yumuřak doku mdahaleleri
- 2. sert doku mdahaleleri



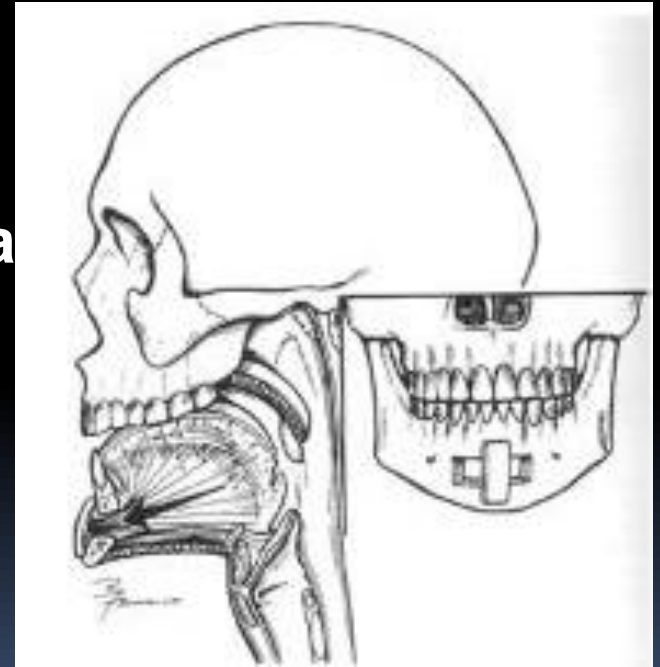
Yumuşak doku müdahaleleri

- Tonsillektomi ve adenoidektomi
- Dil- Hyoid miyotomisi ve süspansiyonu
- Dilin submental bölgeden serbestleştirilme

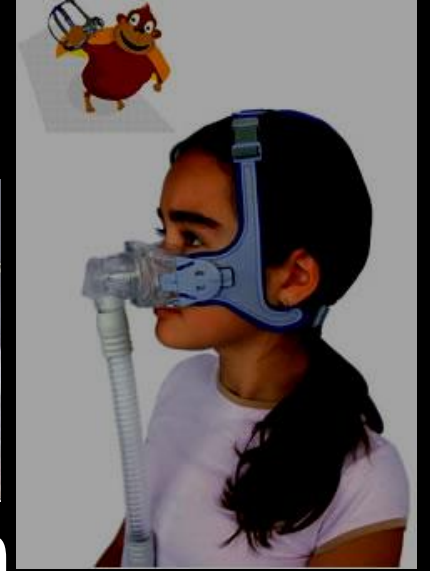
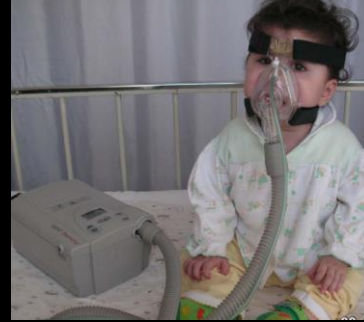
Sert doku müdahaleleri

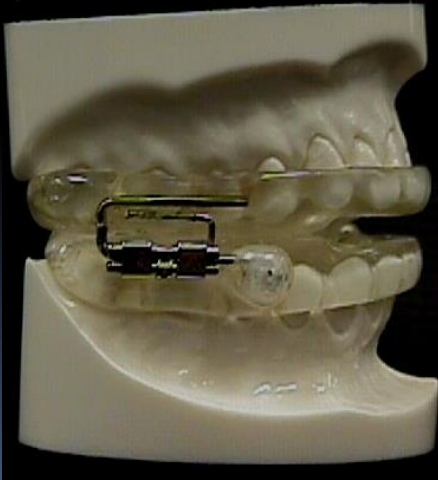
- **Mandibuler distraksiyon**
- **Le Fort I**
- **Genial tüberkül operasyonları**



MEKANİK YAKLAŞIMLAR



1. Non invazive ventilation
CPAP-BPAP

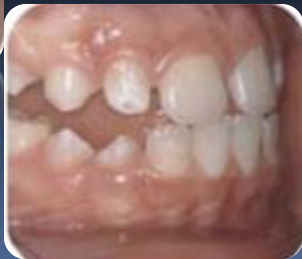
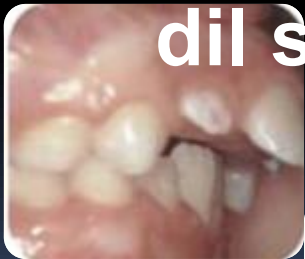
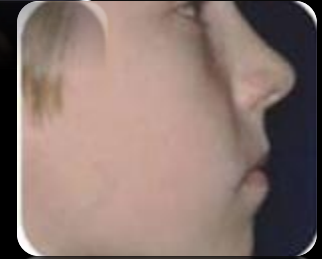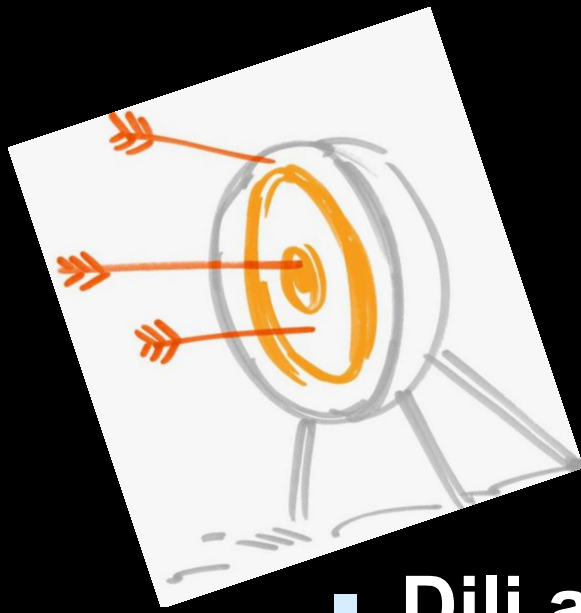
2. İntra-oral yaklaşımlar
Maksiller Ekspansiyon
Monoblok

2. Intra-oral approaches

a. mandibulayı öne alan apareyler

- Mandibula öne alınır
- Aşağı yönde rotasyon
- Dil genial tüberküllere doğru çekilir
- Hyoid kemiğin pozisyonunu değiştirilerek dil seviyesinde havayolu boşluğu arttırılır.





Oral apareylerin hedefleri

- Dili anteriorda konumlandırarak
 - retroglossal bölge hacmi ↑
 - farengeal kollaps derecesini ↓
- Üst havayolu yapısının pozisyonu değiştirilip, havayolu genişletilerek kollaps ortadan kaldırmaktadır.

RME öncesi

RME sonrası

Maksiller
darlık

Solunum
problemleri

Düşük dil
pozisyonu



Uygun
maksiller
genişlik

Solunum
problemlerinde
azalma

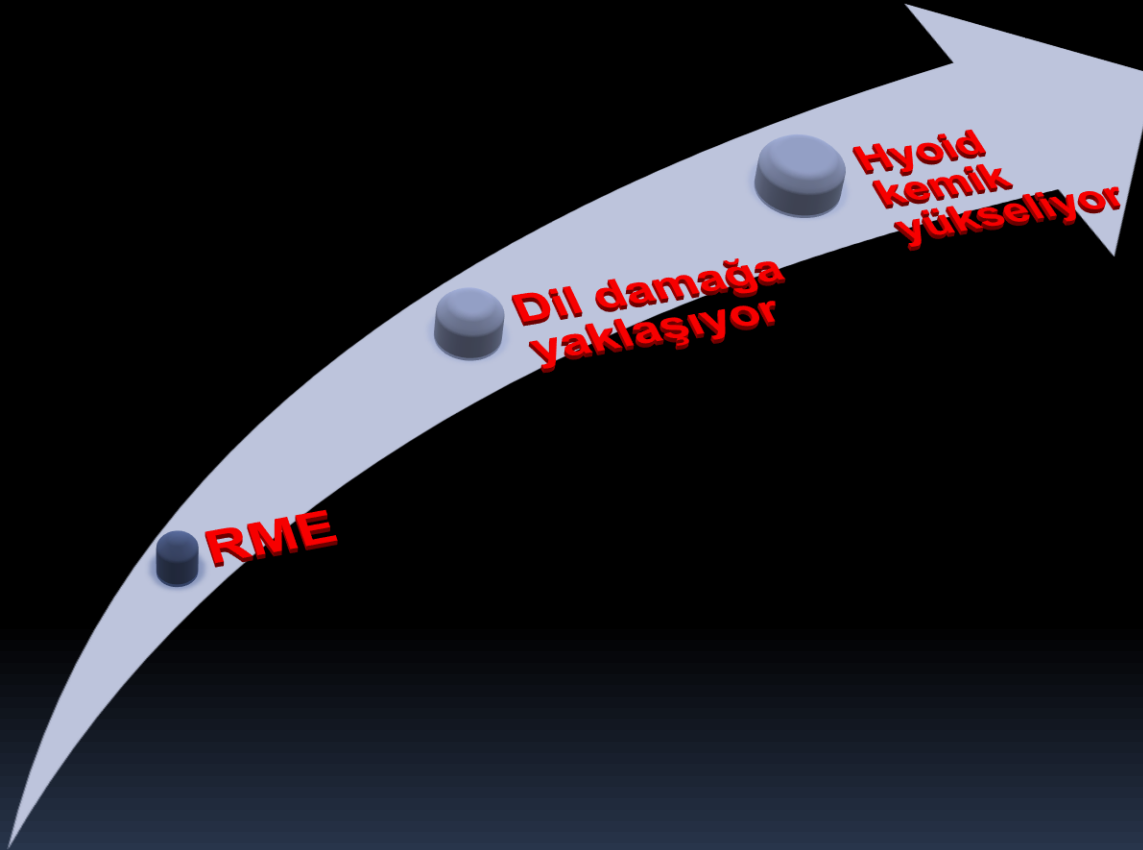
Normal dil
postürü

Uygun
olmayan
büyüme
paterni

Normal
büyüme
paterni



Long-term effects of maxillary expansion on tongue posture



Nazal rezistanta azalma
Havayolu boyutlarında
artış

Literatürle bilgilerimizle ve klinik deneyimlerimizle...

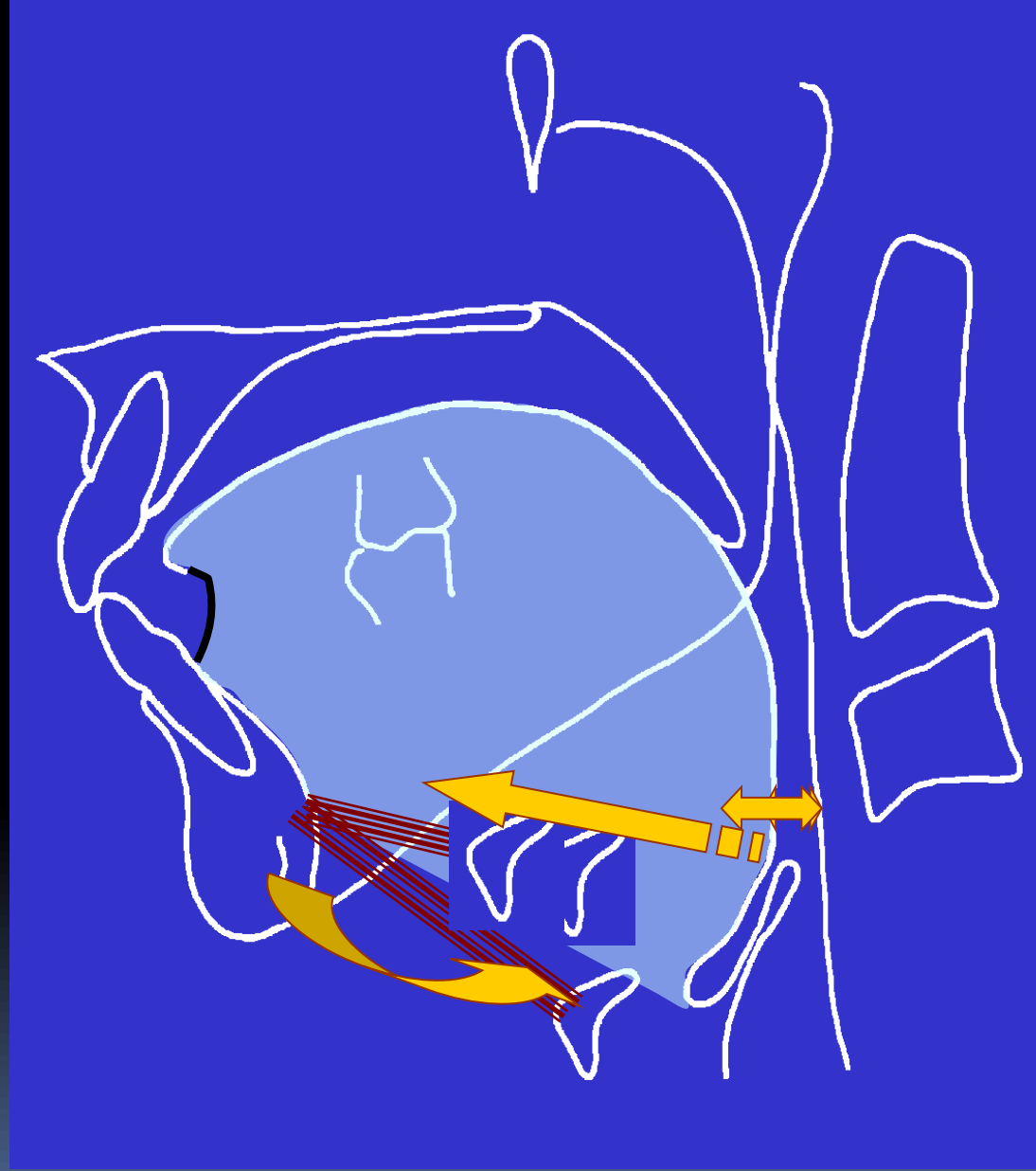
Yükselmiş
hyoid kemik



Geniohyoid
kas aracılığıyla



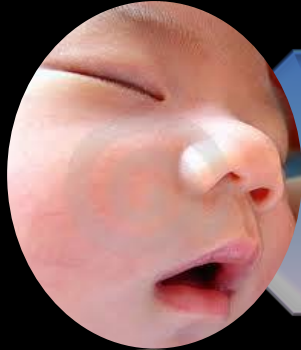Hava yolunu
açmaktadır



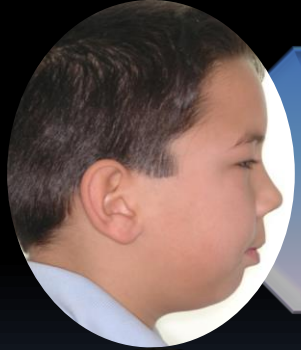Thurow 1977

- POSAS yetişkinlerde olduđu kadar çocuklarda da **ciddi problemlere neden olan** ve önemsenmesi gereken bir sendromdur.
- Bu nedenle hekimlerin bu konuda daha dikkatli olması, POSAS'tan şüphelenilen çocuklarda gerekli tetkik ve uygulamaların ardından uygun müdahalelerin **gecikilmeden yapılması** gerekmektedir.
- Bu konuda KBB, Pediatri ve Göğüs Hastalıkları uzmanları kadar **Diş Hekimlerine de** büyük görevler düştüğü unutulmamalıdır.

Diş Hekimi / Ortodontist



Horlama

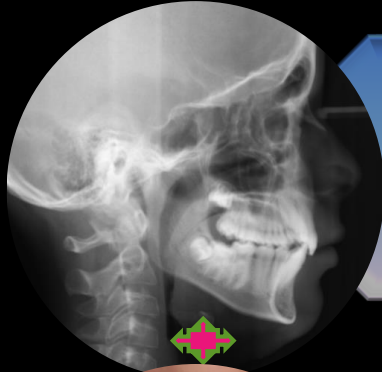

BKİ; Gıdık varlığı

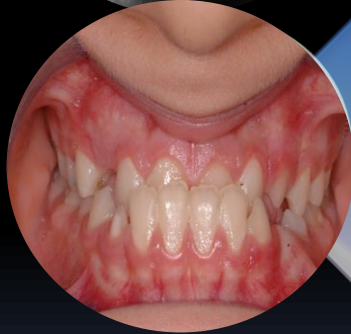

Yüz tipi

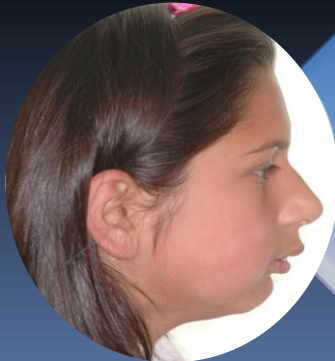Diş Hekimi / Ortodontist



Alçalmış hyoid kemik
Dar havayolu



Maksiller darlık



Retrognatik mandibula

Kranio-
fasiyal
gelişim

Burun
solunumu

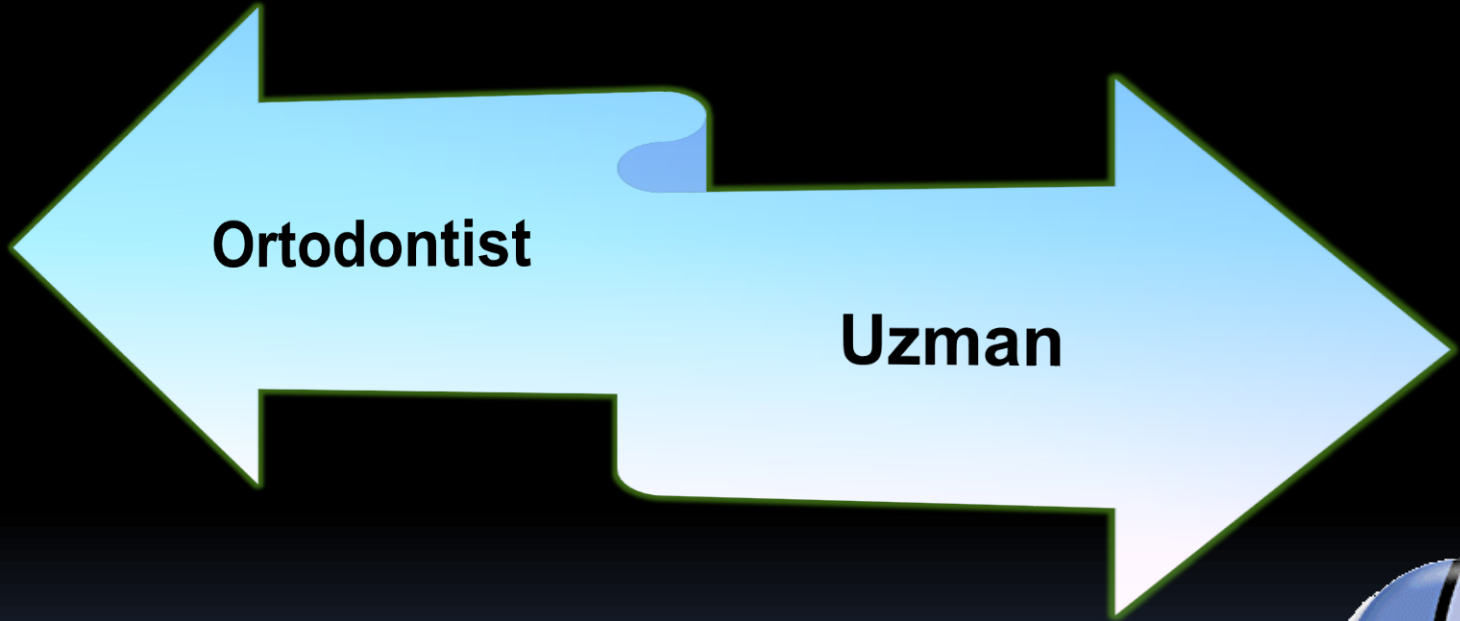
BMI

Doğru dil
pozisyonu

Yeterli oral
kavite



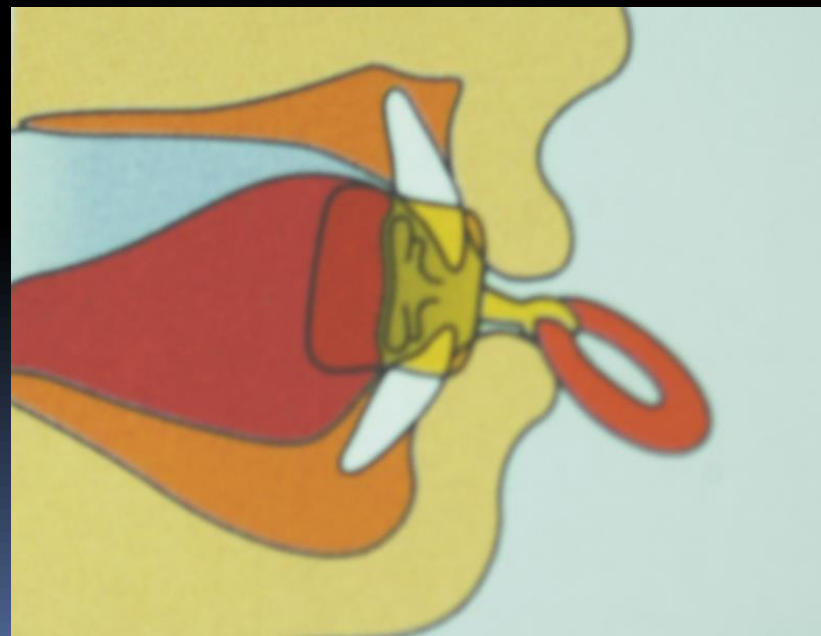
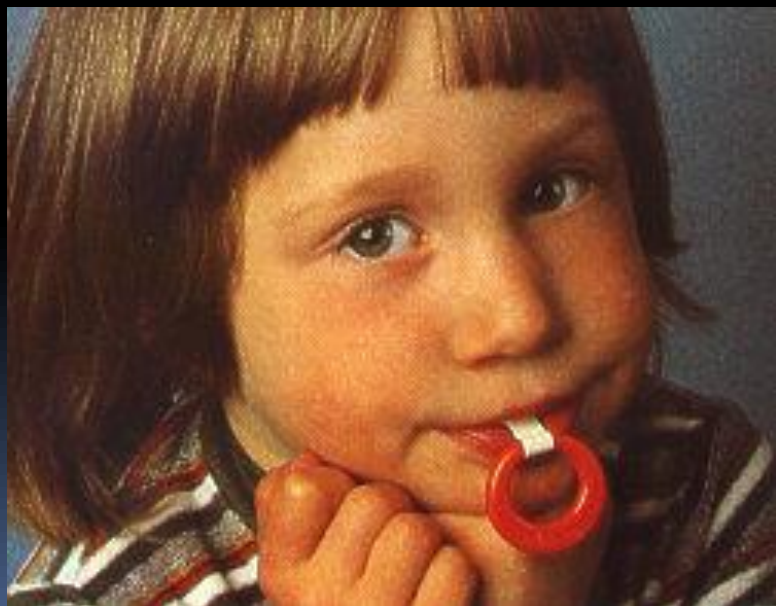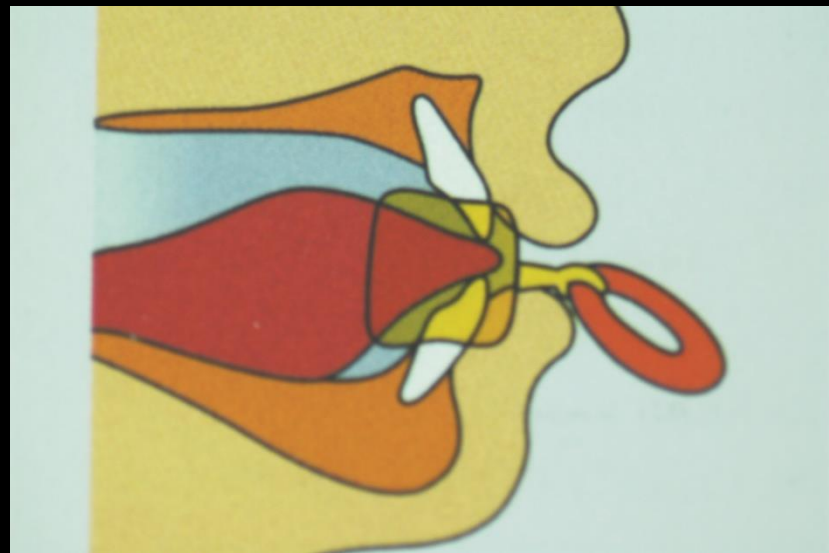
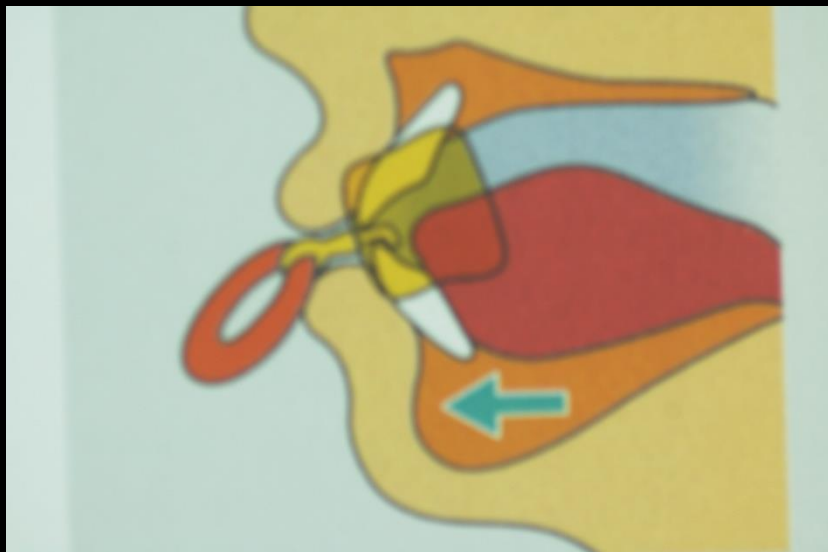
Diş Hekimi

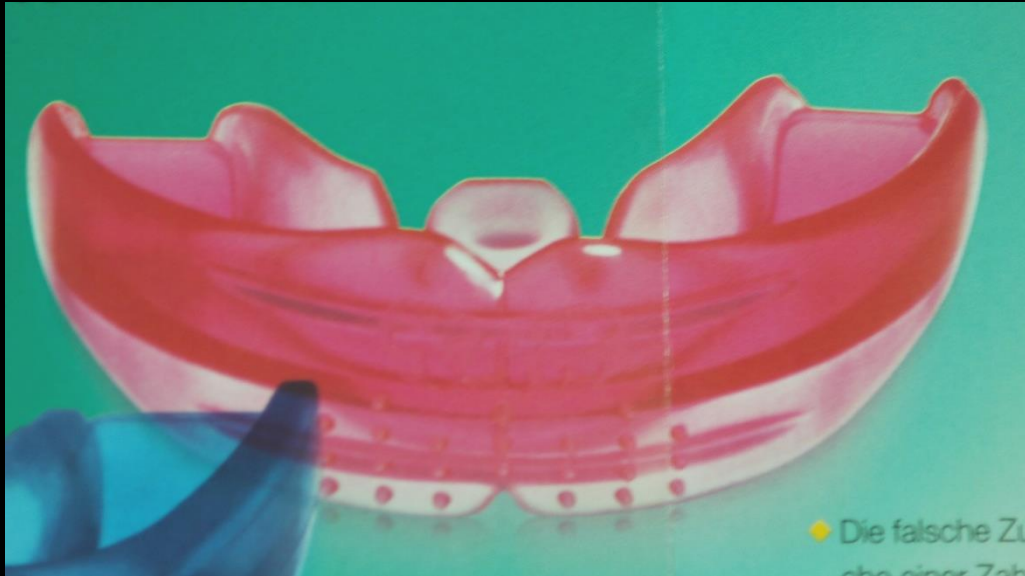


Œüphelendiđim vak'alarda



Erken Tedavi

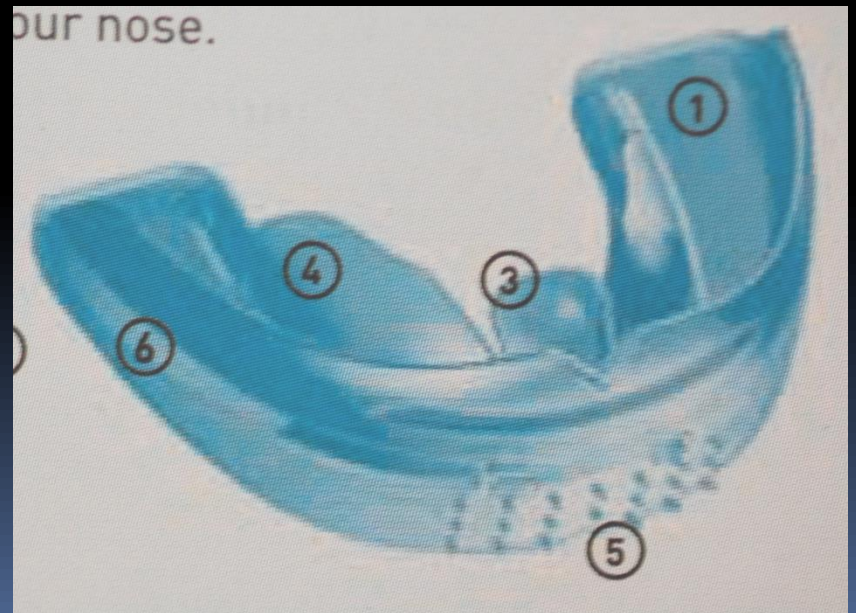
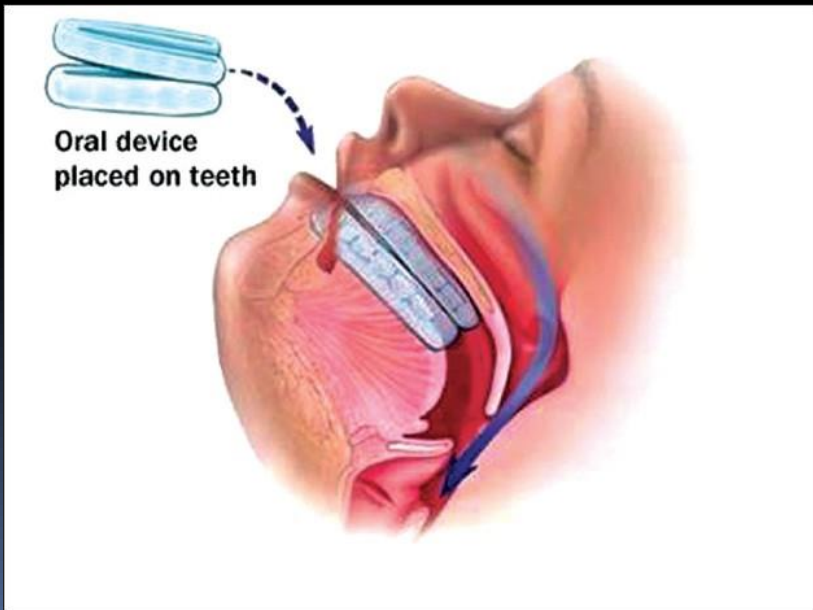
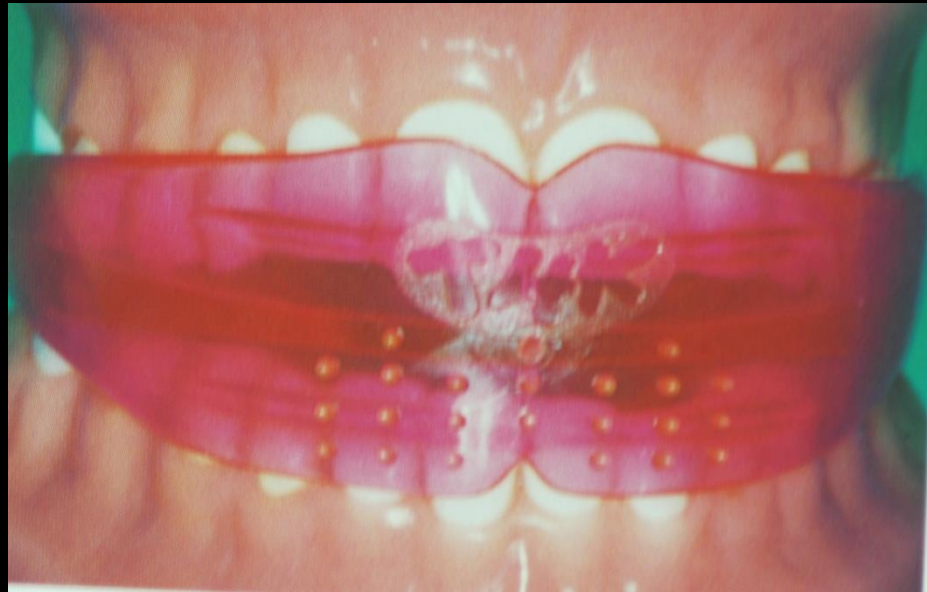



• Die falsche Zu
che einer Zeh



n für
se



Şüphelendiğim vak'alarda



Oral Kavite Genişletilmesi

