

**DOKULAR**

# Hayvansal dokular

- Çok hücreli canlılarda yapı ve işlev bakımından birbirine benzeyen hücreler ile bunların arasını dolduran hücrelerarası maddeden oluşan yapıya **doku** denir.
- Bu tanıma göre tek hücrelilerde doku söz konusu değildir.
- Hatta alg ve sünger gibi basit çok hücrelilerde de doku ya yoktur veya çok az farklılaşmıştır.
- Bütün doku ve organlar, üç embriyonal tabakadan (endoderm, mesoderm ve ektoderm) gelişirler.
- Her bir doku türünün embriyonal tabakalardan gelişim ve farklılaşmasına **histogenez** adı verilir.

# Hayvansal dokular

- Dokuyu oluřturan hücreler yine bu hücreler tarafından salgılanan cansız bir ara madde ile çevrilidir. Bu hücrelerarası maddenin bileřimi doku türlerine göre farklılık gösterir.
  - Katı, yarı katı, jelimsi veya tamamen sıvı olabilir. Örneęin, kemik dokuda tamamen kat 1 olan ara madde kan dokusunda sıvı haldedir.
- Miktar bakımından da farklılık gösterebilir. Örneęin, baę dokuda çok fazla olmasına raęmen epitel dokuda ara madde neredeyse hiç yoktur.

# Hayvansal dokuların sınıflandırılması

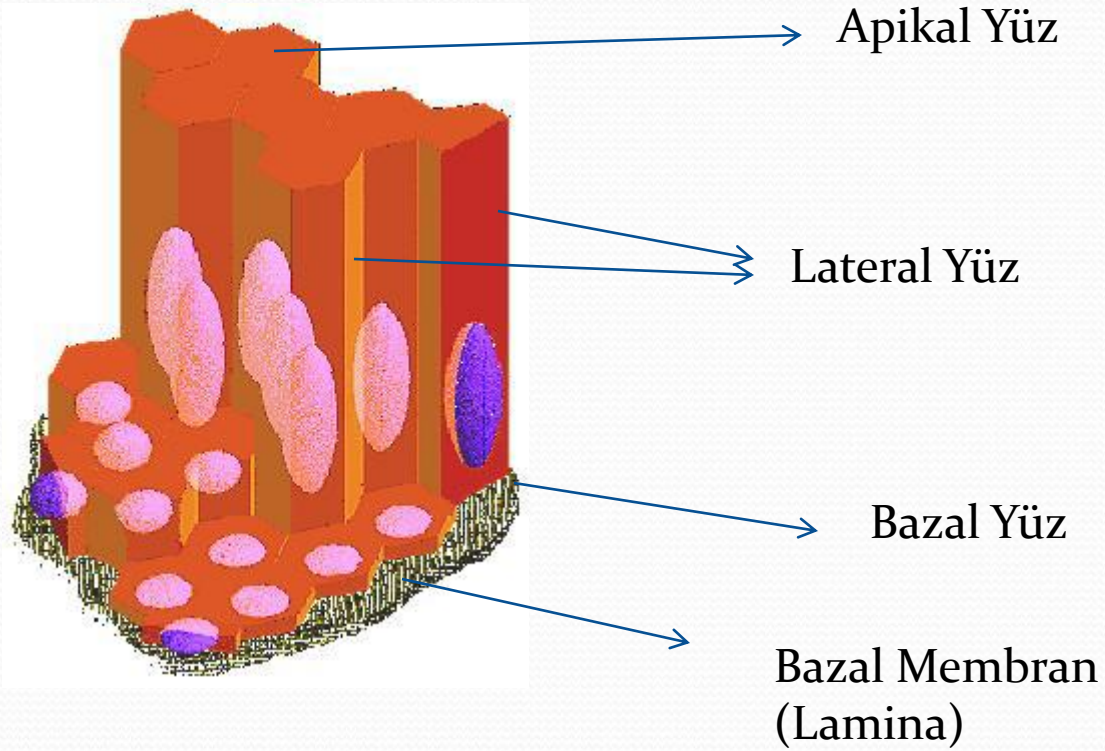
- 1. Epitel dokusu
- 2. Destek dokuları
  - 2a. Bağ dokusu
  - 2b. Kan dokusu
  - 2c. Kıkırdak dokusu
  - 2d. Kemik dokusu
- 3. Kas dokusu
- 4. Sinir dokusu

- 1. Epitel dokusu
- 2. Bağ dokusu
- 3. Kan dokusu
- 4. Kıkırdak dokusu
- 5. Kemik dokusu
- 6. Kas dokusu
- 7. Sinir dokusu

# Epitel dokusunun karakteristik özellikleri

- Epitel hücreleri tek sıra halinde olabildikleri gibi, çok sıralı, katlı ve tabakalı da olabilmektedir.
- Epitel hücreleri kutuplaşma gösterir (apikal – bazal lateral).
- Epitel dokuda kan ve lenf damarları bulunmaz.
- Hücre yenilenmesi (Ölen hücrelerle yenilerin yer değiştirmesi).
- Bazı epitel hücrelerinin yüzeylerinde mikrovillus, sil ve kamçı gibi hücre yüzeyi farklılaşmaları görülür.
- Özel bağlantı yapıları ve haberleşme için özel geçit bölgelerine sahip olmaları.
- Hücrelerin bazal membran (bazal laminaya) oturmaları.

# Epitel dokusu



# Epitel dokusu

## Epitel dokusunun fonksiyonları

- Emme (absorbsiyon)
- Salgılama (sekresyon)
- Taşıma (transport)
- Boşaltım
- Koruma
- Kasılma
- Duyu alımı

# Epitel dokusunun sınıflandırılması

- İşlevine göre
  - Örtü epiteli
  - Salgı epiteli
  - Duyu epiteli
  - Kassal epitel



# Örtü epitelinin isimlendirilmesi ve sınıflandırılması

- Temelde koruyuculuk görevi olan bu epitel vücut üzerinde bulunduğu yere göre özel olarak adlandırılır.
  - Vücudun dış yüzeyinde epidermis,
  - Sindirim, solunum ve ürogenital sistemlerin iç yüzeyinde mukoza,
  - Vücut boşlukları ve bu boşluklardaki organların dış yüzeyinde mezotel,
  - Kan ve lenf damarlarının iç yüzeyinde endotel adını alır.
- Örtü epiteli ayrıca hücrelerin şekline ve bu hücrelerin oluşturdukları tabaka sayısına göre de isimlendirilir ve sınıflandırılır.

# Örtü epitelinin isimlendirilmesi ve sınıflandırılması

- Hücre şekillerine göre
  - Yassı
  - Kübik
  - Prizmatik (silindirik)
- Tabaka sayısına göre
  - Tek tabakalı epitel
  - Çok tabakalı epitel
  - Yalancı çok katlı epitel

# Örtü epitelinin isimlendirilmesi ve sınıflandırılması

Hücre Şekli

Tabak a Sayısı

YASSI

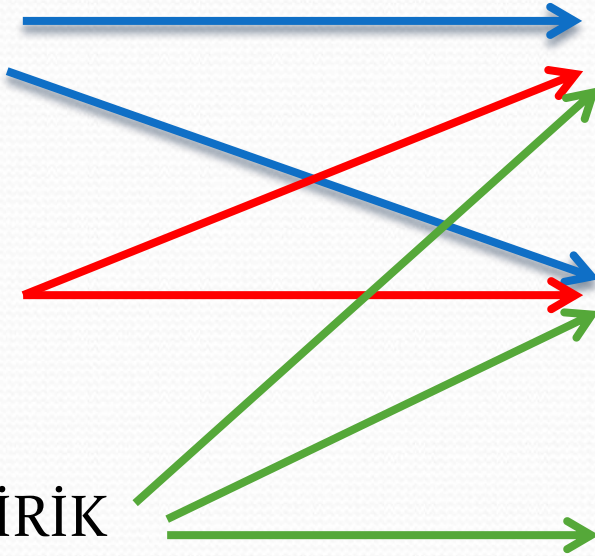
TEK KATLI

KÜBİK

ÇOK KATLI

SİLİNDİRİK

YALANCI ÇOK KATLI

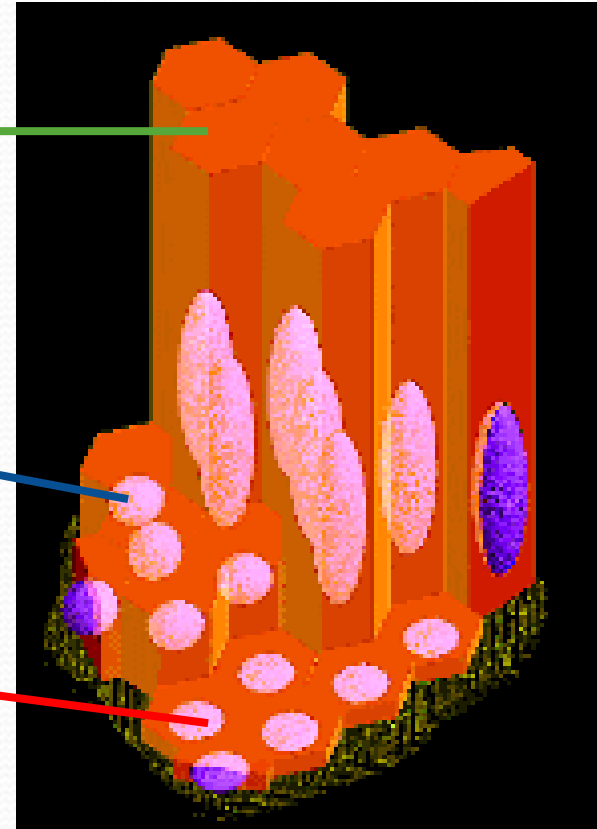


# Tek katlı (tabakalı) örtü epiteli

**Silindirik  
(Prizmatik)**

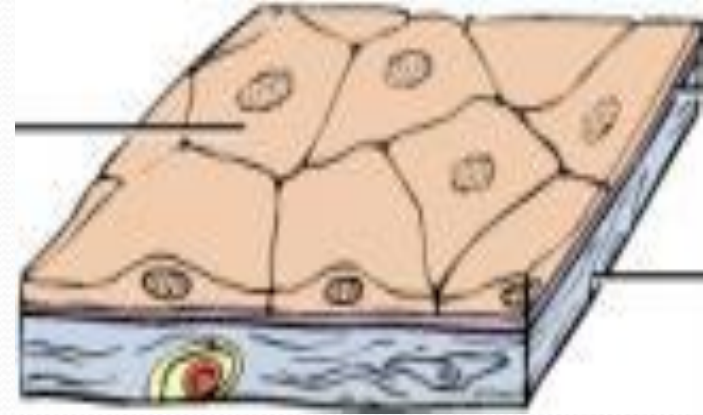**Kübik**

**Yassı**



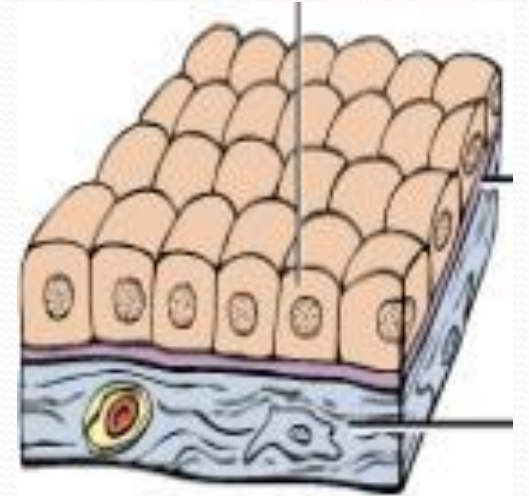
# Tek katlı yassı örtü epiteli

- Yassı, ince, plaka şeklindeki hücrelerin tek tabaka oluşturacak şekilde düzenlenmesiyle oluşur.
- Kompartmanlar arasında yarıgeçirgen bir bariyer oluşturur. Yani difüzyon ve filtrasyon olaylarına yardımcı olurlar.
- Mekanik travmalara en dayanıksız epitel tipidir, bu nedenle korunmuş iç yüzeylerde bulunur.
- Kan ve lenf damarları, bir çok salgı bezinin küçük boşaltıcı kanalları ve kalbin iç yüzeyinde yer alır.



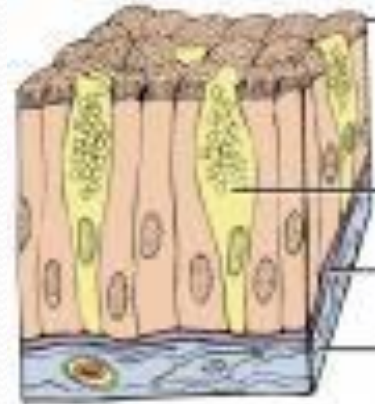
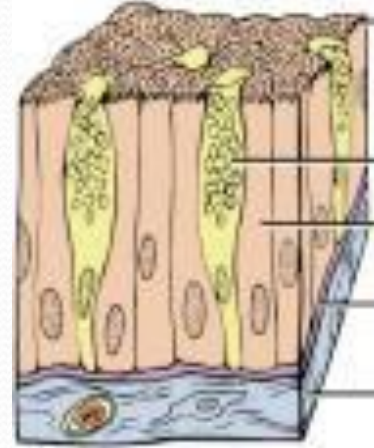
# Tek katlı kübik örtü epiteli

- Küp biçimli hücrelerin tek tabaka oluşturacak şekilde düzenlenmesiyle oluşur.
- Çekirdekleri büyük ve hücrenin ortasında yer alır.
- Koruyucu fonksiyonunun (ovaryum epiteli) yanısıra, absorpsiyon ve salgılama fonksiyonu (tiroid follikülleri) vardır.
- Bazı özel tükrük bezi duktuslarında (çizgili kanallarda), iyon ve su konsantrasyonunu düzenler.
- Salgı ve boşaltım ürünlerini taşıyan kanalların duvarında bulunur.
- Böbrek tubulleri, birçok bezin duktusları gibi. Ayrıca; ovaryumun yüzey epiteli bu tiptir.



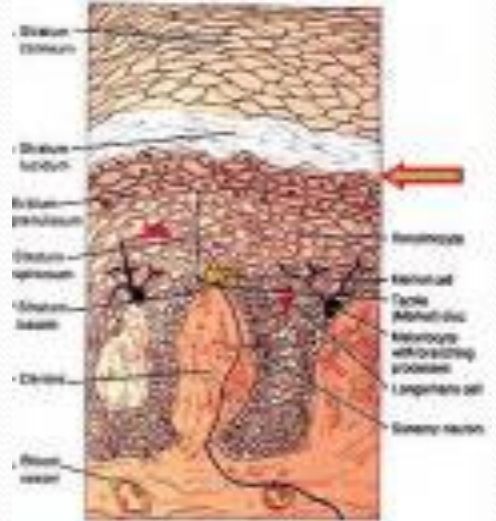
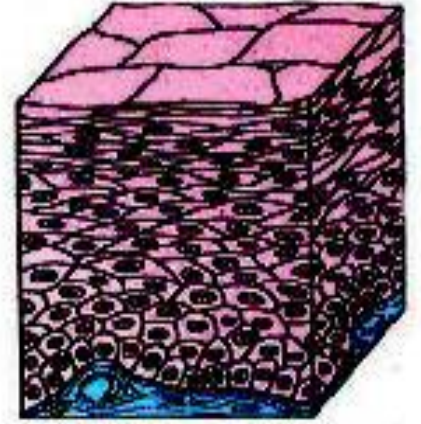
# Tek katlı silindirik örtü epiteli

- Silindir biçimli hücrelerin tek tabaka oluşturacak şekilde düzenlenmesiyle oluşur.
- Hücrelerin çekirdekleri ovaldir.
- Örtücü/koruyucu fonksiyonuna ek olarak, sekresyon ve absorpsiyon yapmak
- Eğer silliye yüzeyindeki mukusu hareket ettirme fonksiyonlarına sahiptir.
- Özellikle mideden itibaren tüm gastrointestinal kanalda bulunur.



# Çok katlı yassı örtü epiteli

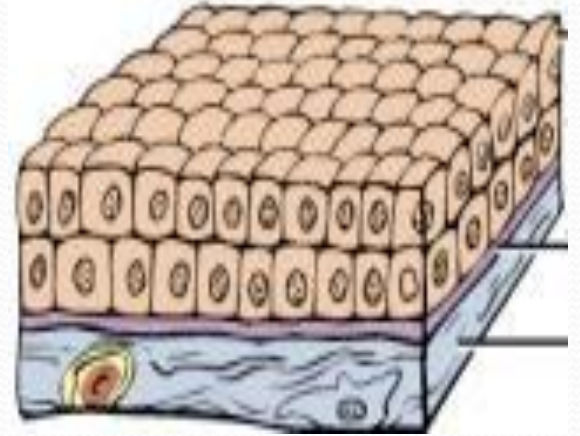
- En yüzeydeki birkaç sıra hücre yassı, bunun altındakiler poligonal, en alttaki bir sıra hücre ise kübik/silindirik biçimlidir.
- Mekanik travmalara en dayanıklı epitel tipidir, aşınmaya en çok maruz kalan yerlerde bulunur.
- Keratinli ve keratinsiz olmak üzere iki tipi vardır.
- Epidermis, vajina, özofagus ve dilde bulunur.





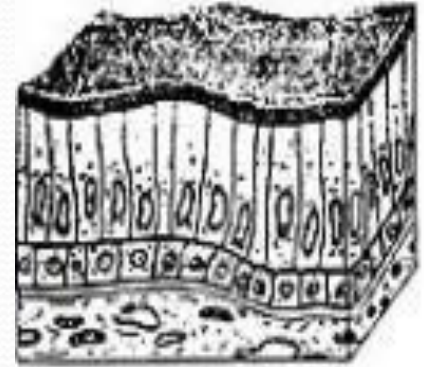
# Çok katlı kübik örtü epiteli

- Birkaç küp şekilli hücre sırasından meydana gelir.
- Şayet katlılık fazla ise hücrelerin şekli bazal membrana doğru genişler.
- Salgılama ve koruma görevi vardır.
- Ter ve yağ bezlerinin kanalları ile ovaryum ve testislerde bulunur.



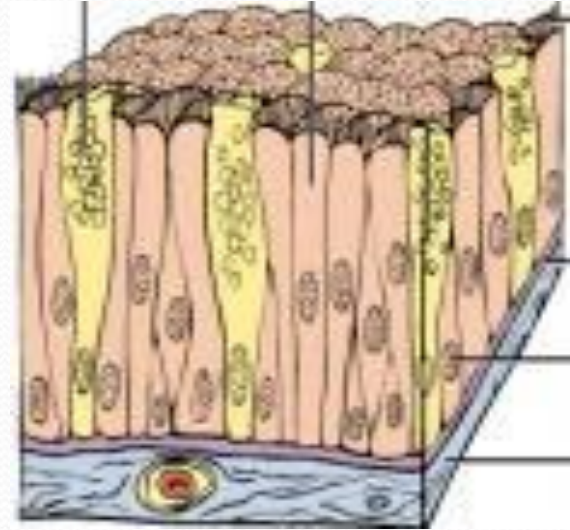
# Çok katlı silindirik örtü epiteli

- En üstte ince, yassı, prizmatik hücreler bulunur.
- Bazal membrana yakın olan hücreler çok yüzlüdür.
- Salgılama, koruma ve nemli yüzeylerde madde taşınımına yardımcı olur.
- Larinks ve farinks gibi nemli yüzeylerde ve tükürük bezleri ile meme bezlerinde bulunur.



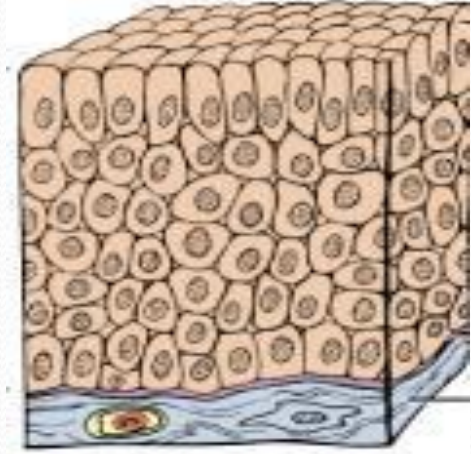
# Yalancı katlı silindirik örtü epiteli

- Esas olarak tek katlıdır. Hücre seviyelerinin farklılığından bu isim verilmiştir.
- Erkek üreme kanallarında, burun gibi üst solunum yollarında bulunur.
- Sonuncusunun hücreleri sillidir.



# Çok katlı deęişken örtü epiteli

- Bulunduęu organın boş ve dolu oluşuna göre şekil deęişikliği gösteren çok katlı bir epitel tipidir. Örneęin mesane;
  - boş iken kübik,
  - dolu iken yassı
- Üreterler, üretra ve mesanede bulunur.



# Örtü epiteli tipleri, işlevi ve bulunduğu yerler

Epitel Türü	İşlevi	Bulunduğu yer
1. Tek katlı yassı epitel	Difüzyon, filtrasyon, ozmoz	Akciğerlerin hava keseleri, kapilar damarların duvarı, kan ve lenf damarlarının iç örtüsü
2. Tek katlı kübik epitel	Salgılama ve emilim	Yumurtalığın yüzeyi, böbrek tubulerlerin örtüsü, çeşitli bezlere ait kanalların örtüsü
3. Tek katlı silindirik epitel	Koruma, salgılama ve emilim	Uterus ve sindirim kanalının örtüsü
4. Yalancı çok katlı silindirik epitel	Koruma, salgılama, emilim mukus ve hücre hareketi	Solunum kanallarının ve üreme sisteminin çeşitli tüplerinin örtüsü
5. Çok katlı silindirik epitel	Koruma	Farinks ve epiglottis ile erkek üretrasının bazı kısımları
6. Çok katlı kübik epitel	Koruma	Bazı ter ve tükürük bezlerinin boşaltım kanallarının örtüsü
7. Çok katlı yassı epitel	Koruma	Derinin dış örtüsü, ağız boşluğu, boğaz, vagina ve anal kanalın örtüsü
8. Değişken epitel	Yayılabirlik, koruma	İdrar kesesi ve idrar kanallarının iç örtüsü

# Salgı epiteli

- Salgı işlevi için özelleşmiş epitel dokusudur.
- Salgılama işi için özelleşmiş hücre ve hücre gruplarına **salgı bezi denir.**
- Bunlar sentezledikleri salgılarını çeşitli şekillerde dışarı verirler (sekresyon).
- Salgının dışarı verilmiş şekline göre bezler;
  - Ekzokrin Bezler (Dış salgı bezleri)
  - Endokrin Bezler (İç salgı bezleri)

# Salgı bezlerinin sınıflandırılması

- **Ekzokrin bezler (dış salgı bezleri):** Salgı yapan hücreler, ortalarında bir boşluk oluşturacak şekilde gruplaşır. Salgı bu boşlukta toplanır, oradan da gerekli yerlere gönderilir. Salgısını özel bir kanalla ya da doğrudan doğruya vücut dışına boşaltan bezlerdir. Ürünlerini iç ya da dış yüzeye açılan kanallara boşaltan bu tip bezlere **ekzokrin bezler** denir. Tükürük bezleri, derideki yağ, gözyaşı ekzokrin bezlere örnektir.
- **Endokrin bezler (iç salgı bezleri):** Salgılarını doğrudan doğruya kana veren bezlerdir. Salgılarına “Hormon” denir. Salgılarını vücudun diğer bölgelerindeki hedef hücrelere ulaştırabilmek için kana veya lenfe veren bu bezlere **endokrin bezler** denir. Hipofiz, tiroit, paratiroit, epifiz, timüs, pankreas ve adrenal endokrin bezlere örnektir.

# Çok hücreli ekzokrin bezlerin sınıflandırılması

## □ Hücre sayısına göre;

- ÜniseUüler (tek hücreli)
- MultiseUüler (çok hücreli)

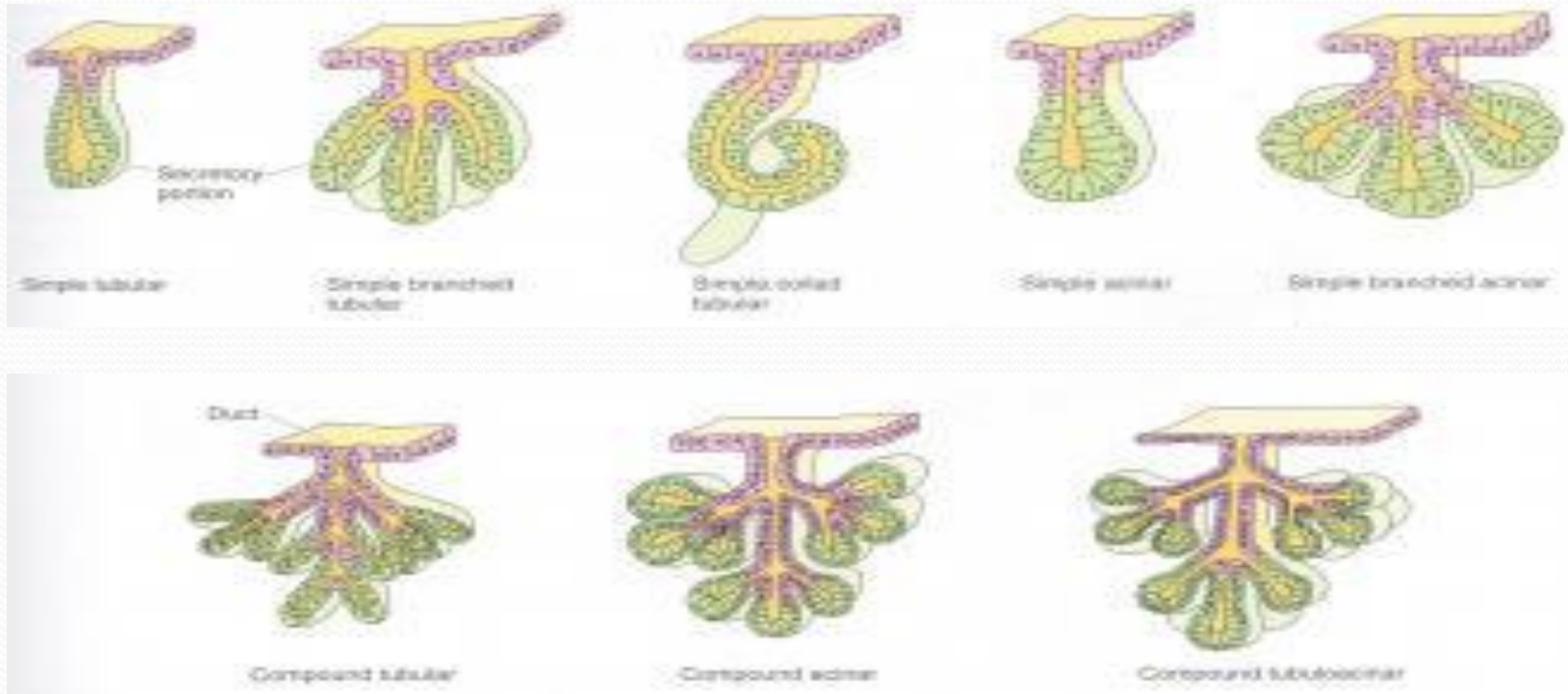
## Çok Hücreli Bezler:

- Bezi oluşturan birimlerin sayısına göre;
  - Basit
  - Bileşik
- Salgı ürünlerinin fiziksel ve kimyasal özelliğine göre
  - Müköz
  - Seröz
  - Serö - Müköz

- Epitel dokusu ile ilişkisine göre
  - 1. Endoepitelyal bezler
  - 2. Ekzoepitelyal bezler
- Bezin şekline göre
  - Tubüler
  - Alveolar
  - Tubüloalveolar
- Salgılaşma şekillerine göre
  - Merokrin
  - Apokrin
  - Holokrin



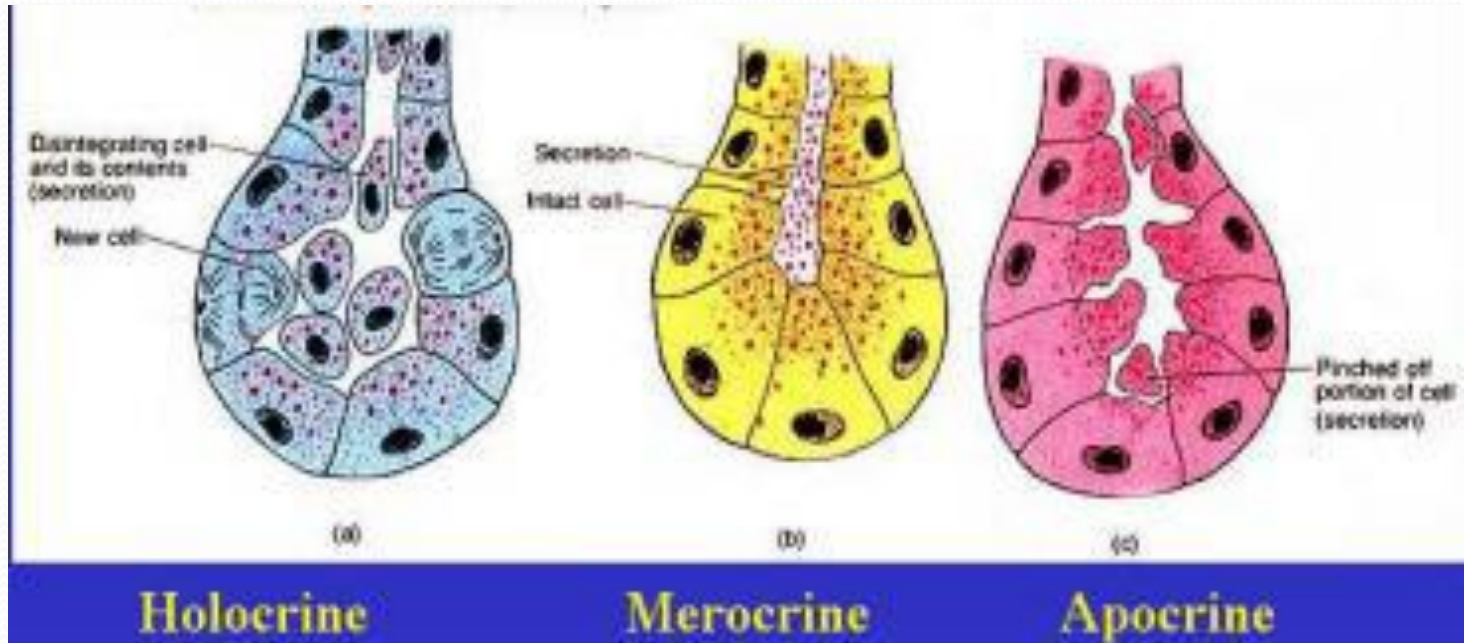
# Çok hücreli ekzokrin bezlerin sınıflandırılması



# Çok hücreli ekzokrin bezlerin salgılama tipleri

- **Merokrin:** Salgı ürünü sitoplazma ve membran kaybı olmaksızın ekzositoz ile dışarı atılır. Atılan salgı hücrenin bir ürünüdür, hücrenin bir bölümü değildir. Ter, sindirim ve solunum borularındaki mukoza ve tükürük salgılarını meydana getiren bezler.
- **Apokrin:** Salgı ürünü hücrenin apeksinde biriktirilir ve hücrenin “apikal” bölümü, salgı granülleriyle birlikte dışarıya verilir. Bir miktar sitoplazma ve membran kaybı söz konusudur. Salgıları genellikle kokuludur; dolayısıyla koku bezleri ismini de alır. Kulak kirini meydana getiren bez, koltukaltı bezi örnektir
- **Holokrin:** Sitoplazmada fazla miktarda salgı ürünü biriktirilmesini takiben hücre lizis olur ve bu hücreler salgılanır. Yani; dışarıya atılan salgı, hücrenin kendisidir. Süt ve yağ bezleri

# Çok hücreli ekzokrin bezlerin salgılama tipleri



# Nöroepitel (duyu epiteli)

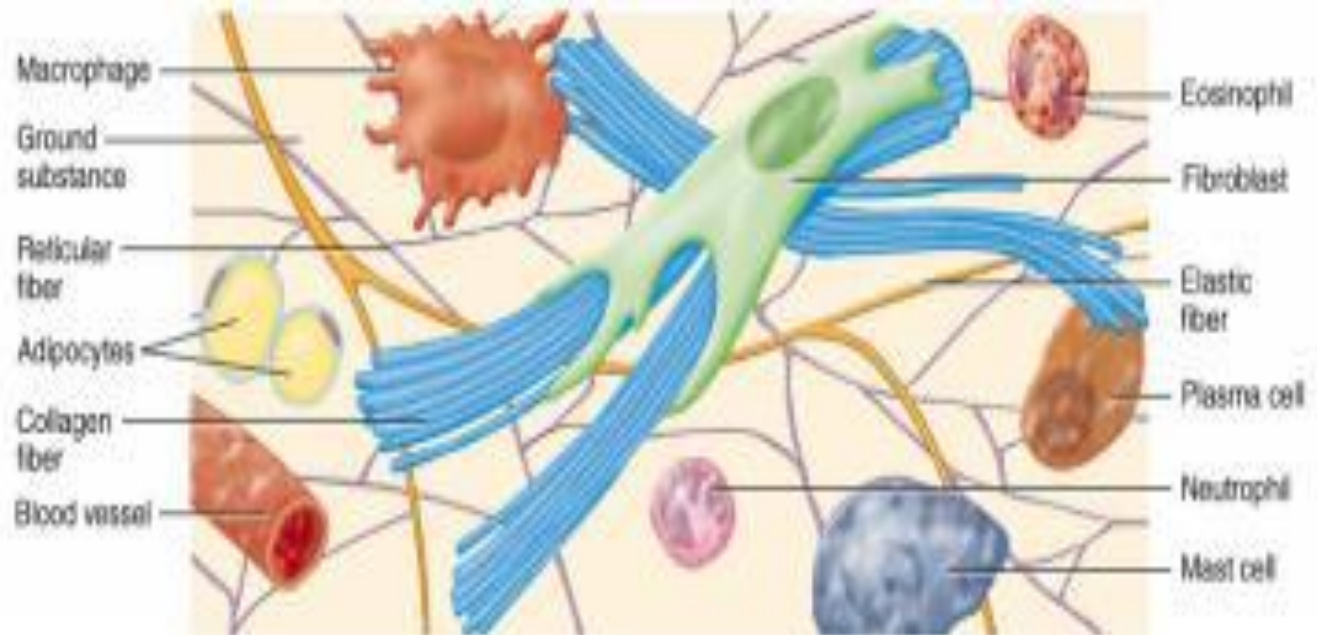- Örtü epiteli içerisinde yer alan ve çeşitli duyuların alınmasında görev yapan epitel dokusu tipidir.
- Nöroepitel hücreleri de denilen bu özelleşmiş hücreler (*reseptör hücreler veya alıcı hücreler*) çevrelerindeki değişiklikleri algılayıp sinir sistemine bilgi verir.
- Dış ortamdan gelen fiziksel, kimyasal ve mekaniksel uyarılar bu hücreler tarafından alınıp sinir uyarısı haline çevrilir.
- Bu epitel, koku, tat, sıcaklık, basınç, ağrı vb. duyuların alınmasını sağlayan özelleşmiş sinir sonlanmalarını ya da yapılarını içeren bir epitel tipidir.
- Sıcaklık, temas, basınç, acı ve ağrı gibi duyuların alınmasında epidermis, ve/veya dermiste bulunan sinir sonlanmaları işlev görür.

# Miyoepitel (kassal epitel)

- Kasılabilme özelliđi olan epitel dokusudur.
- Süt ve ter bezleri gibi yapılarda bez epitel hücrelerinin bazal yüzeylerinde yer alır
- Bu epitel dokusu tipi bezin salgısının bulunduğu lümeni sıkıştırarak salgının dışarı akıtılmasını sağlar

# Bağ dokusu

- **Bağ dokusu;**
  - Temel madde
  - Hücreler
  - Fibriller



# Bağ dokusunun fonksiyonları

- Dokuları birbirine bağlar,
- Onları besler,
- Korur,
- Dokular arası alanları doldurur,
- Yağ depolar,
- Kan hücrelerini üretir,
- Enfeksiyonlara karşı dokuları korur,
- Dokuların onarımına yardım eder.

# Bağ dokusu hücreleri

## • Sabit hücreler

- Fibroblast (fibrosit)
- Mezenkim hücreleri
- *Retiküler hücreler*
- Yağ hücreleri
- Mast hücreleri

## • Dolaşan hücreler

- *Lenfositler*
- Makrofajlar
- Plazma hücreleri
- *Kandan göç eden hücreler*
- Melanositler



# Bağ dokusu hücreleri

- **Fibroblast veya fibrosit:**

- Bağ dokusunun temel ve en bol bulunan hücre tipidir. Hücre dışı zemin maddesinin bileşenlerini ve fibrilleri sentezler.

- **Mezenkim hücreleri:**

- Bağ ve destek dokuları adı altında ele alınan tüm dokularda bulunan kök hücreleridir. Yüksek oranda bölünüp farklılaşma özelliğine sahiptirler

- **Yağ hücreleri:**

- Adipositler veya lipositler olarak da adlandırılan bu hücreler yağ sentezler ve depolar.

- **Mast hücreleri:**

- Kan damarlarının etrafında bol bulunan bu hücreler histamin ve heparin üretirler.

# Bağ dokusu hücreleri

- **Makrofajlar:**

- Bağ dokusu matriksinde yer alan büyük ve fagositik yeteneği olan amoboid hücrelerdir. Vücut savunmasında önemli rolleri vardır.

- **Plazma hücreleri:**

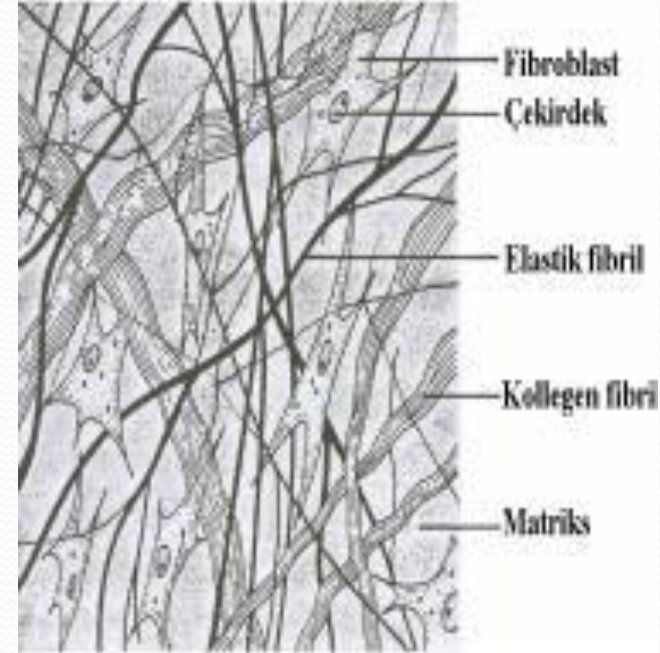
- Herhangi bir enfeksiyon veya doku hasarı oluştuğunda B lenfositler aktifleşerek plazma hücrelerine dönüşür ve antikor üretirler.

- **Melanositler:**

- Melanini sentezleyen ve depo eden hücrelerdir. En çok derinin dermis tabakasında ve gözün iris yapısında bulunur. Güneşin zararlı U.V. Işınlarna etkilerine karşı koruyuculuk görevi vardır.

# Bağ dokusu lifleri

- **Kollajen lifler:** Uzun, düz ve beyaz renkli liflerdir. Çekme ve gerilmelere karşı oldukça dayanıklı ve sağlam olan kollajen lifler aynı isimdeki proteinden oluşmuşlardır. Birbiri üzerine sarılmış üç zincirden meydana gelir.
- **Elastik lifler:** İnce, uzun, elastik ve sarı renkli liflerdir. Elastin adı verilen proteinden oluşan bu fibriller elastik özelliktedir. Özellikle deri, kan damarı ve akciğer dokusu gibi esneme ve genişleme özelliği olan dokularda bol olarak bulunur. Bulunduğu yapının yaklaşık 1,5 kat uzamasına imkan verir.
- **Retiküler lifler:** Kollajen liflerden farklı olarak daha incedirler ve dallanarak bir ağısı yapı oluştururken kollajen liflere bağlanırlar. Yumuşak kan ve lenf oluşturan organlarda, örneğin dalak ve lenfte bol olarak bulunurlar.



# Bağ Dokusunun Sınıflandırılması

## □ EMBRİYONİK BAĞ DOKUSU

- Mezensimal Bağ Dokusu
- Müköz Bağ Dokusu

## □ ERİŞKİN BAĞ DOKUSU

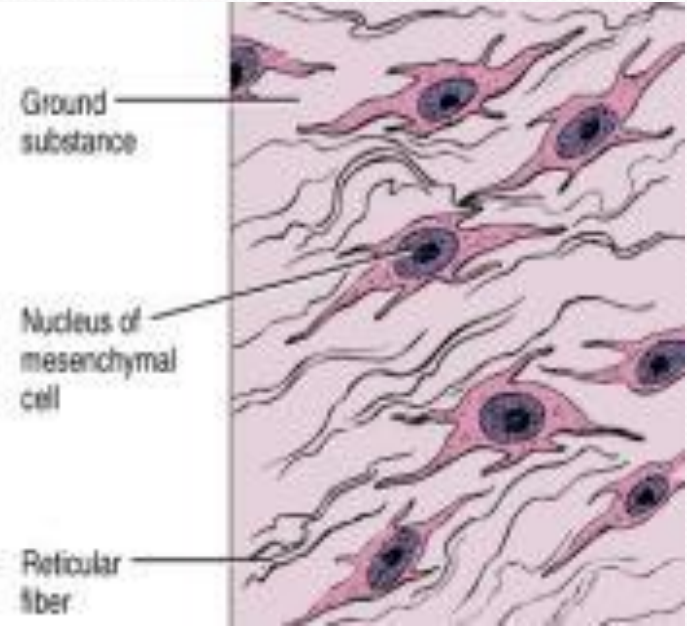
- Genel Bağ Dokusu
  - Gevsek (areolar) bağ dokusu
  - Sıkı bağ dokusu
  - Düzenli sıkı bağ dokusu
  - Düzensiz sıkı bağ dokusu
- Özel Bağ Dokusu
  - Elastik bağ dokusu
  - Retiküler bağ dokusu
  - Pigment dokusu
  - Yağ (*adipoz*) dokusu

## • Bağ Dokusu Bileşenleri

- Hücreler
- Zemin Maddesi
- Fibriller
- Bağ dokusunun bileşenleri vücutta bir bölgeden diğerine değişiklik gösterir, az ya da çok olabilir.
- Ara formlar yoluyla çeşitli tipler birbirlerine dönüşebildiği gibi, koşulların değişmesiyle bir bağ dokusu tipi, diğer bir bağ dokusu tipine dönüşebilir.

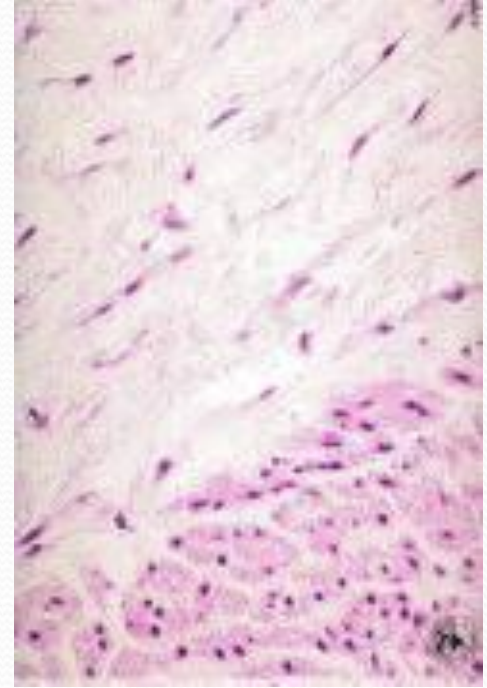
# Mezenkim bađ dokusu

- Gelişmekte olan embriyoda görülen ilk bađ dokusudur. Embriyonik bađ dokusu da denir.
- Birbirlerine benzeyen küçük, mekik ya da yıldız şeklinde mezenşimal hücrelerden oluşur.
- Hücreler, çok ince ve seyrek yerleşmiş kollajen fibril (retiküler fibril) içeren yapışkan zemin maddesi içinde bulunur.
- Mezenşimal hücreler hızlı bölünme ve güçlü farklılaşma potansiyeline sahiptir.
- Erişkinlerde bulunmaz.



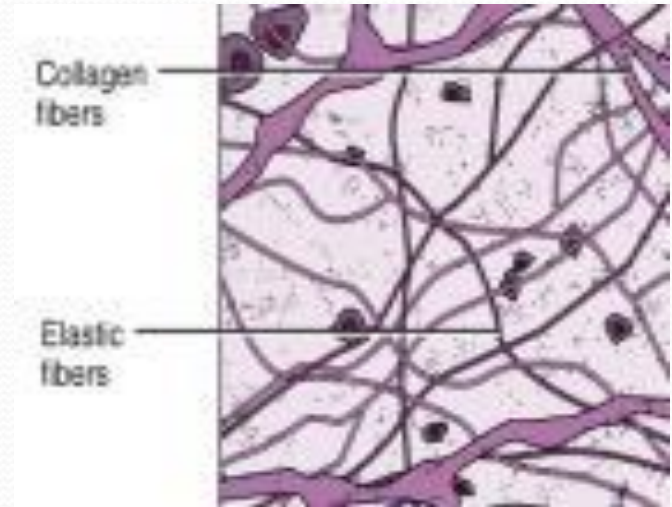
# Müköz bağ dokusu

- Mezensimal bağ dokusuna çok benzer.
- Müköz bağ dokusu, embriyoda ve göbek kordonunda bulunur.
- Hücrelerden çok zemin maddesi vardır.
- Geniş yer kaplayan hücrelerarası alanda çok ince kollajen fibriller bulunur.
- Esas hücreleri fibroblastlardır.



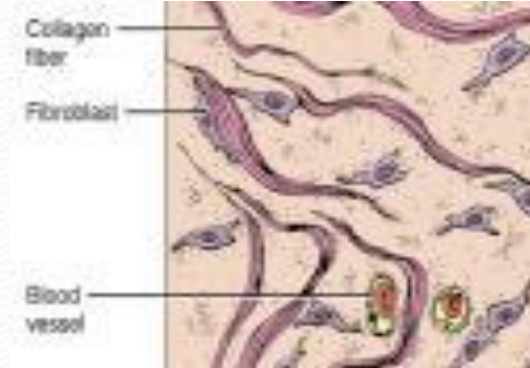
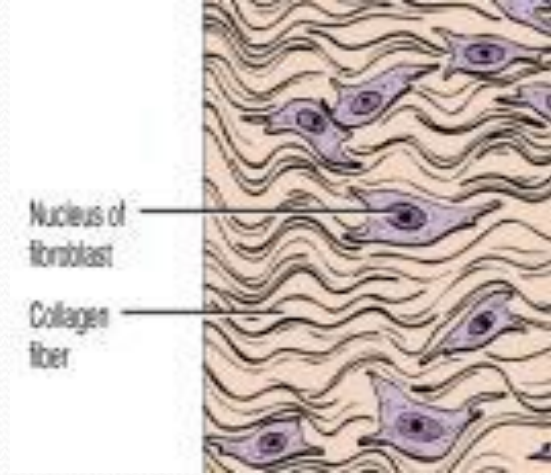
# Gevşek bağ dokusu

- Gevsek bağ dokusu, embriyonun diğer dokuları oluştuktan sonra kalan mezensimden meydana gelir.
- Mezensimal hücreler fibroblastlara dönüşür.
- Fibroblast, bu dokuda en çok görülen hücredir. Bundan başka makrofajlar, mast hücreleri, yağ hücreleri ve plazma hücreleridir.
- Hücrelerarası maddede kollajen, elastik ve retiküler fibriller vardır. Ancak, ilk iki fibril oldukça boldur.
- Başta kas dokusu olmak üzere deri, müköz membranlar ve kan damarları gibi yapılarda yer alarak boşluk doldurucu, şekillendirici ve destekleyici bir fonksiyonu vardır.



# Sıkı bağ dokusu

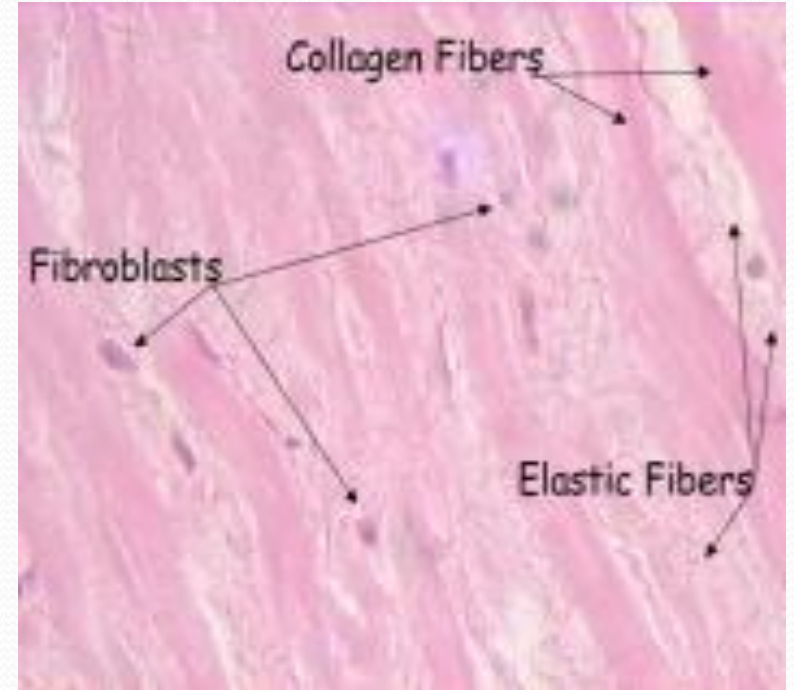
- Sıkı bağ dokusu, içerdiği fibrillerin hücelere ve zemin maddesine göre çok fazla olması dolayısıyla gevşek bağ dokusundan ayrılır.
- En çok bulunan hücre fibroblasttır. Serbest bağ dokusu hücreleri ya hiç yoktur ya da bazı yerlerde çok azdır.
- Eğer fibriller düzenli ve birbirine paralel demetler oluşturacak şekilde dağılım gösterirse bu tip dokuya **düzenli sıkı bağ dokusu**,
- Fibril dağılımı farklı yönlere doğru ve dağınık yerleşim gösterirse **düzensiz sıkı bağ dokusu** adı verilir.





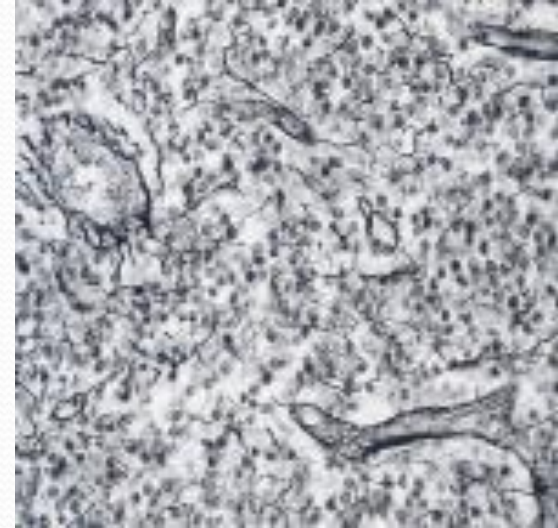
# Elastik bađ dokusu

- Elastik bađ dokusunda, bol miktarda elastik fibril demetleri bulunur.
- Bu fibriller ya paralel düzenlenir ya da birbirleriyle ilişkili ađ şeklinde yapılar oluşturur.
- Fibriller arasındaki alanlarda fibroblastlar ve yer yer kollajen fibriller bulunur.
- Elastik bađ dokusu, omurgada omur kemikleri arasındaki bađlarda, çeşitli içi boş organların (*mesane, mide bađırsak kanalı ve büyük damarlar*) duvarlarında, kalbin bazı bölgelerinde ve solunum yollarının bazı kısımlarında bulunur



# Retiküler bađ dokusu

- Karaciđer sinuzoitlerinin etrafında, timus, lenf ve hemopoietik organların stromasında ve dalakta bulunan fibrillerin çođu retiküler fibrillerden oluşur.
- Retiküler bađ dokusunun bulunduğu yukarıdaki örneklerde yer alan retiküler fibriller arasında bunları sentezleyen retikuler hücreler ve çok ince kollajen fibril ađları bulunur.



# Adipöz doku

- Isı kaybına karşı koruyucu bir tabaka oluşturan ve vücudun bazı bölgelerinde mekanik destek sağlayan bir dokudur.
- Hayvanların çoğu ara ara beslenir; ancak sürekli enerji tüketir. Enerji verecek bir madde depolaması gerekir. Yağ, karbonhidrat ve proteinden çok daha hafif ve bunlardan çok daha fazla enerji verir.
- Yağ dokusu vücudun en verimli enerji deposunu oluşturur.
- Normal ağırlıkta bir insanın toplam vücut ağırlığının yaklaşık % 10-15'i yağ olup, bu 40 günlük bir enerji stokunu oluşturur. Aşırı şişmanlarda yağ oranı artar.
- Yağ dokusu, kan damarlarıyla sıkı ilişkili yağ depolayan hücrelerden (*adiposit*) oluşur.
- Bu doku yağın trigiliserit şeklinde depolandığı özel bir yağ dokusudur.
- Yoğun besin alımı sırasında yağı biriktirme ve açlık sırasında yağ asitlerini bırakma işlevleriyle yağ dokusu, enerji için sürekli yakıt temin etmede çok önemli rol oynar.
- Hareket yeteneği olmayan yağ hücreleri aktif bir şekilde karbohidratlardan yağ sentezler, hormonlara ve sinirsel uyarılara iyi yanıt verir.

# Adipöz doku

- Memelilerin çoğunda birbirlerinden renk, dağılım, damarlanma ve metabolik etkinlik açısından farklılık gösteren iki farklı yağ dokusu vardır.

