

***VERTEBRAL KOLON
MEKANİĞİ
VE
PATOMEKANİĞİ***

Fzt. Seher EROL ÇELİK

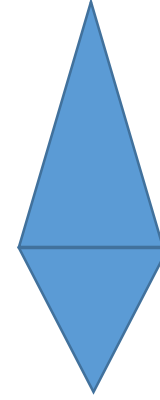
- 2 sütundan meydana gelmiştir:
 1. **Anterior Sütun:** Korpus vertebralardan meydana gelir.
 2. **Posterior Sütun:** Arkus vertebralardan meydana gelir.

VERTEBRAL KOLONUN GÖREVLERİ

1. Vertebral kolon pelvis üzerine merkezi olarak oturmuş bir sütuna benzer ve destek vazifesi görerek vücudun dik durmasını sağlar. Değişik pozisyonlara gelebilen ve bu pozisyonlarda tekrar dik duruma geçebilen özellik gösterir.
2. Torasik halkayı taşır ve torasik boşluk ile abdominal boşluk arasındaki dengeyi sağlar.
3. Spinal kolonun dengesini sağlayan ve hareketliliği temin eden birçok kas için origo yeridir.
4. Omuz kuşağı ve pelvik bölgenin hareketliliğini sağlayan birçok kas için origo yeridir.
5. Omuriliğin etrafını sararak onu mekanik streslere karşı korur.
6. Hareketlilik esnasında oluşabilecek şokları, eklem ve diskleri ile absorbe ederek bunu uygun şekilde etrafa dağıtır ve kendi öz yapısı içinde bu kuvvetleri etkisiz hale getirir.

SPİNAL KOLUNUN YAPISI

- C7 → L5'e kütlelerinde bir artış gösterir.
- L5'den sonra azalır.
- Ağırlık ve hareketin fazla oluşu güç gerektirir → Yapısal olarak en güçlü bölge lumbal bölgedir.
- En büyük transvers çap → L4-5
- En büyük sagittal çap → L2- 3
- Torakal vertebralarda en büyük çap → sagittal çap
- Diğer vertebralarda en büyük çap → transvers çap



SPİNAL EĞRİLİKLER

- Kolumna vertebralisin lateral görünüşünde bulunan çeşitli fizyolojik eğriler yerleşim bölgelerine göre isimlendirilirler.
- Frontal Düzlemde: Aortanın pozisyonuna bağlı olarak hafif bir sağ dorsal eğrilik gösterir.
- Sagittal Düzlemde:
 1. Servikal eğri: C1- T2
 2. Torakal eğri:T2-T12
 3. Lumbal eğri: T12-L5
 4. Pelvik eğri: L5- koksiksin ucu
- Omurganın kompresyon kuvvetine karşı olan rezistansım artırmaktadır.
- Kolonun rezistansı = (Eğri sayısı)² +1

SPİNAL EĞRİLİKLER

- Embriyolojik hayatın geç dönemlerinde ve doğumda → kifotik bir eğri
- Lordotik eğriler → daha sonra gelişir ve sekonder eğrilerdir.
- Çocuğun başını tutmaya başlaması → servikal lordoz (ilk 4 ayda tamamlanır.)
- Çocuğun oturmaya başlaması → Lumbal lordoz (yaklaşık 1 yaşına kadar tamamlanır)
- Servikal ve lumbal lordozlar ile torakal ve sakral kifozların açısal değerleri birbirine eşittir. (kompanzasyon)
- Sekonder eğrilerin gelişmesindeki en önemli amaç;
 1. Dik pozisyonun sağlanmasında aşın kas kuvvetine gerek göstermeden dengenin devam ettirilmesi
 2. Büyüme süreci içerisinde vertebra kolonda patolojik sayılabacak

SPİNAL KOLONUN İNTRİNSİK DENGESİ

- Oldukça kuvvetli bir intrinsik dengesi vardır. Ayakta dik durabilmek için çok fazla kas kuvvetine gereksinim yoktur.
 1. Normal omurgada bütün intersegmental ve intrasegmental bağlar gerilim altındadır.
 2. İntervertebral diskler
 3. Torasik kafes

POSTÜR

- Postürün 3 ana yapısı vardır.
 1. Kolumna Vertebralis
 2. Pelvis
 3. Alt Ekstremiteler
- 70 kg'lık bir kişinin L3 diskine ayakta dik duruş pozisyonunda 70 kg'lık yük biner. L3'ün üstündeki vücut kısmı vücudun yarısı kadardır. Ağırlık bu vücut kısmının 2 katı kadar binmektedir. Öne doğru eğilince binen yük 2 misli artar. Aynı kişi yerden öne eğilerek bir şey alıyorsa diğerinin 2 katı yük biner.

FONKSİYONEL ÜNİTE

2 korpus vertebra + disk + ilişkili yumuşak dokular

Fonksiyonel ünite ya da hareket segmentinin

➤ **Ön bölümünü;**

- 2 vertebra korpusu
- İntervertebral disk
- Posterior longitüdüinal ligamentler
- Anterior longitüdüinal ligamentler.

➤ **Arka bölümünü;**

- Arkuslar
- İntervertebral eklem
- faset, transvers ve spinal çıkıntılar
- Ligamentum flavum,
- Supraspinöz lig
- İnterspinöz bağ

- Intervertebral diskler 2 kısımdan oluşur.

1. Nukleus pulposus

2. Annulus fibrosus

} Mekanik ve fonksiyonel önem

- **Annulus Fibrosis'in su oranı;**
 - Doğumda % 79
 - Yaşlılıkta % 70

- **Nükleus Pulposusun su oranı;**
 - Doğumda % 88
 - 14 yaşta % 80
 - 60-70 yaşta % 70

- Kompresyon streslerinin;
 - % 75'i nükleus pulposus
 - %25'i annulus fibrosus tarafından karşılanır.
-
- Nucleus pulposusun bir hidrostatik basıncı vardır. Yani disk yüklenmediği zamanda su tutma kapasitesine bağlı bir basınca sahiptir.

EKLEMLER (KOLUMNA VERTEBRALISDE)

1. Anlantoooksipital eklem
2. Atlantoaksiyal eklem
3. Costovertebral eklem
4. Sakroiliak eklem
5. İntervertebral eklem

- WOLF kanununa göre omurgaya düşen yükü kemiğin trabeküler sistemi karşılar.
- 3 tip trabeküler sistem vardır. Bunlar kolumna vertebralisin dayanıklılığını sağlarlar.

1. VERTİKAL TRABEKÜLER SİSTEM: Odontoid çıkıntıdan başlar. Korpuslar boyunca koksixe kadar devam eder.

- İntervertebral disklere rastlayan kısımda kesinti gösterir. **Kompresyon streslerine karşı koyar.**

2. OBLİK TRABEKÜLER SİSTEM: 4 tanedir. Her iki tarafta alt ve üst oblik trabeküler sistem vardır.

- ÜST OBLİK SİSTEM: Bir üst vertebranın artiküler çıkıntısından başlar ve vertebranın karşı tarafında sonlanır.
- ALT OBLİK SİSTEM: Alt artiküler çıkıntıdan başlar ve vertebranın karşı tarafında sonlanır.
- Oblik trabeküler sistem **rotasyonel kuvvetlere karşı koyar.**

3) HORIZONTAL TRABEKÜLER SİSTEM:

- Sağ ve sol olmak üzere 2 sistem halindedir. Transvers çıkıntıdan başlar, vertebra korpusuna doğru ilerler. Orta kısmında karşı tarafın horizontal sistemi ile birleşir.
- Gerilim kuvvetlerine karşı koyar.
- Vertikal trabeküler sistem omurgaya dik gelen bütün stres ve şokları karşılar.
- Diğer sistemlere göre daha çok gelişmiştir.
- Osteoporozda en sağlam kalan sistem budur.

KOLUMNA VERTEBRALİSİN BAĞLARI

- 3 grup altında incelenir:
 1. Vertebraları birbirine bağlayan İNTERSEGMENTAL bağlar.
 2. Segmentleri birbirine bağlayan İNTRASEGMENTAL BAĞLAR
 3. Artiküler ve kapsüler yapılar

KOLUMNA VERTEBRALISİN KASLARI

- Temel mekanik hareketlerine göre kolumna vertebralis'in kasları 4 grupta incelenir
 1. EKSTANSÖRLER
 2. FLEKSÖRLER
 3. LATERAL FLEKSÖRLER
 4. ROTATÖRLER

KOLUMNA VERTEBRALİSİN PATOMEKANIĞI SERVİKAL BÖLGENİN PATOMEKANIĞI (KONJENİTAL)

Konjenital Musküler Tortikollis:

- SCM kasının tek taraflı kontraktürü sonucu gelişir.
- Baş ve boynun asimetrik deformitesidir.
- Baş kasın kısaldığı tarafa doğru tilt yapmış ve çene karşı tarafa doğru rotasyona gitmiştir.
- Kızlarda erkeklerden daha fazla görülür.
- Bu deformitenin ilk erken olarak nedeni SCM kasındaki fibrozis gösterilmiştir.
- Mikroskopik çalışmalar SCM kasında yoğun ve kalın bir fibröz dokunun varlığını göstermiştir.
- SCM kasındaki fibrozisin nedeni tam bilinmemektedir.
- İntrauterin malpozisyon sıklıkla deformite ile birlikte.
- Eğer kontraktür tedavi edilmez ise sekonder deformiteleri yüz ve başta gelişir.

KOLUMNA VERTEBRALİSİN PATOMEKANİĞİ SERVİKAL BÖLGENİN PATOMEKANİĞİ (KONJENİTAL)

OKSİPİTALİZASYON:

- Atlantookspital eklemin konjenital yokluğudur.
- Baş ile evet-hayır hareketi yapılmaz.

ODONTOİD PROSESSUS DİSPLAZAZİSİ:

- Displazi var ise odontoid. çıkıntı etrafında meydana gelen 82.4 derecelik rotasyon artar ve medullaya doğru bası meydana gelebilir.

KOLUMNA VERTEBRALİSİN PATOMEKANIĞI SERVİKAL BÖLGENİN PATOMEKANIĞI (KONJENİTAL)

KLİPPEL-FEİL SENDROMU (Blok Vertebra)

- İki ya da daha fazla servikal vertebranın ön ve arka elemanlarının füzyonunda meydana gelir.
- Füzyon nedeni ile intervertebral diskler ortadan kalkar, spinöz çıkıntılar bir blok halinde birleşir.
- 3 ana belirtisi vardır.
 - 1)Kısa boyun
 - 2)Saçlı derinin normal yerinin altına inmesi
 - 3)Boyun hareketlerinde limitasyon

KOLUMNA VERTEBRALİSİN PATOMEKANİĞİ SERVİKAL BÖLGENİN PATOMEKANİĞİ (KONJENİTAL)

- **Spinal Dysraphism (spina Bifida):**
- Çok çeşitli gelişim anomalilerini kapsayan bir terim olup en önemli özelliği vertebral arkusların orta hat boyunca olan füzyonundaki yetersizliktir.
- En çok torako-lumbal, lumbo-sakral, torakal ve servikal tutar.
- Buradaki esas problem iki laminanın birleşerek arkada spinöz prosessusu meydana getirememesidir.
- Spina bifidası olan kişiler çeşitli şekillerde sınıflandırılmışlardır.
- hafif olarak etkilenmesinden şiddetli bir şekilde zarar görmesine kadar değişebilir.

KOLUMNA VERTEBRALİSİN PATOMEKANIĞI SERVİKAL BÖLGENİN PATOMEKANIĞI (AKKİZ)

• **BRAKİAL PLEKSUS LEZYONLARI:**

- C4 ve T1. torakal sinirin anterior dallardan meydana gelir.
- C5-6 üst trunkusu,
- C7 orta trunkusu
- C8-T1 alt trunkusu oluşturur.

- Brakial pleksus lezyonları doğum travmaları, silahlı yaralanmalar, imtasyon ve motorlu araç travmaları gibi birçok nedenden sonra ortaya çıkmaktadır.
- Obstetrik brakial pleksus zor bir doğumun komplikasyonu olarak gelişir.
- Makattan doğum sırasında gövdenin ve boynun lateral fleksiyonu ile sinirlerde traksiyon oluşabilir.
- Baştan doğumda ise omuzların dışarı çıkışı esasında başın ve boynun lateral fleksiyonu ile sinirlere traksiyon uygulanmış olur.
- Bu olgularda daha çok brakial pleksusun dalları yaralanır. Yaralanma tipine göre klinik tablo ortaya çıkar.

- TCHAJIAN'a göre obstetrik paralizi yaralanmanın lokalizasyonu açısından 3 gruba ayrılır.
 1. C5 ve C6 → Erb Duchenne'in üst seviye paralizisi,
 2. C8-T1 Köklerin etkilendiği → Klumpke paralizisi,
 3. Tüm ekstremiteleri içine alan paralizi.

KOLUMNA VERTEBRALİSİN PATOMEKANİĞİ SERVİKAL BÖLGENİN PATOMEKANİĞİ (AKKİZ)

- **Akkız Tortikollis:** Daha çok üst solunum yolları enfeksiyonunu takiben gelişir. Enfeksiyonun kaldırılması tortikollisinde ortadan kalkmasını sağlar.
- **Tümörler:** Primer tümörleri nadirdir. Anevrizmal kemik kistleri ilk plandadır.

KOLUMNA VERTEBRALİSİN PATOMEKANİĞİ

SERVİKAL BÖLGENİN PATOMEKANİĞİ (AKKİZ)

- **Nörovasküler Kompresyon Sendromları:** (Thoracic Outlet, Servikodorsal, Torasik üst çıkış sendromu)
- Subklavian arter, subklavian ven ve brakial pleksusun oluşturduğu nörovasküler demetin baskı altında kalması ve sıkışıklara üst ekstremitelerde bu sendroma yol açar.
- Genelde 2 gruba ayrılır:
 - a)SERVİKAL KOSTA (dorsalizasyon):
 - C7'nin tek taraflı çift taraflı eklem yapması
 - Genellikle semptom yaşı 20- 25 yaş ve üstüdür.
 - İlk belirtiler vaskülerdir. Kişi sabahları elindeki şişlikten yakınır. Elini kullandıkça şişlik ortadan kalkar.
 - Zamanla tabloya nörojenik belirtiler eklenir. Şişlik yanında uyuşmalar başlar ve gittikçe kaslarda güçsüzlük ortaya çıkar.
 - Baskı altında kalan oluşumun yerine göre elin intrinsik kaslarında fonksiyon kaybı ortaya çıkar.
 - Subklavial arter ve ven, brakial pleksusa baskı meydana gelir.

KOLUMNA VERTEBRALİSİN PATOMEKANİĞİ SERVİKAL BÖLGENİN PATOMEKANİĞİ (AKKİZ)

SKALENUS ANTİKUS SENDROMU:

- Skalenus anterior ve posterior kasları arasında kola giden damar sinir paketi geçer. Eğer bu kaslarda spazm söz konusu ise kas, damar, sinir paketini baskı altında bırakır.
- Nörovasküler belirtiler ortaya çıkar.
- EMG bulgusu servikal kostaya benzer.
- Denervasyon potansiyelleri görülür, sinir iletim hızında yavaşlama vardır.
- Servikal kostanın olmayışı antiküs sendromunu gösterir.

Tedavi:

- Her iki sendromda da konservatif tedavi yöntemlerinden yararlanır.
- % 20 vakada cerrahi tedaviye gerek duyulur.
- Omuz elevatörlerini kuvvetlendirmek en önemli tedavidir.
- Cerrahi olarak skalenus antikusta ön skalen kas kesilir ve gevşetilir, servikal kostada ise köprü kesilir yada kosta çıkarılır.

KOLUMNA VERTEBRALİSİN PATOMEKANİĞİ SERVİKAL BÖLGENİN PATOMEKANİĞİ (AKKİZ)

Servikal Disk Lezyonları:

- Boyunda en hareketli bölge C5-6 ve C6-7 artiküler fasetleri arasındaki bölgedir.
- En fazla burada disk lezyonu gelişir, esas neden travmadır.
- Disk lezyonlarının akut döneminde boyun hareketlerinde limitasyon, lordozda düzleşme ve paravertebral kaslarda spazm ve ağrı görülür.

KOLUMNA VERTEBRALİSİN PATOMEKANİĞİ TORAKAL BÖLGENİN PATOMEKANİĞİ (AKKİZ)

Scheuermann's Juvenile Kyphosis:

- Juvenil dönemde ortaya çıkan dorsal kifozun artması ve lumbal lordozun artmasıyla karakterize bir büyüme çağı hastalığıdır.
- 11 ve 12 yaş civarı röntgen bulgusu verir.
- Klinik belirtiler 13 ile 17 yaş civarı görülür.
- Hastalığın başlangıcından postural defekt düzeltilebilir fakat 6 ile 9 ay geçtikten sonra kifoz sabitleşir.
- Daha çok korpus vertebralann ön kısımlarında kamalaşma, posterior kısımda oransız büyüme başlar.
- Kamalaşan bölgelere fazla statik karakterde stresler biner.
- Bu bölge büyüme plaklarının inhibisyonuna yol açar.
- Posteriorde intermittant stres arka kısmın daha hızlı büyümesine yol açar ve kifoz şiddetle gelişir:
- Hızlı gelişen vakalarda kord lezyonlarına rastlanır, çoğu zaman tabloya skolyoz eşlik eder ve vakaların %30-40 arasındaki bir grupta kifoskolyoz görülür.

KOLUMNA VERTEBRALİSİN PATOMEKANİĞİ LUMBAL BÖLGENİN PATOMEKANİĞİ (AKKİZ)

Transvers Prosesus Sendromu:

- Daha çok erkeklerde %25 oranında görülür.
- L5'in tek ya da çift taraflı transvers çıkıntılarının normale göre uzun olmasıdır.
- Tek taraflı ise, uzun çıkıntılı tarafa doğru lateral fleksiyon artar.
- Transvers prosesusun uzun olduğu tarafa iliolumbal bağ gerilir ve meydana gelir.
- Çift taraflı ise, her iki yöne lateral fleksiyon kısıtlıdır.
- İliolumbal bağın transvers çıkıntı ile krista arasında sıkışması bu harekette ağrıyı ortaya çıkarır.

KOLUMNA VERTEBRALİSİN PATOMEKANİĞİ TORAKAL BÖLGENİN PATOMEKANİĞİ (AKKİZ)

İmpingement:

- Genel olarak spinöz proseslerin üst üste binmesi ile oluşur.
- L5'in spinöz çıkıntısı S1 üzerine biner ve interspinöz bağın ekstansiyonda sıkışması ile ağrı ortaya çıkar.

Tropizm:

- L5-S1 vertebranın artiküler fasetlerinin tek yada çift taraflı olarak yön değiştirmesi tropizm adını alır.
- L5-S1 artiküler faseti frontal düzlemedir, fakat tüm lumbal bölge fasetleri sagittal düzlemedir.
- 2 taraflı nadir olur. Belde lateral ve rotasyonel hareketlerde limitlenme vardır, şiddetli ağrı meydana gelir

KOLUMNA VERTEBRALISİN PATOMEKANIĞI TORAKAL BÖLGENİN PATOMEKANIĞI (AKKİZ)

- Sakralizasyon
- Lumbalizasyon
- Spondylolysis
- Spondylolystesis

KOLUMNA VERTEBRALİSİN PATOMEKANİĞİ TORAKAL BÖLGENİN PATOMEKANİĞİ (AKKİZ)

LUMBAL DİSK LEZYONLARI:

- İntervertebral aralıktaki diskin bir veya daha fazla komponentinin posteriora veya posterolaterale doğru yer değiştirmesi sonucu sinirsel noktalara bası yapması ile ortaya çıkan klinik tablo disk hernisi olarak tanımlanır.
- Ağrının şiddeti hemiasyonun yeri, miktarı ve basınç etkisine bağlıdır.
- Lateral ve posterolateral disk hemileri aym taraf sinir köküne bası yaparak tek taraflı siyataljiye neden olurlar.
- Bilateral siyatalji ise daha nadirdir. Santral veya bilateral hemiasyona bağlıdır. Ağn ile ilgili semptomların ortaya çıkışının diskin yırtılma şekli belirler.
- Dayanırlılığını yitiren anulus fibrozis liflerinde önce sirkümferansiyel yırtıklar oluşur. Bu yırtıklar özellikle rotasyonel hareketlerle artar. Rotasyonda en fazla gerilen lifler nükleus'a yakın olanlardır. Bunun için ilk yırtıklar merkezden başlar.

KOLUMNA VERTEBRALİSİN PATOMEKANIĞI TORAKAL BÖLGENİN PATOMEKANIĞI (AKKİZ)

- **Mekanik Bel Ağrıları**
- Sinir kökü irritasyonu olmadan konjenital veya akkiz ağrılar dışında oluşan bel ağrılarıdır.
- Etkenleri:
 - Alt ekstremitte eşitsizlikleri
 - Pes Planus
 - Yüksek topuklu ayakkabı giymek
 - Bel ve karın kasları arasındaki dengesizlik
 - Pelvisin normal şeklini kaybetmesi
 - Omurganın normal şeklini kaybetmesi

- Vücutun gravite hattının etkileyebilecek tüm mekanizmalar lumbopelvik düzenin bozulmasına yol açar → mekanik bel ağrısı mg

Ağrının nedeni:

- Bağ, kas, faset eklem kapsülü, vertebra korpusunun periostları, omurilik zarları, kan damarlarının yapılarındaki ağrıya duyarlı bölümlerde

Basınç,gerilme gibi mekanik zorlanmalardır.