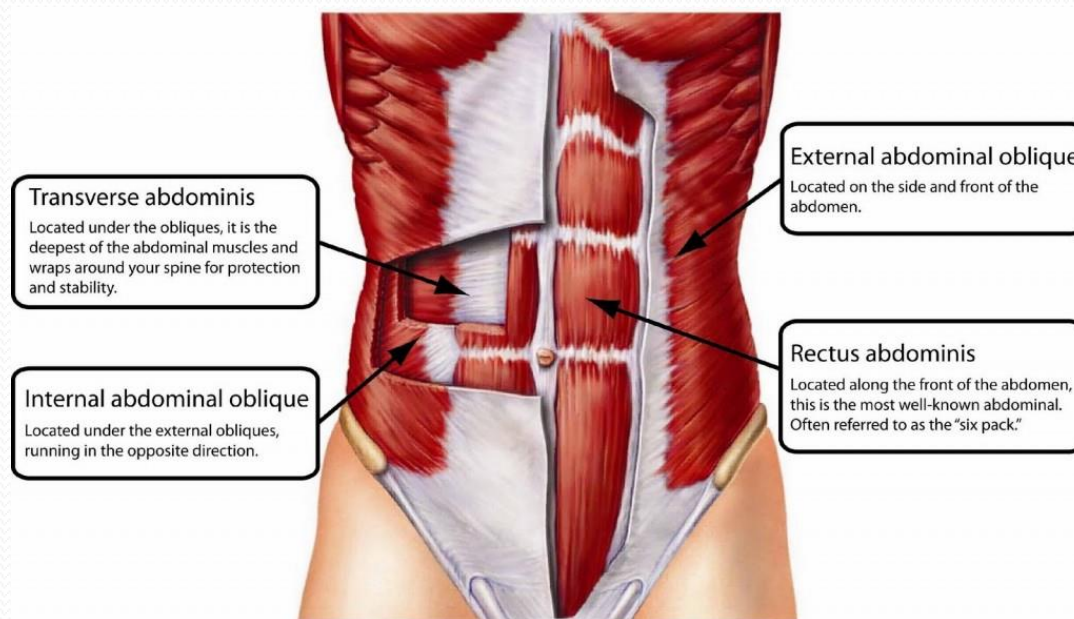


GÖVDENİN AKTİF HAREKET SİSTEMİ

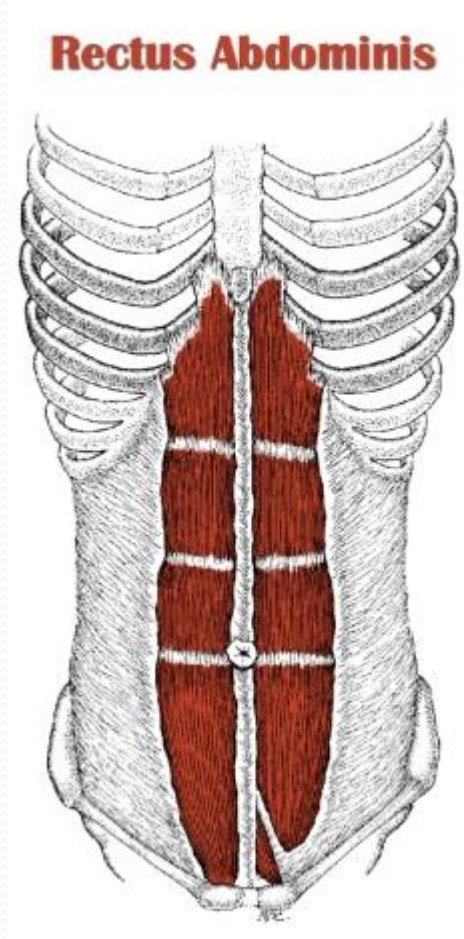
ABDOMİNAL VE DORSAL KAS SİSTEMİ

- Dorsal ve abdominal kas lifleri farklı dizilmişlerdir.
- Dinamik bir gerimleri vardır.
- Karmaşık hareketleri yapabilir.
- Abdominal kaslar Torakstan pelvise kadar uzanırlar ve birkaç yassı kas tabakasından oluşurlar
- Aponevroz ve thoracolomber fascia aracılığı ile sabitlenirler

Abdominal kaslar



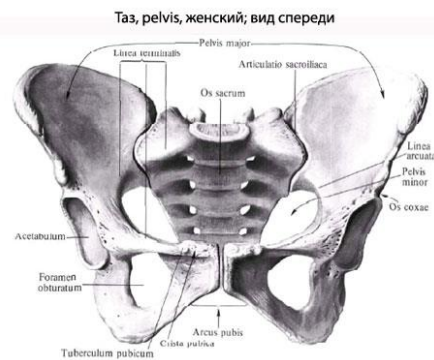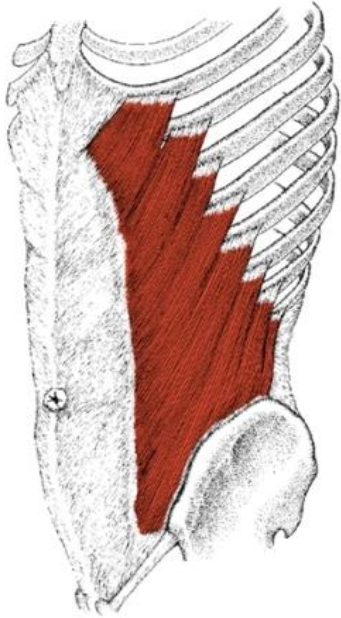
Rectus abdominis



- O: 5-7 costal cartilage
- I: os pubis
- N: intercostal nerve
- F: pelvis sabitken govdeyi one flexionu
- Thorax sabitken pelvisi yukarı ceker
- Tek taraflı uyarıldığında lateral flexion
- Karın iç basıncı, koruma, lumbal lordoz

External oblique

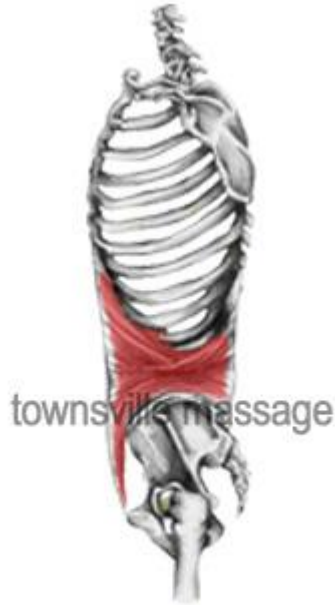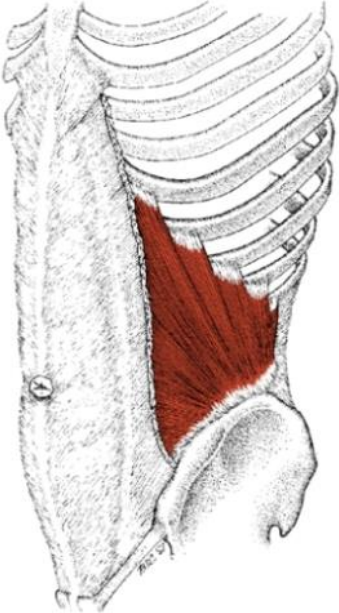
External Obliques



- O: 5-12 costal cartilage dış yuzu
- I: crista iliaca, tuberculum pubis, linea alba
- N: İntercostal n.
- F: çift taraflı uyarıldığında gövdenin öne flexionu
- Tek taraflı uyarıldığında o yene fleksiyon karşı yone rotasyon

Internal oblique

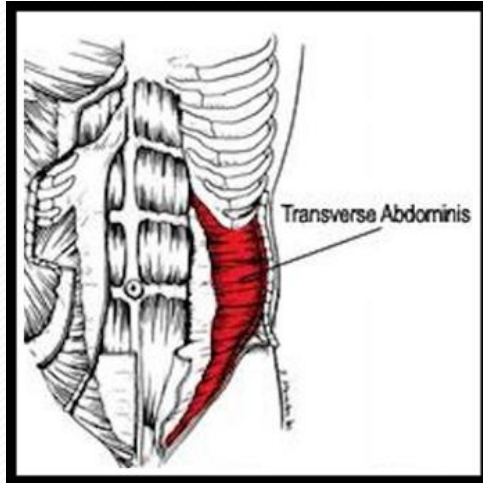
Internal Obliques



Internal Oblique

- O: iliac crest ,lomber aponevroz
- I:9-12 costa
- N: Intercostal nerve
- I: çift taraflı uyarıldığında govdenin öne flexionu
- Tek taraflı uyarıldığında o yöne fleksiyon ve rotasyonu

Transver abdominis



- O: 7-12 costa . Medial yüzeyi,lomber aponevroz , crista iliaca
- I:line alba,pubic crest
- N:intercostal n.
- F:karın iç basıncını arttırır

