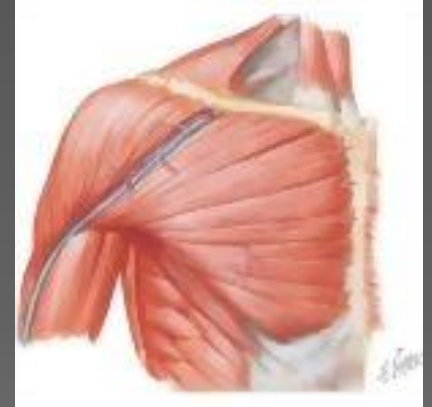

Göğüs kasları

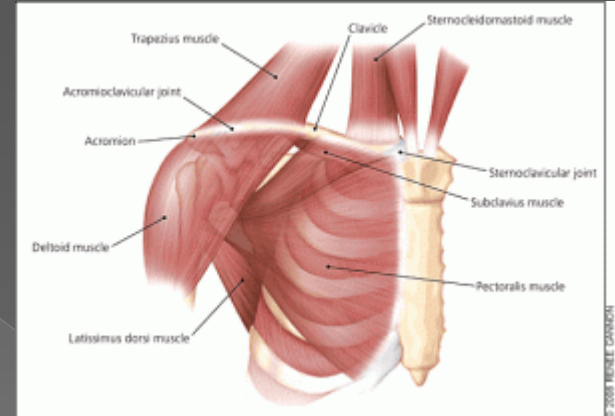
Pectoralis major

- O: klavikula ve sternum
- I: crista tuberculum majoris
- F: Kola fleksiyon, iç rotasyon adduksiyon



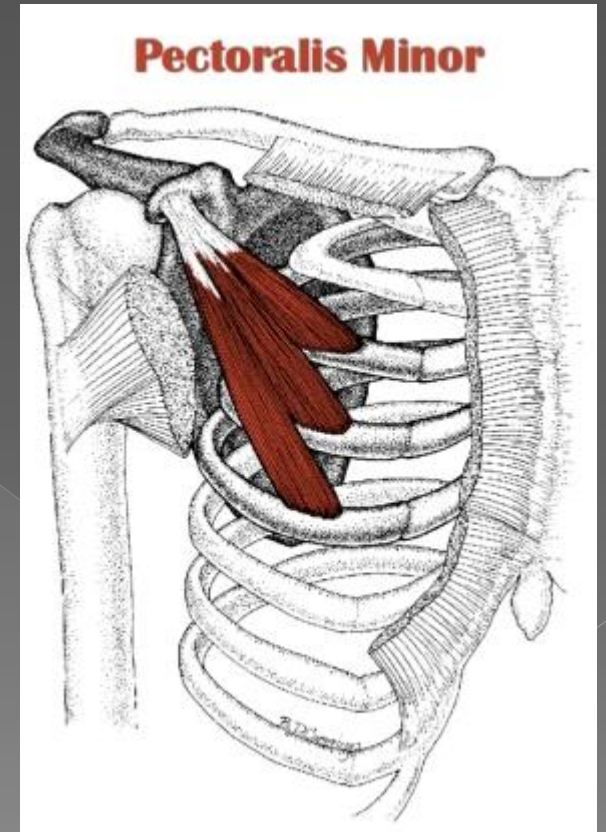
subclavicularis

- O:1. costa
- I:klavikula
- F: omuzu aŝađı eker



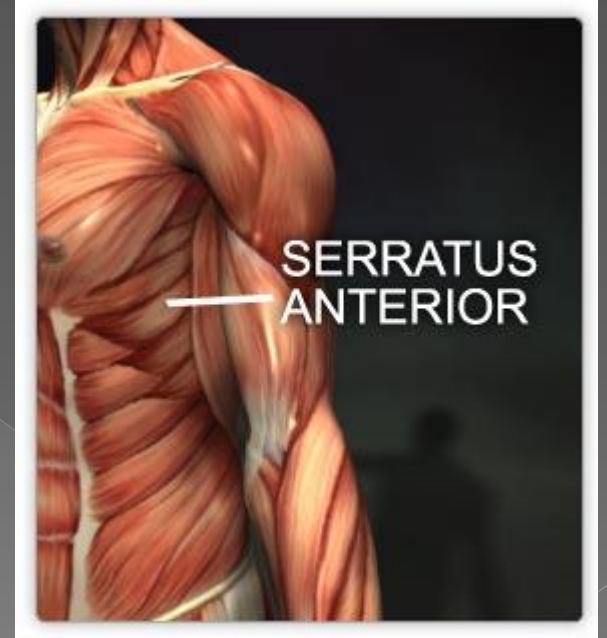
Pectoralis minor

- O: 2-5 costa
- I: klavikula
- F: omuzu öne aşağı çeker



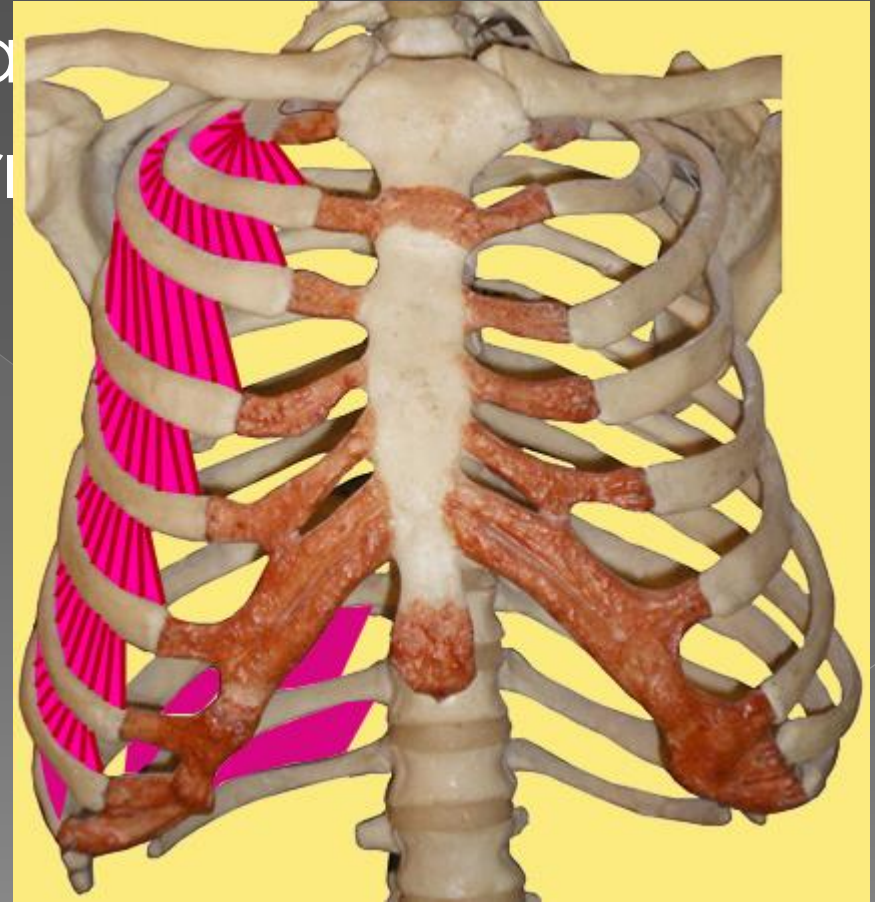
Serratus anterior

- O: ilk 8n kostanın ön yüzü
- I: scapulanın iç kenarı
- F: kola 90 derecenin üstünde abduksiyon



Intercostalis externi

- O: Costaların alt kenarı
- I: Costaların üst kenarı
- F: yukarı kaldırır
- inspirasyon



Musculus subcostalis

- O:Kostanın iç yüzü
- I: altaki2.3. kostalar
- Kostaları aşağı çeker
- Expirasyonu sağlar

Diaphragma

- O: son 6 kostanın iç yüzü
- Sternumun iç yüzü
- ilk 3 lumbal vertebra
- I: sentral tendon
- Toraks boşluğunu genişletir

