

SANTRAL SİNİR SİSTEMİNİN YANGILARI

- Ensefalitis
 - Polioensefalitis
 - Lökoensefalitis
- Myelitis
- Ensefalomyelitis
- Ependimitis
- Koroiditis
- Meningitis
 - Leptomeningitis
 - Pakimeningitis

MENINGOENCEPHALOMYELITIS

MENINGOENCEPHALITIS

ENCEPHALOMYELITIS

MENINGITIS

ENCEPHALITIS

MYELITIS

Pachymeningitis

Leucoencephalitis

EPENDYMITIS

Leptomeningitis

Polioencephalitis

CHOROÏDITIS

Enfeksiyöz etkenlerin sinir sistemine ulaşma yolları

1. Perifer sinirler
2. Direkt implantasyon
3. Komşu dokulardan invazyon
4. Hematojen

SİNİR SİSTEMİNİN PYOJENİK ENFEKSİYONLARI

Epidural Apseler

Subdural Apseler

Leptomeningitis

- Serohücreesel
- Hemorajik
- Fibrinli
- Granülomatöz

**Septisemik Lezyonlar,
Septik Embolizm ve
Serebral Apseler**

Septisemik Lezyonlar, Septik Embolizm ve Serebral Apseler

- Septik emboluslar ve Bakteriyel emboluslar
- Hematojen kökenli abseler
- Frontal abseler
- Serebellopontin abseler
- Otik enfeksiyonlar

LİSTERİOZİS

- Gebe uterus enfeksiyonu ve **abortus**
- Milier viseral apselerle karakterize **septisemi**
- **Ensefalitis**
- Konjunktivitis
- Mastitis

SİĞİRLARDA *HAEMOPHILUS SOMNUS* ENFEKSİYONLARI

- Tromboembolik meningoensefalitis (TEME) ?
- Trombotik meningoensefalitis (TME)

Septisemi

Pnömoniler

SİNİR SİSTEMİNİN VİRUS ENFEKSİYONLARI

NONPURULENT ENSEFALİTİŞLERİN HİSTOLOJİK ÖZELLİKLERİ

Damar değişiklikleri

Perivasküler hücre infiltrasyonu

Hyalinleşme/fibrinoid değişiklikler

Hücre inf. oluşturduğu basınç

Glial (mikroglia) reaksiyonlar

Fokal (nöronofajik nodüller)

Diffuz

Nöron dejenerasyonu

Demyelinasyon

Meningitis

Ganglionöritis

İnklüzyon cisimcikleri

KUDUZ

TİPİK PATOLOJİK BULGULARI

Nonpurulent ensefalomyelitis

Ganglionöritis

Sialoadenitis

TANI

Laboratuvar

Seller boyama

İmmunohistokimyasal teknikler

Deneme inokülasyonları

AUJESZKY HASTALIĐI

- Psödorabies
- Enfeksiyöz bulbar paralizis
(Herpes virus suis)

Domuz dışındaki sığır, köpek, kedi, koyun sığan ve minklerde hastalık sporadiktir.

LOUPING ILL

- Koyunların kenelerle (*Ixodes ricinus*) aktarılan polioensefalomyelitisi'dir.

Sığır, at, keçi, insan

ETKEN: Togaviridae familyası
Flavivirus genusu

Sistemik enfeksiyon

Yaşlı kuzu ve toklularda

Beyine virus;

1. Hematojen
2. Nazal yapılardan bulbus olfaktorius'a

LENTIVIRUS ENSEFALİTİSLERİ (Yavaş virus hastalıkları)

- Mastitis
- Arthritis
- İntersitisyel pnömoni (maedi, ovine progresif pnömoni)
- Ensefalomyelitis

-Visna

Kronik multifokal demyelizan lökoensefalomyelitis (periventriküler)

-Keçilerde Arthritis-ensefalitis

Sinovitis, periartiritis, Lökoensefalomyelitis, mastitis,arthritis, intersitisyel pnömoni

KÖPEK GENÇLİK HASTALIĞI (DİSTEMPER)

Etken; Paramixoviridae *Morbillivirus*
(hematojen)

Ensefalomyelitis

Demyelinasyon (arbor vitae, optik
yollar)

GİTTER, GEMASTROSİT, SİNSİTYAL
DEV HÜCRELERİ

Meningitis (hafif)

Nöron dejenerasyonu (Korteksin
yüzeysel piramidal, Purkinje)

İnkluzyon cisimcikleri (i.n/i.s)

Damar lezyonları

1. Endotelial proliferasyon
2. Perivasküler hücre inf.
3. Vaskülitis

SIĞIR GANGRENLİ NEZLESİ

ENFEKSİYÖZ KÖPEK HEPATİTİSİ (HCC)

ÇEŞİTLİ YANGISAL HASTALIKLAR

- *Sporadik siğir ensefalomyelitisi*
- *Yaşlı köpek ensefalitisi*
- *Pug köpekleri
meningoensefalomyelitisi*
- *Granülomatöz ensefalitis
(retikülozlar)*
- *Postenfeksiyöz ensefalomyelitis
(perivenöz mononükleer inf.
Demyelinasyon)*

DISEASES CAUSED BY VIRUSES

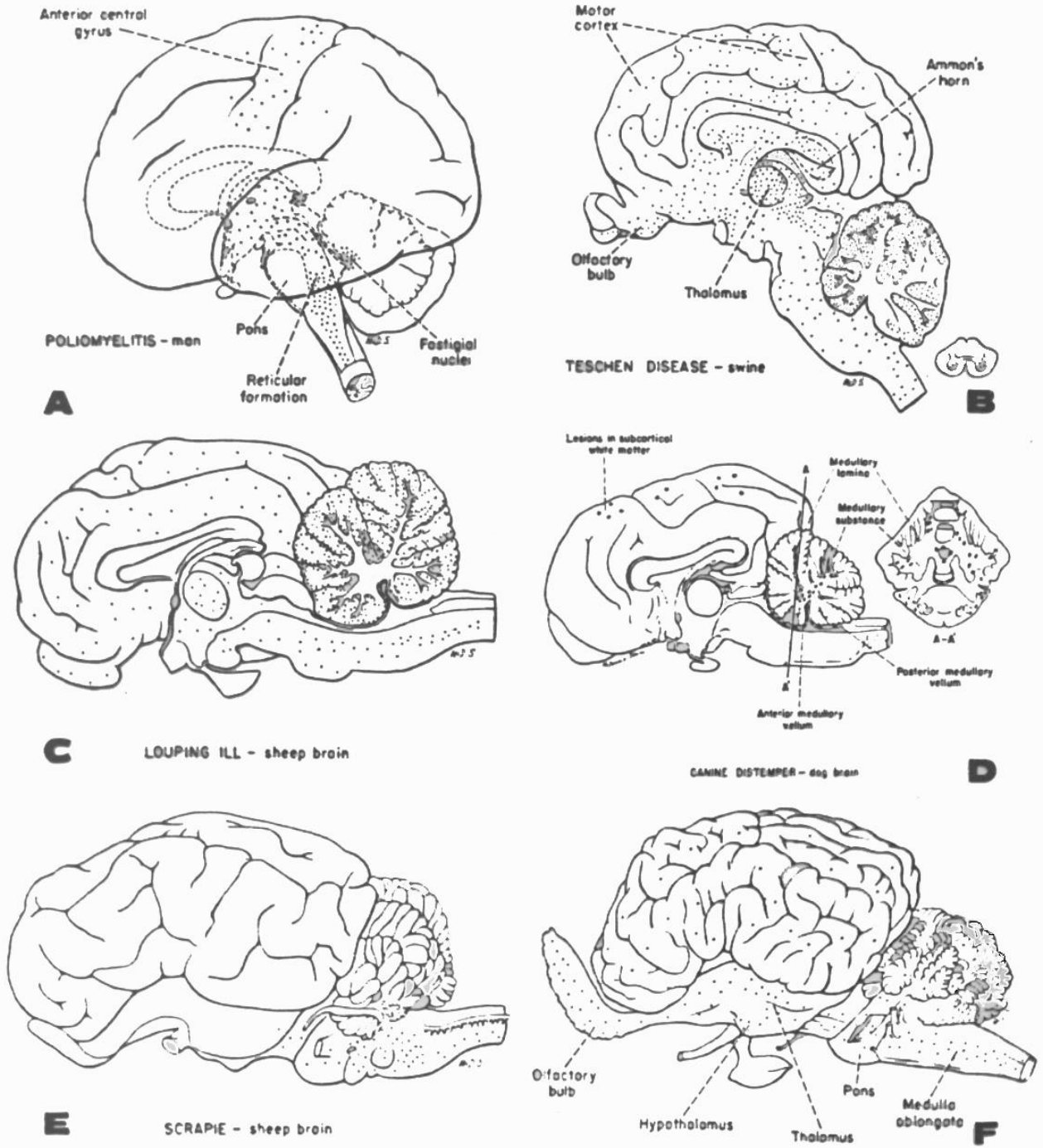


Fig. 9-39. Distribution of lesions in neurotropic viral diseases. *A*, Poliomyelitis in man. *B*, Porcine encephalomyelitis (Teschen disease), swine. *C*, "Louping ill," sheep. *D*, Canine distemper in the dog. *E*, "Scrapie," brain of a sheep. *F*, Equine encephalomyelitis, brain of a horse. (Courtesy of Armed Forces Institute of Pathology.)

PROTOZOAL ENFEKSİYONLAR

- TOKSOPLAZMOZİS
- SIĞIR SARKOSİSTOZİS
BENZERİ ENSEFALİTİS
- KOYUN SARKOSİSTİS BENZERİ
ENSEFALOMYELİTİS
- ENSEFALİTOZOONOZİS
- AT PROTOZOAL
ENSEFALOMYELİTİSİ
- NEOSPOROZİS

SANTRAL SİNİR SİSTEMİNİN NEOPLASTİK HASTALIKLARI

■ Nöroglial tümörler

Astrositom

Oligodendrogliom

Ependimom

Mikroglom

Miks gliom

■ Nöronal tümörler

Nöroblastom

Serebellar nöroblastom

Ganglionörom

■ Koroid pleksus tümörleri

Pleksus papillomları

Pleksus karsinomları

■ Kolesteatom

MEZODERMAL TÜMÖRLER

- Sarkom

- Meningiom

Meningoendoteliomatöz (epiteliod meningiom)

Psammomatöz meningiom

Fibroblastik meningiom

Angioplastik meningiom

VASKÜLER TÜMÖRLER

- Meningoangiomatosis

TERATOİD LEZYONLAR

- Germ hücre tümörleri
- Kraniofaringiom
- Epidermoid tümörler
- Kordom

SPİNAL NEFROBLASTOM SCHWANN HÜCRE TÜMÖRLERİ

- Schwanom
- Nörofibrom
- Nörofibrosarkom

GRANÜLER HÜCRE TÜMÖRÜ EPIFİZ TÜMÖRLERİ SEKONDER TÜMÖRLER