



**ORGANA SENSUUM**

**1- ORGANUM OLFACTUS**

**(Smelling)**

**2- ORGANUM GUSTUS**

**(Tasting)**

**3- ORGANUM VISUS**

**(Vision)**

**4- ORGANUM VESTIBULOCOCHLEARE**

**(Hearing and Balance)**

**5- ORGANUM TACTUS**

**(Touching)**

# ORGANUM OLFACTUS

- **Nn.olfactorii**
- **Regio olfactoria**
- **Os ethmoidale - lamina cribrosa**
- **Bulbus olfactorius**

# ORGANUM GUSTUS

## Papillas that are related with tasting:

a-) Papillae fungiformes

b-) Papillae vallatae

c-) Papillae foliatae

## Innervation:

1-) N.lingualis (chorda tympani)

2-) N.glossopharyngeus

3-) N.vagus

# **ORGANUM VISUS**

- ORGANA OCULI OPTICA**
- ORGANA OCULI ACCESSORIA**

# ORGANA OCULI OPTICA

## BULBUS OCULI

- **Corpus adiposum orbita**
- **Polus anterior et posterior**
- **Axis bulbi – Axis opticus**
- **Equator – Meridyen**

**1-) Tunica fibrosa (externa) bulbi**

**2-) Tunica vasculosa (media) bulbi (UVEA)**

**3-) Tunica nervea (interna) bulbi (RETINA)**

# 1-) TUNICA FIBROSA (EXTERNA) BULBI

- **Sulcus sclera**

**sclera, cornea**

**1- Sclera**

**Rima cornealis sclera**

**2- cornea**

**Limbus cornea**


## 2-) TUNICA VASCULOSA (MEDIA) BULBI

**1- Choroidea**

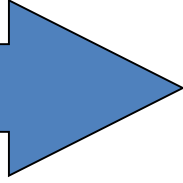
**2- Corpus ciliare**

**3- Iris**





# IRIS



**Facies anterior**

**Facies posterior**

**Pupilla**

**Margo pupillaris**

**Margo ciliaris**

**M.dilatator pupillae: sympathetic – mydriasis**

**M.sphincter pupillae: parasympathic - miosis**

# TUNICA NERVEA (INTERNA) BULBI

- **PARS OPTICA RETINA**

- Discus nervi optici (kör nokta) = Excavatio disci
- Macula lutea (human) - Area centralis rotunda (animals) - Fovea centralis
- Area centralis striaeformis

- **PARS CECA RETINA**

- Pars ciliaris retinae
- Pars iridica retinae

# LENS:

- **Facies anterior lentis**
- **Facies posterior lentis**
- **Polus anterior et posterior**
- **Axis lentis**
- **Equator lentis**
- **Fibrae zonulares**
- **Capsula lentis**
- **Substantia lentis = Cortex lentis – Nucleus lentis**

# **ORGANA OCULI ACCESSORIA**

**1-) ORBITA**

**2-) FASCIAE ORBITALES**

**3-) PALPEBRA**

**4-) APPARATUS LACRIMALIS**

**5-) MUSCULI BULBI**

# ORBITA:

Os frontale, os temporale, os sphenoidale, maxilla, os zygomaticum, os lacrimale

# PALPEBRAE:

- Palpebra superior et inferior
- Rima palpebrarum
- Commissura palpebrarum lateralis et medialis
- Angulus oculi lateralis et medialis
- Palpebra tertia (plica semilunaris conjunctivae)
  - Facies anterior et posterior palpebrarum
  - Margo palpebrarum

Limbus palpebralis anterior – Cilia

Limbus palpebralis posterior –gll.tarsales

# APPARATUS LACRIMALIS:

## Gl.lacrimalis

### Fossa glandula lacrimalis

- Ductuli excretorii
- Fornix conjunctivae superior
- Saccus conjunctivae
- Caruncula lacrimalis etrafinda

### lacus lacrimalis

- Punctum lacrimale
- Canaliculi lacrimalis
- Saccus lacrimalis
- Ductus nasolacrimalis
- Ostium nasolacrimale

# MUSCULI BULBI:

- **Mm.recti bulbi**
  - m.rectus lateralis
  - m.rectus medialis
  - m.rectus dorsalis
  - m.rectus ventralis
- **M.retractor bulbi**
- **Mm.obliqui bulbi**
  - m.obliquus dorsalis
  - Trochlea
  - m.obliquus ventralis