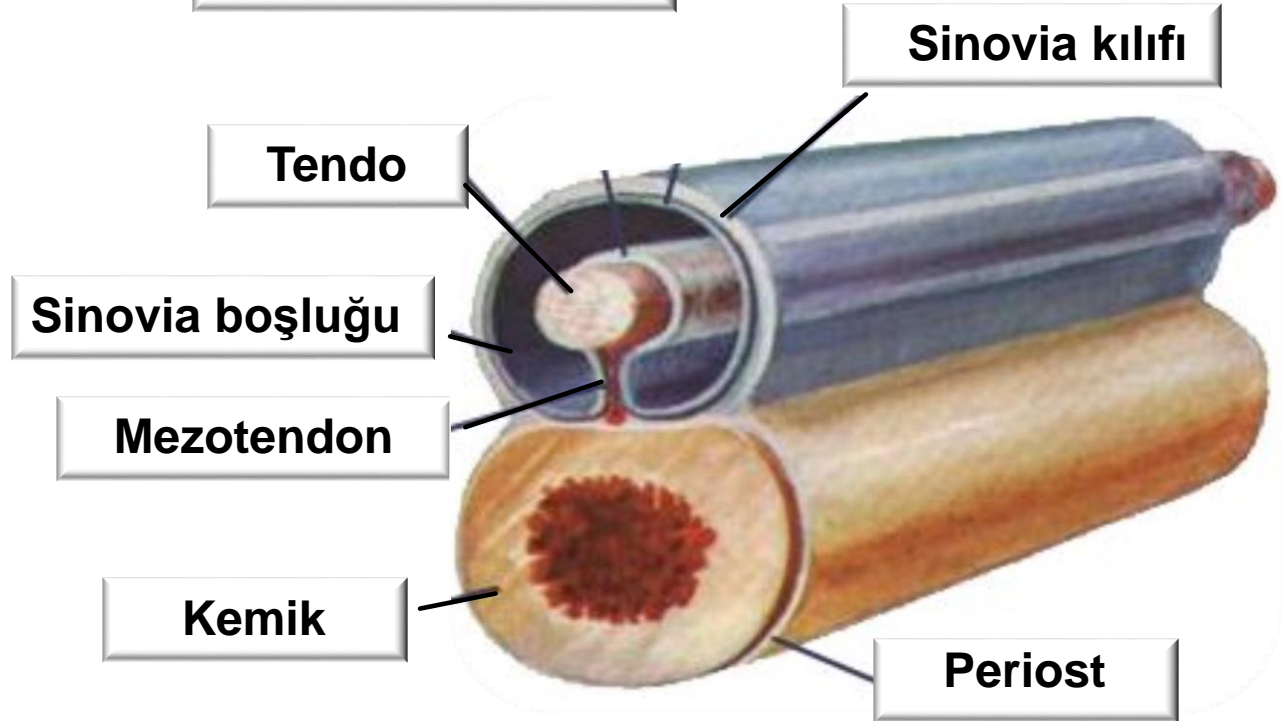
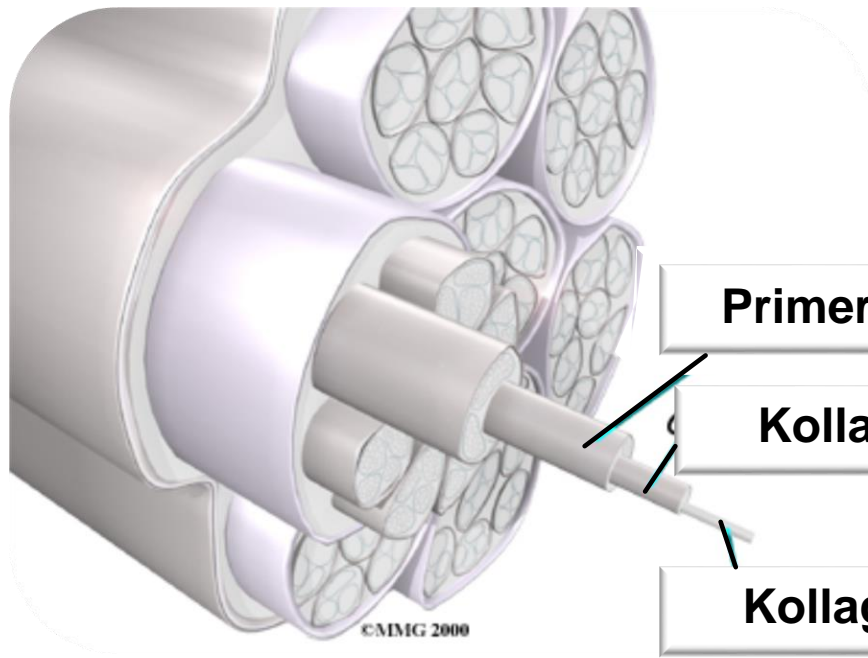




TENDO HASTALIKLARI

Doç. Dr. Oytun Okan Şenel



Tendo Yarası

Etiyoloji

-Kesici-delici cisim

Sağaltım

-Etken kaldırılır
-Pansuman
-Dinlenme
-Antibiyotik

Semptom

Lokal

-Yara
-Kanama
-Şişkinlik
-Ağrı

Görevsel

-Fonksiyonel sınırlama

Genel

-Beden sıcaklığı
-Sakin-hareketsiz
-İştah kaybı


Aseptik Tendinitis

Etiyoloji

- Zayıf ve dar tendo, uzun bukağılık, yatık bilek, yüksek veya alçak ökçe
- Yanlış nal
- Ortopedik bozukluklar
- Engebeli zemin
- Tendonun aşırı gerilmesi
- Travma-kontüzyon
- Romatizma, adenitis equorum
- Parazitler (*Onchocerca reticulata*)



Aseptik Tendinitis



Semptom

Akut

- Lokal deformasyon
- Duyarlılık
- Sıcaklık
- Ağrı
- Önce basış topallığı
- Sonra soğuk intermittans

Kronik

- Sikatriks
- Soğuk intermittans
- Tırıs koşamaz
- Kalınlaşma
- Tendo çizgisi kavisli
- Kalkık ökçe- dik bilek
- Tendo sınırları belirsiz

Aseptik Tendinitis

Semptom

Akut

- Lokal deformasyon
- Duyarlılık
- Sıcaklık
- Ağrı
- Önce basış topallığı
- Sonra soğuk intermittans

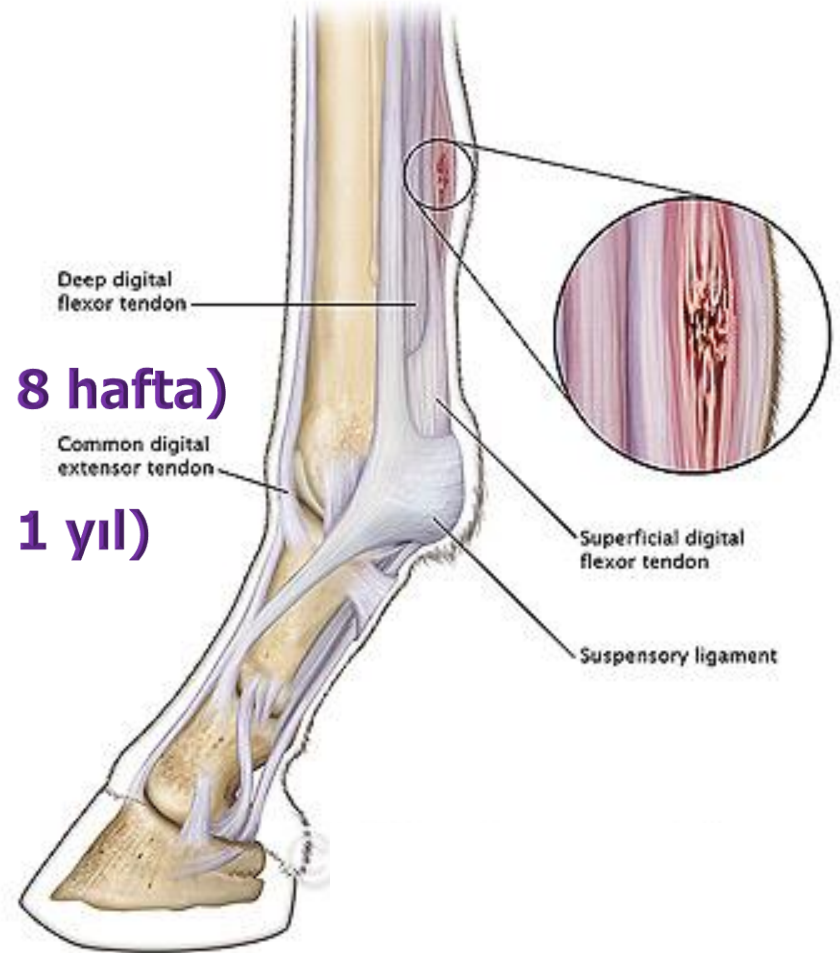
Kronik

- Sikatriks
- Soğuk intermittans
- Tırıs koşamaz
- Kalınlaşma
- Tendo çizgisi kavisli
- Kalkık ökçe- dik bilek
- Tendo sınırları belirsiz

Aseptik Tendinitis

İyileşme

- Akut yangı (5-7 gün)
- Rezorbsiyon-granulasyon (2 gün- 8 hafta)
- Fibroplazi (6-26 hafta)
- Maturasyon-remodeling (3 hafta- 1 yıl)



Aseptik Tendinitis

Sağaltım

- Dinlenme (6 ay)
- Soğuk uygulama
- Burow solüsyonu
(alüminyum asetat)
- Acetate de plombe
- DMSO
- Alçılı bandaj
- Yüksek mahmuzlu nal
- Hafif egzersiz
- Koterizasyon (kontrirritasyon)
- Kortikosteroid
- Kök hücre
- Ultrason, kızıl ötesi lazer, elektromanyetik



Septik Tendinitis

Etiyoloji

- Yeterince sađaltılmamıř tendo yaraları
- Bađdoku, tendo kılıfı, bursa yaraları ve apse*

Semptom

- Sınırlıdır
- Fistül
- Lokal sıcaklık artışı
- Şişlik
- Topallık
- Nekroz ve sepsis

Sađaltım

- Tendo yaraları hızlı sađaltılmalı
- Fistülektomi
- Kreolin, rivanol, potasyum permanganat
- Islak kompres
- Antibiyotik
- İyileşme sonucu, gerekirse koter

Tendo Kopmaları

**Fibriler
Fasiküler**



Tendinitis

Fazlası



**Tam olmayan kopma
Tam kopma**

Etiyoloji

- Yaralanmalar
- Liflerin beslenme bozukluğu
- Neurektomi
- Osteomalasi
- Raşitizm

Sağaltım

- Atel-bandaj
- Dinlenme
- Cerrahi girişim

BURSITIS

The image features a dark blue background with a 3D grid of light blue spheres. The spheres are arranged in a perspective view, receding into the distance. The word "BURSITIS" is written in a bold, red, sans-serif font with a slight shadow, centered in the upper half of the image.

Bursa mucosa subcutanea

Bursa mucosa subtendinea

BURSİTİS

Bursitis intertuberkularis: M.biceps brachi tendosu ile humerus'un sulkus intertuberkularisi arasında. Yangısı ender olarak atlarda.

Bursitis infraspinati: Humerusun lateralinde, m.infraspinatus'un kaymasını kolaylaştırır, daha çok atlarda.

Bursitis olecrani (Dirsek higroması eponge): Tuber olecrani üzerinde. Tek veya çift taraflı olabilir. En çok atlarda.

Bursitis prekarpalis: Karpal eklemin ön yüzünde.

Bursitis trochanterika: M.gluteus medius'un derin kısmı olan m.glut.acces'un femur üzerinde kaymasını sağlar.

Bursitis bicipitalis: Patellanın lateralinde.

Bursitis subpatellaris: M. rectus patella ile tibia arasında.

Bursitis prepatellaris: Patella üzerinde.

Akut Bursitis

Etiyoloji

İrkilti ve kontüzyon (primer)

Çevre doku yangısı, septisemi, piyemi, adenitis equorum, romatizma (sekonder).

Dekübit

Abortus enfeksiyonları

Onkoserka

Sağaltım

Etken?

Soğuk duş-kompres

Punksiyon-basınçlı bandaj

Tenture d'iode + Nitrate d'argent

Kortikosteroid + Antibiyotik (7 günde bir)

Semptom

Kuru

Sulu

Seröz

Suppuratif

Kronik Bursitis

Etiyoloji

Akut bursitisi izler.
Kontuzyon, romatizma, tüberküloz,
botriyomikoz

Kistik
Vejetatif
Fibröz
Hemorajik
Apseleşmiş

Sağaltım

Etken?
Kortikosteroid
Hyaluronidaz
Tenture d'iode
Koterizasyon
Ongan vezikatuar (kantarid, biiod. de merc)
Rezeksiyon

MYOSITIS

The image features a dark blue background with a 3D grid of light blue spheres. The spheres are arranged in a perspective view, receding into the distance. The word "MYOSITIS" is written in a bold, red, sans-serif font, centered horizontally and slightly above the vertical center of the image.

Akut Myositis

Etiyoloji

Kontüzyon, kontraksiyon, zorlanma, yaralanma, periferik apse, (primer)

Enfeksiyöz hastalık, adenitis equorum, romatizma, Brucelloz, intoksikasyon (sekonder).

Dekübit

Abortus enfeksiyonları

Onkoserka

Sağaltım

Tam dinlenme

Sıcak hidroterapi

Oral NaHCO_3 ve Sel de carlsbad

Antibiyotik

Kortikosteroid

Friksiyon (alcohol camphree) (hiperemi)

Semptom

Lokal

Genel

Görevsel

Kronik Myositis

Etiyoloji

Akut myositisi izler.
Sürekli kontüzyon, aktinomikoz,
botriyomikoz, romatizma, adenitis
equorum

Interstitialis fibrosa
Purulenta
Ossificans

Sağaltım

Zor
Egzersiz
Koterizasyon
Rezeksiyon