

BURSA – MUKOZ KESELER

Bağ doku içinde kapsule olmuş kese şeklindeki boşluklardır.

İşlevleri: Kemik çıkıntılarının olduğu bölgelerde veya tendoların altında yastık görevi yaparlar.

*Edinsel

*Konjenital

Nedenler:

Sürekli etkiyen travmalar

Yatan atlarda: nal

Karpus: inek

Tuberkuloz, Corynebacter, Brusella,

KLİNİK GÖRÜNÜM:

AKUT

Kuru bursitisler

Seroz,
serofibrinoz

Purulent
(punksiyon)

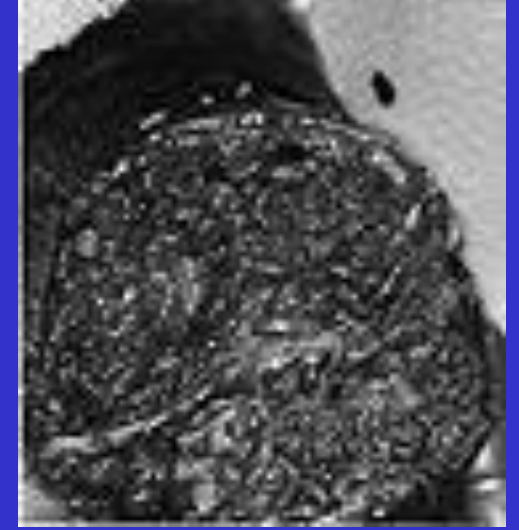
KRONİK

Kistik Bursitisler:

Fluktuan ince kapsullu, sarı yapışkan veya yumurta akı kıvamında, Korpora libera (500 ml kadar sıvı birikebilir)

Vegetatif Bursitisler:

Kesenin iç yüzünde saplı sapsız üremeler oluşur



Hemorajik Bursitisler:

Kontuzyon,

Purulent forma dönüşebilir