



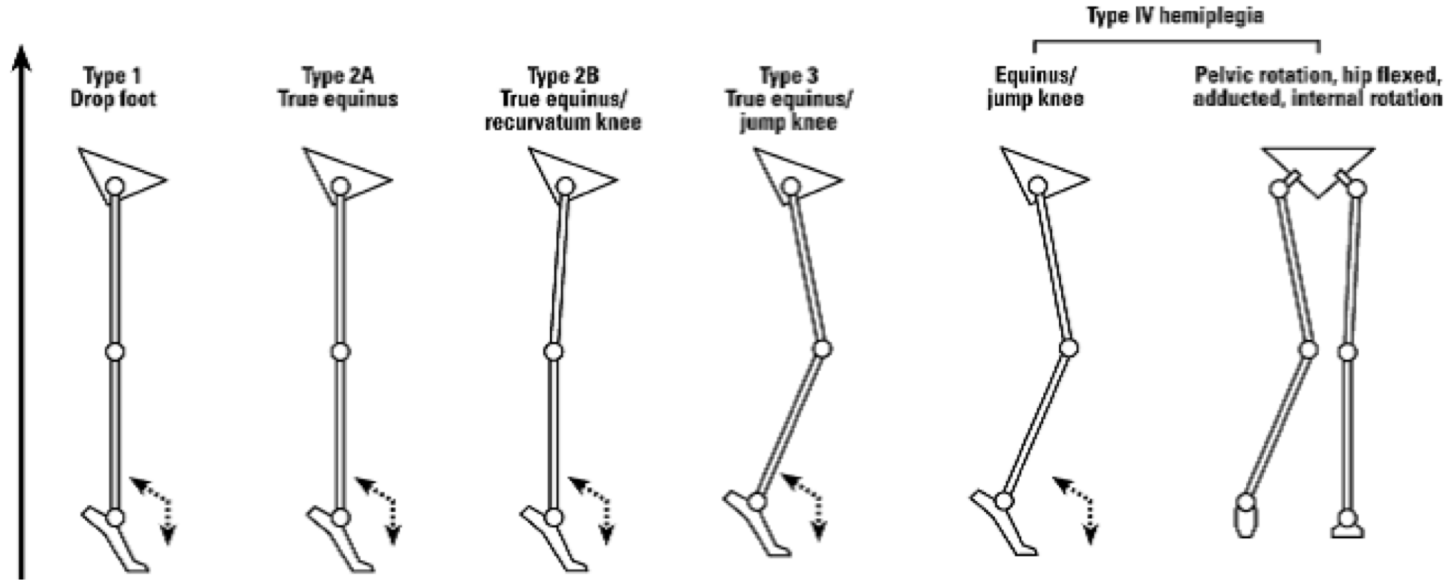
SP fizyopatolojisi ve yürüyüş bozuklukları

11. Hafta

Prof.Dr. Serap ALSANCAK

Spastik hemiplejide sagital düzlemde yürüyüş sınıflaması önerilebilecek ortezler

Spastik Hemiplejide sık görülen yürüyüş paterni



>90°

>90°

>90°

>90°

>90°

Gastrosoleus

Gastrosoleus

Gastrosoleus

Gastrosoleus

Hamstringler.

Hamstringler

Psoas/Adduktörler

Solid AFO/GRAFO

Eklemlı AFO

Eklemlı AFO

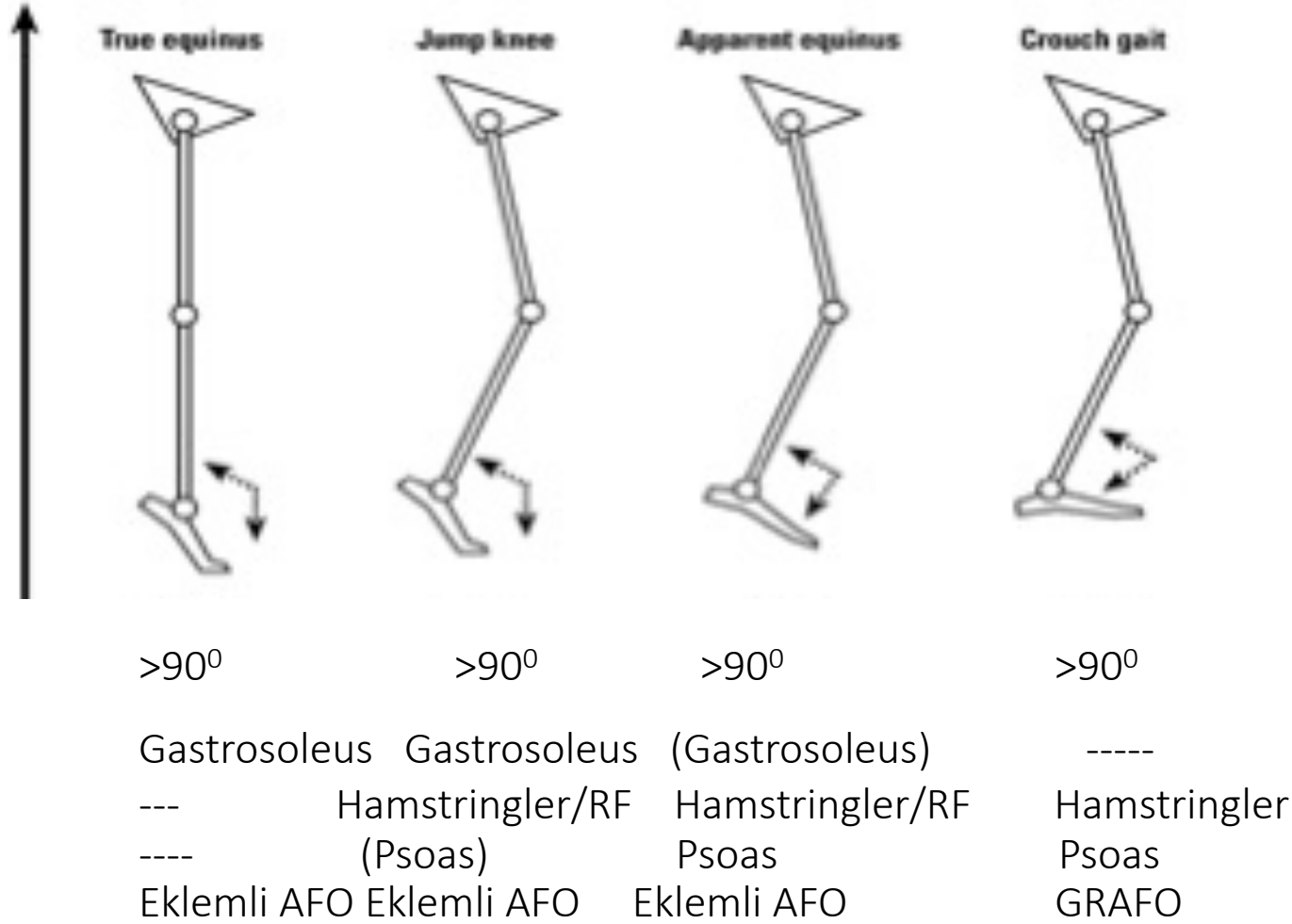
Eklemlı AFO

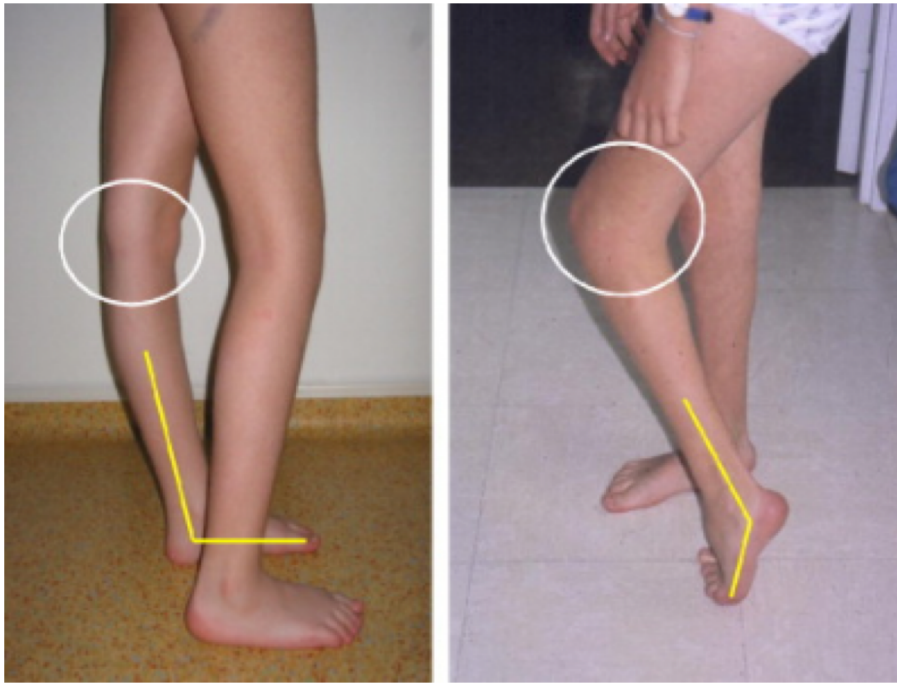
Eklemlı AFO.

Femoral osteotomi

Sagital düzlemde yürüyüş sınıflaması ve bilateral alt ekstremite spastisitesi olan çocuklarda önerilen ortezler.

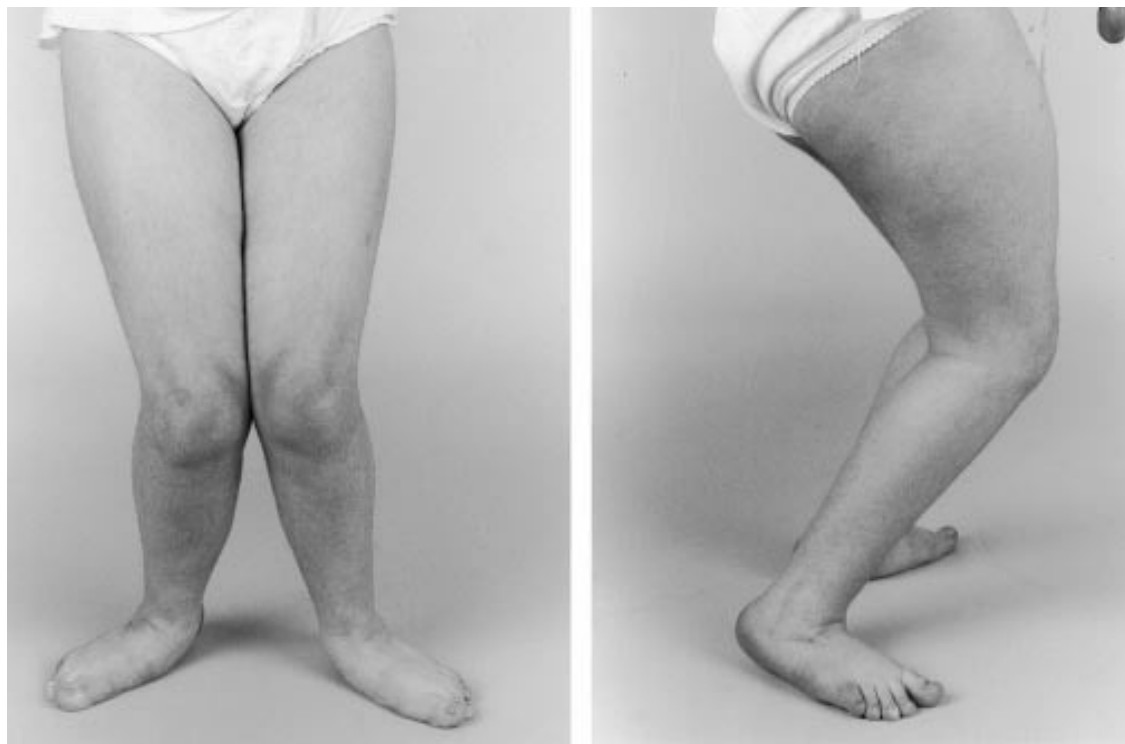Spastik Hemiplejide sık görülen yürüyüş paterni





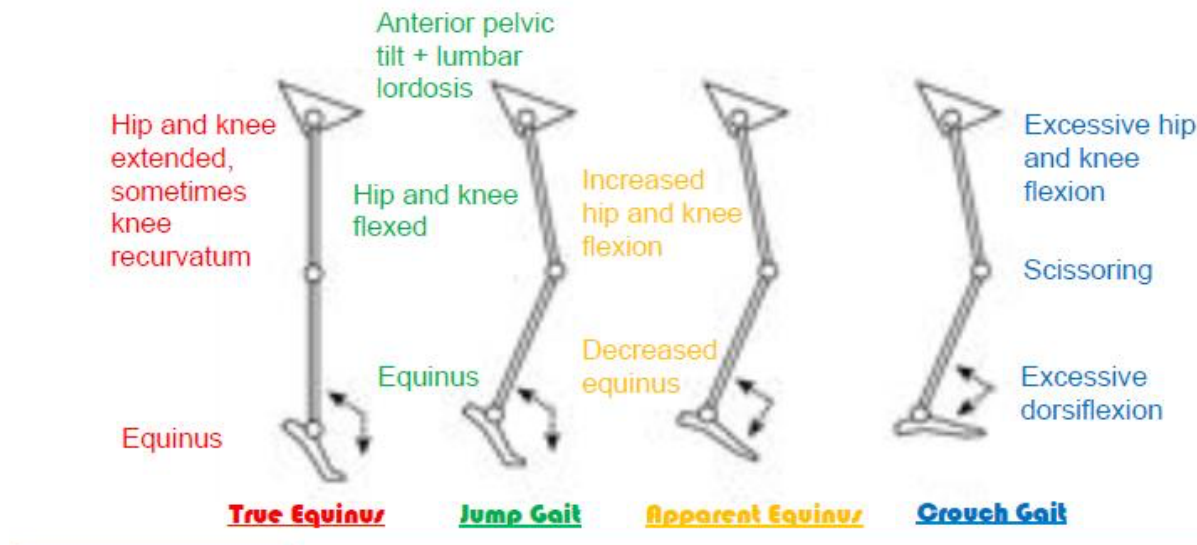
Physiopedia

Spastik dipoleji



Physiopedia

- True equinus: Ayakta tam ekin, kalça ve dizde ekstansiyon veya dizde rekurvasyon
- Jump gait: Ayakta ekin, kalça ve dizde fleksiyon, anterior pelvik tilt ve lumbal lordoz
- Apparent equinus: Ayakta hafif ekin, kalça ve dizde hafif fleksiyon
- Crouch gait: Ayakta aşırı dorsi fleksiyon, Dizde makaslama, kalçadave dizde aşırı fleksiyon



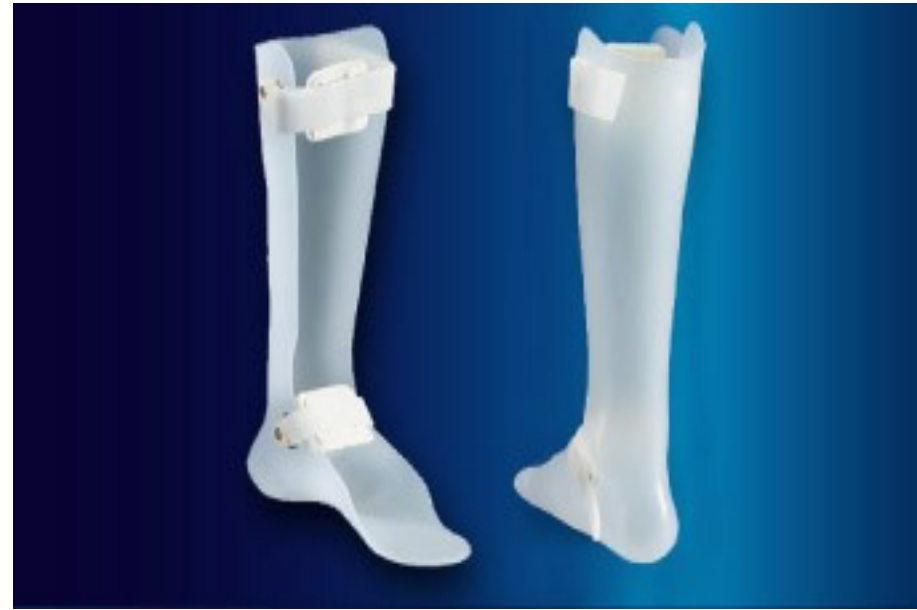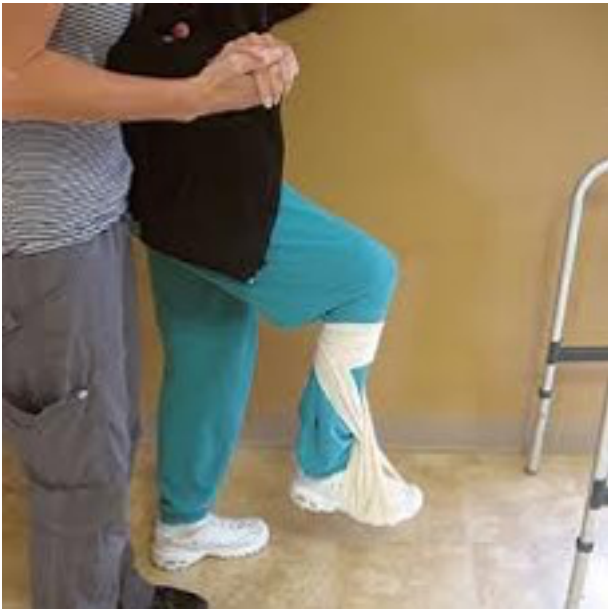CP'de çok farklı yürüyüş paternleri vardır

İki yürüyüş paterni üzerinde duracağız

- Spastic Hemipleji / Unilateral CP yürüyüş paterni
- Bilateral Spastik CP yürüyüş paterni

Spastik Hemipleji / Unilateral CP yürüyüş paterni

- Tip 1 – dorsifleksör zayıflığı veya paralizisi = dropfoot
- Tip 2 – tip 1 + triceps surae kontraktürü
- Tip 3 – tip 2 + hamstringler ve/veya Rectus Femoris(RF) spastisitesi
- Tip 4 – tip 3 + spastik kalça fleksörleri ve adduktörleri



Physiopedia

Yaygın Postural/Yürüyüş Paternleri Bilateral Spastik CP

- Tip 1: Equinus - Ortotik Çözüm: solid ve eklemli AFO.
- Typ 2: Atlayarak yürüme (diz kilitli veya kilitsiz)
- Tip 3: Equinus (diz kilitli veya kilitsiz) - Ortotik çözüm: GRAFO, solid AFO veya eklemli AFO plantar fleksiyon-diz ekstansiyonu durumuna bağlı
- Tip 4: Makaslayarak diz ve kalçalar fleksiyonda yürüme (Crouch gait) (diz kilitli veya kilitsiz) - Ortotik çözüm: uzun süre GRAFO kullanımı – plantar fleksiyon diz ekstansiyon ilişkisi düzenleninceye kadar.