

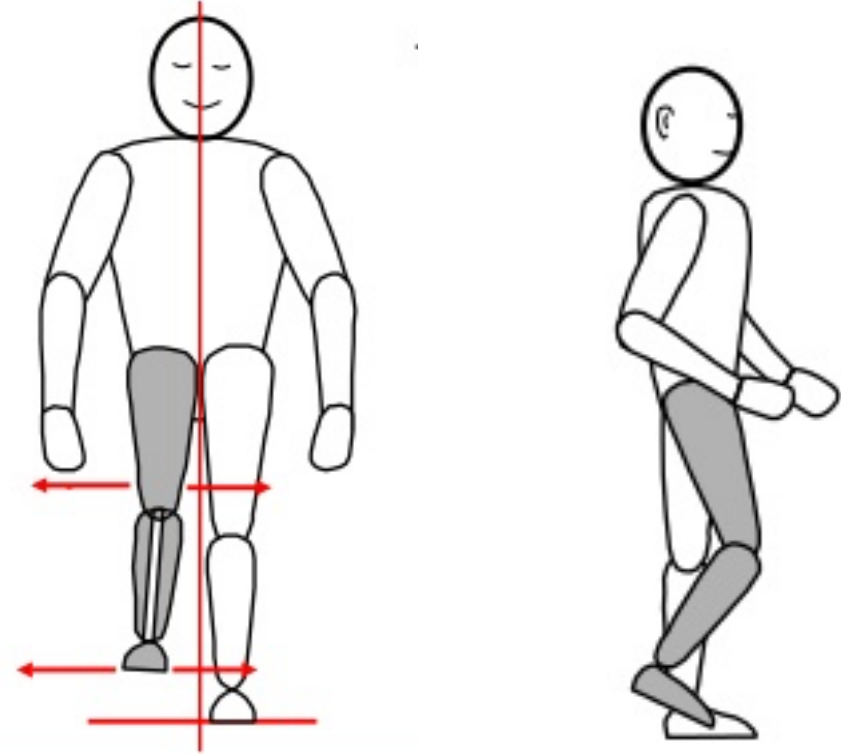


TF yürüyüş bozuklukları ve çeşitleri (kuramsal, uygulama)

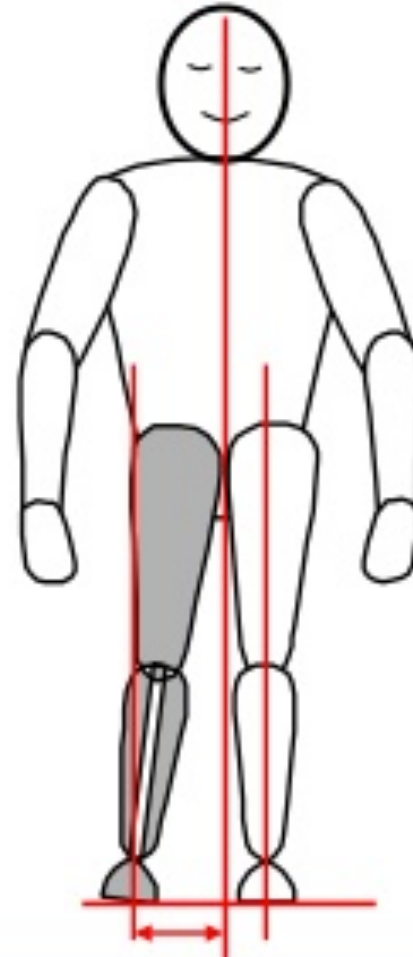
12. Hafta

Prof.Dr. Serap ALSANCAK

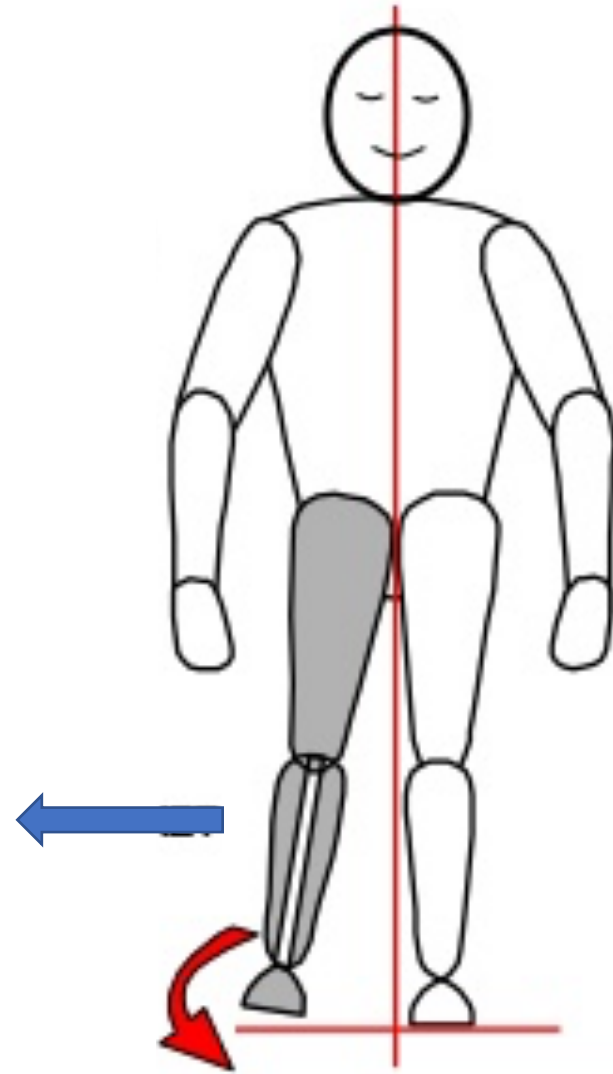
- Swing fazda diz rotasyonu



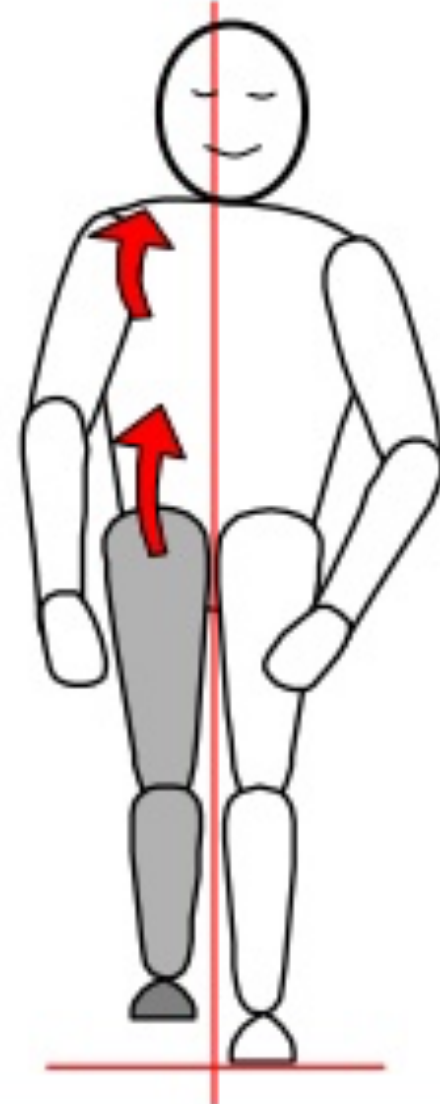
- Swing fazda abduksiyon



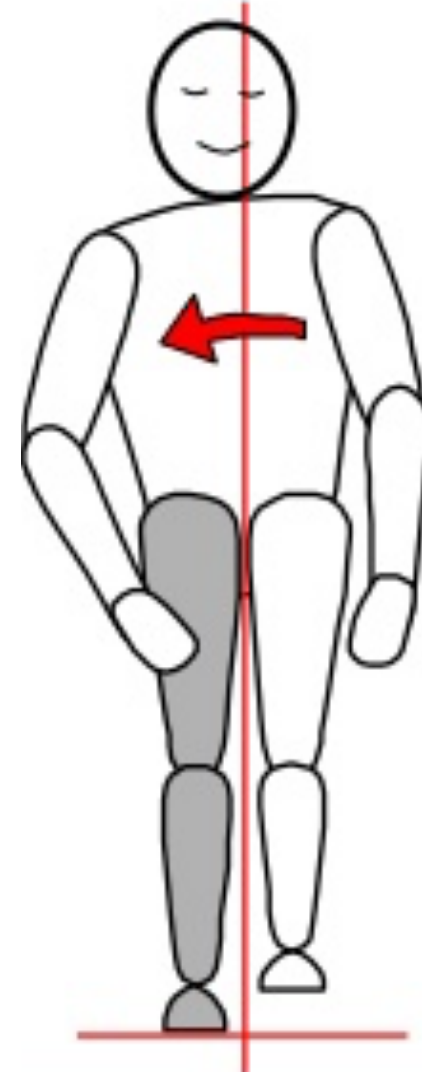
- Swing fazda sirkumduksiyon



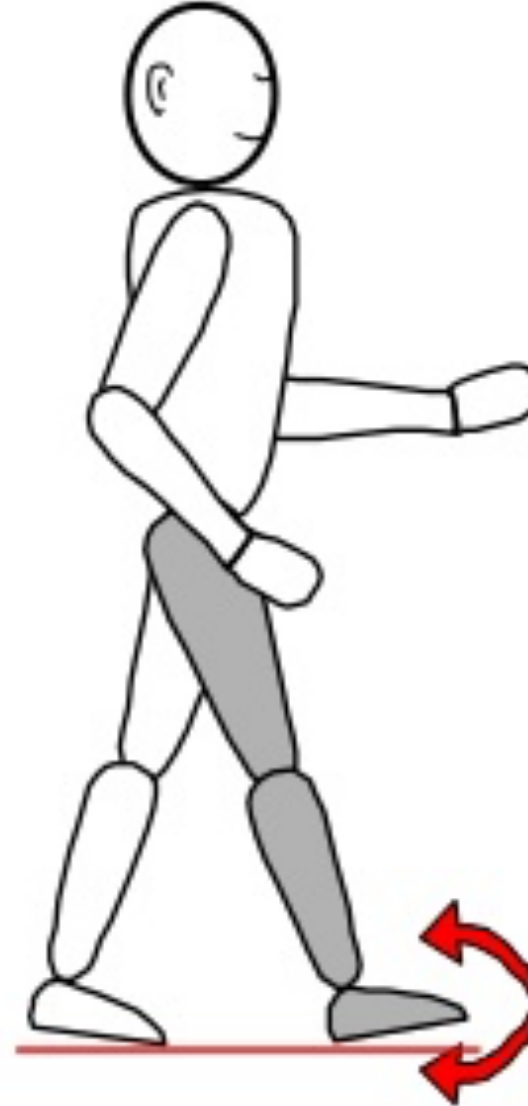- Swing fazda pelvik elevasyonda yürüyüş



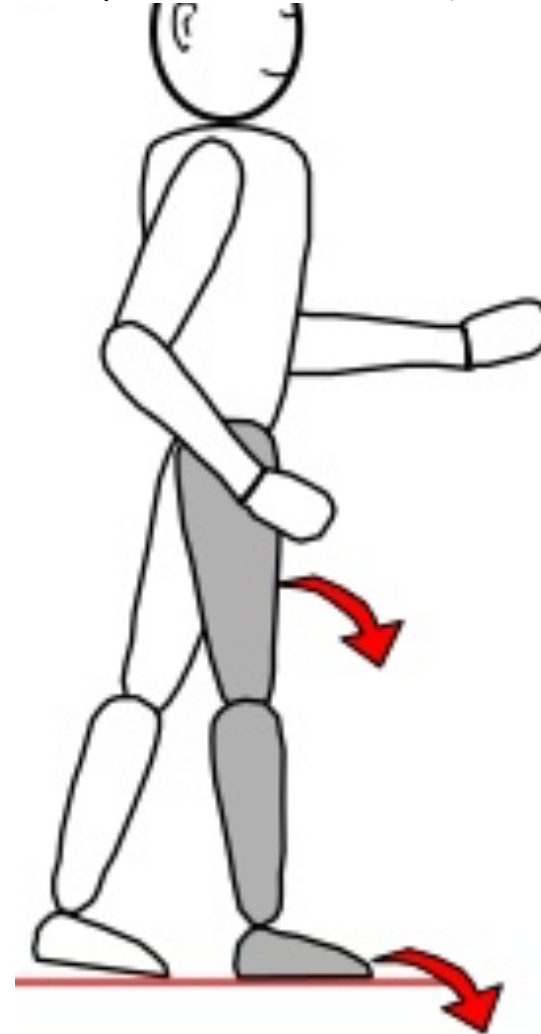
- Swing fazda gövde lateral fleksiyonu



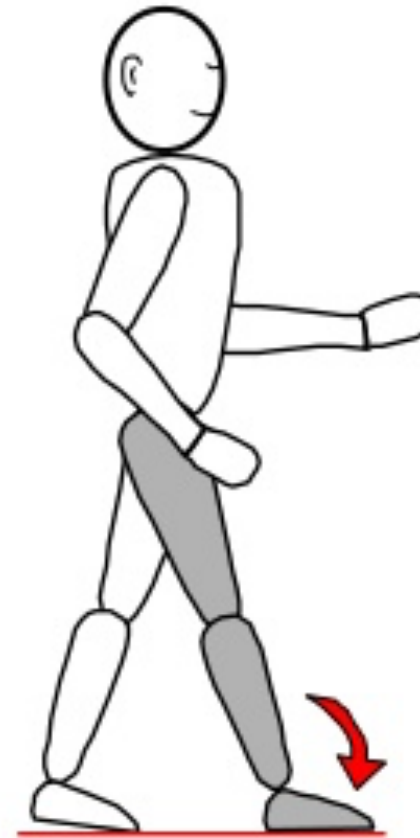- Stance fazda ayağın salınımı



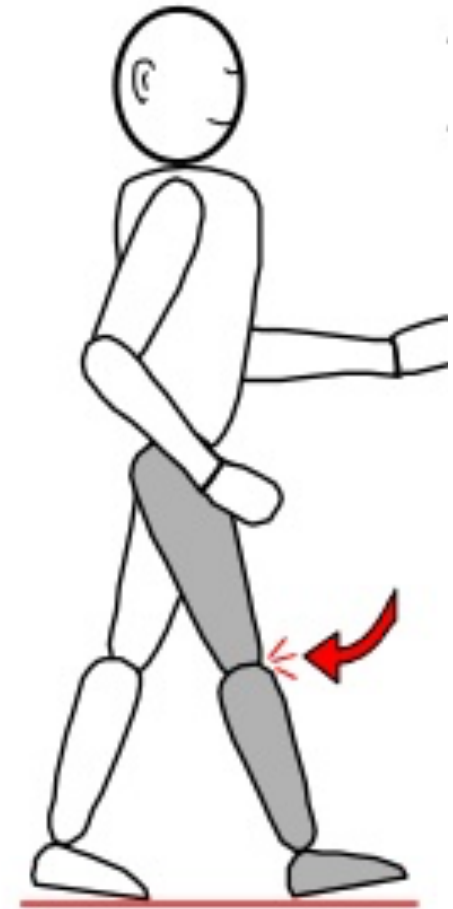
- Heel contact süresinin kısa olması (early heel rollover)



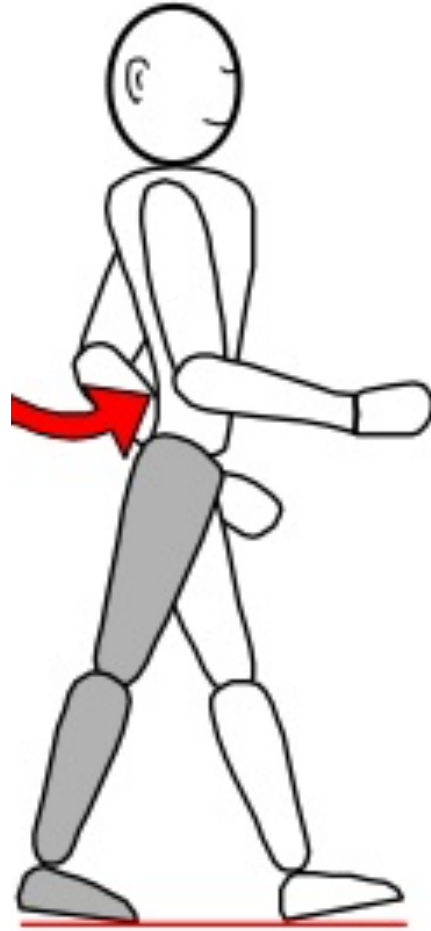- Stance fazda foot slap



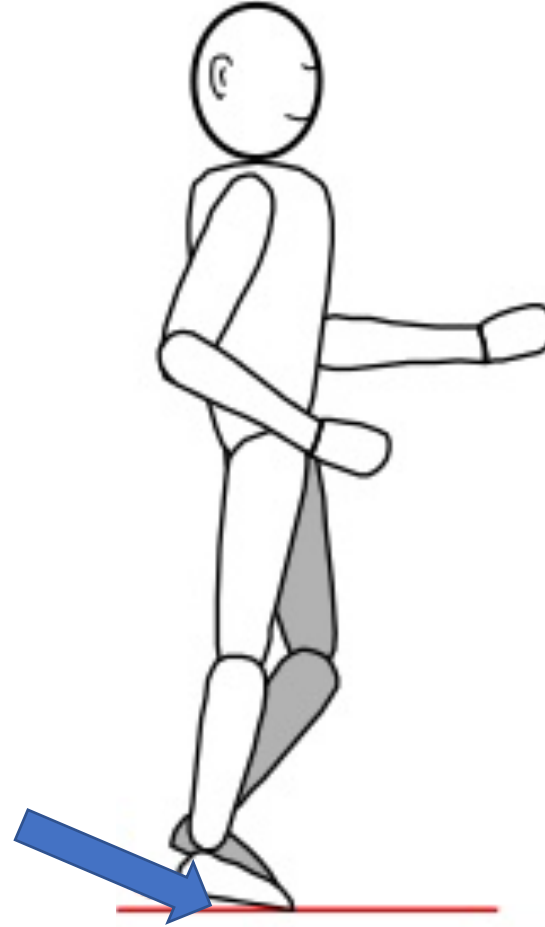
- Swing sonunda-Deselerasyonda terminal impact



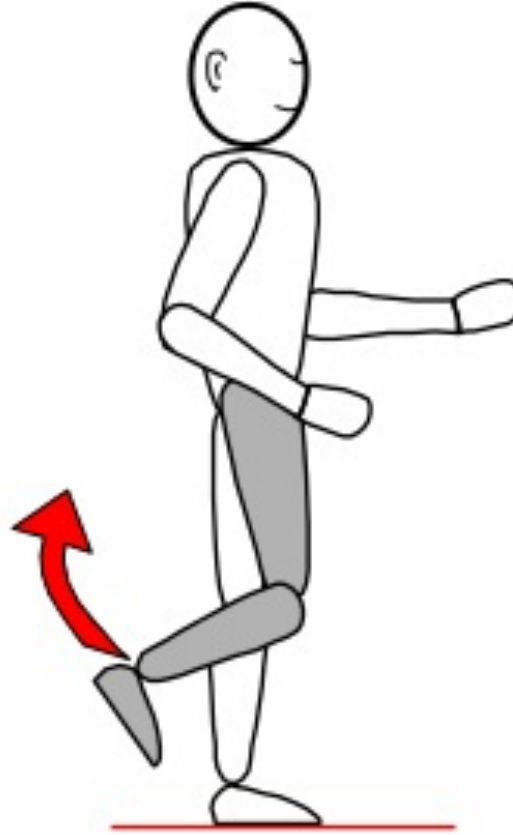
- Stance fazda-Topuk kalkışında (heel raise) lumbal hiperlordoz



- Mid swing'de vaulting yürüyüşü



- Swing fazda-Akselerasyonda aşırı ve hızlı topuk kalkışı



Horizontal düzlemde TF protezde yürüyüş bozuklukları

- Ayağın rotasyonu
- Medial/Lateral whip

TF protezde yürüyüş sırasında ayağın rotasyonu

- Topuk lastiğinin veya plantar fleksiyon lastiğinin sert olması
- Hatalı ayak rotasyon ayarı
- Soketin bol olması

TF protezde Medial/Lateral whip yürüyüşü

- Soketin hatalı rotasyon bağlantısı
- Soketin çok dar veya gevşek olması
- Hastanın protezi giyiş hatası
- Silesian bandın gevşek bağlanması
- Yetersiz süspansiyon

Sagital düzlemde TF protezle yürüyüş bozuklukları

- Dizde instabilite
- Güçlü diz ekstansiyonu (terminal impact)
- Ayığın yere sert çarpması (foot slap)
- Ani ileri hareket (drop off)
- Yetersiz veya Aşırı topuk kalkışı
- Adım alma ve zamanlamada eşitsizlik
- Gövdenin aşırı ekstansiyonu

TF protez dizinde instabilite

- Diz ekleminin sokete göre öne yerleştirilmesi
- Sokete verilen fleksiyon açısındaki yetersizlik
- Eksoiskeletal protezlerde kullanılan SACH ayak topuk lastiğinin, endoiskeletal protezlerde plantar fleksiyon lastiğinin sert olması

TF protezde güçlü diz ekstansiyonu (terminal impact)

- Kalça fleksörlerinin çok güçlü olması
- Kendisini bu şekilde yürüyerek emniyette hissetmesi
- Alışkanlık
- Yetersiz diz eklemi friksiyonu veya güçlü ekstansiyon yardımcısı

TF protezde ayağın yere sert çarpması (foot slap)

- Alışkanlık
- Uygun olmayan ayakkabı topuk yüksekliği
- Bu şekilde yürüyerek hastanın kendisini emniyette hissetmesi
- Topuk lastiği/plantar fleksiyon lastiğinin çok yumuşak olması
- Topuk kaldıraç kolunun çok uzun olması

TF protezle ani ileri hareket (drop off veya rocker yürüyüşü)

- Ayağın aşırı dorsi fleksiyonu
- Ayağın hastanın vücut ağırlığına ve aktivite seviyesine uygun seçilmemiş olması
- Ayak ön bölümünün yumuşak olması

TF protezde yetersiz veya Aşırı topuk kalkışı ile yürüyüş

- Kalça fleksörlerinin güçlü olması
- Alışkanlık
- Diz friksiyon mekanizmasının yetersiz veya aşırı direnç gösterecek şekilde ayarlanması
 - Gevşek ayarlanırsa ?
 - Sert ayarlanırsa ?

TF protezde adım alma ve zamanlamada eşitsizlik

- Protezle yürüyüş eğitimi alınmaması
- Kalça gurubu kaslarındaki zayıflık
- Kalça eklemindeki instabilite
- Yetersiz diz friksiyon ayarı veya gergin ekstansiyon yardımcısı
- Hatalı soket tasarımları

TF protezde gövdenin aşırı ekstansiyonu ile yürüme

- Kalça fleksiyon kontraktürü
- Kalça ekstansörlerinde veya abdominal kaslardaki zayıflık
- Alışkanlık
- Soketin anterior duvarının yüksek olması
- Başlangıç fleksiyon açısının yetersizliği
- İschial desteğin uyumsuzluğu

Frontal düzlemde TF protezle yürüyüş bozuklukları

- Abduksiyon yürüyüşü
- Gövdenin lateral fleksiyonu
- Sirkumdüksiyon yürüyüşü
- Vaulting yürüyüşü

TF protezde abduksiyon yürüyüşü

- Kalça abduksiyon kontraktürü
- Alışkanlık
- Emniyet hissi
- Protez boyunun uzun olması
- Soketin lateral duvarının femuru yetersiz desteklemesi
- Soketin medial duvarının yüksek olması

TF protezde gövdenin lateral fleksiyonu

- Kalça adduktörlerinin zayıf olması
- Kalça abduksiyon kontraktürü
- Kalça eklem ağrısı veya güdük ağrısı
- Çok kısa güdüklerdeki instabilite
- Soketin lateral duvar yüksekliğinin yetersizliği
- Protezin boyu
- Yüksek medial duvar

Sirkumdüksiyon yürüyüşü

- Kalça abduksiyon kontraktürü
- Kalça kaslarındaki zayıflık
- Protez boyunun uzun olması
- Diz ekleminin friksiyonunun aşırı olması veya dizin kilitli olması
- Soketin bol olması veya suspansiyon yetersizliği
- Soketin dar olması veya ayağa verilen plantar fleksiyona bağlı oluşan rölatif protez boy uzunluğu
- Prostetik eğitim eksikliği

Vaulting yürüyüşü

- Kalça grubu kaslarının zayıflığı
- Alışkanlık
- Protez boyunun uzun olması
- Güdük boyunun kısa olması
- Soketin dar olması veya ayağa verilen plantar fleksiyona bağlı oluşan rölatif protez boy uzunluğu
- Diz ekleminin friksiyonunun aşırı olması veya dizin kilitli olması
- Prostetik eğitim eksikliği