

ÜST EKSTREMİTE SİNİRLERİ

M. deltoideus

Siniri: N. axillaris.

M. Subscapularis

Siniri: N. subscapularis

M. supraspinatus

Siniri: N. suprascapularis.

M. infraspinatus

Siniri: N. suprascapularis.

M. teres minor

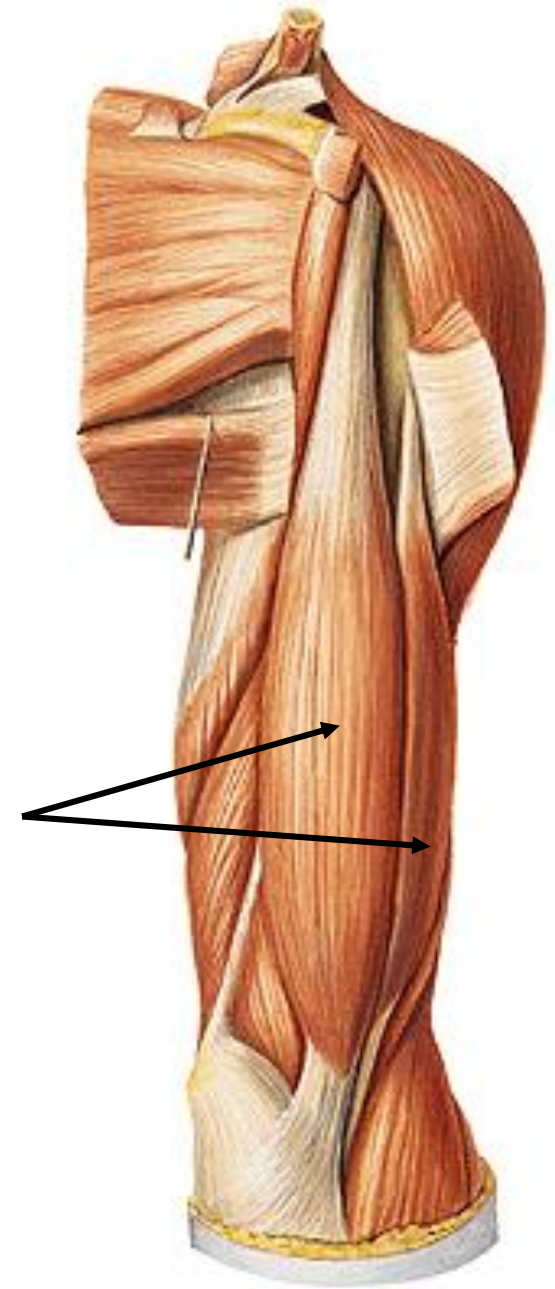
Siniri: N. axillaris

M. teres major

Siniri: N. subscapularis.

M. biceps brachii

Siniri: N. musculocutaneus



M. corachobrachialis

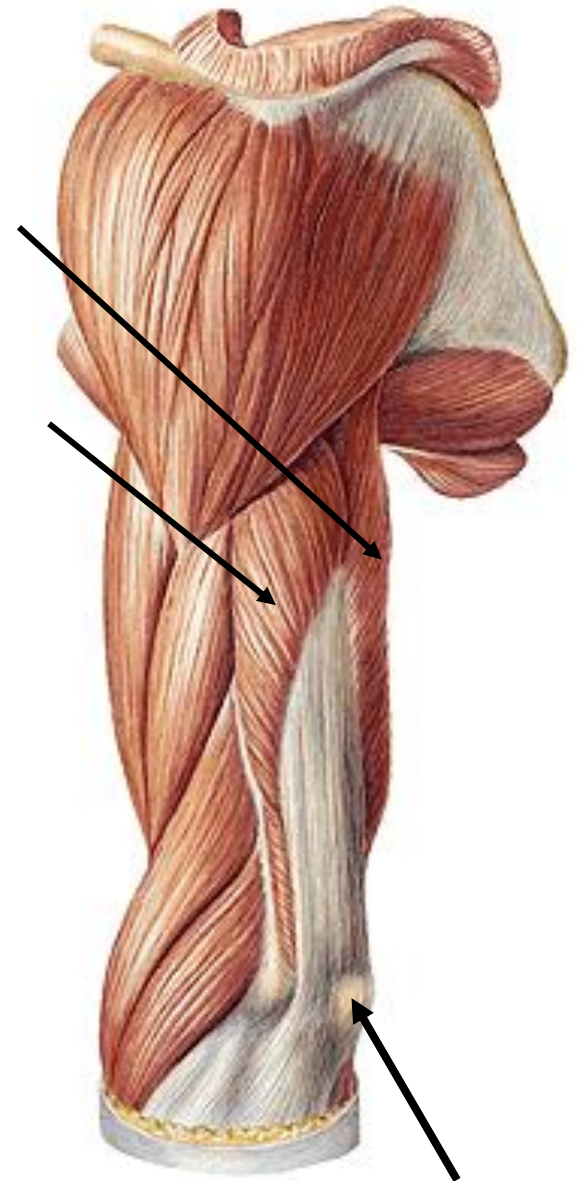
Siniri: N. musculocutaneus

M. brachialis

Siniri: N. musculocutaneus

M. triceps brachii

Siniri: N. radialis



olecranon

M. pronator teres

Siniri: N. medianus.

M. flexor carpi radialis

Siniri: N. medianus

M. flexor carpi ulnaris

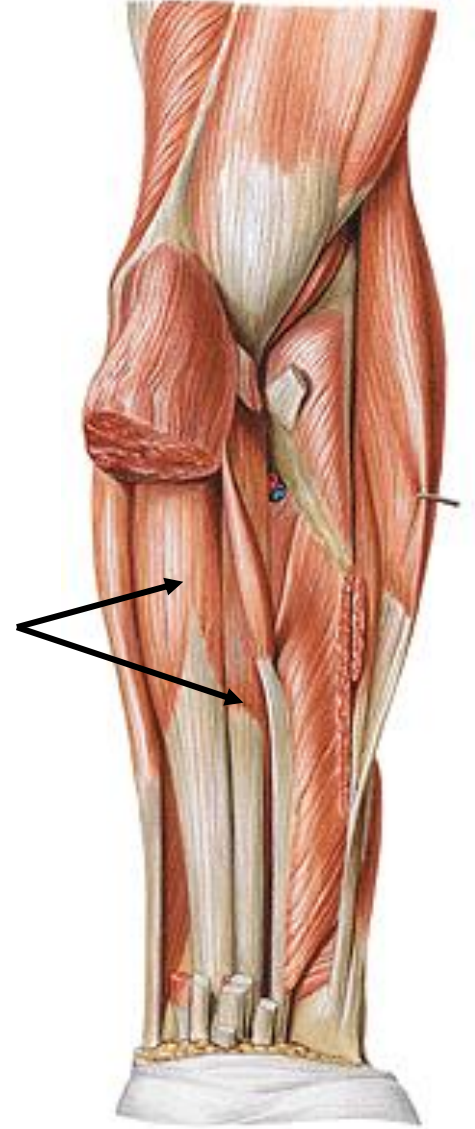
Siniri: N. ulnaris

M. flexor digitorum superficialis

Siniri: N. medianus.

M. flexor digitorum profundus

Siniri: Kasın ulnar kısmı n. ulnaris'ten, radial kısmı n. medianus'tan innerve olur.

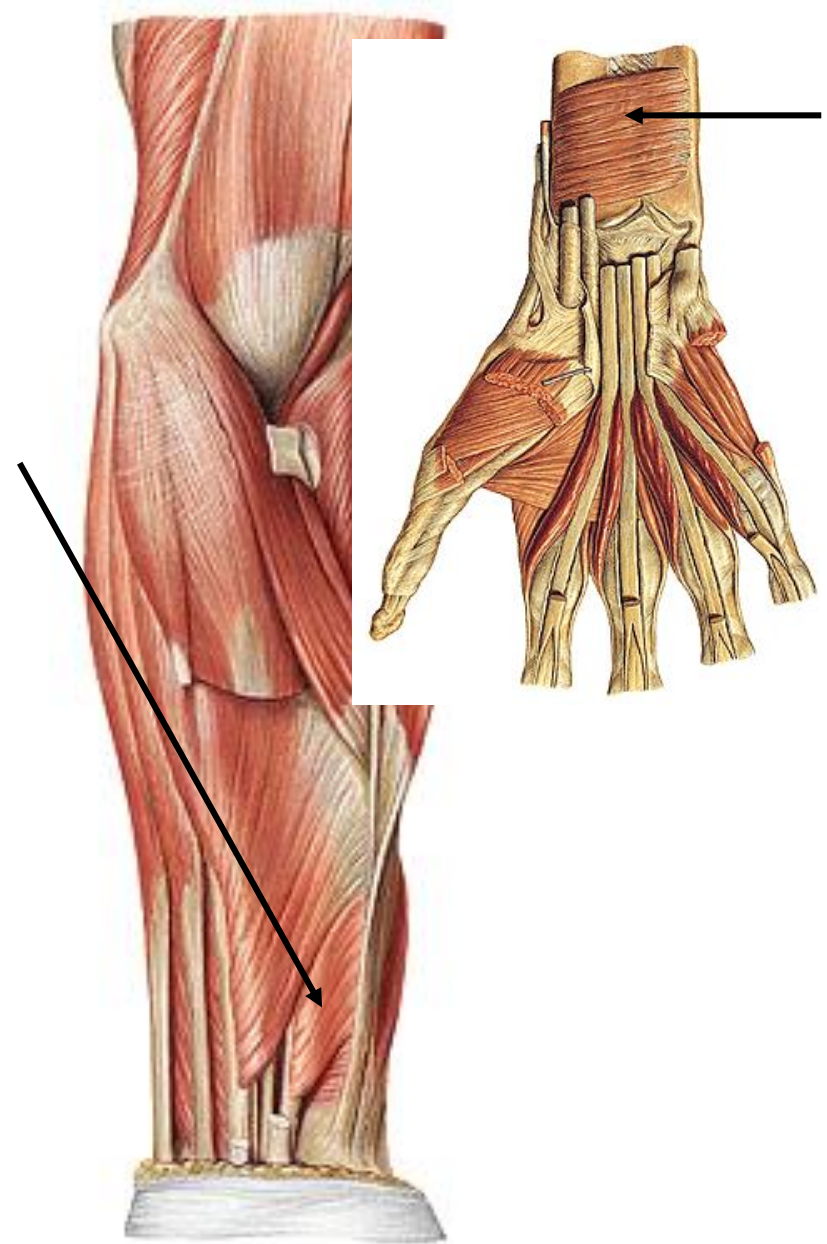


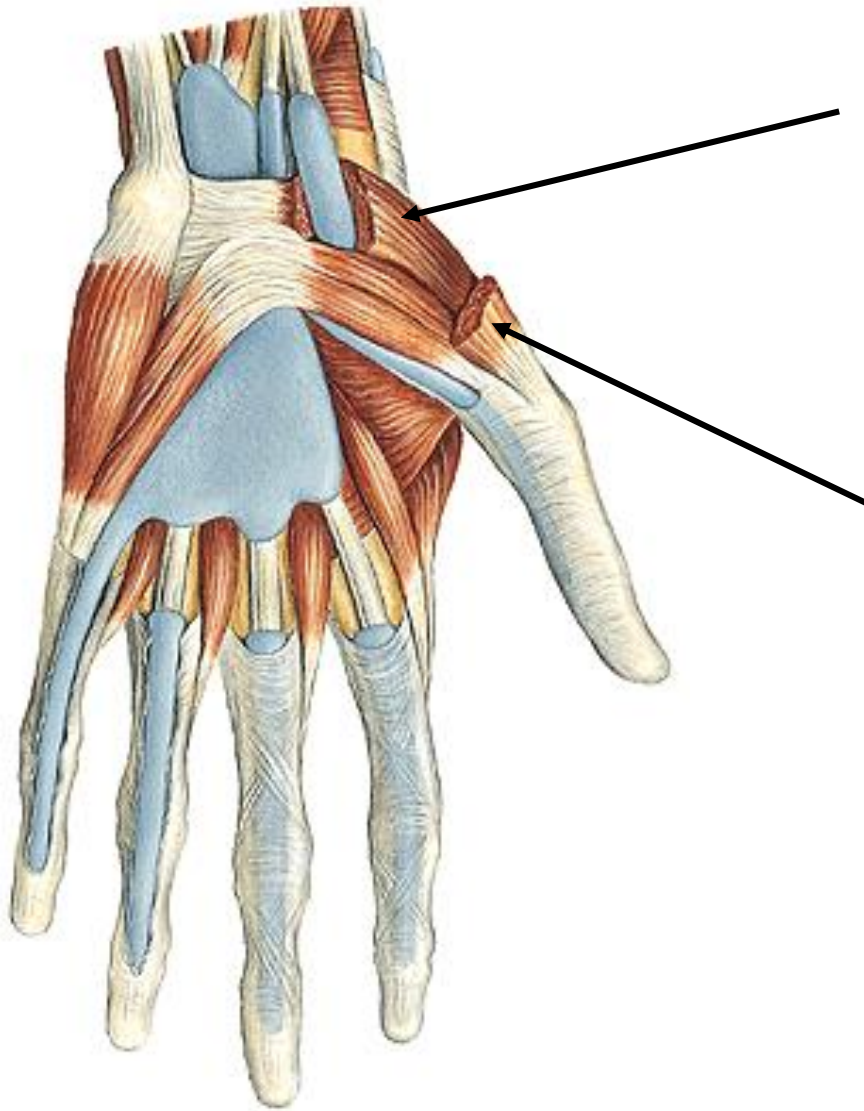
M. flexor pollicis longus

Siniri: N. medianus.

M. pronator quadratus

Siniri: N. medianus.





M. opponens pollicis
Siniri: N. medianus.

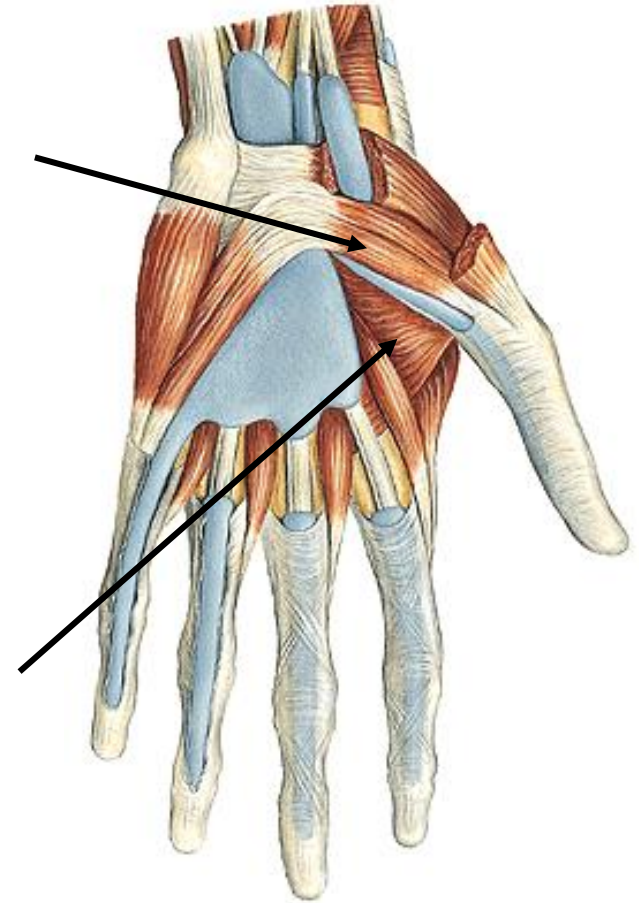
M. abductor pollicis brevis -
Siniri: N. medianus.

M. flexor pollicis brevis

Siniri: N. medianus ve n. ulnaris

M. adductor pollicis

Siniri: n.ulnaris



Hypothenar kaslar:

Bu kaslar;

m. palmaris brevis,

m. abductor digiti minimi,

m. flexor digiti minimi brevis ve

m. opponens digiti minimi

*n. ulnaris

