

# Ortodonti'de Teşhis ve Tanı

# Ortodontik Tanı

- Baş, yüz, çeneler veya diş dizilerine ait herhangi bir bölgede mevcut olan semptomları klinik, radyolojik ve laboratuvar araçlarından yararlanarak inceleyip maloklüzyonun şiddeti ve yönü hakkında bilimsel bir sonuca varmaktır.

# Ortodontik Tanı

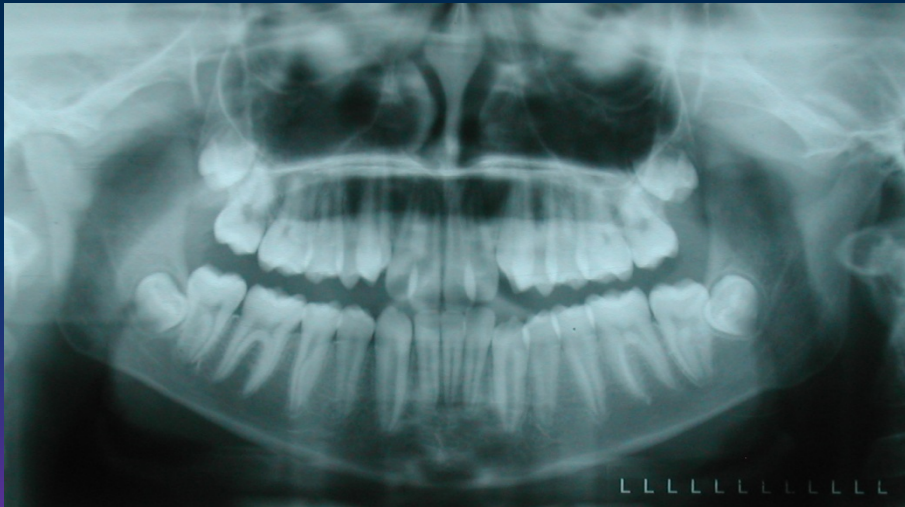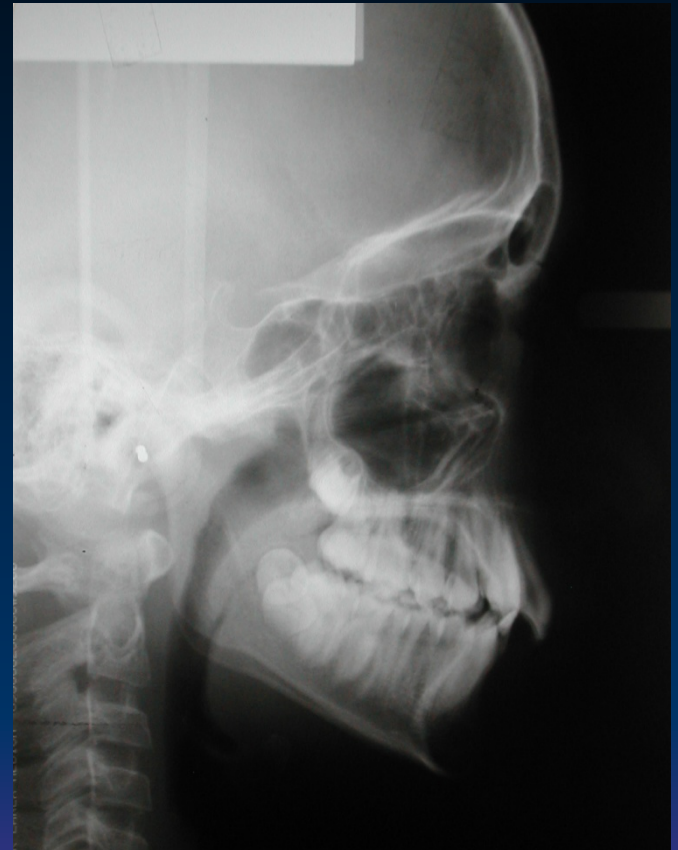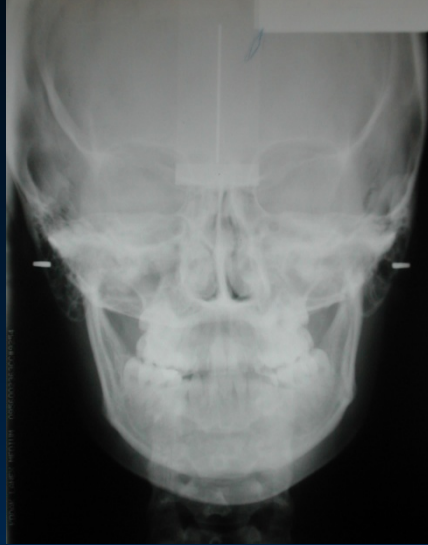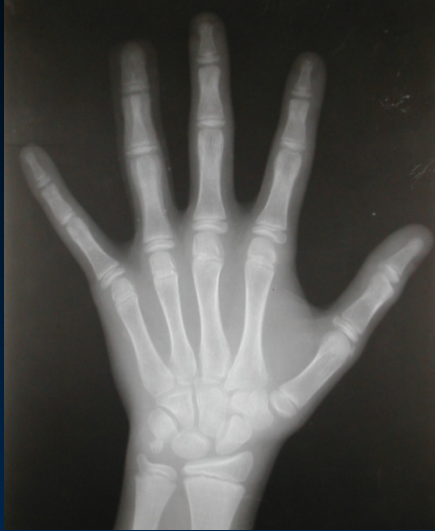## ■ Direkt Tanı

Anamnez, ağız içi ve ağız dışı muayene

## ■ İndirekt Tanı

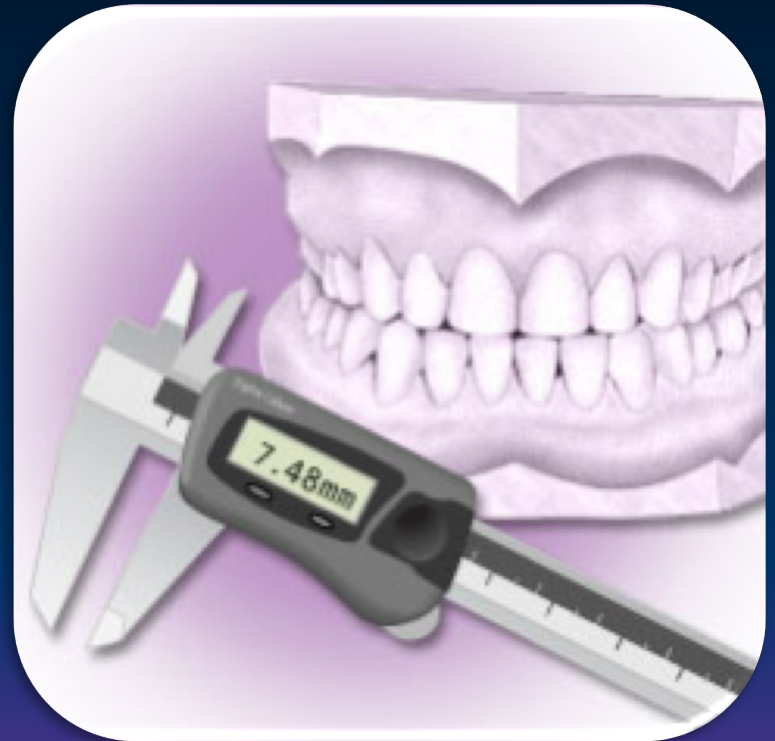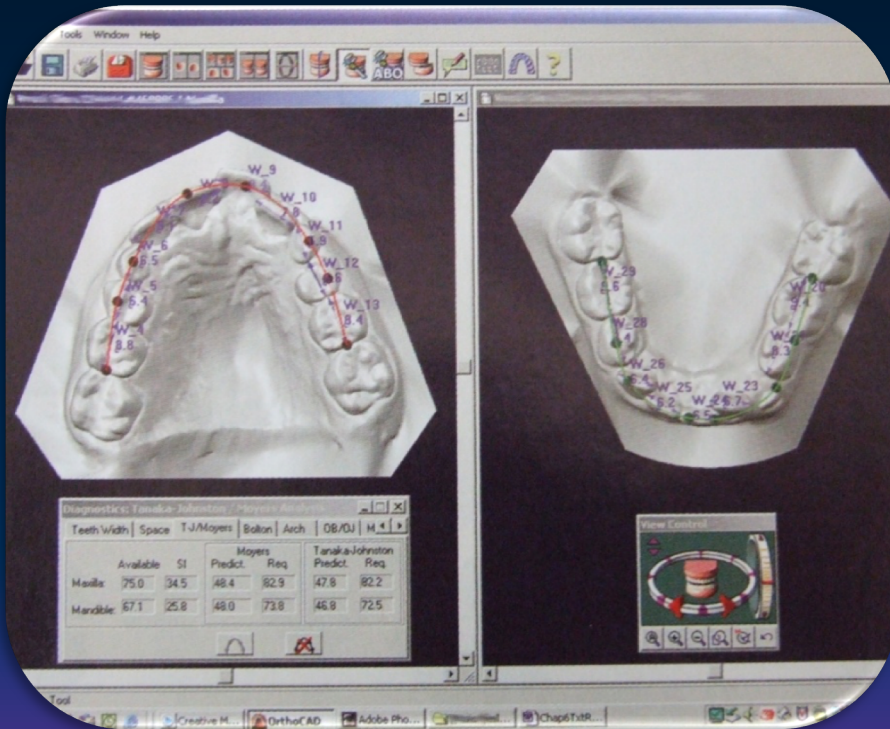
Ortodontik modeller, ağız içi ve ağız dışı röntgenler, cephe ve profil fotoğrafları

# Ortodontik Tanı

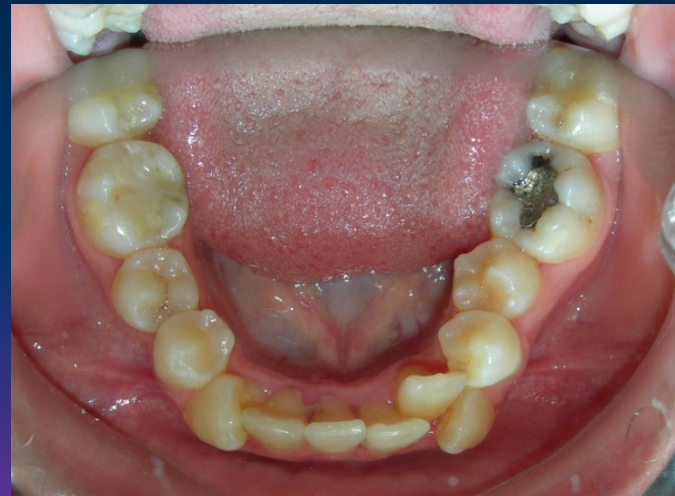
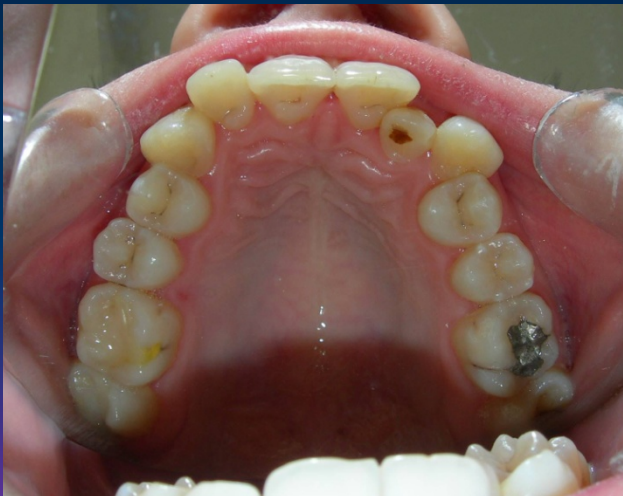
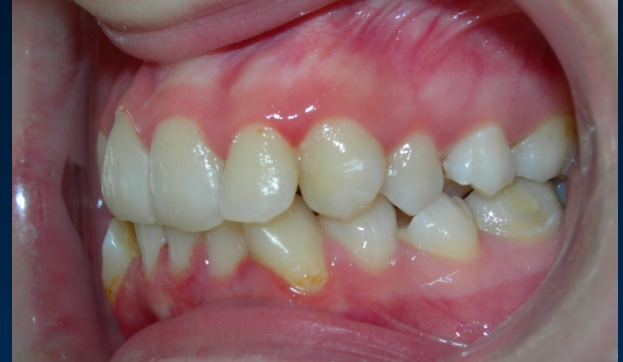
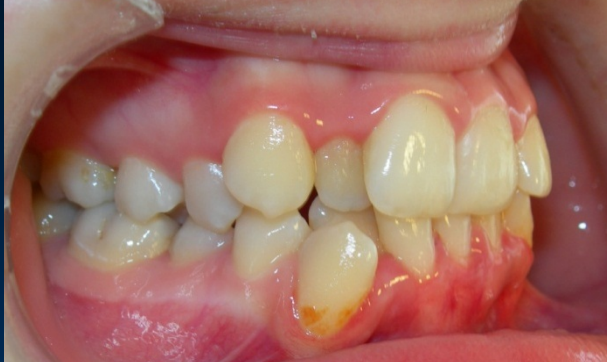
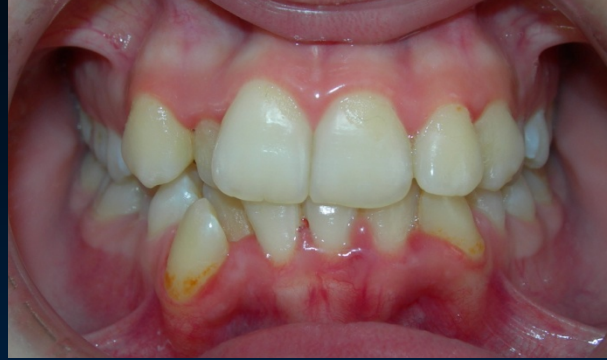# Ortodontik Tanı

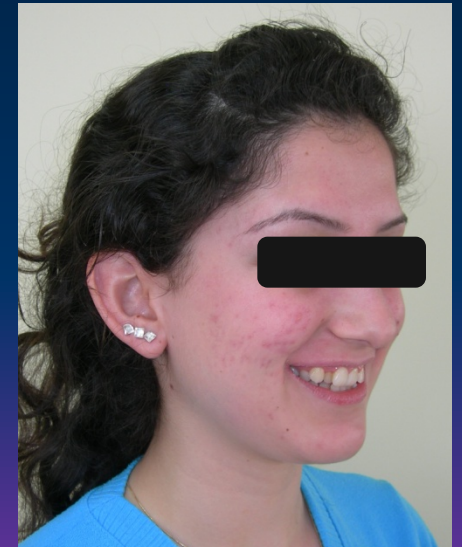
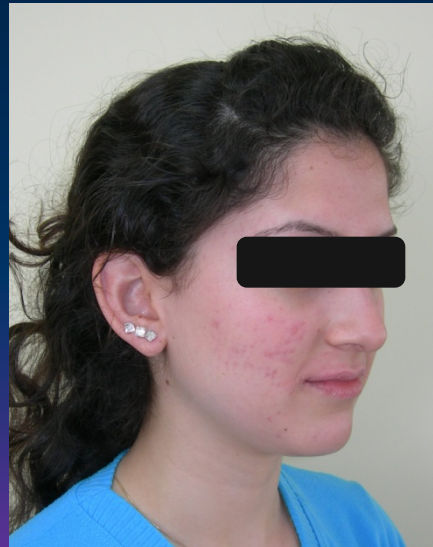
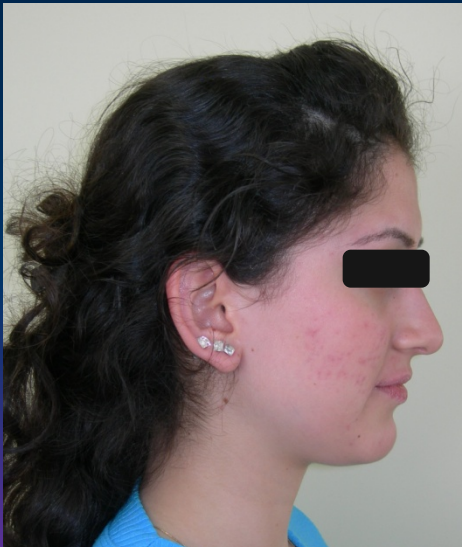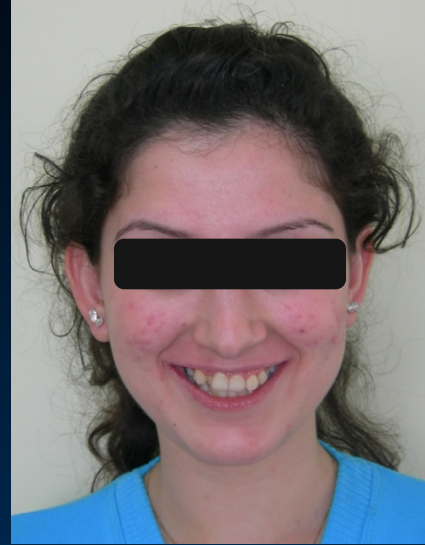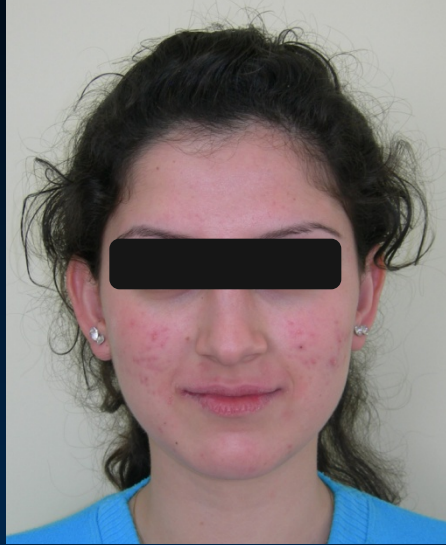# Ortodontik Tanı





# Ortodontik Tanı



# Ortodontik Anamnez

- **Hastanın Soy Geçmişi;**
  - Ortodontik maloklüzyonda çevresel ve herediter faktörler etkindir. Bu nedenle soy geçmiş mutlaka sorgulanmalıdır.

# Ortodontik Anamnez

- **Hastanın Öz Geçmişi;**
  - Geçirdiđi genel rahatsızlıklar?
  - Solunumla ilgili durumlar?
  - Doğum sırasındaki olaylar?
  - Süt çocukluğu beslenmesi? (anne sütü, biberon beslenmesi)
  - Yürüme-konuşma başlangıcı?
  - İlk diş sürme zamanı?

# Ortodontik Anamnez

- Hastanın Öz Geçmişi;
  - Parmak emme alışkanlığı vs?
  - Yalancı meme kullanımı?
  - Uyku sırasındaki yatış şekli?
  - Diş gıcırdatma?



# Ortodontik Anamnez

- Hastaya ve ailesine öncelikle, şikayetlerinin ne olduğu sorulmalıdır. Onlara göre sorun;
  - Estetik mi?
  - Fonksiyonel mi?
  - Ağız sağlığı mı?

# Ortodontik Anamnez

- Ağız içi ve dışı muayene ile birlikte anamnez de alınır. Mevcut sorunun etyolojisi araştırılmalıdır. Kötü alışkanlık var mıdır?
- Ortodontik tedavi gerekliliğine; muayene, anamnez ve hasta ve yakınları ile ön görüşmelerin ardından karar verilmelidir.



# Ortodontik Tanı

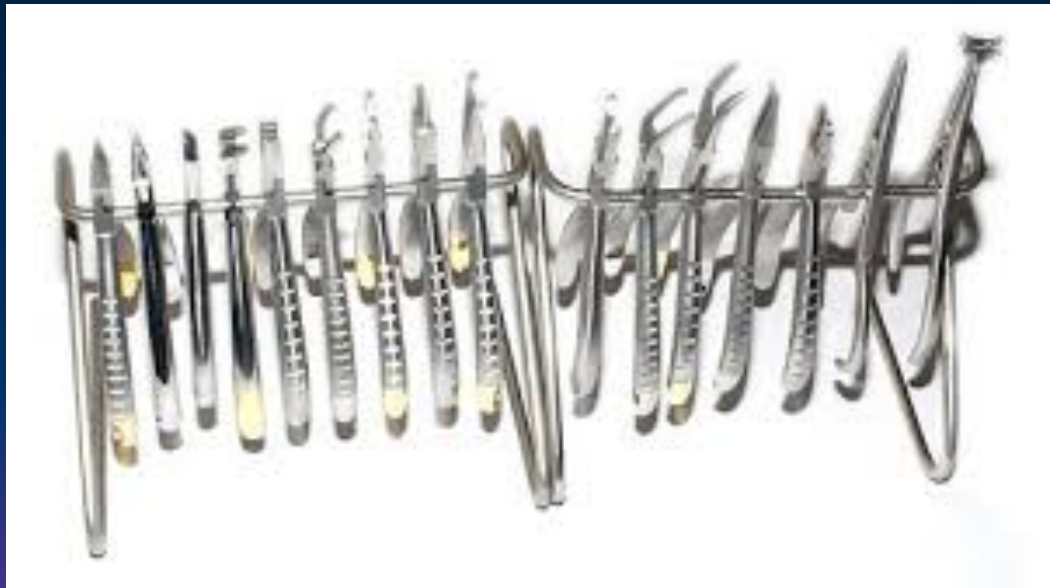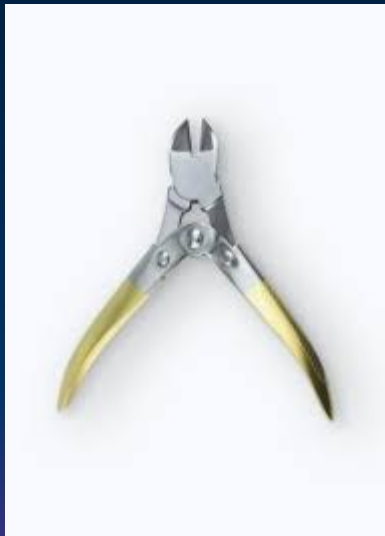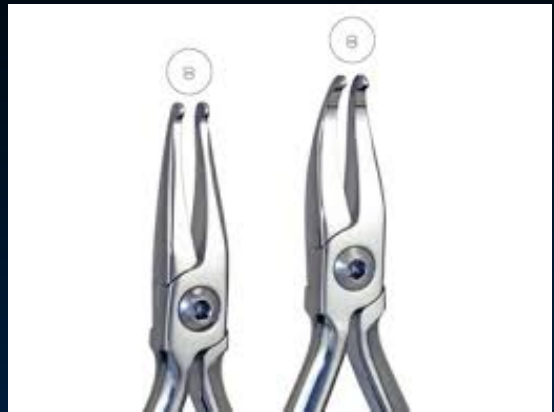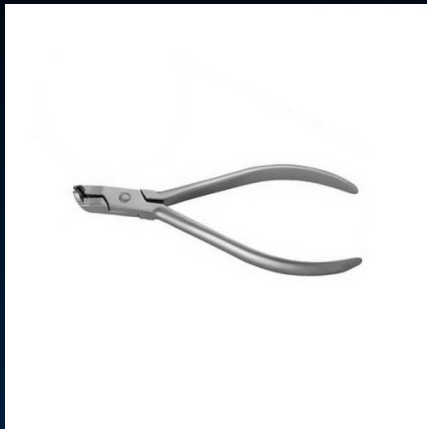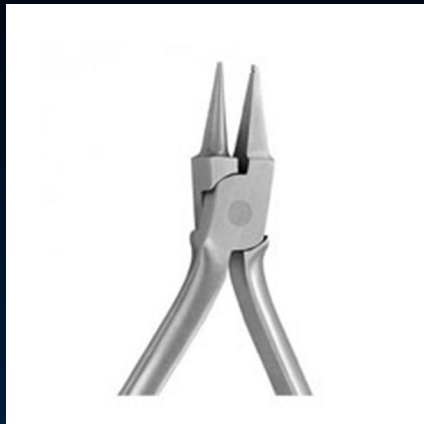
- Ortodontik tedavi gerekliliğine ve tedavi yöntemine karar verirken;
  - Hastanın beklentisi,
  - Ailesinin yaklaşımı,
  - Hastanın yaşı,
  - Hastanın ağız hijyeni,
  - Hastanın uyum düzeyi mutlaka göz önüne alınmalıdır.

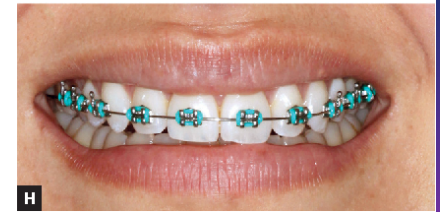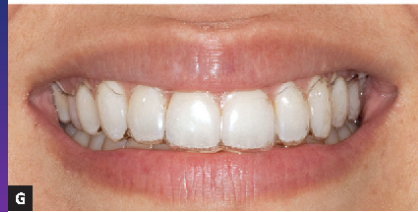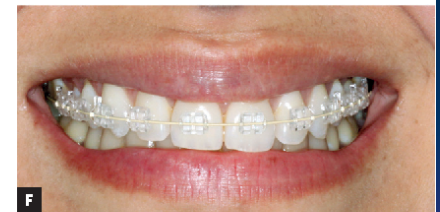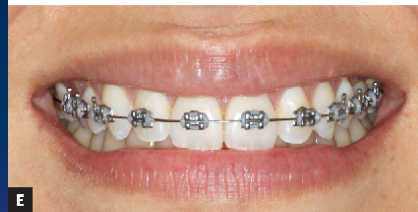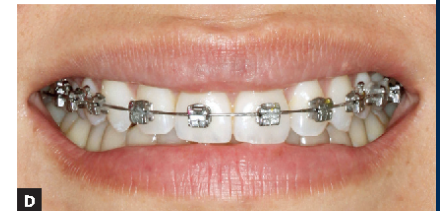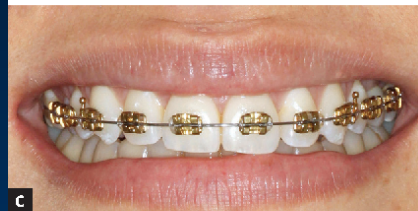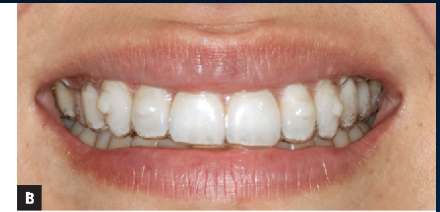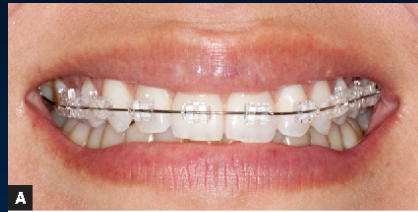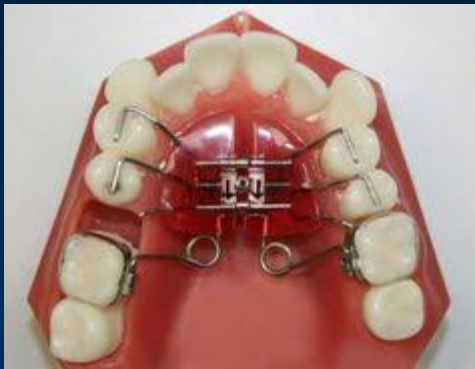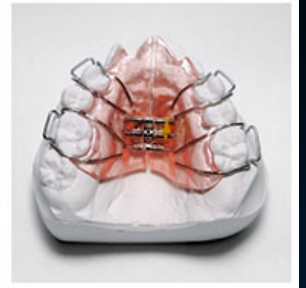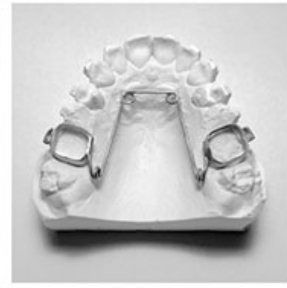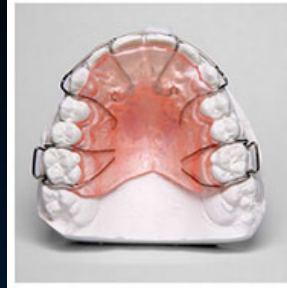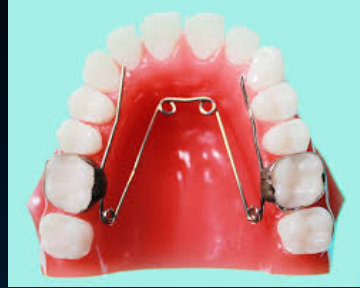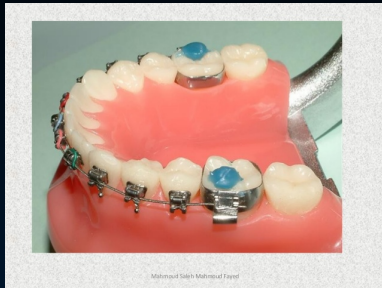# Ortodontik Muayene

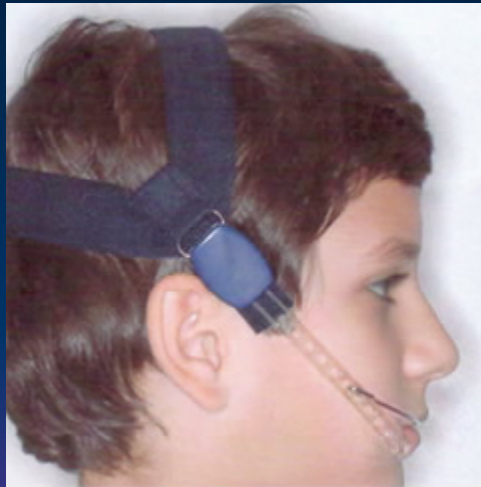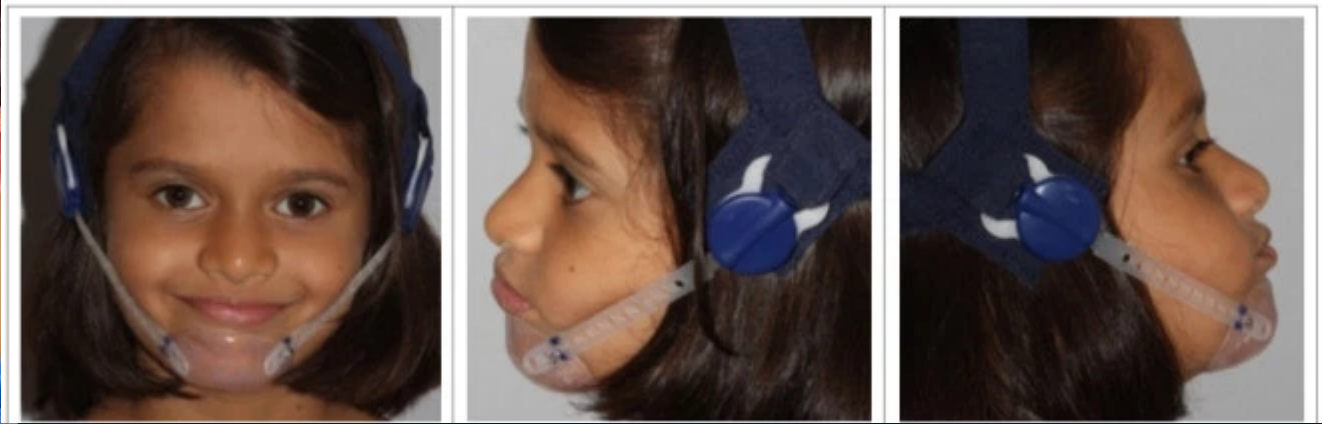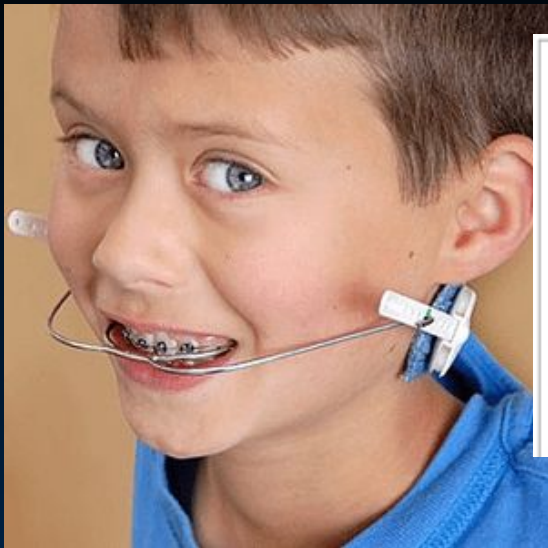1. AĞIZ İÇİ MUAYENE

2. AĞIZ DIŐI MUAYENE

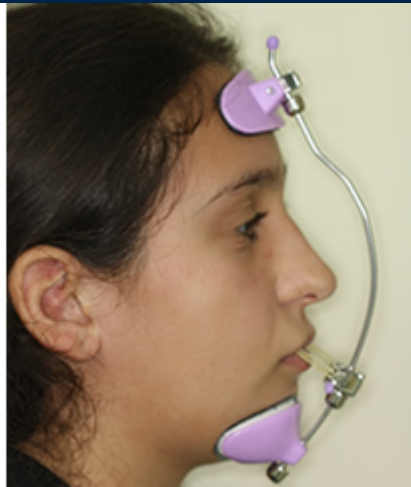3. FONKSİYONEL MUAYENE



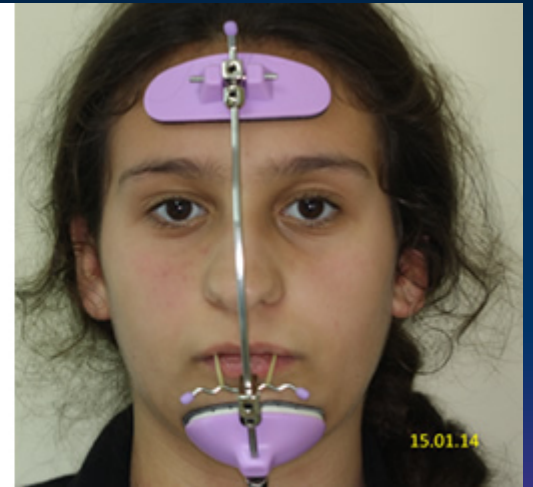




1



2



15.01.14