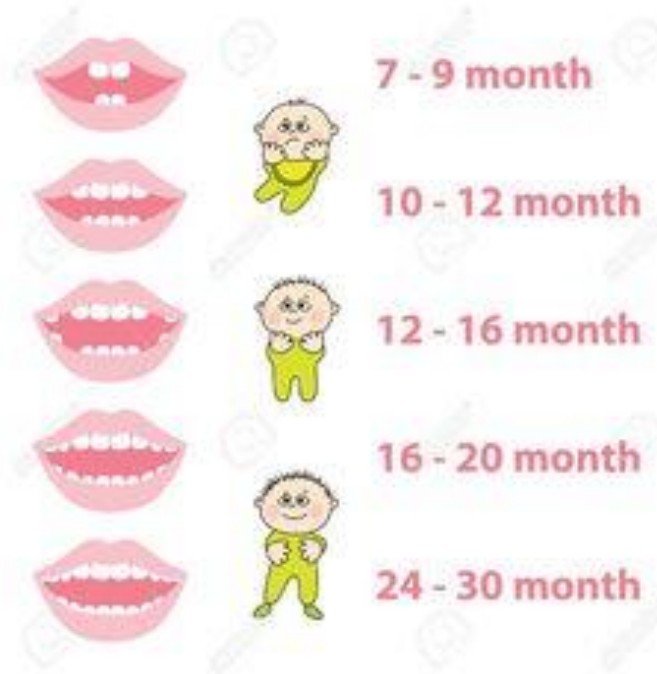

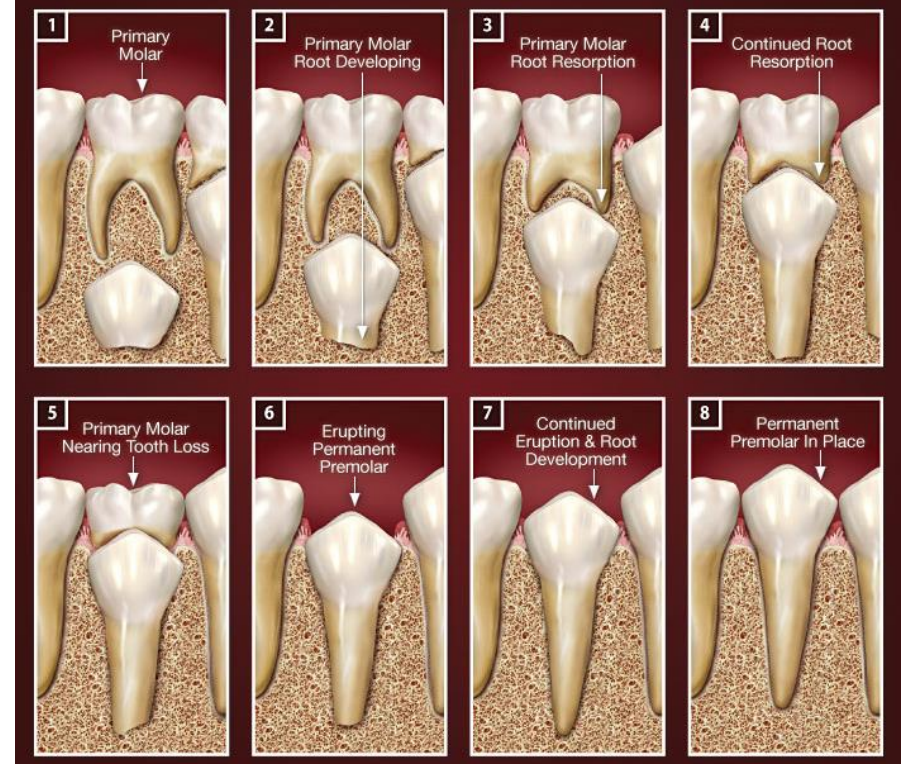
# SÜT VE SÜREKLİ DİŞLERİN SÜRMESESİ

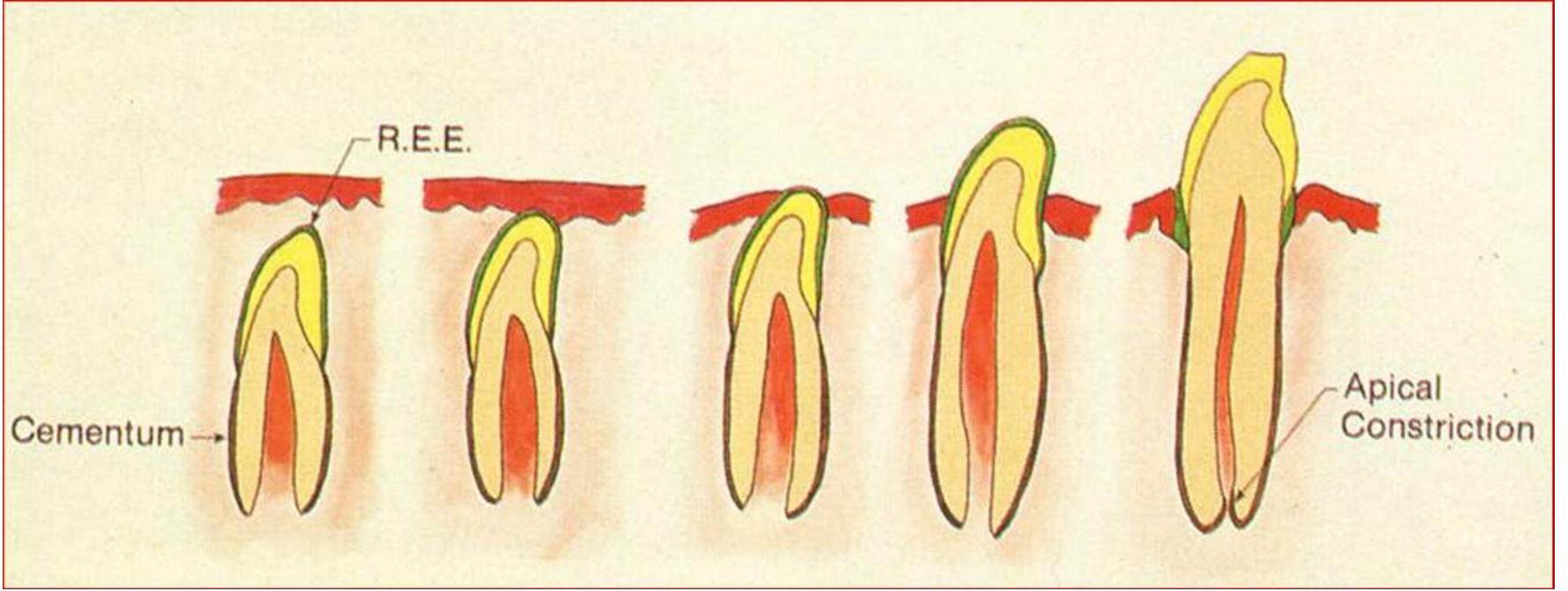
Doç. Dr. Tuğba Bezgin



# Ders içeriđi

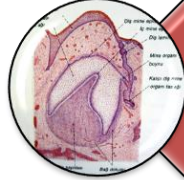
- Diş sürmesi,
- Süt dişlerinin sürme zamanları
- Süt dişlerinin sürmesi sırasında görülen semptomlar
- Sürme sırasında görülebilen problemler
- Süt diđi kök rezorpsiyonu ve süt diđinin ekfoliasyonu (düşmesi)
- Süt diđi kök rezorpsiyon anomalileri
- Daimi dişlerin sürmesi
- Dişlerin zamanından erken veya geç sürme nedenleri



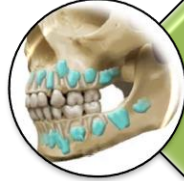

Diş sürmesi, alveol kemik içerisinde gelişmekte olan dişlerin simetrik olarak ağız içersine doğru hareket edip, çene kavsi üzerindeki yerlerini aldıktan sonra karşıt dişlerle kontakta geçerek çiğneme rol oynamaya başladıkları ana kadar gerçekleşen fizyolojik olayların bütünüdür.

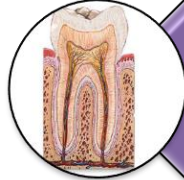# Sürmenin evreleri



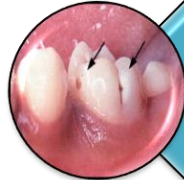Folikülün konsantrik büyümesi



Dişin ağız kavitesine ulaşmadan önceki evre



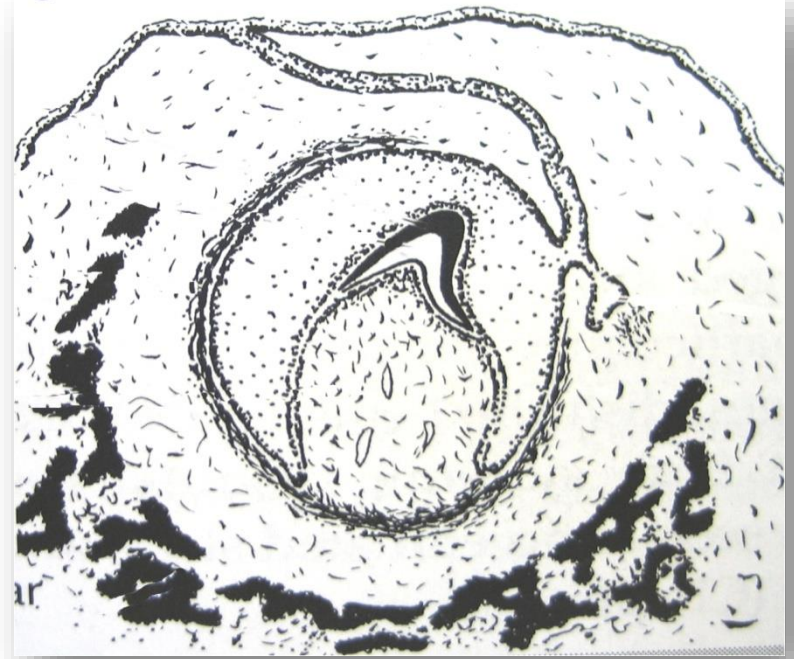
Ağız içersinde görüldükten sonraki evre



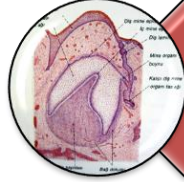
Okluzal dengeleme

# FOLİKÜLÜN KONSANTRİK BÜYÜMESİ

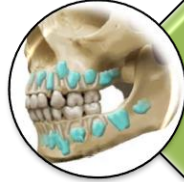Süt ve daimi diş kuronlarının oluşmaya başlamasından tamamlanıncaya kadar geçen süre içerisindeki tüm hareketleri kapsar. Bu dönemdeki tüm hareketler kök oluşumunun başlamasından önce folikül içerisinde gerçekleşir.



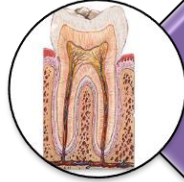Diş folikülü başlangıçta kemik korteksine yakın olarak konumlanmıştır. İlerleyen evrelerde folikül simetrik olarak bukkale, okluzale ve apikale doğru genişler. Dişin kuron gelişimi tamamlanıp; kök uzunluğu yaklaşık 2-4 mm olunca dişte sürme hareketi başlar.



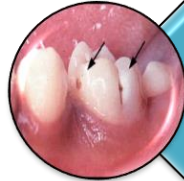Folikülün konsantrik büyümesi



Dişin ağız kavitesine ulaşmadan önceki evre



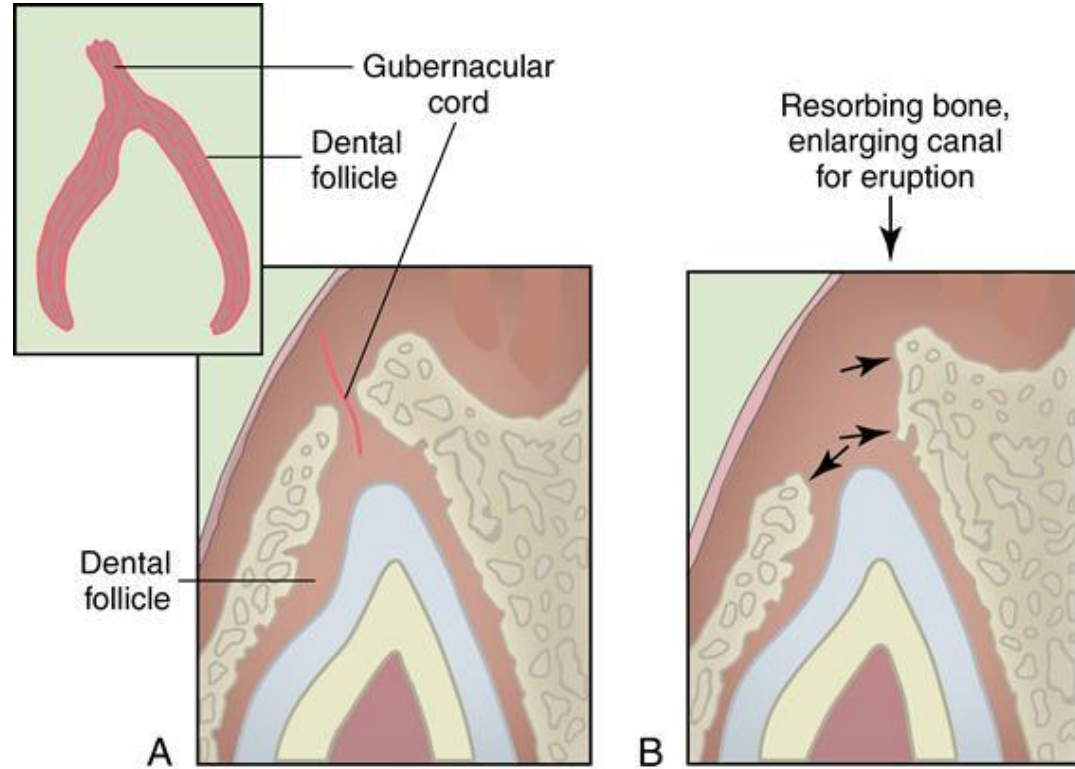
Ağız içersinde görüldükten sonraki evre



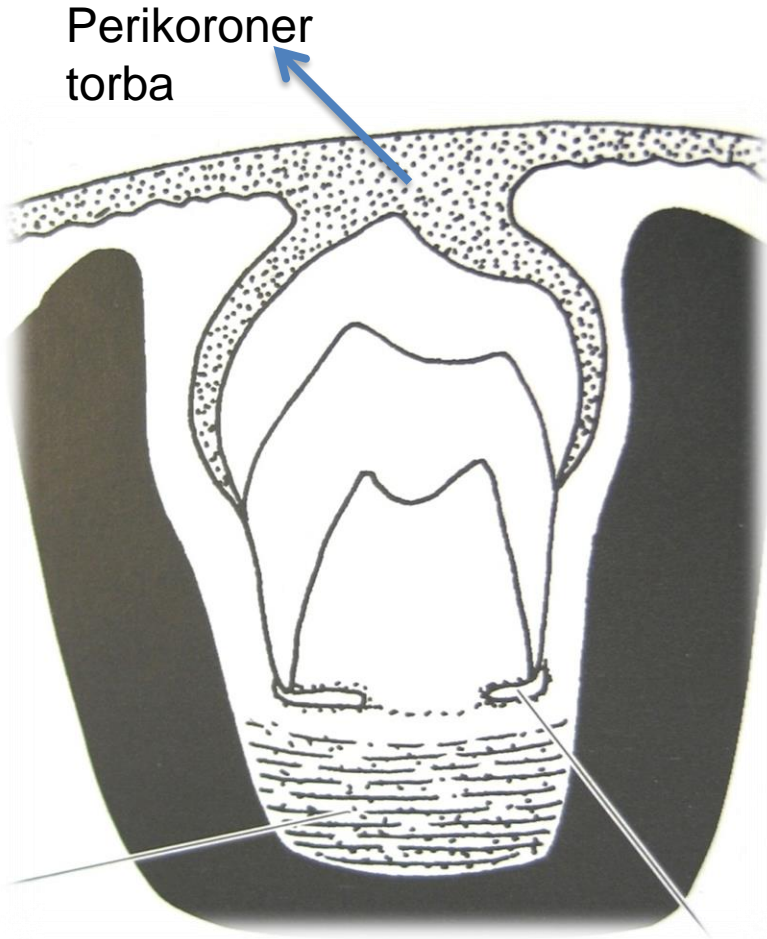
Oklüzal dengeleme

# DIŞIN AĞIZ KAVİTESİNE ULAŞMASINDAN ÖNCEKİ EVRE

Sürme doğrultusundaki kemikte **rezorpsiyon** olurken aksi tarafta kökler bölgesindeki kemikte **apozisyon** olur. Süt dişlerinin oklüzal yüzündeki kemik kriptaları tam olarak birleşmemiştir ve diş jermelerinin içinde bulunduğu kemik kavitesi (**iter dentis**) ince bir kanal ile çene kemiğinin dış yüzeyine açılır. Bu kemik kanal içerisinde; mine organını diş pervazına bağlayan lateral diş bantlarının kalıntıları olan **epitel adacıkları** ve **diş folikülünün bol kollejen lif taşıyan fibröz dokuları** bulunur. Kemik kanal içerisindeki bu yapıların hepsine birden "**gubernaculum dentis**" adı verilir.



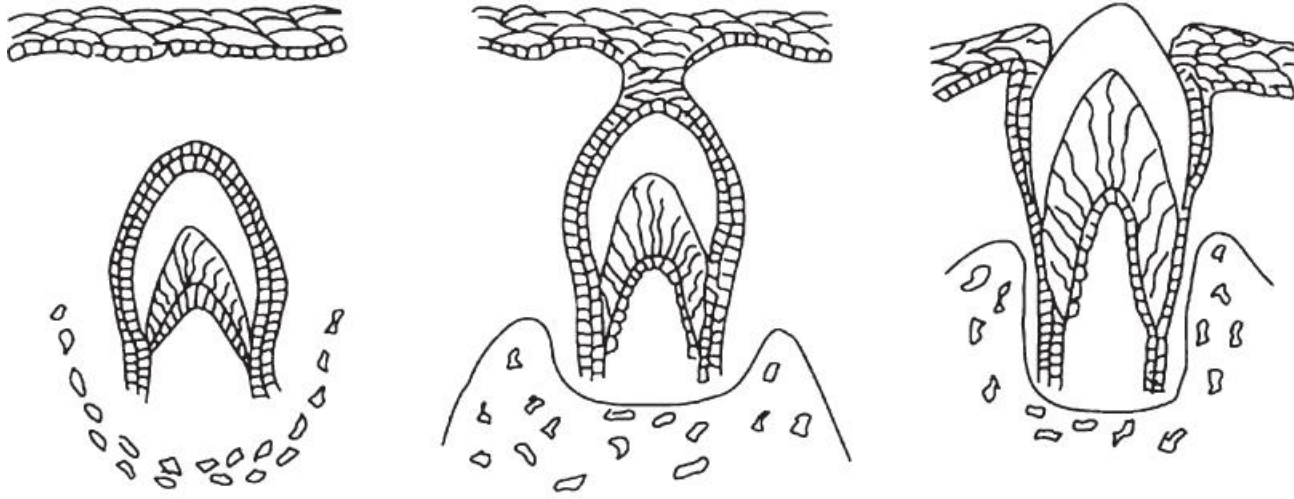
# DIŞIN AĞIZ KAVİTESİNE ULAŞMASINDAN ÖNCEKİ EVRE



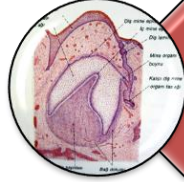
Sürme olayı ilerledikçe iter dentis adı verilen kemik dokusu genişler ve gubernaculum dentisin fibröz bağ dokusu dağılır. Bu dağılıma yalnız sürmekte olan dişin baskısı ile değil aynı zamanda dokularda bol miktarda saptanan **kollagenaz enzimin** etkisi ile de meydana geldiğine inanılır. Bu arada gubernaculum'un epitel kalıntıları da proliferer olarak, iter dentisin genişlemesi sonucu oluşan kavitenin içersini döşer. Böylece diş ilerlerken önünde oluşan epitel ile örtülü bir boşluktan geçmiş olur. Bu epitel "**perikoronar torba**" adını alır. Sadece kök bölgesinde kalan foliküler torba, hücreden zengin iç tabakası ile sementi, liften zengin dış tabası ile de periodonsiyumun yapımını sağlar.



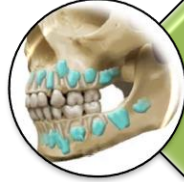# DIŐIN AĐIZ KAVİTESİNE ULAŐMASINDAN ÖNCEKİ EVRE



Sürmenin son döneminde perikoronar torba ile sarılı kuren dişeti epiteline yaslanır. Mukozadaki damarların sıkışması ile önce bu dokuda bir anemi olur, bunu hiperemi izler, dişeti kızarır ve ödem olur. Bu anda gerçek bir **fizyolojik perikoronitten** söz edilebilir. Dişeti mukozasına yaslanmış olan perikoronar torbanın bağ dokusu hücreleri gevşeyip, vakualizasyona uğrar ve parçalanır. Son olarak tüberkül ve kesici kenarların üzerini örten ađız mukozası epiteli hücreleri de dejenere olurlar ve epitel de bir açılma meydana gelir, bu aralıktan diş ađız boşluğu ile ilişki kurar.



Folikülün konsantrik büyümesi



Dişin ağız kavitesine ulaşmadan önceki evre

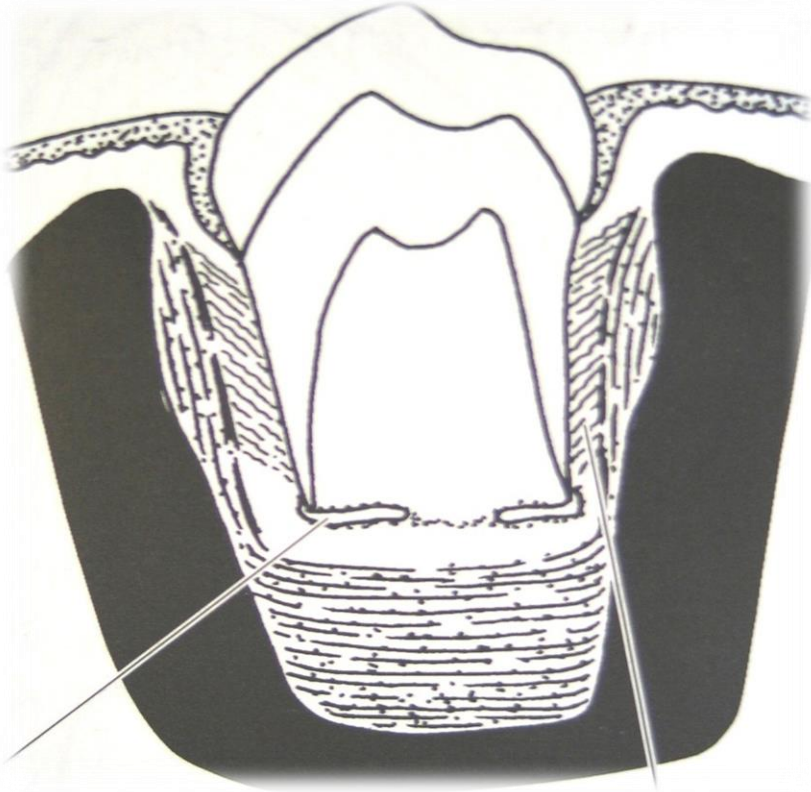


Ağız içersinde görüldükten sonraki evre



Okluzal dengeleme

# DİŐİN AĐIZ İÇERİSİNDE GÖRÜLMESİNEN SONRAKİ EVRE

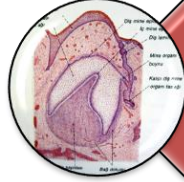


DiŐlerin diŐ eti epiteli ierisine penetre olduktan sonra srmeleri hızlanır. AĐız mukozasını delen kuron alveol kreti zerinde mine-sement bileŐimine kadar yani diŐin anatomik kolesine kadar ykselir.

# DİŞİN AĞIZ İÇERİSİNDE GÖRÜLMESİNEN SONRAKİ EVRE



Bu dönemde, kuron minesinin üzeri iç ve dış mine epitellerinin oluşturduğu birleşik mine epiteli ile örtülür. Birleşik mine epitelinin altında ameloblastların amelogenetik fonksiyonlarının sona ermesi sırasında son olarak salgıladıkları 1 mikron kalınlığında **kutikula** vardır. Bunların hepsine birden “**nasmyth zarı**” adı verilir. Nasmyth zarıyla örtülü olan diş kuru mukozayı delip yükseldiğinde ve tam olarak sürdüğünde mukoza birleşik mine epiteline yapışır. Bu üniteye “**epitelial ataşman**” adı verilir. Diş oklüzal düzleme yaklaştıkça çiğneme kasları, dilin etkisi ve dudaklar ve yanakların etkisi altında kalır ve sürme hızı yavaşlar.



Folikülün konsantrik büyümesi



Dişin ağız kavitesine ulaşmadan önceki evre



Ağız içersinde görüldükten sonraki evre



Okluzal dengeleme

# OKLUZAL DENGELEME

Daimi diřler oklüzyona ulařtıktan sonra birkaç yıl vertikal olarak erüpsiyon görülmez. 11 ile 16 yař arası bireylerde alveolar yükseklięin artmasına baęlı olarak diřlerde de okluzal dengelemeyi saęlamak üzere sürme yeniden aktif hale geçer. Bu devrede kondil ve yüzde de büyüme hızı artar. Yüz erişkin halini aldıktan sonra sürme yavaşlar ve 18 yař civarında dengelenir. Eriřkinde de alt yüz yüksekliğinde oluřan küçük artmalar nedeniyle sürme çok az miktarlarda hayat boyu devam eder.

# SÜRME TEORİLERİ



## Kök Teorisi

- Köklerin uzamasıyla beraber dişlerin sürdüğü düşünülüyordu. Ancak, kökleri kesilen maymun ve köpek dişlerinin sürdüğünü gösteren araştırmalar yapılmıştır. Ayrıca gömülü dişler kök gelişimine rağmen sürmeyebilirler

## Pulpa Teorisi

- Pulpanın gelişerek alveol tabanına basınç ve baskı yapıp dişin sürmesini sağladığı iddia edilmiştir. Ancak, bir deneyde erüpsiyon öncesinde dişler çekilerek pulparı çıkartılmış ve tekrar implante edilmiş olsa da sürme devam etmiştir. Kök gelişimi ve pulpa gelişimleri tamamlanmış dişlerin de zamanla sürmeleri devam etmiştir.

## Vasküler Teori

- Dişte ve dişin altındaki dokularda meydana gelen hidrostatik basıncın dişin üzerine kaplayan dokuların hidrostatik basıncını aştığı zaman dişin ağız kavitesine doğru itildiği ileri sürülmüştür

## Alveoler kemiğin gelişim teorisi

- Alveol kemiğin büyüme ve gelişmesi ile dişlerin okluzal düzleme doğru itildiğini savunan bu teori, daha sonraları tam olarak kanıtlanamamıştır.

## Periodontal ligament teorisi

- Periodontal ligamentin meydana geliş mekanizmasının diş sürmesinde önemli bir rolü olduğu kabul edilmiştir. Periodontal ligamentteki liflerin kontraksiyon özellikleri ile sürme olabilir.

## Dental folikül teorisi

- Araştırmacılar dental folikülü oluşturan kollagen liflerdeki kontraksiyonların ve değişimlerin sürme üzerinde etkisi olduğunu kanıtlamışlardır. Dental folikülün olmadığı durumlarda sürme gerçekleşmemiştir çünkü kemikte rezorpsiyon olmamıştır.

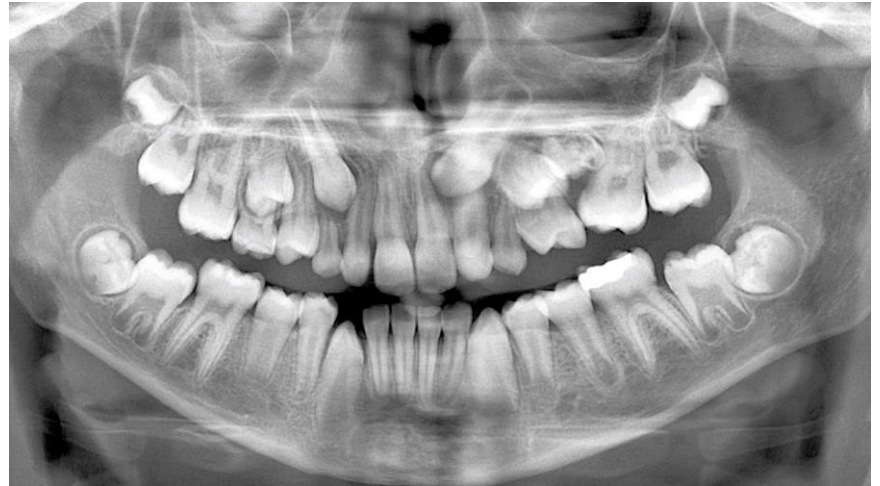
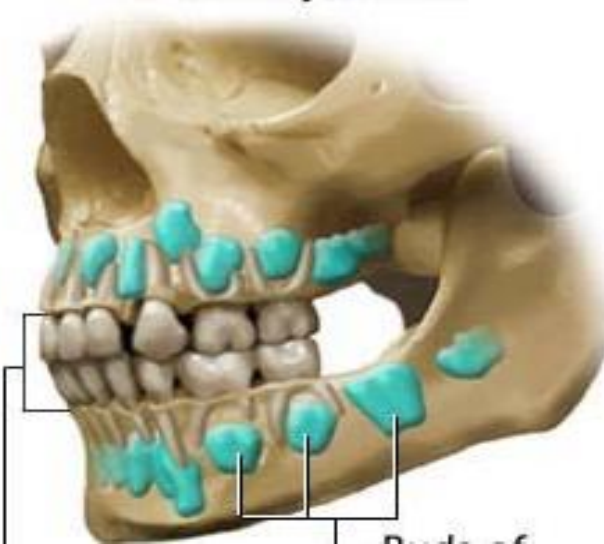
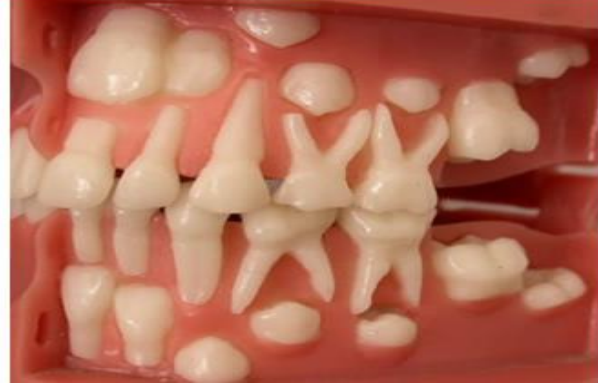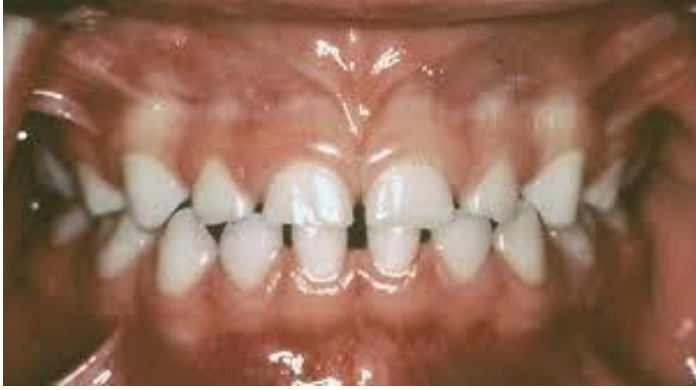- Günümüzdeki en güncel diş sürme teorisi ise **“alveolar remodelasyon teorisi”**dir. Diş sürmesi; dental folikül hücreleri ve folikülü çevreleyen alveol hücreleri arasında çok iyi programlanmış bir seri haberleşme ve etkileşim gerektirir. Folikülün koronalinde rezorpsiyonu sağlayacak osteoklastlar daha aktifken, apikalde selektif kemik artışı sağlayacak osteoblast aktivitesi daha yoğundur. Osteoblast/osteoklast dengesi gubernakulum dentis tarafından yönetilir.

Süt diřlenme d6nemi: 6 ay- 2.5-3 yař arası

Karıřık diřlenme d6nemi: 6-12 yař arası

Daimi diřlenme: > 12 yař



# Süt diřerinin oluřum ve sürme zamanları

Mandibuler Diřler	Sert doku oluřumunun bařlangıcı	Minenin tamamlanması	Sürme	Apeksin kapanması
<b>Santral keserler</b>	Intrauterin 4,5. ay	Postnatal 2,5 ay	<b>6 ay</b>	1.5 yař
<b>Lateral keserler</b>	Intrauterin 4,5. ay	Postnatal 3 ay	<b>7 ay</b>	1.5 yař
<b>Kaninler</b>	Intrauterin 5. ay	Postnatal 9 ay	<b>16 ay</b>	3-3,5 yař
<b>Birinci süt molarlar</b>	Intrauterin 5. ay	Postnatal 5,5 ay	<b>12 ay</b>	2.5 yař
<b>İkinci süt molarlar</b>	Intrauterin 6.ay	Postnatal 10 ay	<b>20 ay</b>	3 yař

# Süt diřerinin oluřum ve sürme zamanları

Maksiller Diřler	Sert doku oluřumunun bařlangıcı	Minenin tamamlanması	Sürme	Apeksin kapanması
<b>Santral keserler</b>	Intrauterin 4. ay	Postnatal 1,5 ay	<b>7,5 ay</b>	1.5 yař
<b>Lateral keserler</b>	Intrauterin 4,5 ay	Postnatal 2,5 ay	<b>9 ay</b>	2 yař
<b>Kaninler</b>	Intrauterin 5. ay	Postnatal 9 ay	<b>18 ay</b>	3-3,5 yař
<b>Birinci süt molarlar</b>	Intrauterin 5. ay	Postnatal 6 ay	<b>14 ay</b>	2.5 yař
<b>İkinci süt molarlar</b>	Intrauterin 6. ay	Postnatal 11 ay	<b>24 ay</b>	3 yař

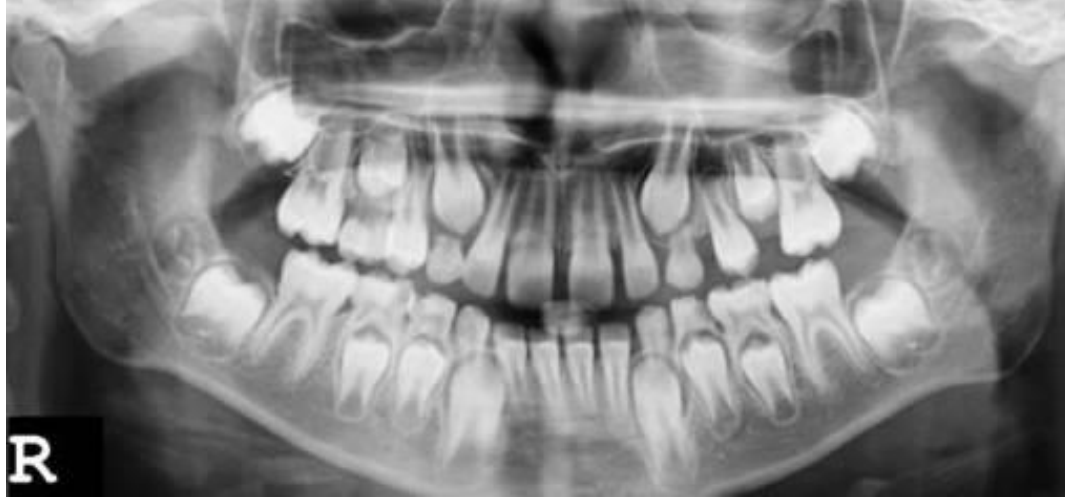# Sürekli dişlerin oluşum ve sürme zamanları

Mandibuler Dişler	Mineralizasyonun Başlaması	Minenin tamamlanması	Diş Sürmesi	Apeksin Kapanması
Santral Keserler	Postnatal 3-4 ay	4-5 yaş	6-7 yaş	9 yaş
Lateral Keserler	Postnatal 3-4 ay	4-5 yaş	7-9 yaş	10 yaş
Kaninler	Postnatal 4-5 ay	6-7 yaş	9-11 yaş	12-14 yaş
Birinci Premolar	1,5 – 2 yaş	5-6 yaş	10-12 yaş	12-13 yaş
İkinci Premolar	2 – 2,5 yaş	6-7 yaş	11-13 yaş	13-14 yaş
Birinci Molar	Doğum sırasında	2.5-3 yaş	6-7 yaş	9-10 yaş
İkinci Molar	2.5-3 yaş	7-8 yaş	11-13 yaş	14-15 yaş
Üçüncü Molar	8-10 yaş	12-16 yaş	17-21 yaş	18-25 yaş

# Sürekli dişlerin oluşum ve sürme zamanları

Maksiller Dişler	Mineralizasyonun Başlaması	Minenin tamamlanması	Diş Sürmesi	Apeksin Kapanması
Santral Keserler	Postnatal 3-4 ay	4-5 yaş	7-8 yaş	10 yaş
Lateral Keserler	Postnatal 10-12 ay	4-5 yaş	8-9 yaş	11 yaş
Kaninler	Postnatal 4-5 ay	6-7 yaş	11-12 yaş	12-15 yaş
Birinci Premolar	1,5 – 2 yaş	5-6 yaş	10-11 yaş	12-13 yaş
İkinci Premolar	2 – 2,5 yaş	6-7 yaş	10-12 yaş	12-14 yaş
Birinci Molar	Doğum sırasında	2.5-3 yaş	6-7 yaş	9-10 yaş
İkinci Molar	2.5-3 yaş	7-8 yaş	12-13 yaş	14-16 yaş
Üçüncü Molar	7-9 yaş	12-16 yaş	17-21 yaş	18-25 yaş

- Sürmede 6 aylık sapmalar normal kabul edilir.
- Kronolojik yaşa göre sürmemiş bir diş önemli ve komplike bir durumdur.
- Dikkatli bir değerlendirmeyeyle etiyolojisi belirlenmeli ve tedavi planlaması yapılmalıdır.
- Geç/erken sürme lokal bir nedenden kaynaklanabileceği gibi önemli bir sistemik hastalıktan da kaynaklanabilir.



Gelişimi normal ve sağlıklı olan bu hastanın radyolojik bulgulara göre tahmini yaşı kaç olabilir?

- A) 5-6 yaş
- B) 6-7 yaş
- C) 7-8 yaş
- D) 8-9 yaş
- E) 11-12 yaş

Cevap D: Alt daimi I.molar dişlerin köklerinin apeksleri kapanmış ve üst I.premolar dişlerin sürmüştüğü olması çocuğun tahmini 8-9 yaşlarında olduğunu gösterir.



# Süt Dişlerinde Sürme Bozuklukları

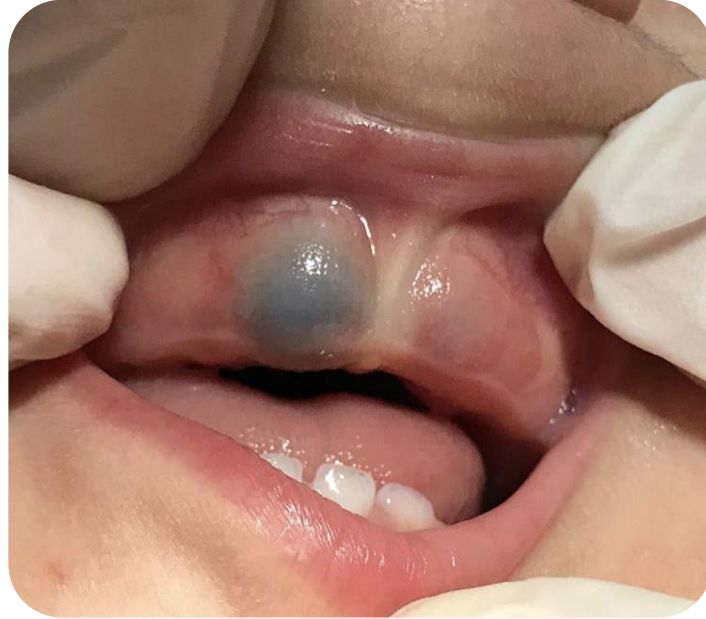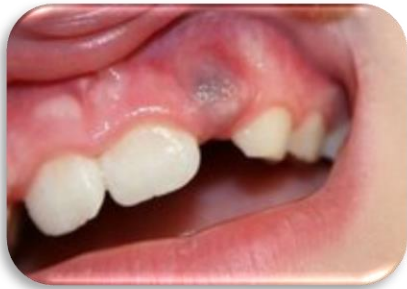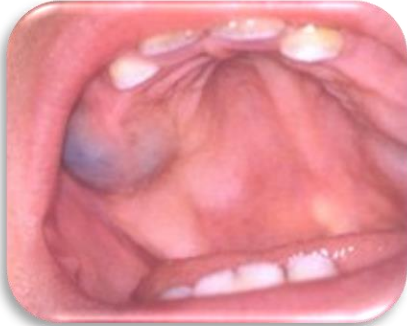# Lokal Bozukluklar



Süt diřlerinin sürmesi öncesinde diřin süreceđi yerdeki ađız mukozası kızarıktır ve kařıntılıdır. Çocuk sürekli elini ađzına götürür ve bu bölgeyi kařır. Bu fizyolojik bir olaydır. Nedeni, bölgedeki **histamin** artışıdır.

# SÜRME HEMATOMU (SÜRME KİSTİ)

Ender olarak perikoronit ortaya çıkar. Bu durumda lokal olarak dişeti şişmiştir, morumsu kırmızı renkte bezelye büyüklüğünde bir şişlik vardır.

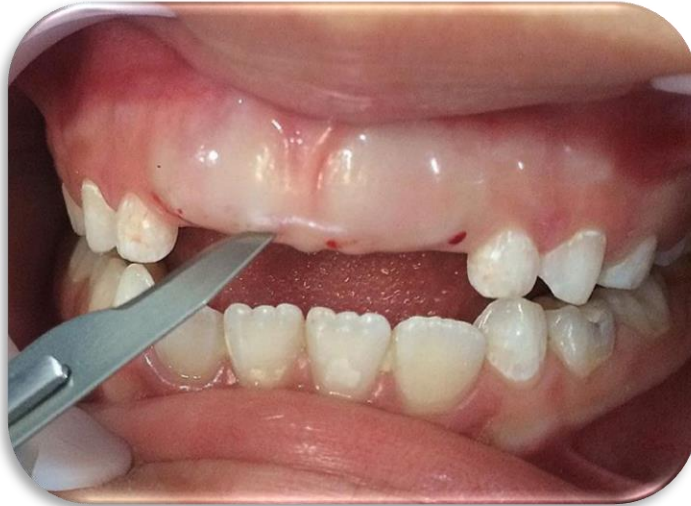

## SÜRME HEMATOMU TEDAVİSİ

Genellikle diş 1-2 gün içinde dişetini deler ve ortadan kaybolur, ancak uzun süre ağızda kaldıysa:

Temiz bir gazlı bez veya parmakla gün içinde birkaç kez masaj yapılır.

Gerekirse cerrahi insizyon yapılır ve sürme sağlanır.



# BÖLGESEL BOZUKLUKLAR

- **Salivasyon artışı (hipersalivasyon),**
- Göz yaşarması,
- Yanaklarda dermatit,
- Deri döküntüleri,
- Konjunktivada hiperemi



# SÜRME SIRASINDA ÇOCUKTA GÖZLENEN GENEL BOZUKLUKLAR

- Uykusuzluk
- İştahsızlık
- Ateş
- Kilo kaybı
- Kusma
- Diyare
- Hırçınlık
- Öksürük



# TEDAVİ

- **Ağız kaşıyıcıları** (Sulu olanlar, çünkü buzdolabında soğutulup kullanıldığında histamin artışını önler.)
- **Anestezik maddeler içeren topikal ajanlar** (Günde 3-4 kezden fazla kullanılmaz)



- Ateşi düşürmek için **antienflamatuvar ve antipiretik ilaçlar** (**Asetaminofen öncelikle tercih edilir**, yetmezse Ibuprofen türevleri) (12 yaş altında aspirin kullanımı tehlikeli ve kontendikedir!)
- **Antihistaminikler** (1 yaş altında kullanılmaz!)

- Hastalıkların belirti ve bulgularını diřlenmeye baęlamadan önce dięer muhtemel sebepler elimine edilmelidir. Ateř devam ederse bir ocuk doktoruna ynlendirme yapılmalıdır.





**Aşağıdakilerden hangisi diş sürmesi sırasında görülen semptomlardan değildir?**

- A) Dişetlerinde kaşıntı
- B) Yutkunma güçlüğü
- C) Hiposalivasyon
- D) Boyun bölgesinde isilik
- E) İshal

Doğru cevap: C

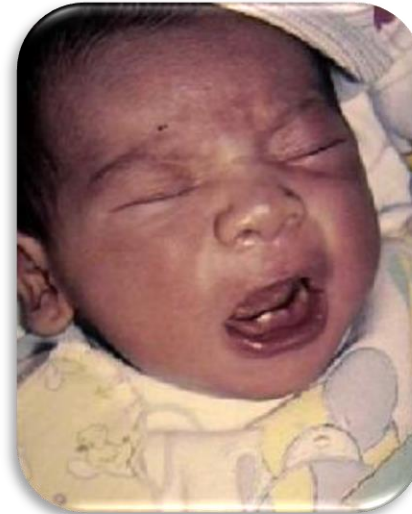
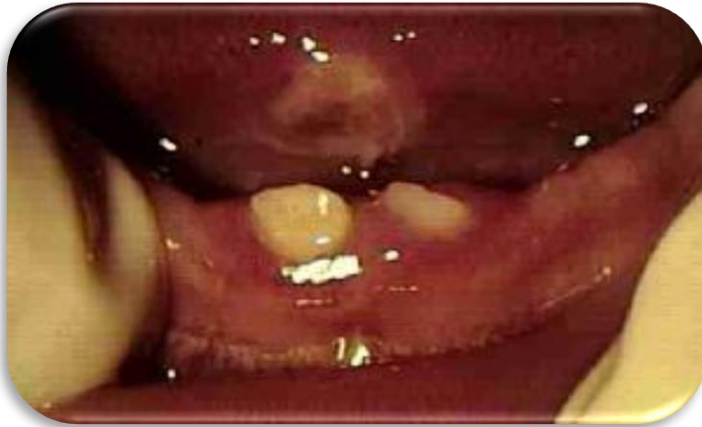SÜT VE SÜREKLİ DİŞLERDE  
GEÇ- ERKEN SÜRME NEDENLERİ

# SÜT DİŞİ ERKEN SÜRME NEDENLERİ (Dentitio Preacox)

- ❖ İrsiyet
- ❖ Enfeksiyon hastalıkları (Ör/ Osteomyelit)
- ❖ Endokrinal bozukluklar (Ör/ Hipertiroid, Hipofizin fazla çalışması)

# NATAL – NEONATAL DİŐ

DođuŐtan bebeklerin ađzında diŐ grlebilir. Genellikle alt keser blgede tek olarak grlr ve "natal diŐ" adını alır. Bazen de dođumdan sonra ilk 3 ay iinde sren diŐlere rastlanabilir. Bunlara ise "neonatal diŐ" adı verilir.

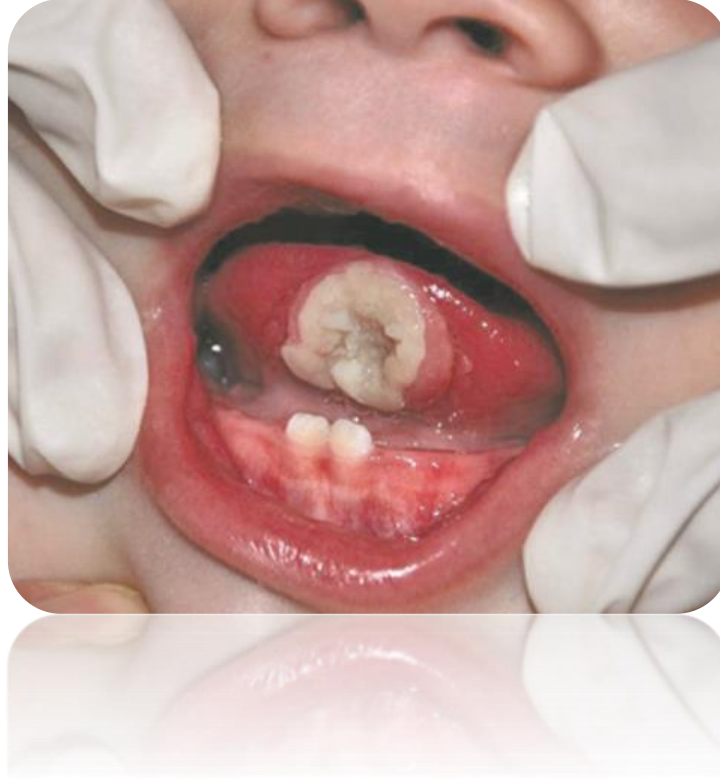

- Doğumla birlikte ağızda görülen dişlere ne ad verilir? (Nisan 2012 DUS)
  - A) Mezyodens
  - B) Neonatal diş
  - C) Natal diş
  - D) Sürnümerer diş
  - E) Turner diş

## Natal-neonatal diřler

- Emzirme sırasında annede ağrıya ya da bebeğin dil, dudak ve damağında yaralanmaya neden olabilirler.
- Natal-neonatal diřlerin **%95'inin süt dentisyona dahil olduđu**; %5'inin ise supernumere diřler olduđu bildirilmiřtir.
- Genelde bu diřlerin kök geliřimi çok azdır ve sadece çevre yumuřak dokular tarafından ağız ierisinde tutulmaktadır. **Bu nedenle sıklıkla mobildirler.**

- Ayrıca diřin keskin insizal kenarı, dilin ventral yüzeyinde **Riga-Fede hastalığı** olarak adlandırılan ülserle neden olabilir.



## Natal-neonatal diřlerin tedavisi

- Muayenede diřlerin mobilitesi, evre dokularda travma yaratıp yaratmadığı incelenir. Radyografi alınarak bu diř/diřlerin süt dentisyona mı ait oldukları yoksa supernumere diřler mi olduğu deęerlendirilir.
- ok mobil diřlerin bebek tarafından aspire edilebileceęi unutulmamalıdır.
- Yukarıdaki faktörler deęerlendirilerek diř/diřlerin ekimine ya da ağızda bırakılmasına karar verilir.



## Natal-neonatal dişlerin çekimine karar verildiyse;

- Bebek 10 günlükten küçükse lokal anestezi yapılması sakıncalıdır. Nedeni bebeklerde erişkinlerde bulunmayan **patent ductus arteriosus** damarının (kanı sol kalbe getirir) bulunmasıdır. Lokal anestezi yapılırsa, kan akımı hızlanır ve bu damar yoluyla beyne gidebilir. Burada proteinazları ve glia sertoli hücrelerini dejenere eder.
- 10 günlükten küçük bir bebekte çekim yapmanın diğer bir riski ise **hypotrombinemi** oluşma riskidir. Bu durumda bebekte neonatal hydrophthalmus (göz damarlarında vazodilatasyon), anemi ve hidrosefalik kistik fibriosis gelişebilir. Bu risk, çekimden önce **Vit K** desteği verilerek ortadan kaldırılabilir. Doğumda vit K yapıp yapılmadığı mutlaka sorgulanmalıdır.
- **Çekimden sonra hafif bir küretaj yapılmalıdır.** Böylece bölgede kalabilecek olan HE kını artıkları ortadan kaldırılır ki kök gelişimi olmasın.

## Natal-neonatal diřlerin ađızda bırakılmasına karar verildiyse;

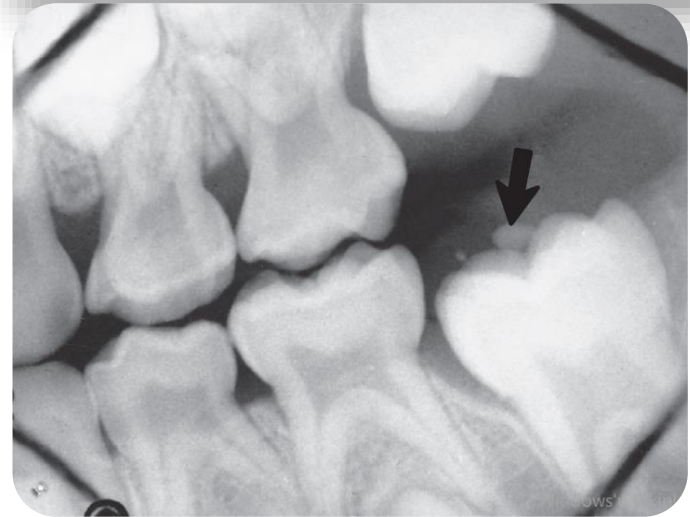
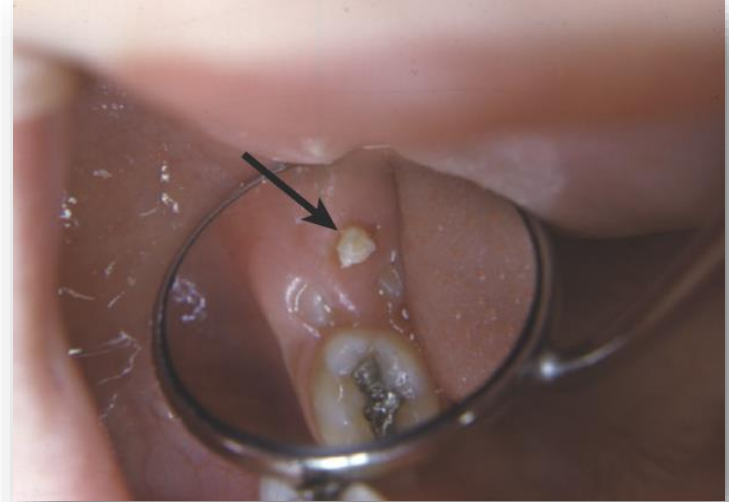
- Natal/neonatal diřler beslenmeyi engellemiyorsa, mobilitesi yoksa (aspirasyon riski yoksa) ađızda bırakılabilir.
- Ancak; zaman ierisinde dudak ve dilin yapmıř olduđu basınc nedeniyle mobilitede artıř olabileceđi unutulmamalı ve dzenli kontroller yapılmalıdır.
- Ayrıca; maturasyonu tam olmayan bu diřlerde rk oluřma riski fazladır. Ebeveynler bu konuda uyarılmalı ve bebeđin iyi bir ađız hijyenine sahip olması sađlanmalıdır.



# SÜRME SEKESTİRİ

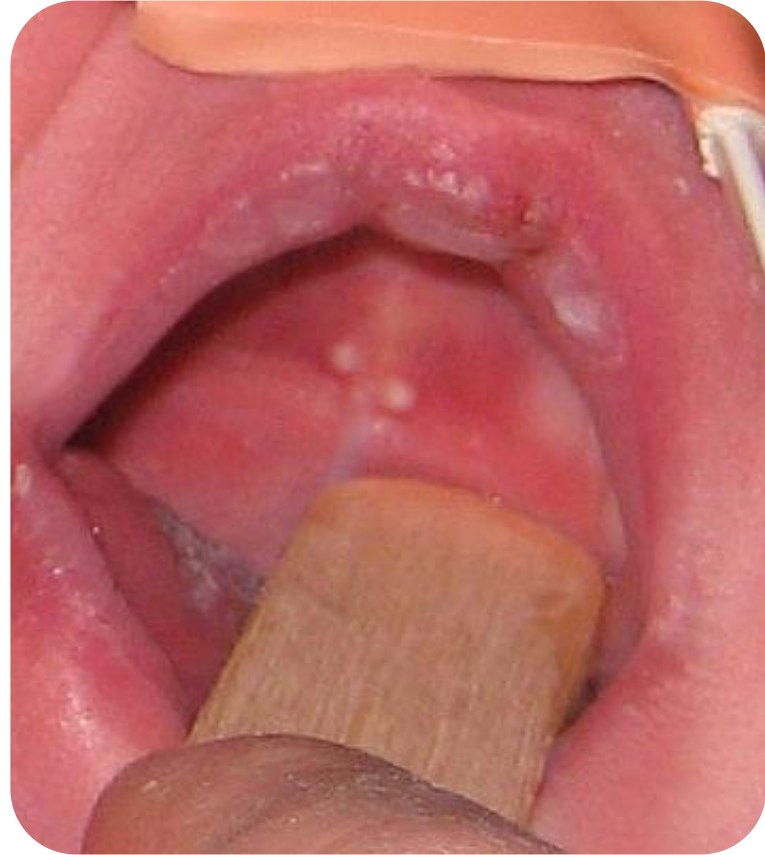6 yaş yani birinci daimi molar dişlerin sürmesi sırasında veya sürmeden önce kuronun üzerinde **mukoza içinde kemik benzeri** bir doku vardır.

Osteojenik veya odontojenik orijinlidir. Bu oluşuma "**sürme sekestiri**" adı verilir. Genelde kendiliğinden kaybolur ancak irritasyon olursa topikal anestezi ile alınabilir.



# EPSTEIN İNCİLERİ

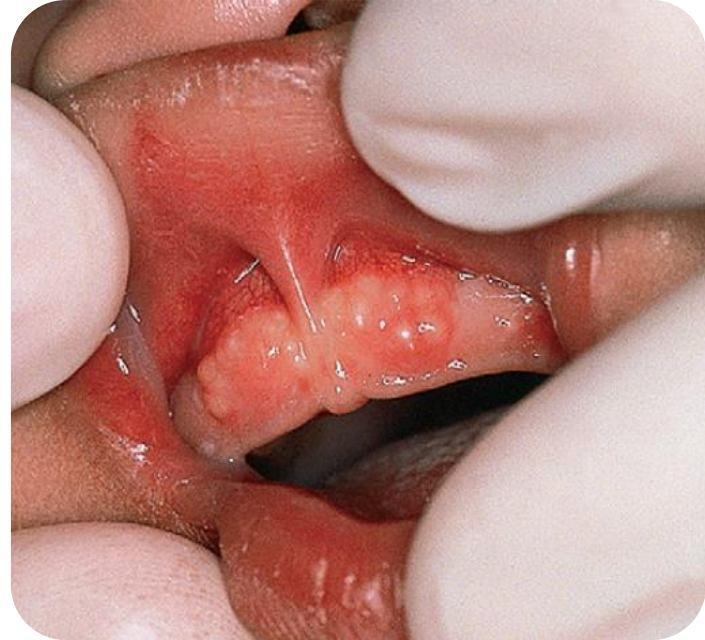
Damakta **orta hat boyunca** dizilirler. **Epitel dokunun artıkları** olarak kabul edilirler.



# BOHN NODÜLLERİ

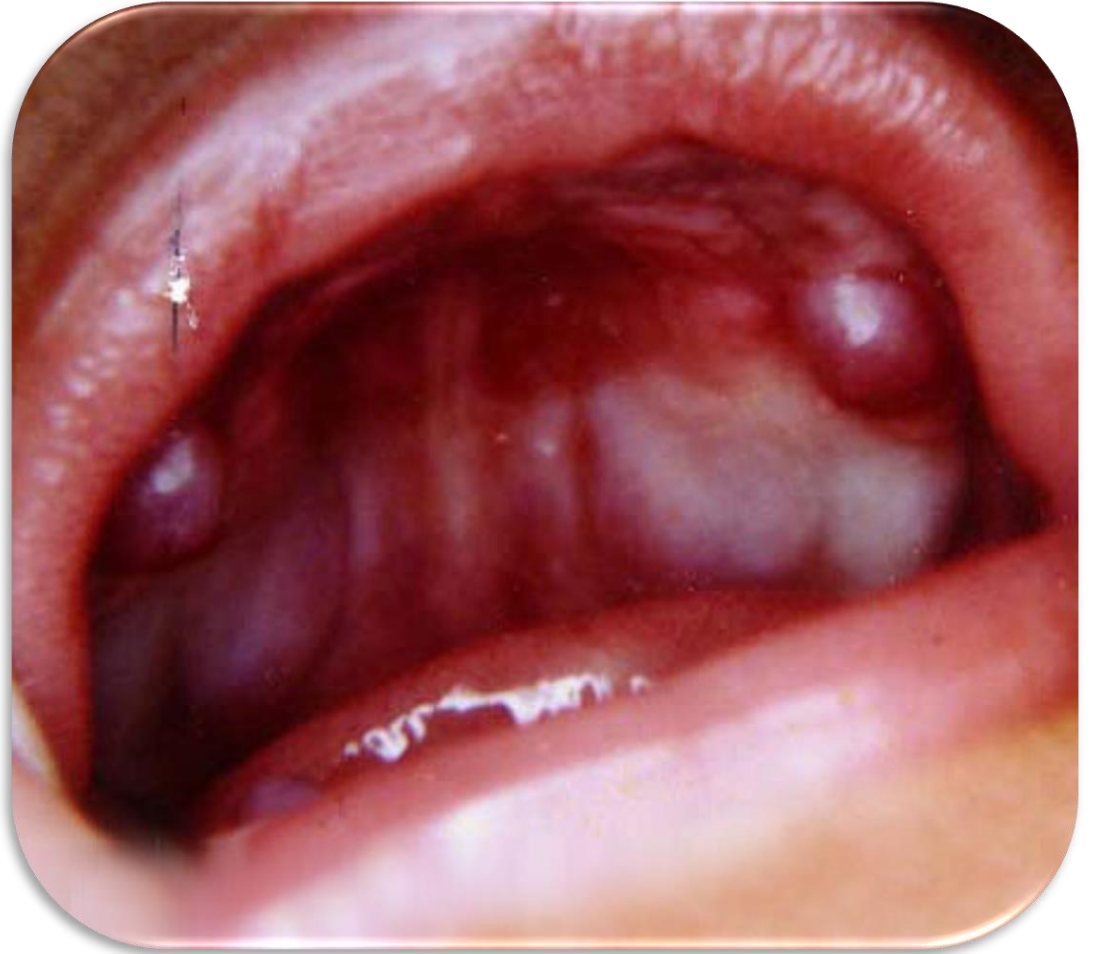Yeni doğan bebeklerde alveolar mukozada beyaz veya grimsi beyaz renkte lezyonlar görülebilir. Yanlışlıkla natal dişler zannedilebilirler. Bunlar çok sayıda olabilir. Spontan olarak birkaç hafta içinde kaybolurlar.

Kretlerin bukkal ve lingual yüzlerinde, damakta orta hattan uzak yerlerde görülürler. Bunlar Epstein incilerinden histolojik olarak farklıdır ve **muköz bezlerin artıkları** olarak düşünülürler.



# DENTAL LAMİNA KİSTLERİ

Dental lamina artıklarından oluşurlar. Maksilla ve mandibulada dental kretin sırtlarında görülürler .



•Yeni doğanda yumuşak dokuda grimsi beyaz renkli kist üst çenede palatinalde orta hatta lokalize ise ne ad alır?

- A) Epstein incileri
- B) Dental lamina kisti
- C) Bohn Nodülü
- D) Primordial Kist
- E) Erüpsiyon kisti

Doğru Cevap A: Epstein incileri

Yeni dođan bebeklerde alveol kretlerin bukkal ve lingual yüzlerinde görülen beyaz veya grimsi beyaz renkteki lezyonlara ne ad verilir?

A) Sürme sekestiri

B) Sürme kisti

C) Dental Lamime kisti

D) Epstein incileri

E) Bohn nodülleri



Yeni dođan bebeklerde Bohn Nodülü adı verilen lezyonlar ađızda hangi bölgede sıklıkla görülür?

A) Yanak

B) Damak orta hattı

C) Alveoler kret

D) Dudak kenarı

E) Dil

# SÜT DİŞİ GEÇ SÜRME NEDENLERİ (Dentitio tarda)

## Lokal nedenler

- .Sürme kistleri
- .X ışınları (Hamileliğin ilk 3 ayında alınan X ışını)

## Genel nedenler

- .Irsiyet
- .D vitamini eksikliği
- .Hormonal Bozukluklar (ör/ Hipotiroid)
- .Kronik enfeksiyonlar (ör/ Konjenital sifiliz)
- . Virütik hastalıklar (Annenin geçirdiği kızıl, kızamık gibi hast.)
- . Erken doğum
- .Sendromlar

# Süt Dişlerinde Geç Sürmeye Neden Olan Sendrom ve Hastalıklar

- **Down sendromu (Trisomy 21)**
- **Kleidokranial dizostozis**
- **Ektodermal displazi,**
- **Fibromatosis gingiva,**
- **Ellis -Van Creveld sendromu,**
- **Gardner sendromu,**
- **Goltz sendromu,**
- **Hunter sendromu,**
- **İnkontinental pigmenti sendromu,**
- **Ailesel hipofosfatemi**

# Erken Süt Dişı Kaybı

Hipofosfatazi

Papillion-Lefevre

Histiyoitozis X grubu hastalıklar

Nötropeni

Lösemi

Juvenil Diyabet

Skleroderma

Ailesel Fibröz displazi

Hiperpituitarizm

Akrodinya

- I. Papillon -Lefevre
- II. Ektodermal displazi
- III. Kleidokranial displazi
- IV. Hipofosfatazi
- V. Diyabet

Yukarıda verilen hastalık ve sendromlardan hangileri alveol kemik kaybına bağılı olarak erken süt diři kaybına neden olur?

- A) I, II ve III
- B) I, II ve IV
- C) I, III ve V
- D) I, IV ve V
- E) I, III ve IV

Dođru cevap: D

**Travma hikâyesi olmaksızın mandibüler süt kesicilerinin erken kaybı ile klinik bulgu veren hastalık aşağıdakilerden hangisidir?** Eylül 2012

- A) Down sendromu
- B) Ektodermal displazi
- C) Kleidokranial displazi
- D) Hipofosfatazya**
- E) Osteogenezis imperfekta

Aşağıda verilen hastalık ve sendromlardan hangisi erken süt dişi kaybına neden olur?

- A) Down sendromu
- B) Hipofosfatazi
- C) Ektodermal displazi
- D) Vitamin D eksikliği
- E) Hipotiroid

Doğru cevap: B

**Aşağıdakilerden hangisi erken süt diři kaybına neden olmaz?**

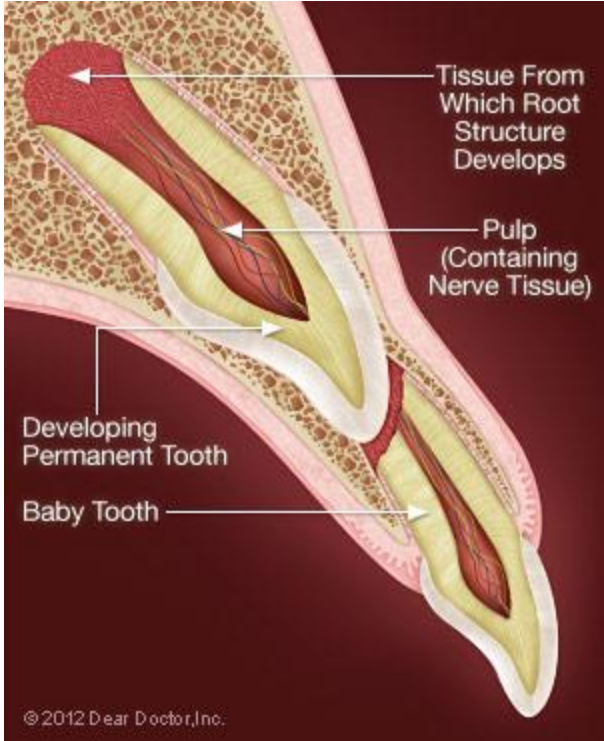
- A) Hipofosfatazi
- B) Papillion-Lefevre
- C) Histiyositozis X grubu hastalıklar
- D) Cleidocranial dysostosis
- E) Nötropeni

**Dođru Cevap D:Cleidocranial dysostosis**




# SÜT DİŐİ KÖKLERİN REZORPSİYONU

# FİZYOLOJİK SÜT DİŞİ KÖK REZORPSİYONU



Dişlerin sert doku yıkımı



odontoklast hücreleri

---

Kemik dokuda yıkım



Osteoklast hücreleri



Süt diři kök rezorpsiyonu odontoklastların ömrü ile ilişkilidir.



Odontoklastların ölümü ile rezorpsiyon durur.



Sementoblastlar tamir sürecini başlatır.



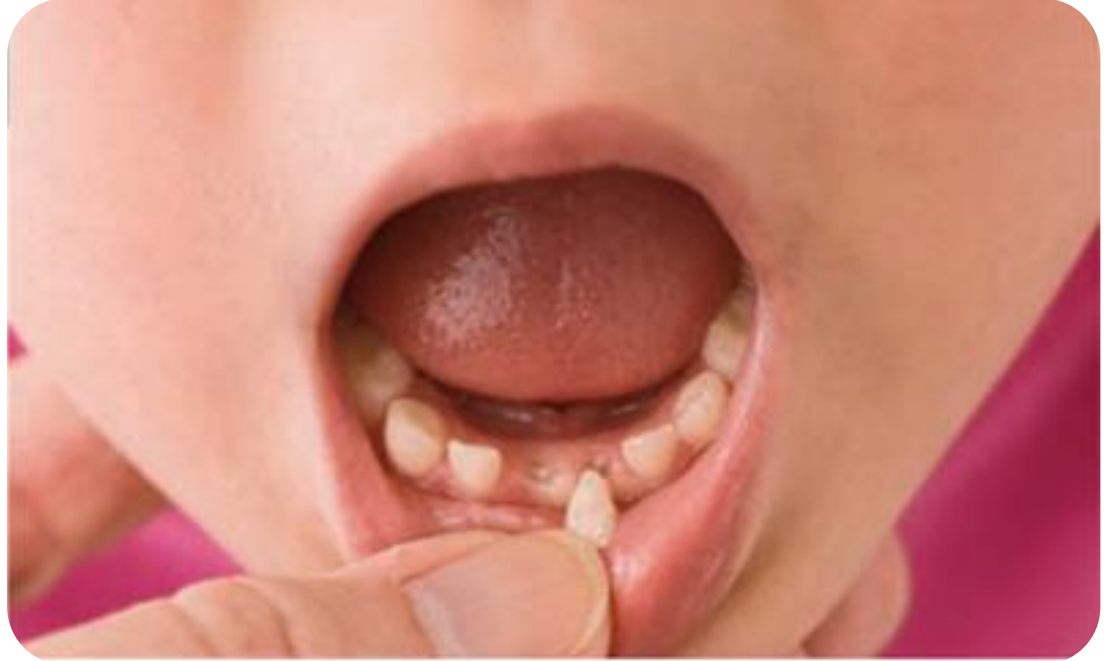Tamir süreci rezorpsiyondan daha yavaş olduğundan sonuçta kök rezorbe olur.

# Süt diři rezorpsiyonunun aktive olmasının nedenleri:

- Sürekli diřin gelişimi ve sürmesi
- Büyümeye bađlı olarak çiğneme kaslarının gelişmesi ve okluzal basıncın artması
- Hormonal faaliyetler

- **Organik matriksin yıkımı ise, kollagenaz, proteaz ve hyaluronidaz** enzimlerinin aktivasyonu ile gerçekleşir.
- Organik yapıda yer alan ve kalsiyum bağlayan **glikozaminoglikanların hyaluronidaz ve mukopolisakkaridaz** gibi enzimlerle **organik yapı ile inorganik yapı arasındaki sıkı bağlantı bozularak** doku yıkımı oluşur

Kök rezorpsiyonunu tamamlayan süt diři alttaki sürekli diřin itmesi ve ıgneme baskısı ile aşırı derecede sallanmaya başlar ve kendiliğinden düşer. Buna **“eksfoliasyon”** denir.



# Süt diři kök rezorpsiyon anomalileri

## 1-Süt diřlerinin tümünü ilgilendiren rezorpsiyon gecikme ve hızlanmaları:

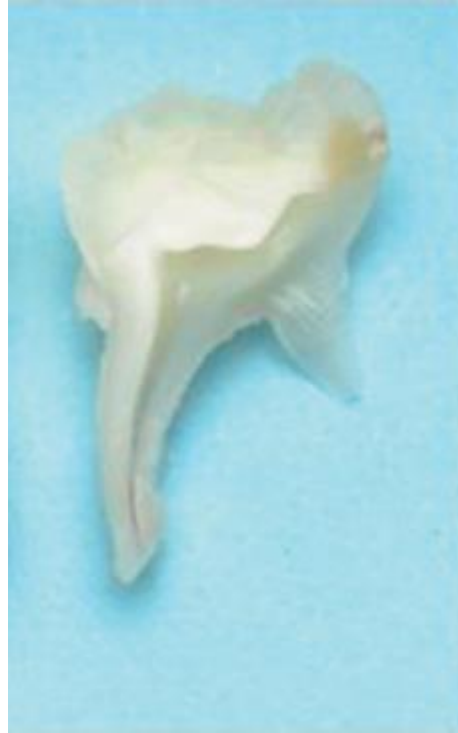- Irsiyet
  - Hipotiroidi,
  - Konjenital sifilis
  - Rařitizmde
  - Hipertiroidi ve hipergonadizmde ise **rezorpsiyon hızlanır.**
- rezorpsiyon gecikir.

## **2-Kök inklüzyonu:**

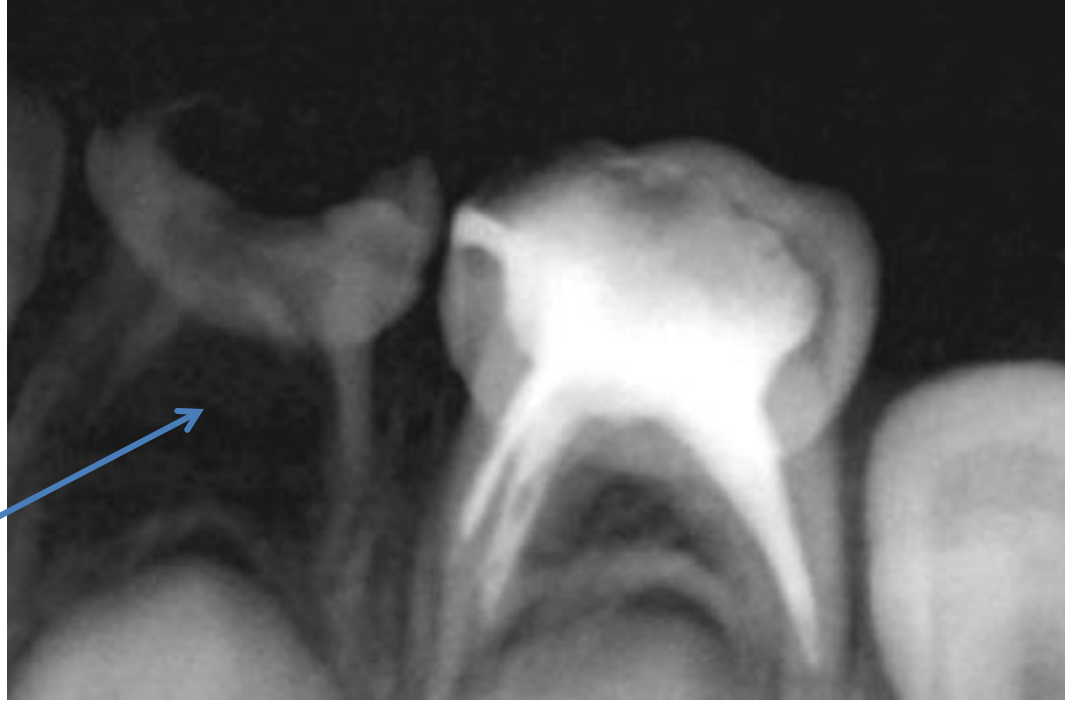
Normalde süt diři kök rezorpsiyonu içerden dışarı doğru olur. Ancak bazen iç kısımlar rezorbe olurken dış kısım rezorbe olmaz. Böyle bir durumda diřin kronu kopar ve kökler ağızda kalır.



3. Pulpaya ulaşmamış dentin çürüklerinde; çürük olan tarafta süt dişi kök rezorpsiyonu daha hızlı olmaktadır.

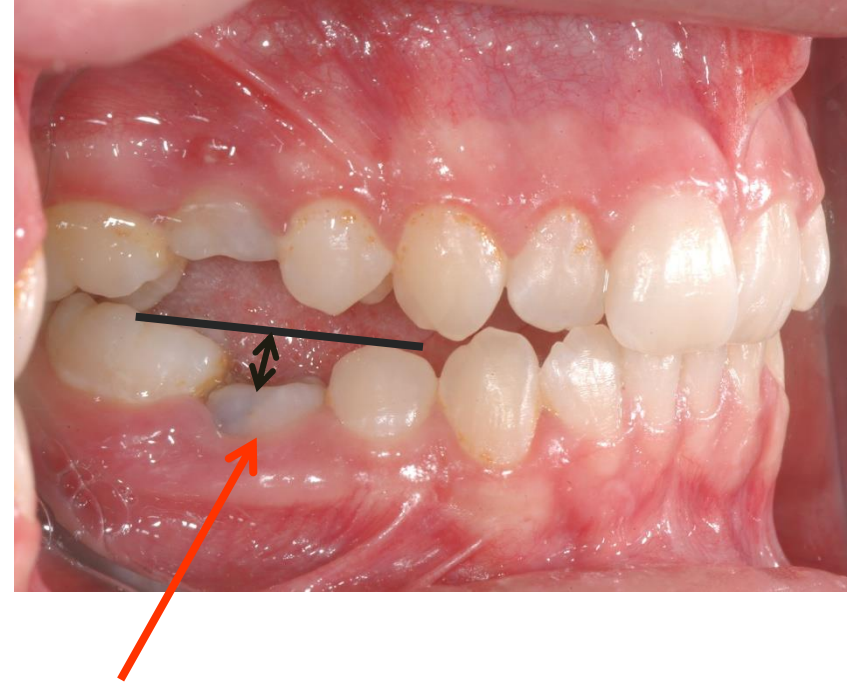
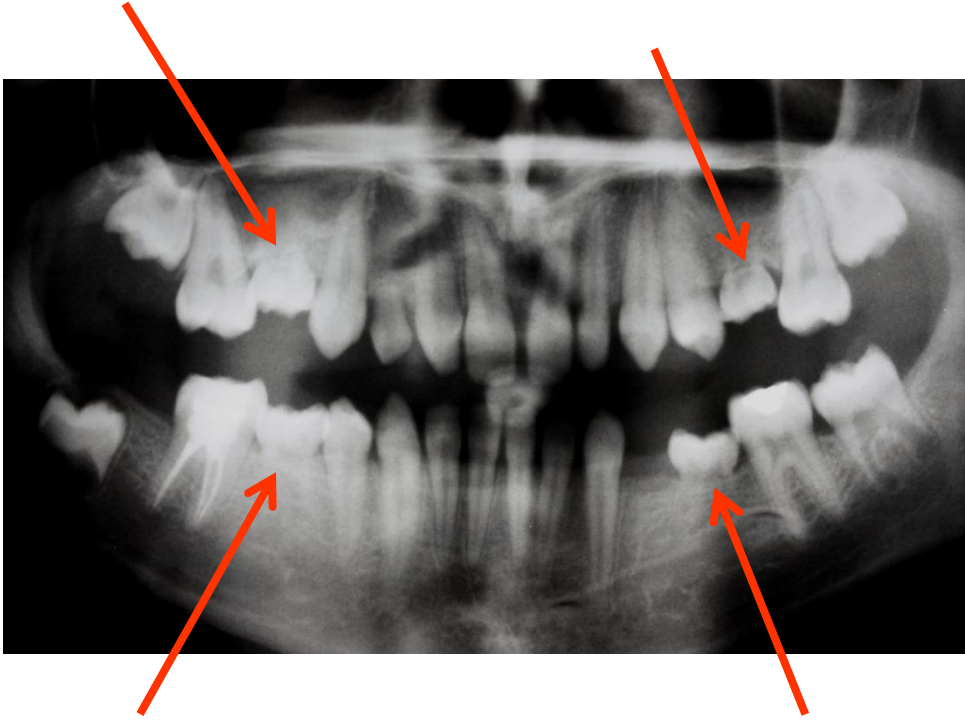


## 4-Pulpa iltihapları patolojik rezorpsiyona neden olur.



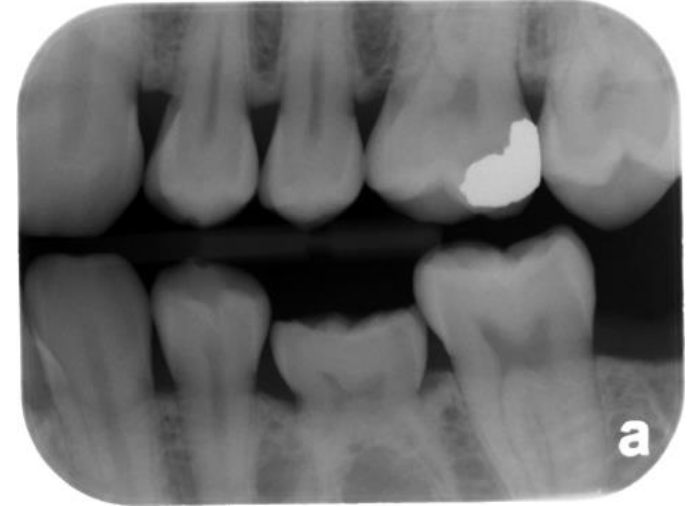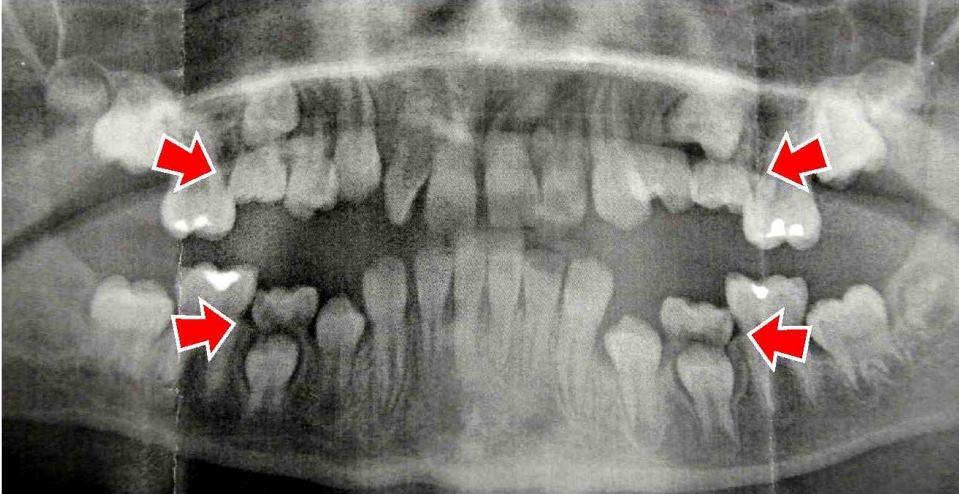Patolojik  
rezorpsiyon

5-Normal zamanında düşmeyen süt dişlerine **deprime (persiste) süt dişi** denir. Böyle dişler normal oklüzal seviyenin altında kalabilir.

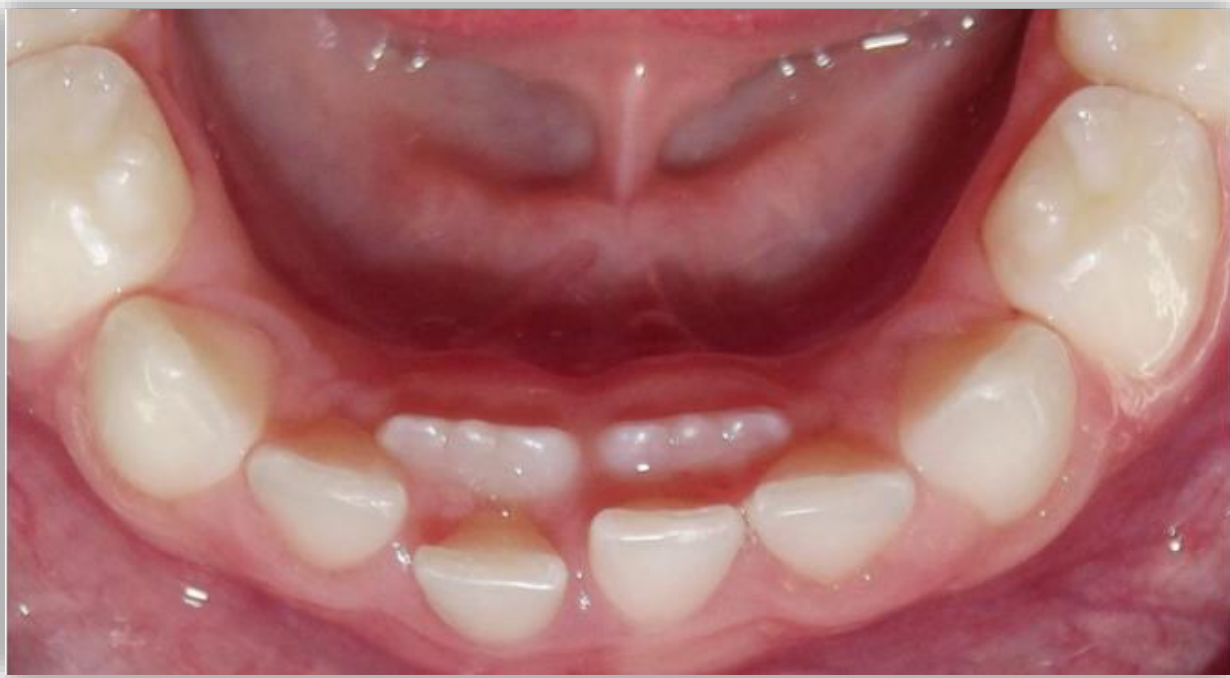

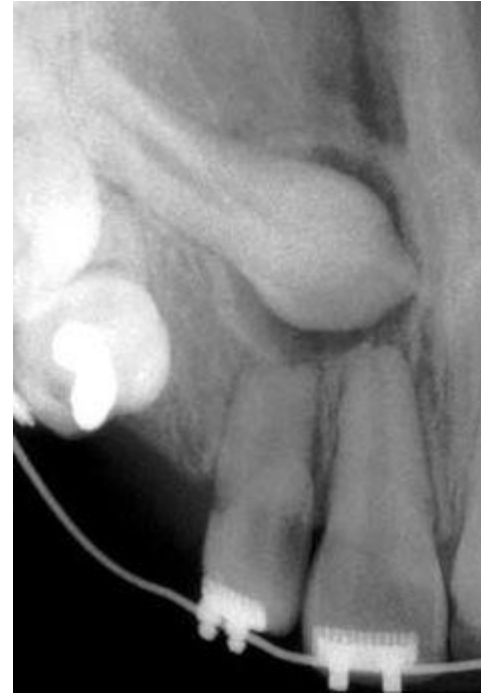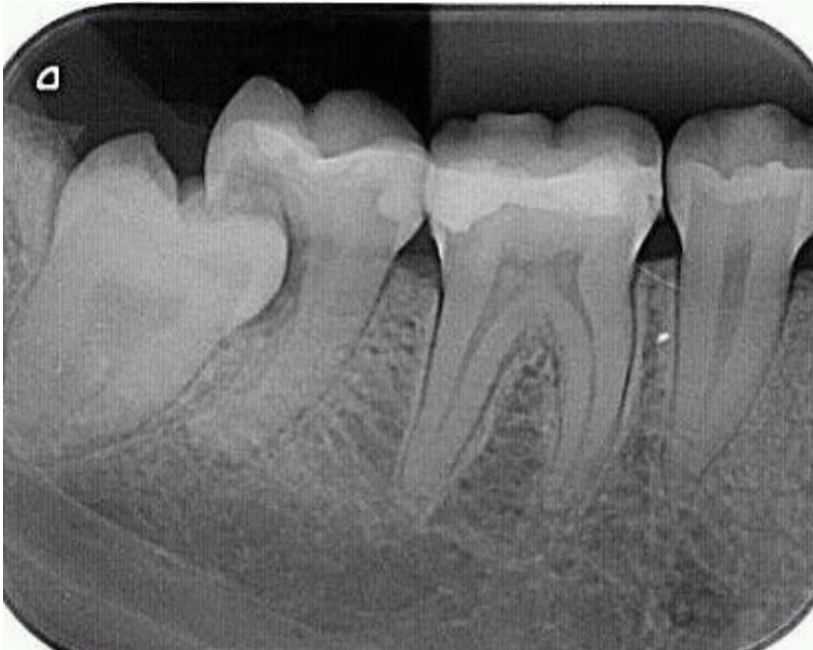## 6-Süt diři ankiuzu:

Herhangi bir nedenle kök rezorpsiyonu yavaşlar ve tamir süreci hızlı olursa rezorpsiyon gecikir veya durur. Süt diři kökü kemik ile kaynaşır ve ankiroz oluşur. Ankiroze diřler; normal oklüzyon seviyesinin altındadır, mobilite göstermezler, perküsyonda künt ses verir. Radyografide periodontal membranın devamlılığı kaybolmuştur. Altında daimi diř var ya da yok olabilir.



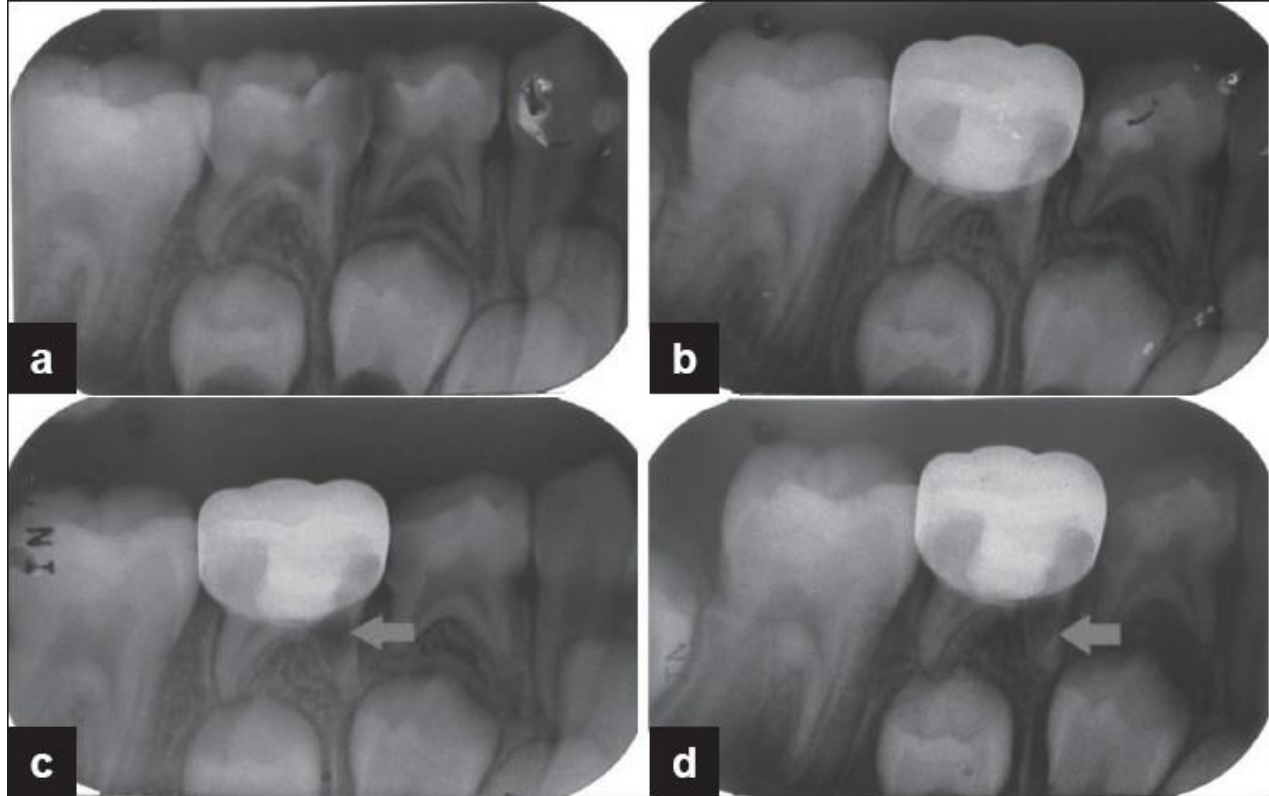
## 7- Alttaki sürekli diř germinin malpozisyonunda olması





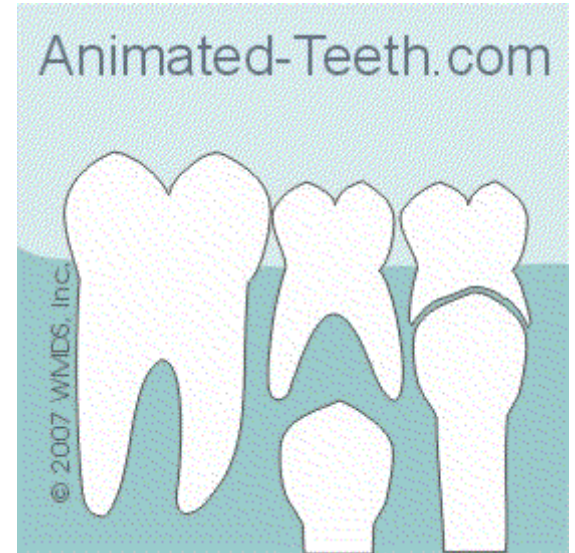
## 8-Süt diřlerinin diđer patolojik rezorpsiyonları:

Fizyolojik veya patolojik rezorpsiyonlar dıřında idiopatik rezorpsiyonlar oluřabilir. Süt diřlerinde özellikle vital amputasyondan sonra grlen internal rezorpsiyonlar gibi.



# Daimi diřlerin sürmesi

Daimi molarlar hariç diđer daimi diřler süt diřlerinin altında geliřirler. Süt diřlerinin kökleri rezorbe olup süt diři düřtükten sonra daimi diřler sürer.





## Daimi Dişlerin sürme sıraları

- 6 yaş dişleri
- Ön kesiciler
- Yan kesiciler
- Alt çenede kanin, birinci küçük azı, ikinci küçük azı
- Üst çenede birinci küçük azı, kanin, ikinci küçük azı
- İkinci büyük azı

## **Dişlerin zamanından erken veya geç sürmesi**

İrk, etnik, cinsiyet ve bireysel faktörler dişlerin sürme zamanlarını etkiler. Normal biyolojik sürme zamanı, diş kökünün 2/3'ü oluşuktan sonra gerçekleşen sürme olarak tanımlanır.

**Geç sürme** ise kökün 2/3 ü veya daha fazlası oluştuğu halde sürmemiş diştir. Kronolojik yaşa göre sürmemiş bir diş önemli ve komplike bir durumdur. Dikkatli bir değerlendirmeyeyle etiyojisi ve tedavi planlaması yapılmalıdır. Geç sürme lokal bir nedenden kaynaklanabileceği gibi önemli bir sistemik hastalıktan da kaynaklanabilir.

## Daimi dişlerin erken sürme nedenleri

- Süt dişinin zamanından önce düşmesi
- Enfeksiyon hastalıkları
- Erken puberte
- Hipertiroidi

## Daimi dişlerin geç sürme nedenleri

### Lokal faktörler

- 1-Mukoza bariyeri, skar dokusu, travma
- 2-Odontojenik ve non-odontojenik tümörler
- 3-Süt dişi ankilozu
- 4-Erken süt dişi çekimine bağlı çekim boşluğunun kapanması, yer darlığına bağlı sürekli dişin sürememesi,
- 5-Süt dişi kökünde rezorpsiyon gecikmesi
- 6-Süt dişinde apikal periodontitis
- 7-Regional odontodisplazi
- 8-Ektopik sürme
- 9-Radyasyona bağlı hasar

### Sistemik faktörler

- 1-Beslenme
- 2-Vit D eksikliği
- 3-Hormonal hastalıklar(hipotiroidizm, hipopitütarizm )
- 4-Uzun süreli kemoterapi
- 5-HIV enfeksiyonları
- 6-Anemi
- 7-Prematüre doğum
- 9-Böbrek yetmezliği
- 10-Genetik faktörler:  
Amelogenesis imperfekta  
Cleidocranial displazi,  
Dentin displazisi,  
Mukopolisakkaridoz,  
Down sendromu,  
Ektodermal displazi gibi hastalıklar ve sendromlar

## Erken diř kayıplarının nedenleri

### Lokal faktörler

Çürük  
Periodontal hastalıklar  
Travma

### Sistemik nedenler

#### Genetik hastalıklar

Down sendromu

Papillon-Lefevre sendromu

Juvenil periodontitis

Ehlers-Danlos sendromu tip VIII

Eosinofilik granuloma

#### İmmün hastalıklar

Nötropeni

Monosit defektleri

HIV

AIDS

# TEŞEKKÜRLER

