




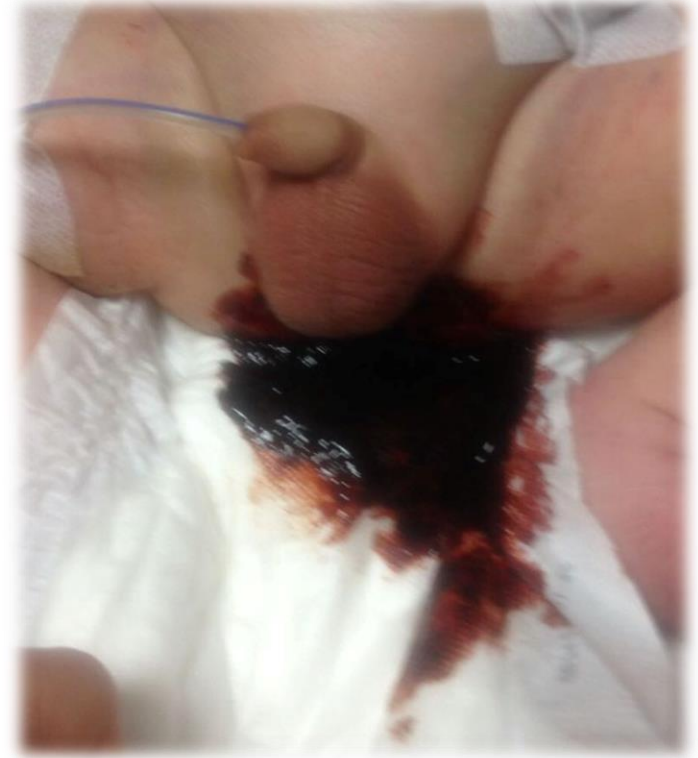ÇOCUKLARDA GASTROİNTESTİNAL SİSTEM KANAMALARI

Gastrointestinal sistem kanamaları

- ▶ Hematemez
 - ▶ Hematokezya
 - ▶ Melena
 - ▶ Gaitada gizli kan
- 

GİS kanama nedenini belirlemede

- ▶ Yaş
- ▶ Kanama miktarı
- ▶ Kanama şekli
- ▶ Kanamanın rengi



Yenidoğan dönemi

▶ Üst GİS kanamaları

- *Yutulmuş anne kanı***** (Apt testi)
- Hemorajik hastalık (K vit)
- Gastrit

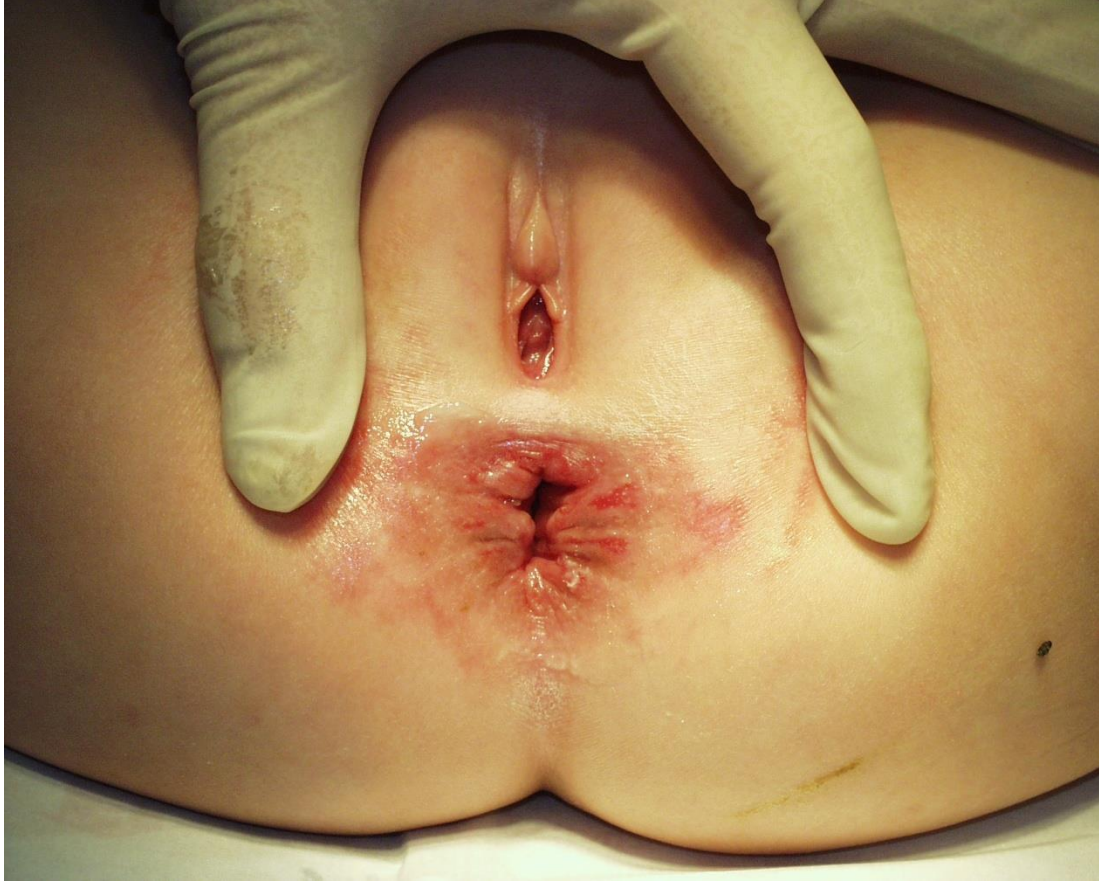▶ Alt GİS kanamaları

- Anal fissür**
- Nekrotizan enterokolit
- Malrotasyon ve volvulus

- ▶ Annesi sekiz aylık Buğrayı popoda kanama yakınması ile getirdi
- ▶ Öyküde neler soralım?

- ▶ Öyküde Son bir aydır yakınmalarının başladığını söyleyen annesi, daha önceden günlük kaka yaptığını ancak ek gıdalara geçtikten sonra 3-4 günde bir yuvarlak keçi pisliği şeklinde kaka yaptığını ve kakasının üzerinde kan gördüğünü belirtti
- ▶ Fizik incelemede nelere dikkat edelim?

► Fizik incelemede

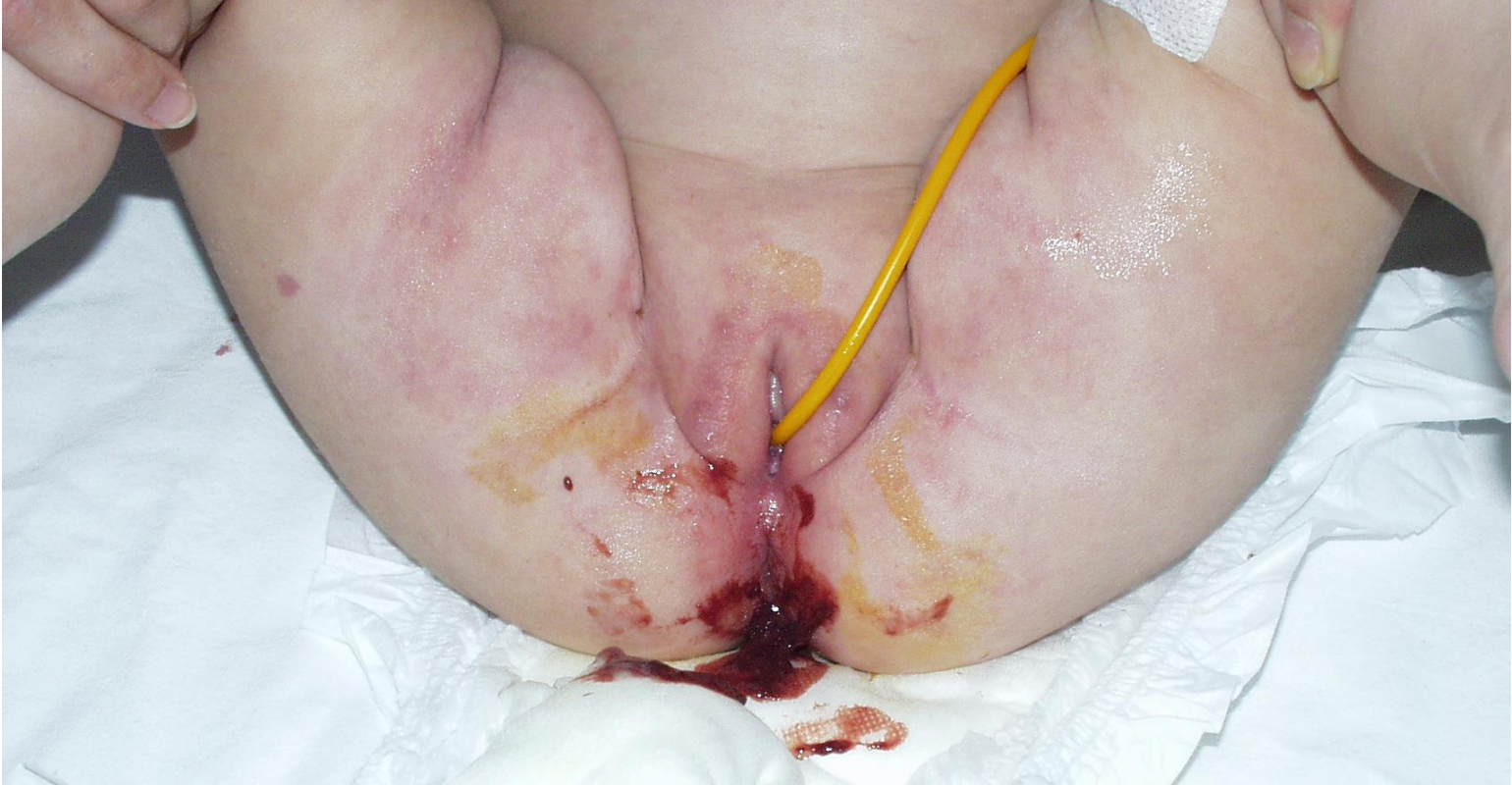


► Nasıl önerilerde bulunalım?

- ▶ 6 aylık Sezin muayenenize ağlama, karın ağrısı ve yememe ile getiriliyor
- ▶ Bu gün iki kez kusmuş; safrasız, kansız
- ▶ Bebek uyanık fakat annesinin kollarında aktif değil, retraksiyonları yok ve rengi normal

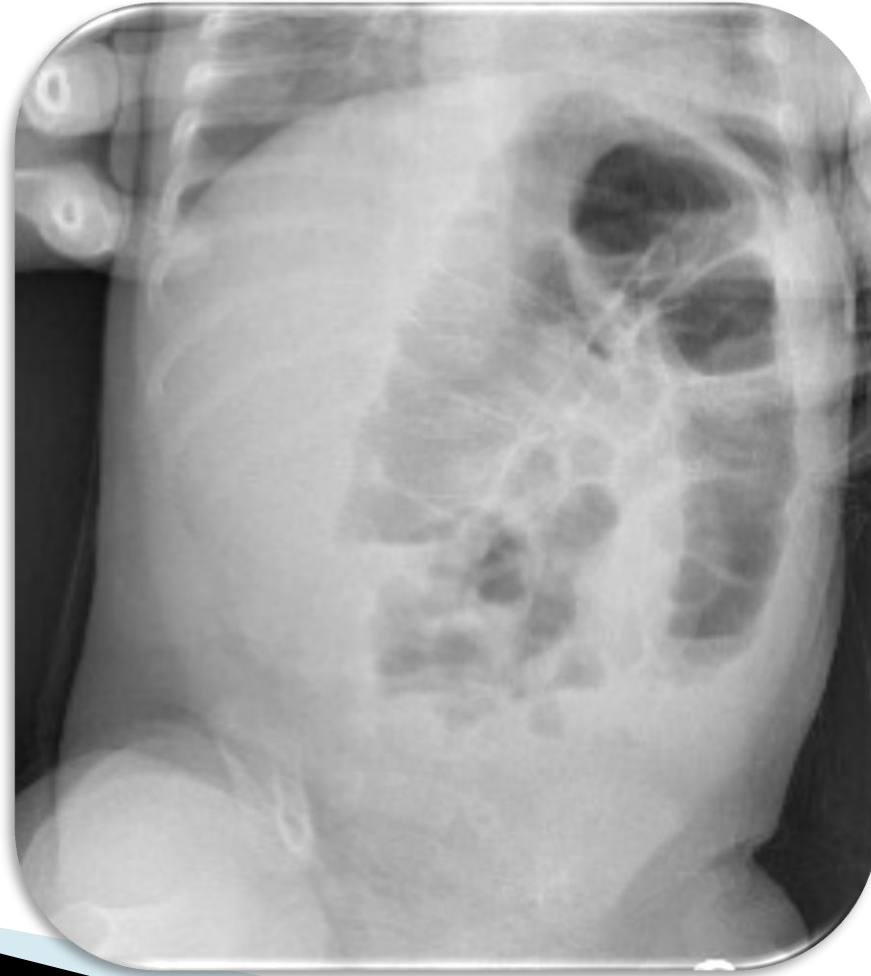- ▶ Nb 130/dk, SS 18/dk, TA 75/nabız, VI 37.9°C, VA 6 kg, O₂ sat % 98

- ▶ Hafif abdominal hassasiyet, gaitada kan ve letarji dışında fizik incelemede özellik yok

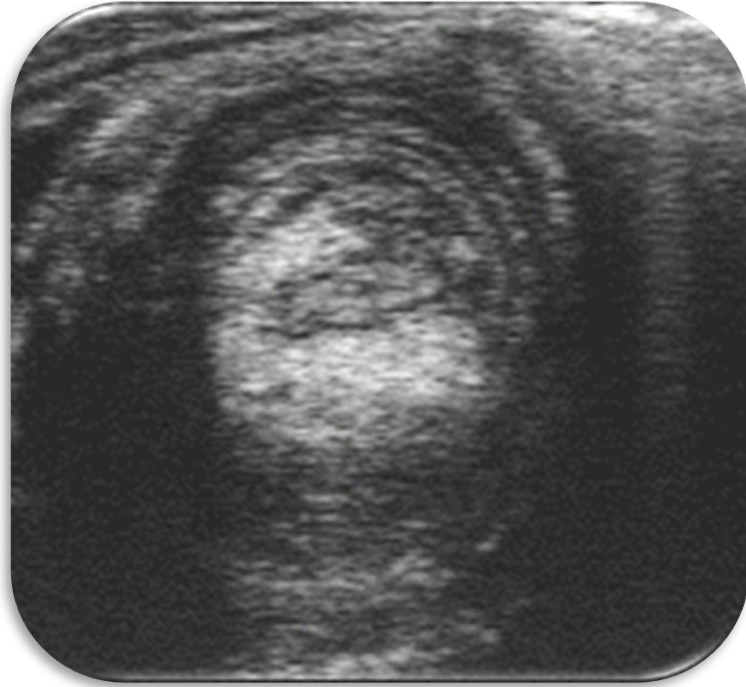

- ▶ Yapılacak tetkikler var mı?

- ▶ Hemoglobin normal
- ▶ Beyaz küre yüksek



- ▶ Bebeđi tekrar muayene ediyoruz ve sucuk tarzında ele gelen kitle mevcut



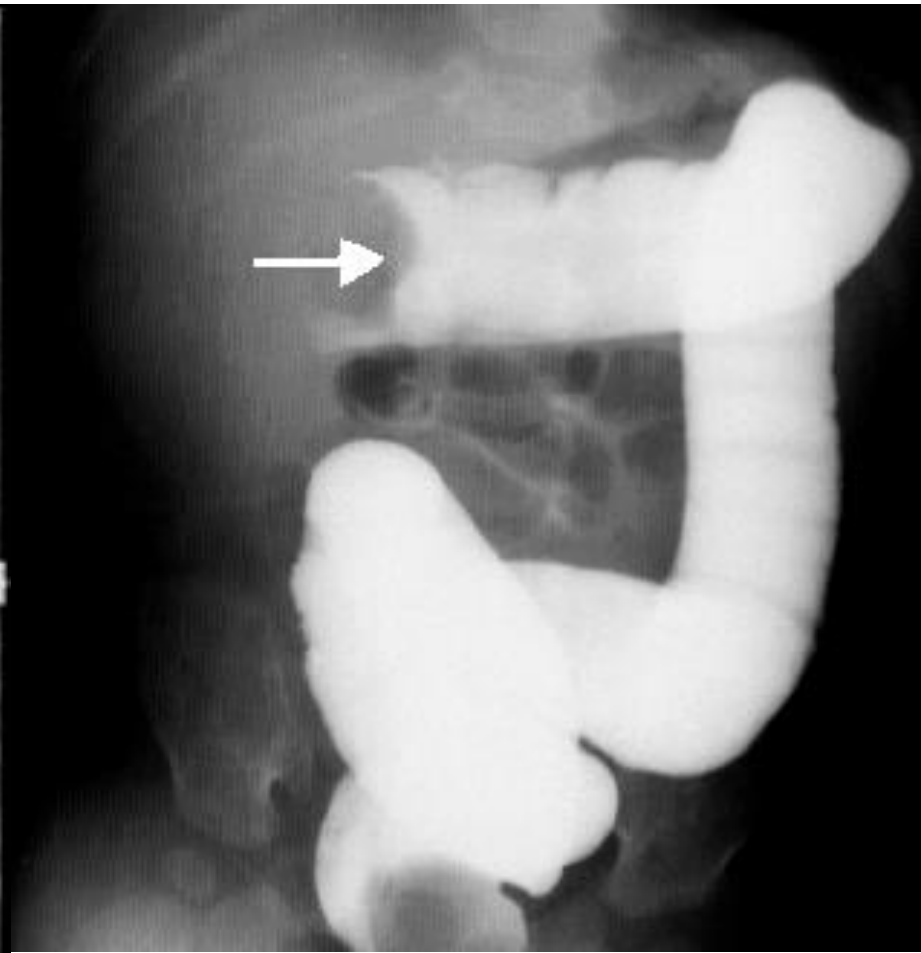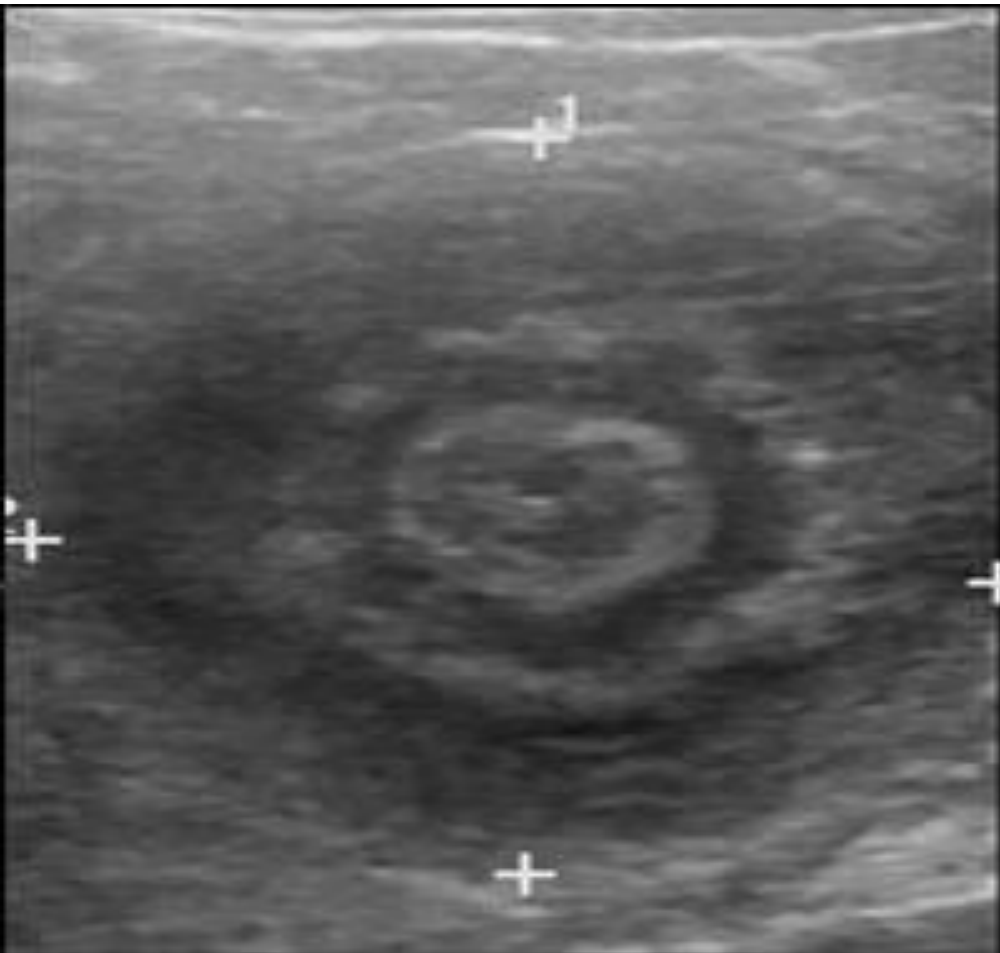
Süt çocukluğu dönemi

▶ Üst GİS kanamaları

- Özofajit
- Gastrit

▶ Alt GİS kanamaları

- *Anal fissür***
- İnvajinasyon
- Barsak kan dolaşım bozukluğu (malrotasyon volvulus)
- Barsak duplikasyonu



Okul öncesi dönem (1–5y)

- ▶ Üst GİS kanaması
 - Peptik ülser***
- ▶ Alt GİS kanaması
 - Polipler***
 - Meckel divertikülü
 - Rektal prolapsus

Büyük çocuk (5 y üstü)

- ▶ Üst GİS kanaması
 - Özofagus ve mide varisleri
- ▶ Alt GİS kanaması
 - *Polipler****
 - İnflamatuvar barsak hastalıkları
 - Travma


Öykü

- ▶ Miktar
- ▶ Şekil
- ▶ Renk
- ▶ Ek bulgu (karın ağrısı, kusma, huzursuzluk, karın şişliği vb)
- ▶ Yandaş hastalık, aldığı ilaç ve gıdalar

Fizik inceleme

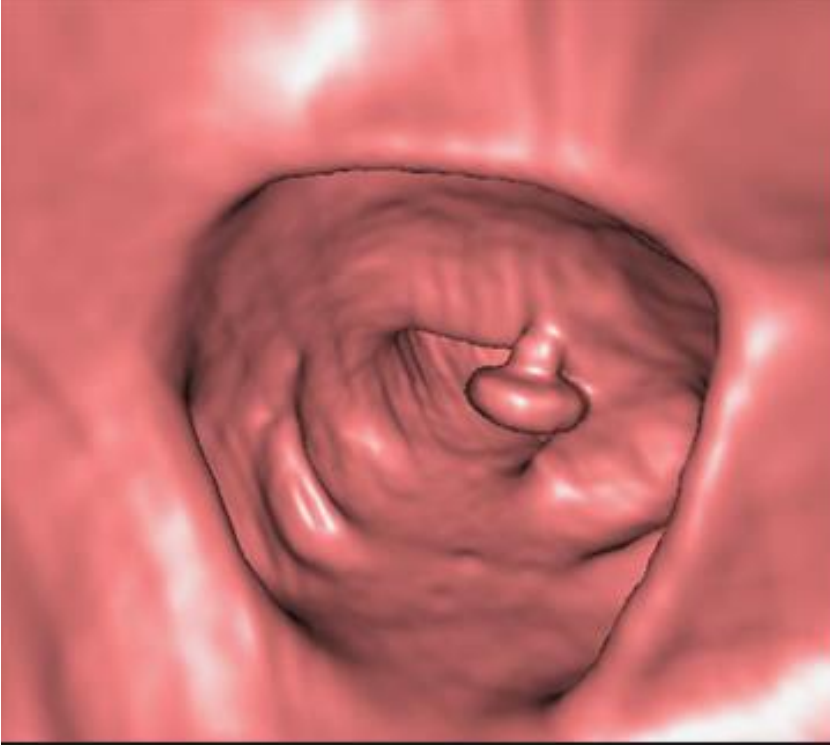
- ▶ Genel görünüm, solunum, kan basıncı, nabız
- ▶ Mental durum, hidrasyon
- ▶ Distansiyon, barsak hareketlerinin gözlenmesi, karın cildinde ödem- eritem
- ▶ Hassasiyet- defans, ele gelen kitle
- ▶ Anal bölgenin incelenmesi

Laboratuvar

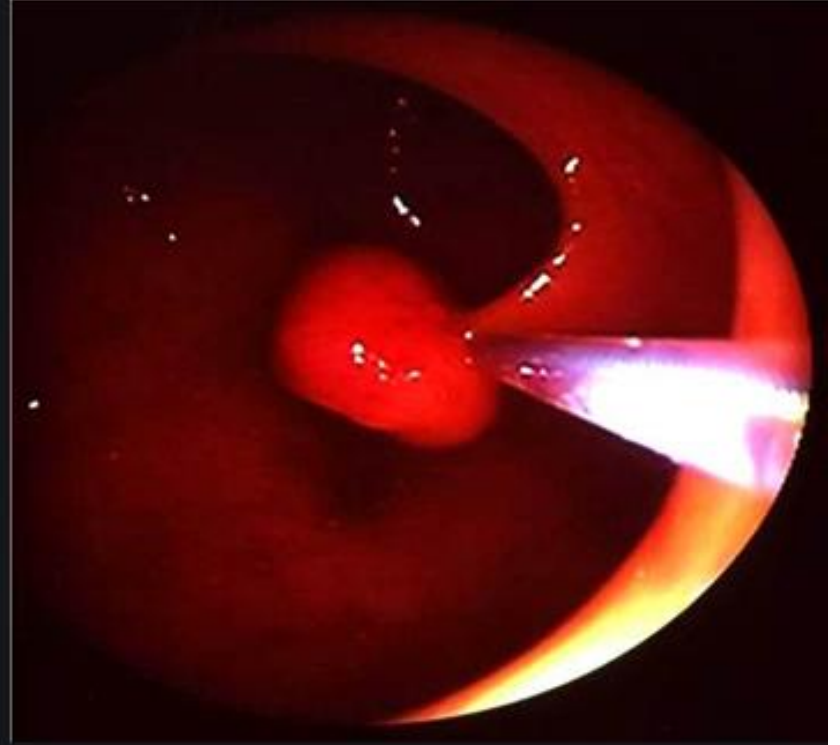
- ▶ Tam kan sayımı
 - ▶ Kan grubu
 - ▶ Kanama zamanı
 - ▶ Kan biyokimyası
- 

Radyolojik bulgular

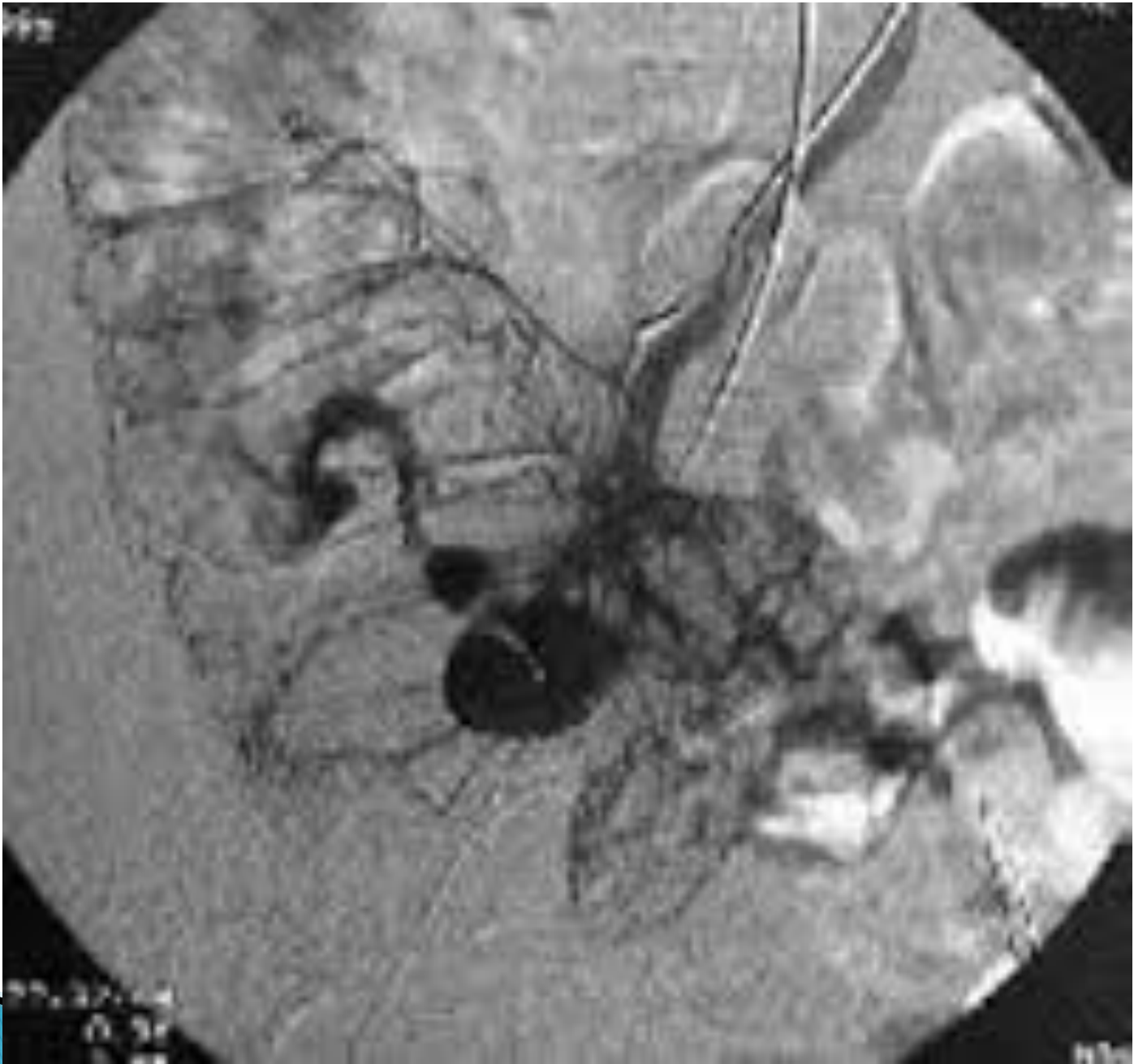- ▶ ADKG
- ▶ Abdominal USG
- ▶ *Opaklı kolon grafisi*
- ▶ Çift kontrast kolon grafisi
- ▶ Sanal kolonoskopi
- ▶ Selektif anjiografi

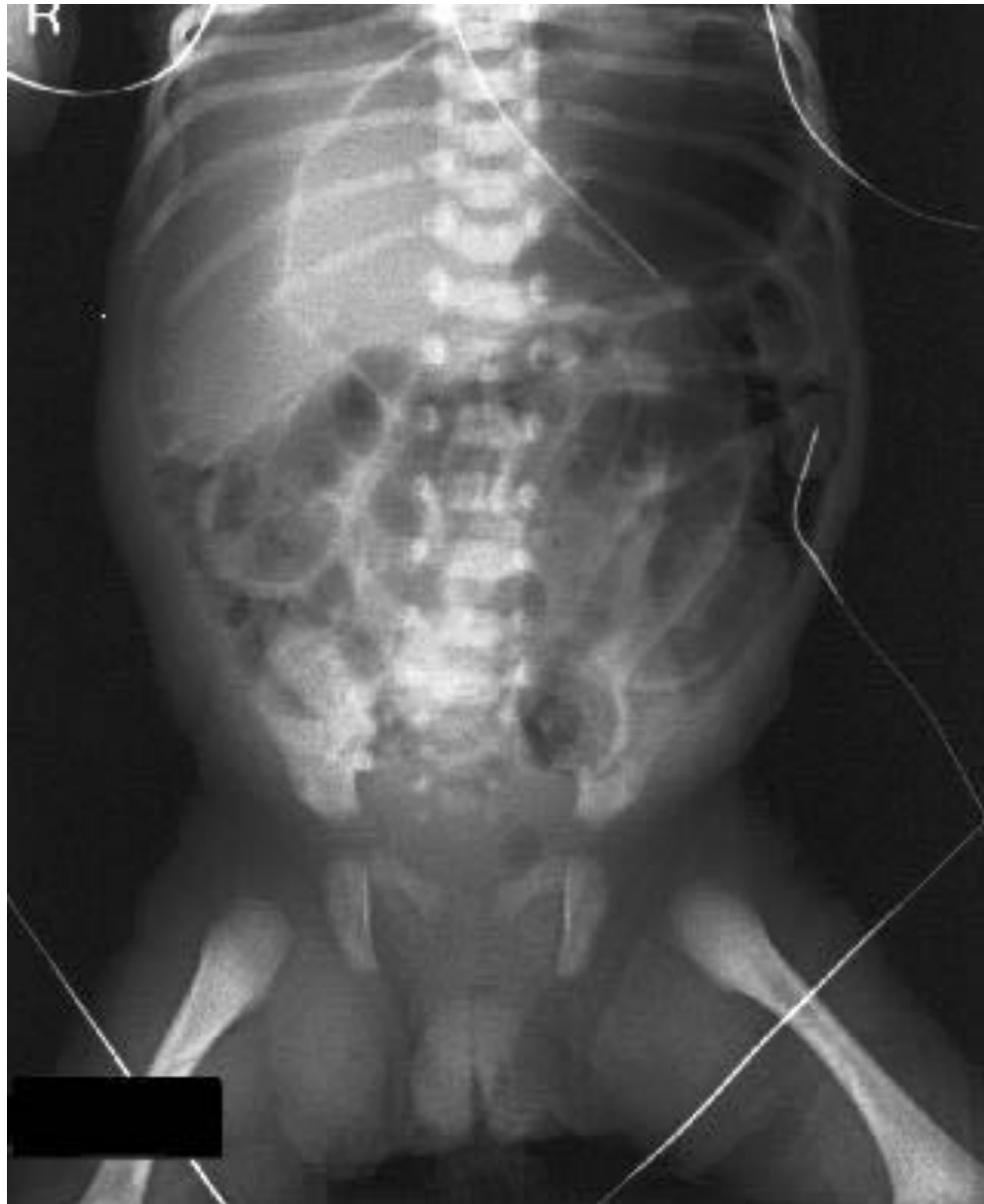

Saplı Polip Sanal Kolonoskopi Görüntüsü



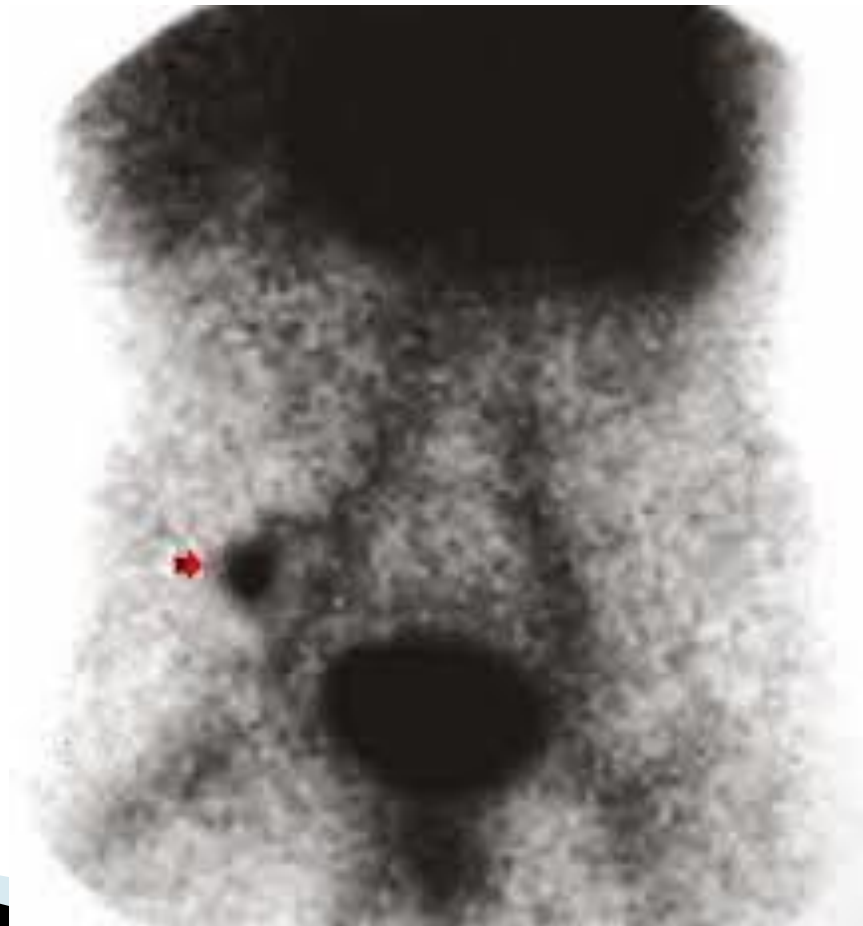
Saplı Polip Konvansiyonel Kolonoskopi Görüntüsü





Sintigrafik bulgular

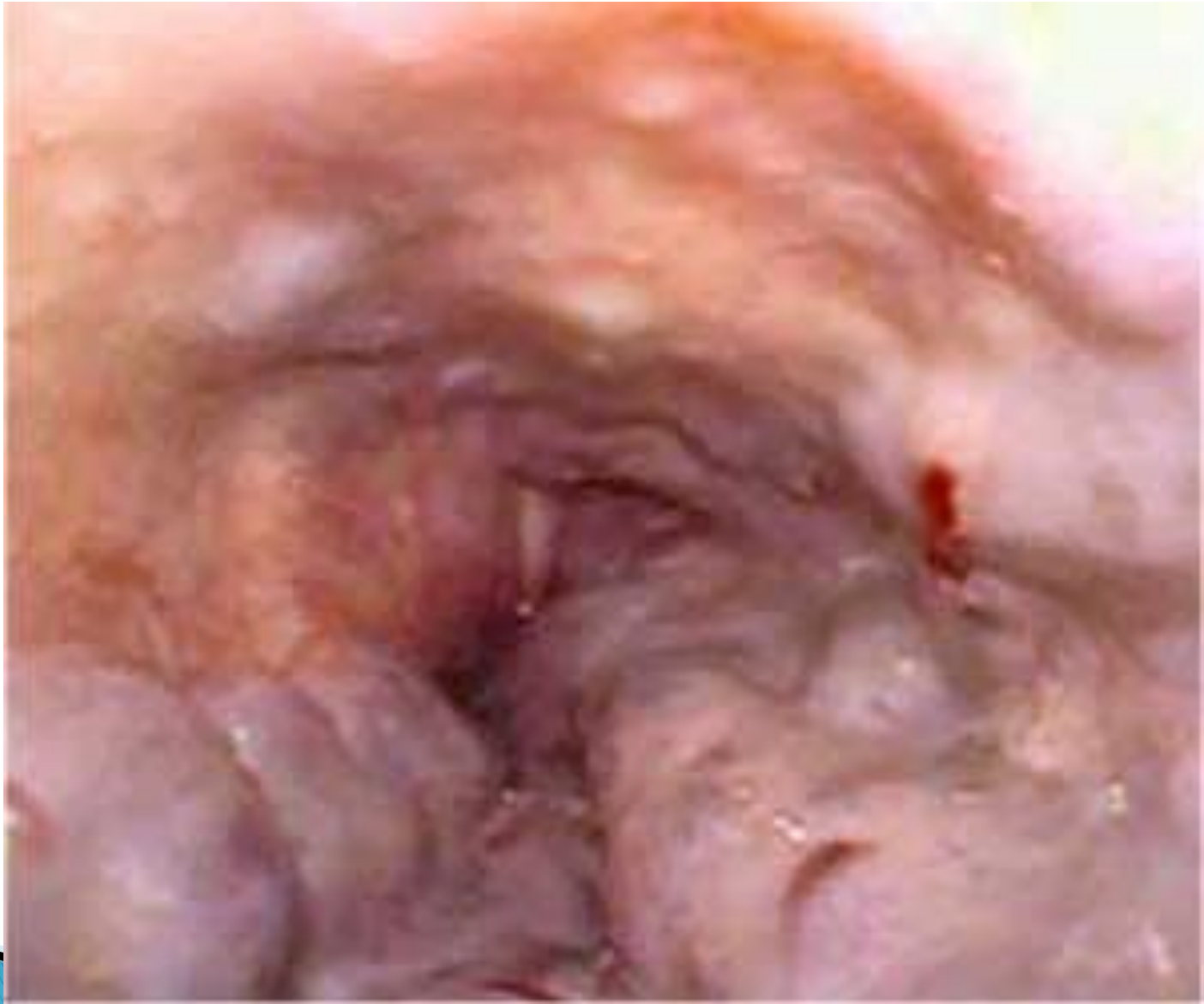- ▶ Meckel sintigrafisi

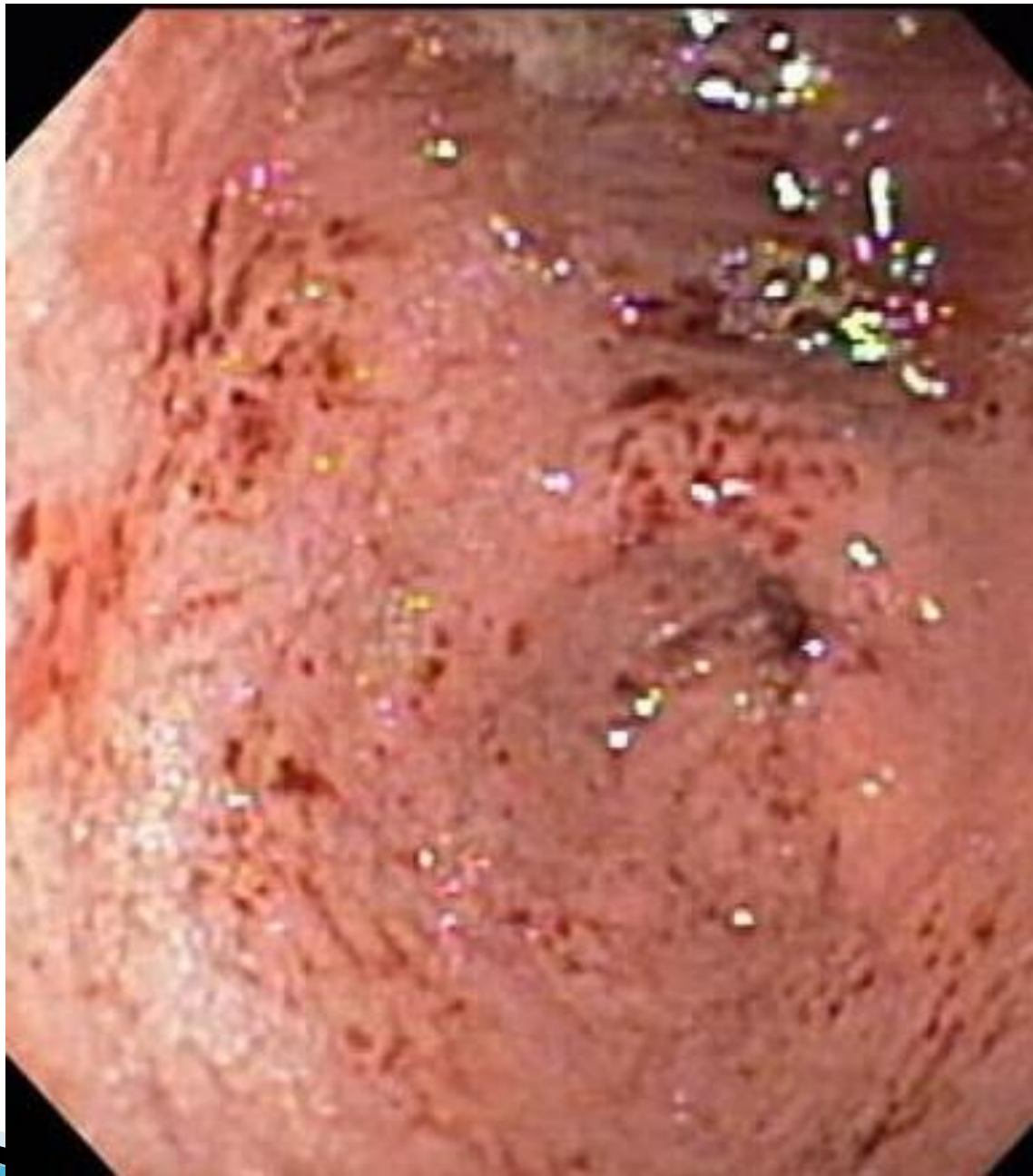

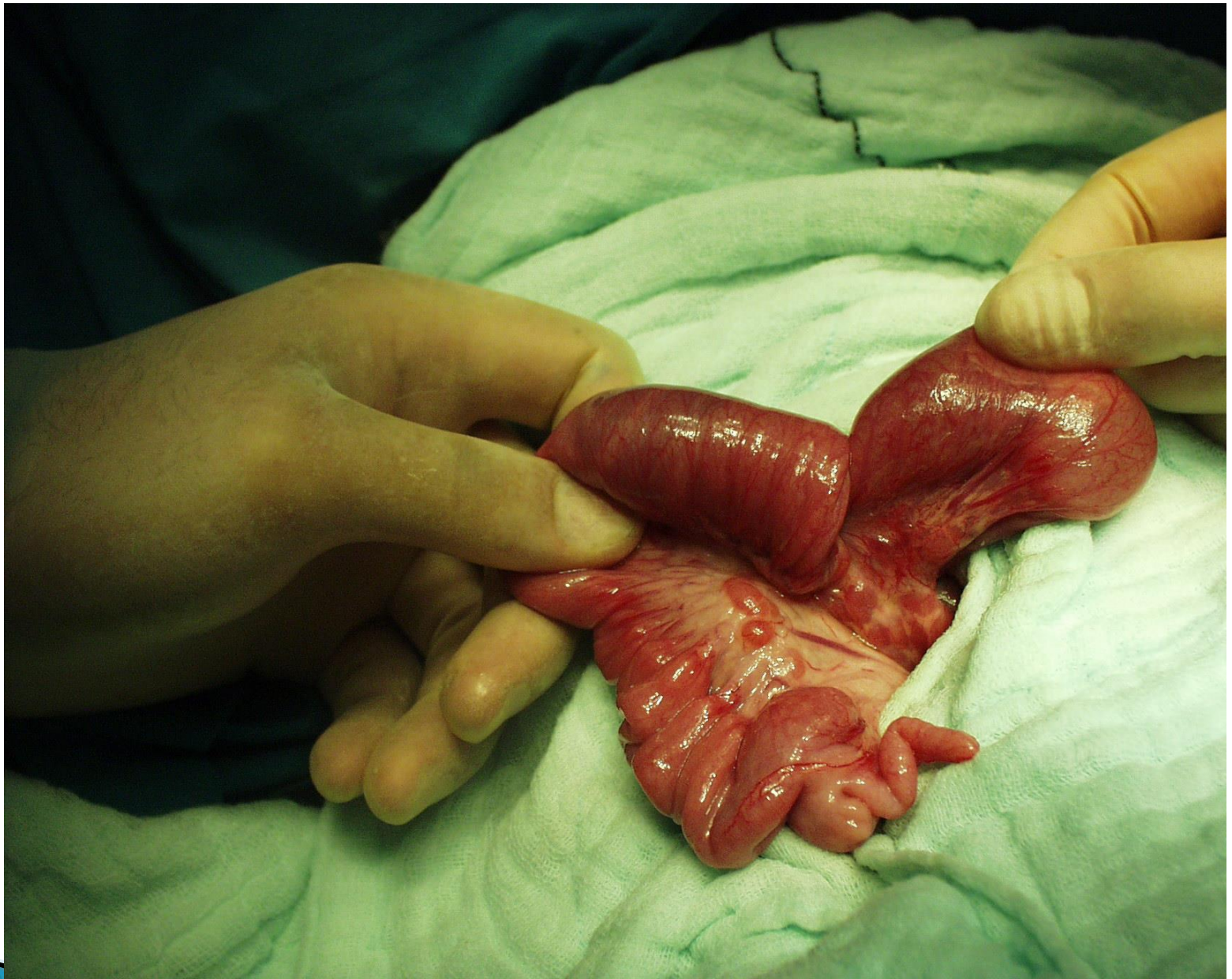Endoskopi

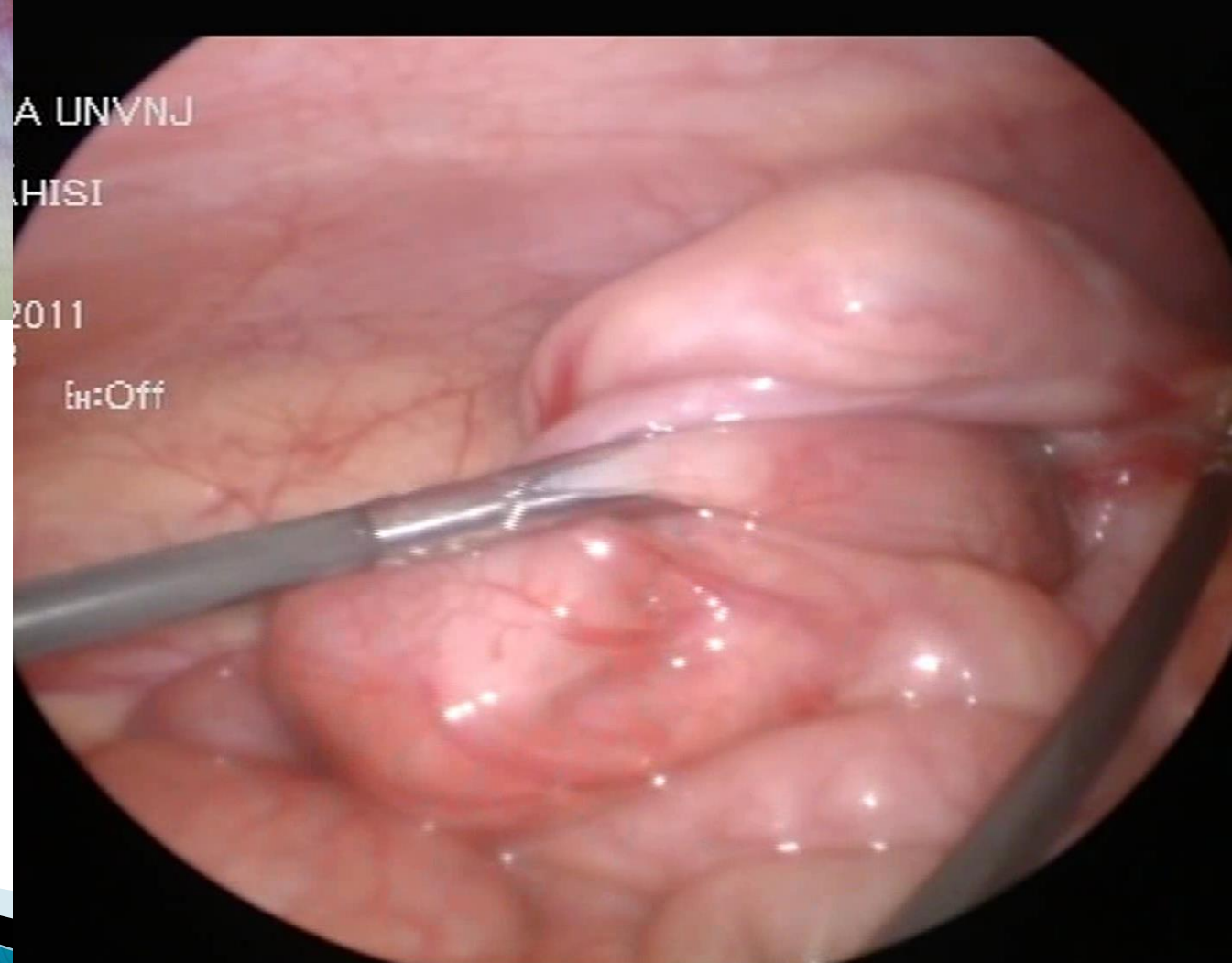
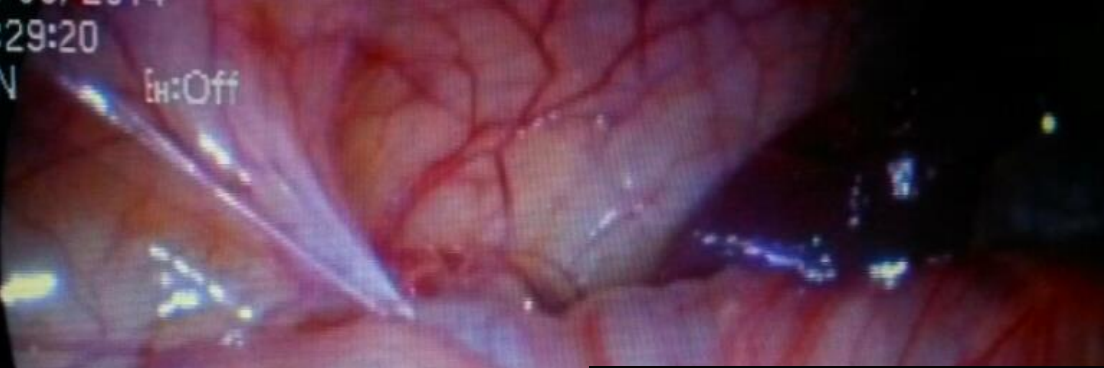
- ▶ Özofagogastroduodenoskopi
- ▶ Kolonoskopi
- ▶ Rektosigmoidoskopi

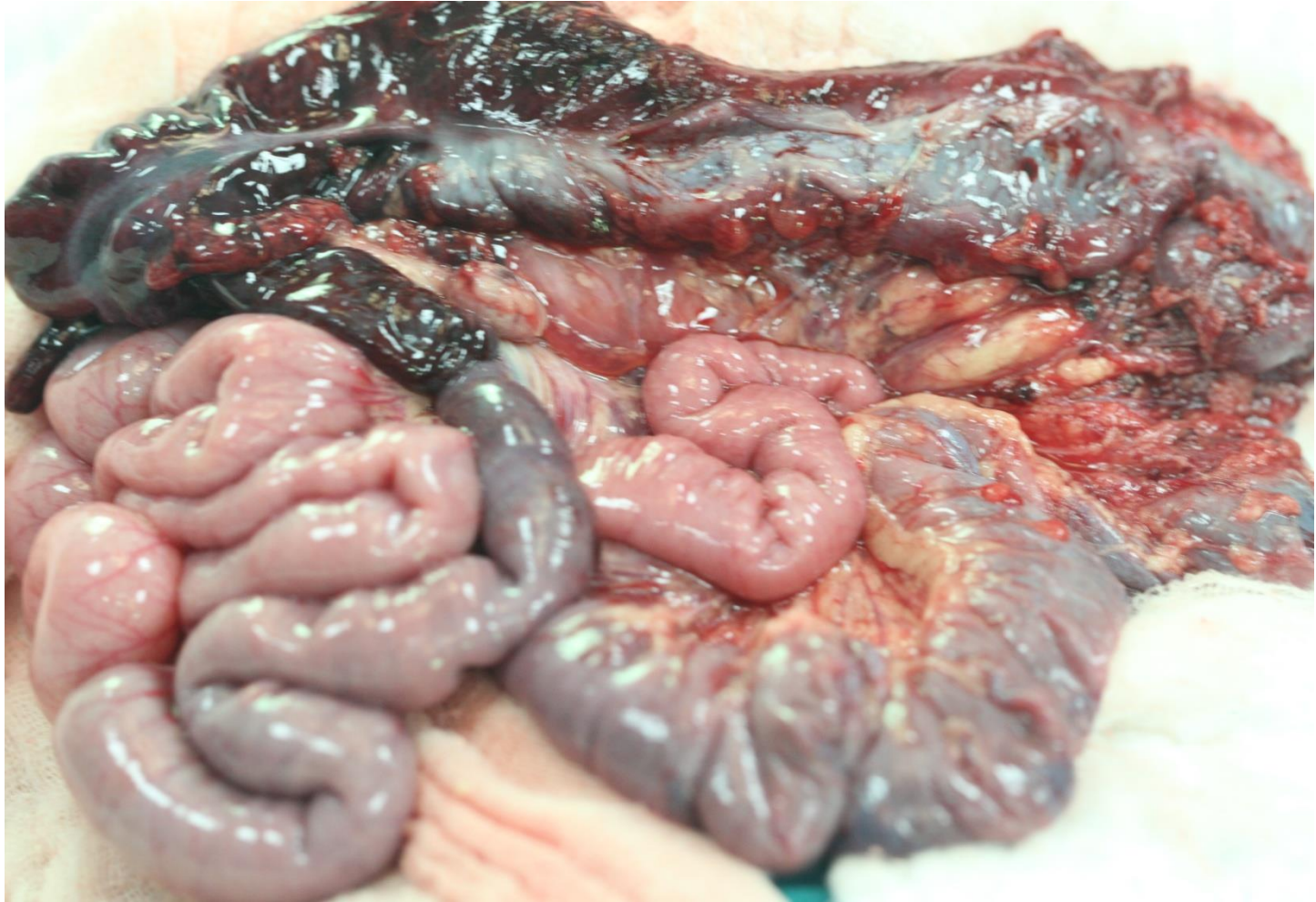


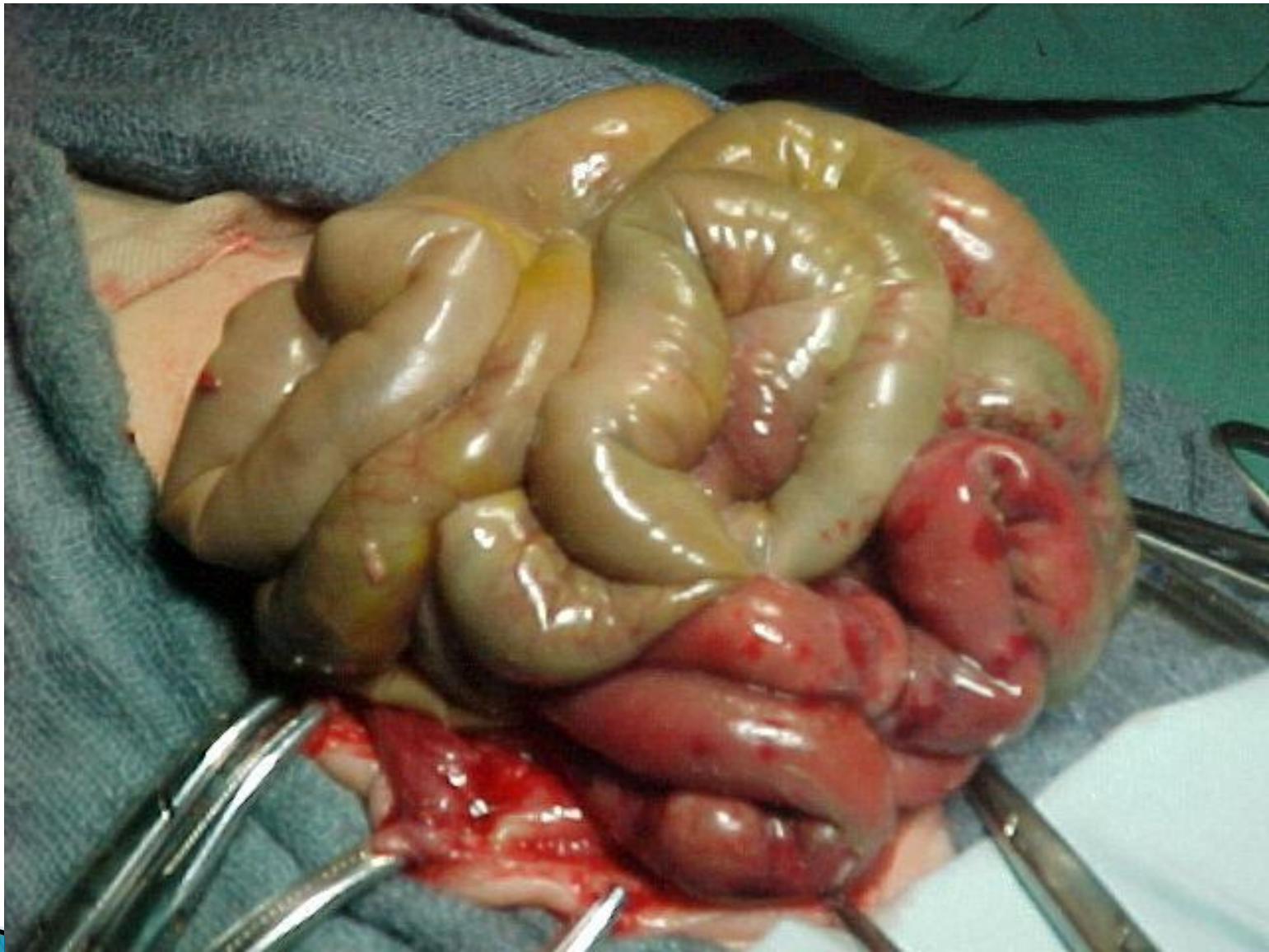











Özet

Aktif GIS kanaması

Hızlı ve dikkatli değerlendirme
Resusitasyon

Hemodinami stabil (+)

Hemodinami stabil (-)

Kanamamanın yerini araştır

Cerrahi girişim

N/G, rektal muayene, abdominal grafi,
Üst- Alt Endoskopi

Kanama odağı (+)

Kanama odağı (-)

Konservatif yaklaşım

Cerrahi girişim