

POST-MORTEM MUAYENE 3

Prof.Dr.T. Halûk ÇELİK

**Ankara Üniversitesi Veteriner Fakültesi
Gıda Hijyeni ve Teknolojisi Bölümü**

El Konulacak Etler:

Kesilmiş hayvan etlerine hastalığın nevine yaygın veya mevzi oluşuna veya bozulma, kokuşma, kirlenme, zehirli madde ihtiva etme durumuna göre tamamen, kısmen veya şartlı olarak el konulur.

Tam El Koyma (İmha)

Kan, gövde ve bütün organlara el konulması gereken hastalıklarla diğer hususlar şunlardır :

- 1. Şarbon
- 2. Yanıkara
- 3. Sığır Vebası
- 4. Kuduz
- 5. Ruam
- 6. Tetanoz,
- 7. Kaşekşi ile birlikte seyreden generalize olmuş tüberküloz hastalığı,

Tam El Koyma (İmha)

- 8. Geniř sahalardaki yaralar, kangrenler, organların iltihaplanması neticesi meydana gelen yaygın kanlı ödemler
- 9. Hastalık neticesi meydana gelen aşırı zayıflık
- 10. Bütün dokularda yeřil-sarı yahut yeřil-sarımsak renk
- 11. İleri derecede kokuřma, bozulma, kirlenme ve yaygın iltihap
- 12. Zehirlenmiř hayvan etleri
- 13. Bozulmuř, kokmuř kanatlı ve balık etleri
- 14. Yapılan bir kesit sahasında bir adetten fazla *Cysticercus bovis* görölüp -30°C de dondurulmuř olanlar hariç çok *Sistisercus bovis*'li et olarak deęerlendirilen etler, el konularak imha edilir.

Şartlı El Koyma

Sığırlarda *Cysticercus bovis*, koyun, keçi ve domuzlarda *Cysticercus cellulosa* ihtiva eden etlerde yapılan bir el ayası kadar kesitlerde canlı veya ölmüş parazit sayısı bir adet ise şartlı olarak el konulur.

Parazitli et kısmı temizlenir. Geri kalan vücudun tamamı pişirilir veya 21 gün salamurada veyahut aynı müddet -6°C derecede muhafaza edildikten sonra serbest bırakılır.

El ayası kadar yapılan kesitlerde parazit sayısı birden fazla ise hayvanın bütün vücudu deri hariç organlarına da el konularak imha edilir.

Etlerin Damgalanması

Mezbaha, et kombinasyonu ve kesim yerlerinde kesilen ve veteriner hekimce muayene ve kontrol edilen etlerden, hastaliksız olanlar sađlıđa zararsız sabit mrekkepli damga ile mhrlenir.

Koyun ve siđirlarda mormavi, keçi, manda, deve ve domuzlarda kırmızı mrekkep kullanılır.

Damgalarda hayvanın nev'i kesim yerinin ismi, kod numarası, Bakanlıkca verilen sıra numarası bulunur.

HAYVANSAL GIDALARIN RESMÎ KONTROLLERİNE İLİŞKİN ÖZEL KURALLARI BELİRLEYEN YÖNETMELİK

MADDE 10 – (1) Resmi veya yetkilendirilmiş veteriner hekim sağlık işareti işlemleri ile sağlık işaretlerini kontrol eder ve özellikle aşağıdaki hususları temin eder.

a) Sağlık işareti; sadece, bu Yönetmelik uyarınca ölüm-öncesi ve ölüm-sonrası muayeneden geçen ve eti insan tüketimine uygun olan evcil tırnaklılar ile tavşanımsılar dışında kalan besiciliği yapılan memeli av hayvanları ve büyük av hayvanlarına uygulanır.

b) Sağlık işareti, karkasın yarım karkas veya çeyrek karkasa ayrılması ya da yarım karkasların üç parçaya ayrılması durumunda her bir karkas parçasının dış yüzeyine görülecek şekilde mürekkeple veya sıcak damga yapılarak uygulanır.

(2) **Sağlık işareti 6,5 cm genişliğinde ve 4,5 cm yüksekliğinde oval bir işaret şeklinde olur.** Karakterler okunaklı olur ve aşağıdaki bilgileri içerir:

- a) İşarete, işletmenin yer aldığı ülke adı büyük harflerle yazılır veya ilgili ISO standartlarına uygun olarak 2 harf kodu ile gösterebilir şekilde belirtilir.
- b) İşarete, kesimhanenin onay numarası belirtilir.

(3) Harfler en az 0.8 cm yüksekliğinde sayılar ise 1 cm yüksekliğinde olur. İşaretin boyutları ve karakterleri kuzuların, oğlakların ve domuz yavrularının sağlık işaretleri için küçültülebilir.

(4) Sağlık işareti için kullanılan renklendiriciler, gıda kodeksine uygun olur.



T.C.
GIDA TARIM VE HAYVANCILIK BAKANLIĞI
Gıda ve Kontrol Genel Müdürlüğü

KAYIT VE ONAY İŞLEMLERİ İLE YEREL, MARJİNAL, SINIRLI FAALİYETLER HAKKINDA AÇIKLAMALAR

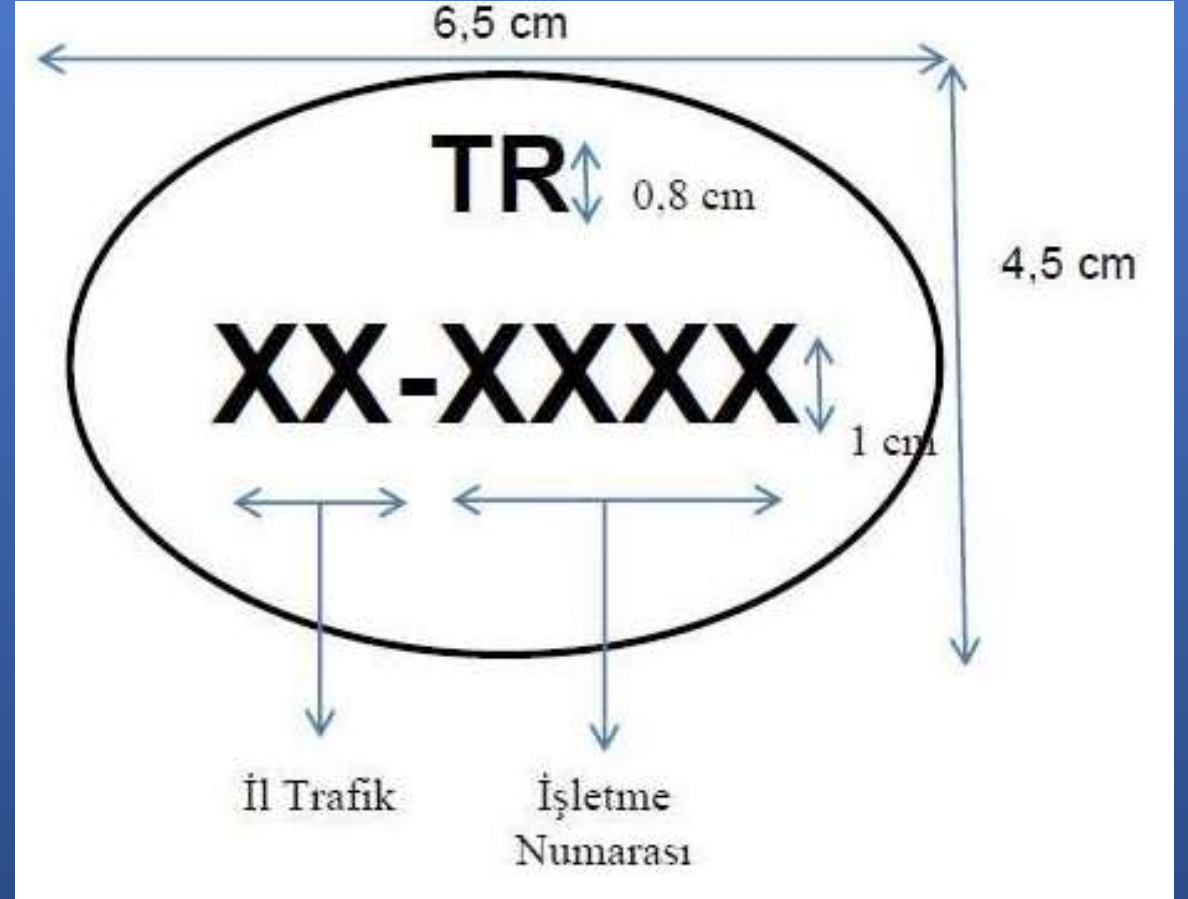
EK 1 :

SAĞLIK İŞARETİ

Muayene sonrası sağlıklı bulunan karkaslar üzerine vurulacak sağlık işareti :

Şekli: Oval

Ölçüleri: Genişlik 6,5 cm.; Yükseklik: 4,5 cm.



(6) Kesimhane dışında acil kesime tabi tutulan hayvanlardan elde edilen etler; hem bu bölümde belirtilen sağlık işareti hem de Hayvansal Gıdalar İçin Özel Hijyen Kuralları Yönetmeliğinde belirtilen tanımlama işareti ile karıştırılmayacak şekilde özel bir sağlık işareti taşır. Bu işaret; 5 cm genişliğinde ve 5 cm yüksekliğinde kare şeklinde bir işaret şeklinde olur. Karakterler okunaklı olur ve aşağıdaki bilgileri içerir:

- a) İşarete, TR kısaltması belirtilir.
- b) İşarete, kesimhanenin onay numarası belirtilir.
- c) İşaret için kullanılan renklendiriciler, gıda kodeksine uygun şekilde olur
- d) Harfler en az 0.8 cm yüksekliğinde sayılar ise 1 cm yüksekliğinde olur. İşaretin boyutları ve karakterleri kuzuların, oğlakların ve domuz yavrularının sağlık işaretleri için küçültülebilir



T.C.
GIDA TARIM VE HAYVANCILIK BAKANLIĞI
Gıda ve Kontrol Genel Müdürlüğü

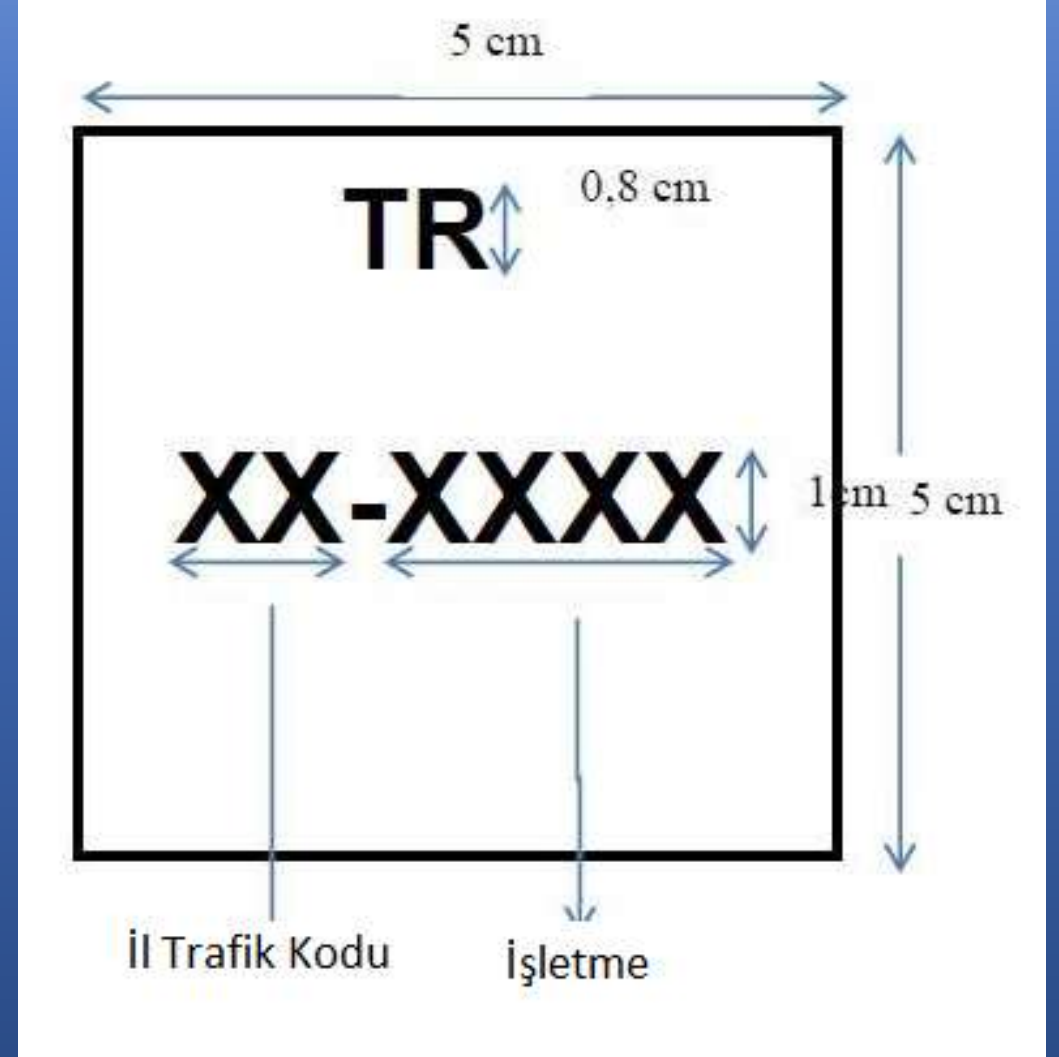
KAYIT VE ONAY İŞLEMLERİ İLE YEREL, MARJİNAL, SINIRLI FAALİYETLER HAKKINDA AÇIKLAMALAR

EK 1 :

Acil kesime tabi tutulmuş hayvanların karkasları üzerine vurulacak özel sağlık işareti (Damgası):

Şekli: Kare

Ölçüleri: 5 cm. x 5 cm





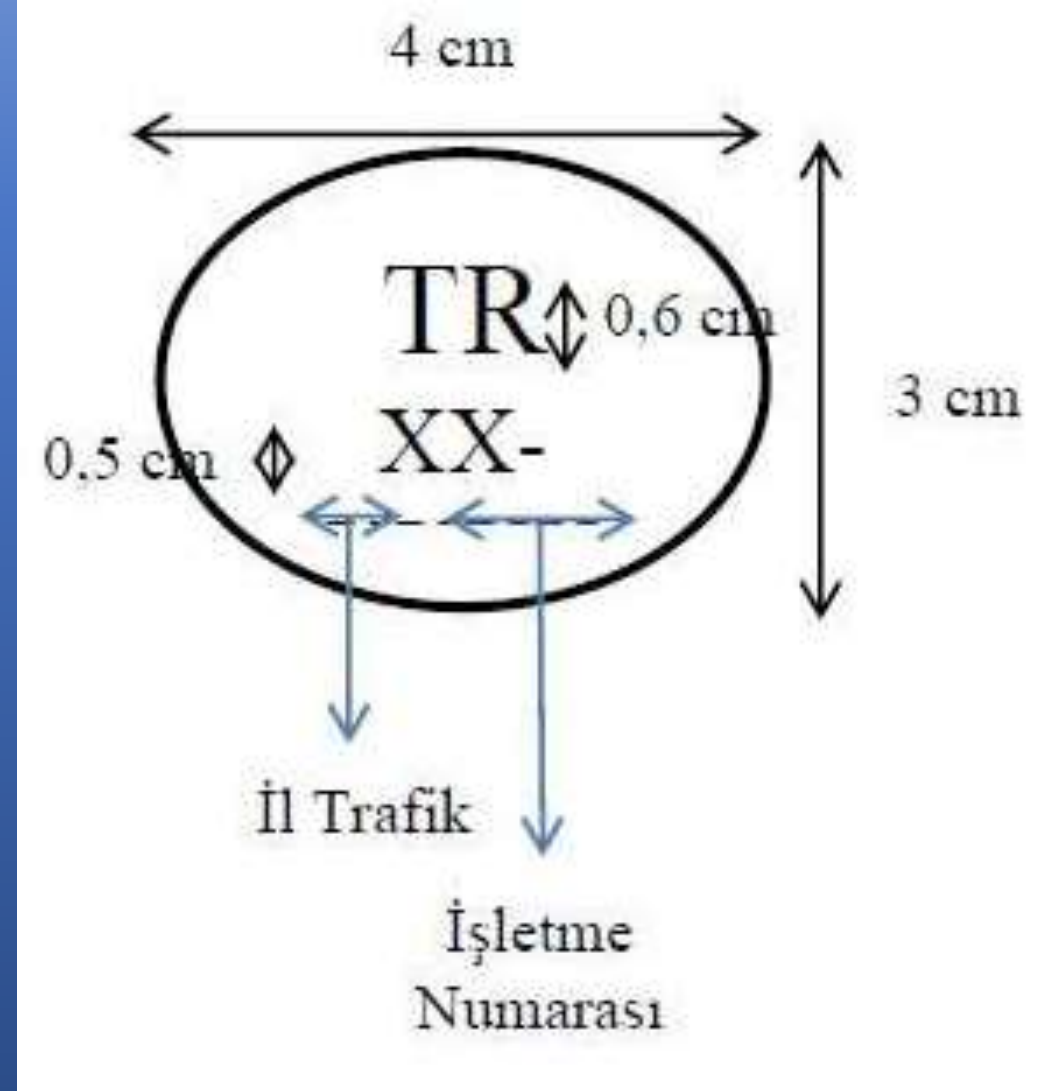
T.C.
GIDA TARIM VE HAYVANCILIK BAKANLIĞI
Gıda ve Kontrol Genel Müdürlüğü

KAYIT VE ONAY İŞLEMLERİ İLE YEREL, MARJİNAL, SINIRLI FAALİYETLER HAKKINDA AÇIKLAMALAR

EK 1 :

**KUZU VE OĞLAK KARKASLARI İÇİN
KÜÇÜLTÜLMÜŞ SAĞLIK İŞARETİ**

**Muayene sonrası sağlıklı bulunan kuzu
ve oğlak karkasları üzerine vurulacak
küçültülmüş sağlık işareti**





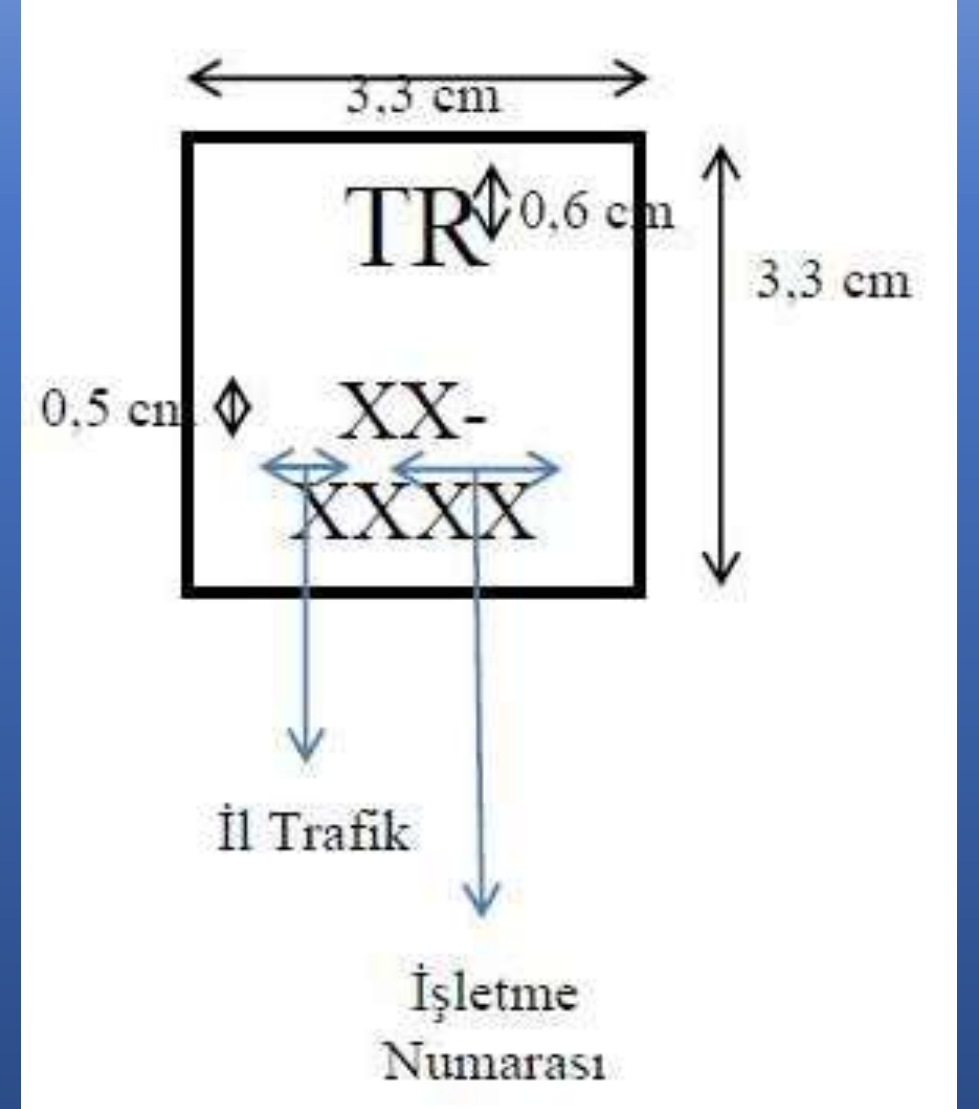
T.C.
GIDA TARIM VE HAYVANCILIK BAKANLIĞI
Gıda ve Kontrol Genel Müdürlüğü

KAYIT VE ONAY İŞLEMLERİ İLE YEREL, MARJİNAL, SINIRLI FAALİYETLER HAKKINDA AÇIKLAMALAR

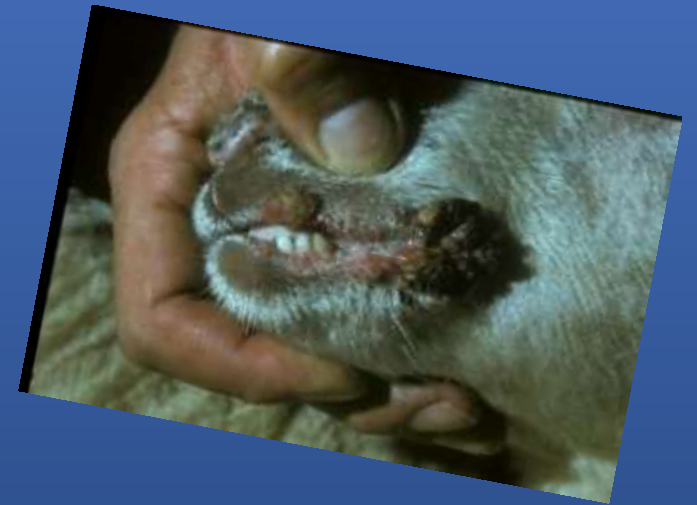EK 1 :

KUZU VE OĞLAK KARKASLARI İÇİN
KÜÇÜLTÜLMÜŞ SAĞLIK İŞARETİ

Acil kesime tabi tutulmuş kuzu ve oğlak karkasları üzerine vurulacak küçültülmüş özel sağlık işareti

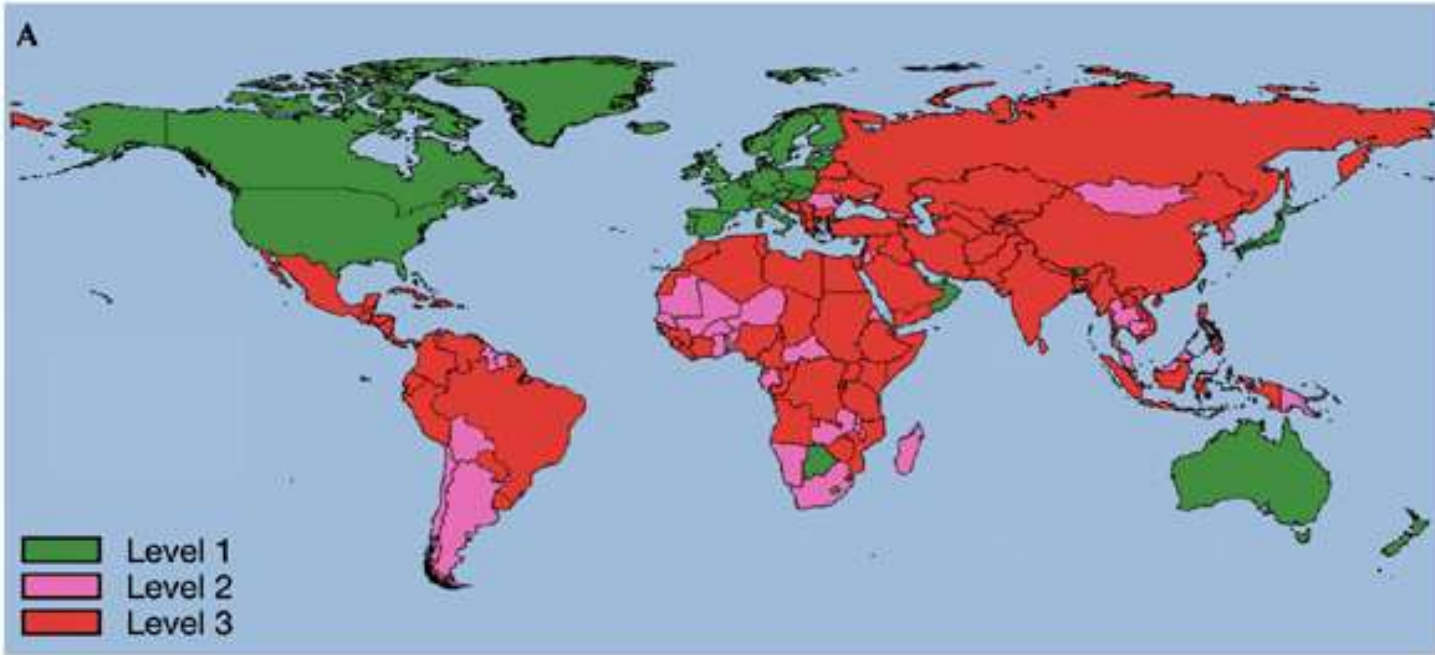


HASTALIKLAR

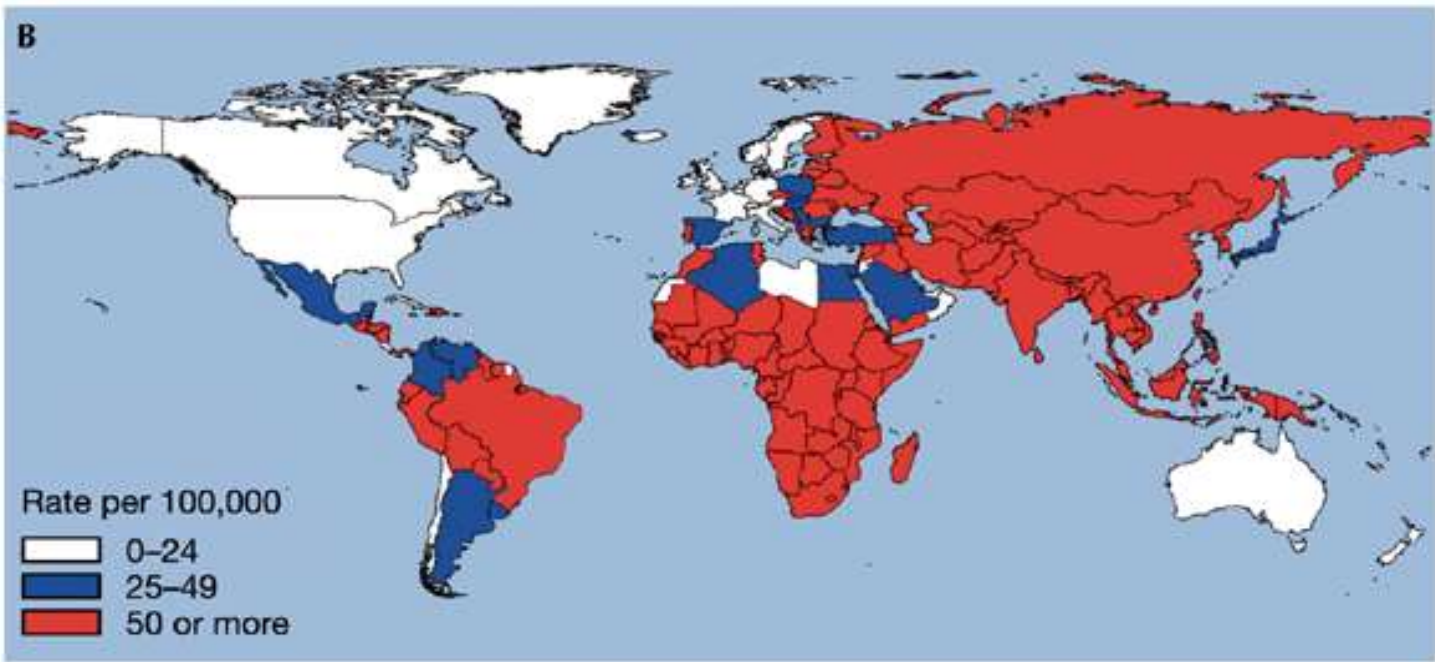


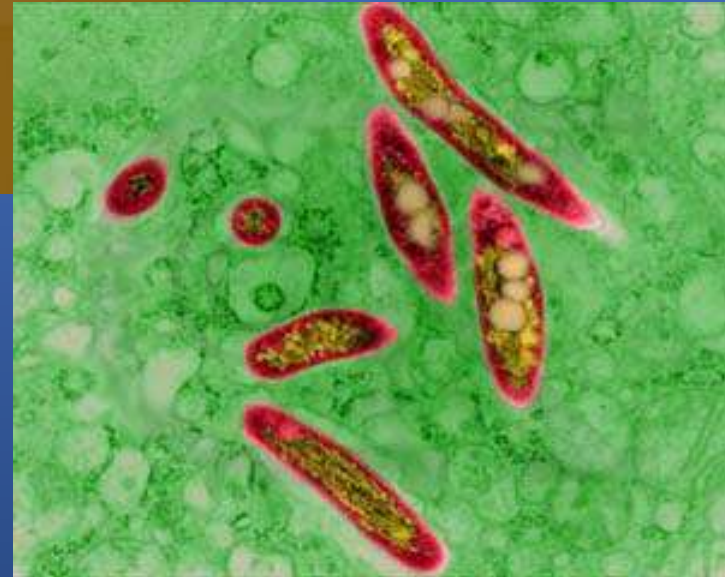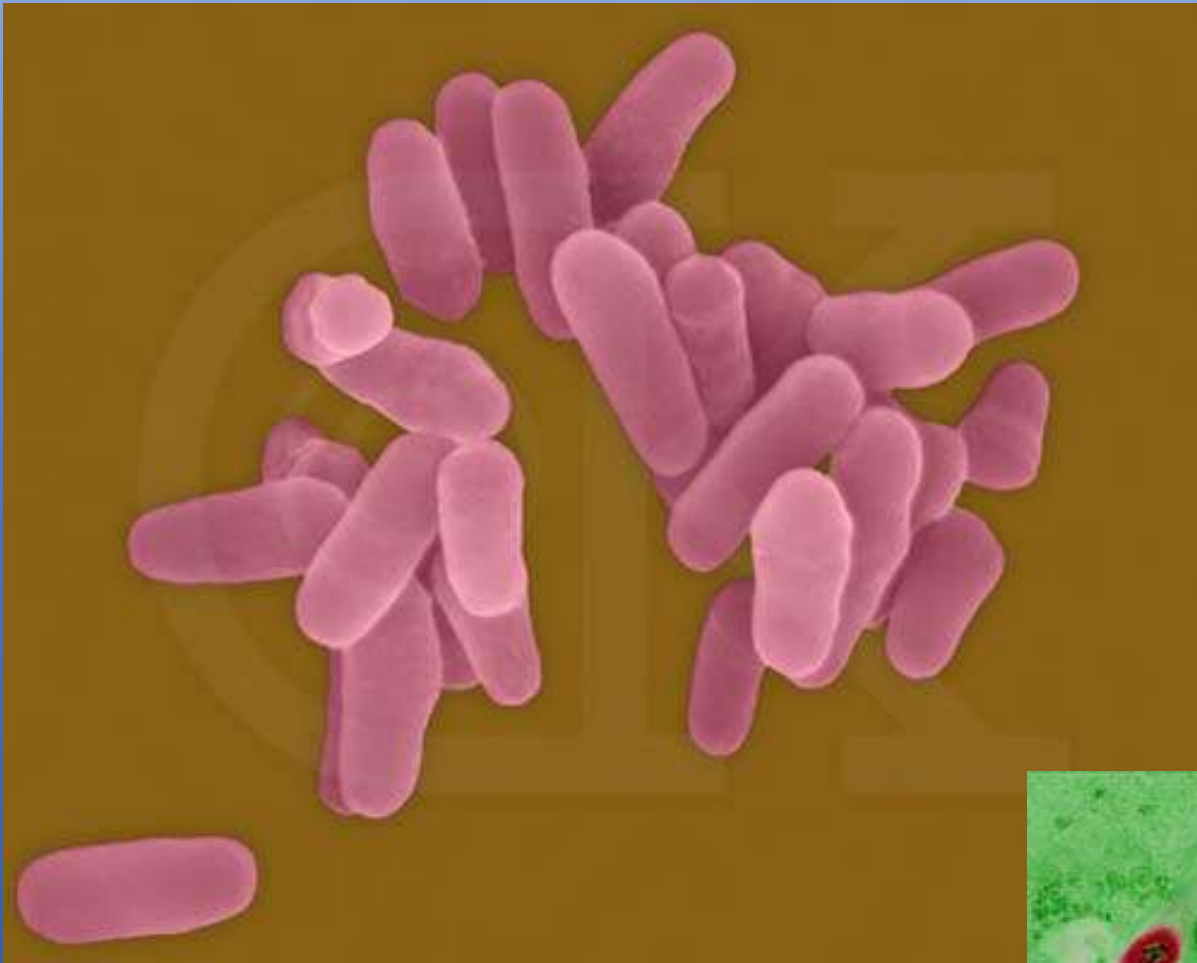
TÜBERKÜLOZ

- Tüberküloz bir çok hayvan türü ile insanlarda görülen, doku ve organlarda tüberküllerin oluşumu ile karakterize infeksiyöz bir hastalıktır.
- Hastalığın başta
 - sığır (*Mycobacterium bovis*),
 - kanatlı (*M. avium*)
 - insanlarda (*M. tuberculosis*) olmak üzere 3 tipi vardır.



- Salgın Bölgesi
- Düşük sıklık
- Kontrollü bölge





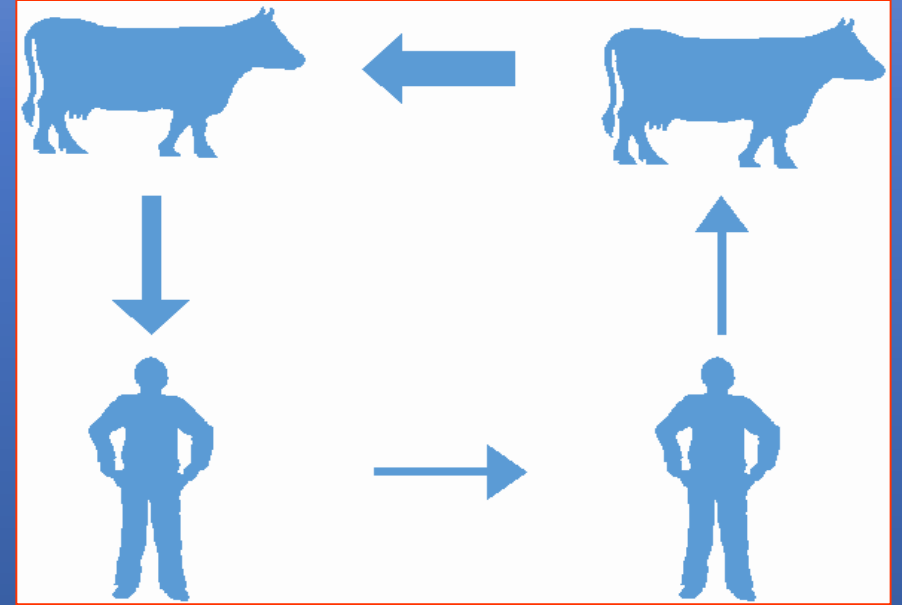
Mycobacterium tuberculosis

Bulaşma Yolları

- a- **Solunum yoluyla:** Kasaplık sığırlarda tüberküloz infeksiyonlarının % 90-95'i bu yolla oluşur.
- b- **Sindirim sistemi yoluyla:** Domuz ve danalarda infeksiyon genelde bu yolla oluşur.
- c- **Deri yoluyla:** Özellikle mezbahada çalışanlarda görülür.
- d- **Konjenital yolla:** Etkenlerin göbek venası ile yavruyu infekte etmesi sonucu oluşur.

Hastalığın Seyri

- Tüberküloz, etkenlerin duyarlı hayvanlarda canlı organizmaya alınmasından sonra, organizmanın göstermiş olduğu duyarlılık veya dirençliliğe bağlı olarak farklı şekilde seyreder.
- Etkenlerin çoğalmasına karşı organizmanın göstermiş olduğu reaksiyonlar ve fagositik hücrelerin proliferasyonuna bağlı olarak tüberküller oluşur.
- Tüberküllerin büyüklüğü, dokularda oluşan hasara ve lezyonların birleşmesine bağlıdır



İlk enfeksiyon periyodu

- A- **Primer Kompleks**: Tüberküloz etkenlerinin organizmaya ilk giriş yerindeki organ veya lenf yumrularında lezyon oluşturması.
- B- Primer kompleks oluşumundan sonra ortaya çıkan generalizasyon (erken generalizasyon) durumudur ki; bu da generalizasyonun oluşum durumuna bağlı olarak iki şekilde oluşur.
1. **Akut generalizasyon** (akut hematojen miliyer tüberküloz).
 2. **Kronik generalizasyon**.

II- **Reinfeksiyon periyodu** (sadece sığırlarda görülür).

A- Kronik organ tüberkülozu

B-Reinfeksiyon periyodunda generalizasyon

1- Tipik akut miliyer tüberküloz

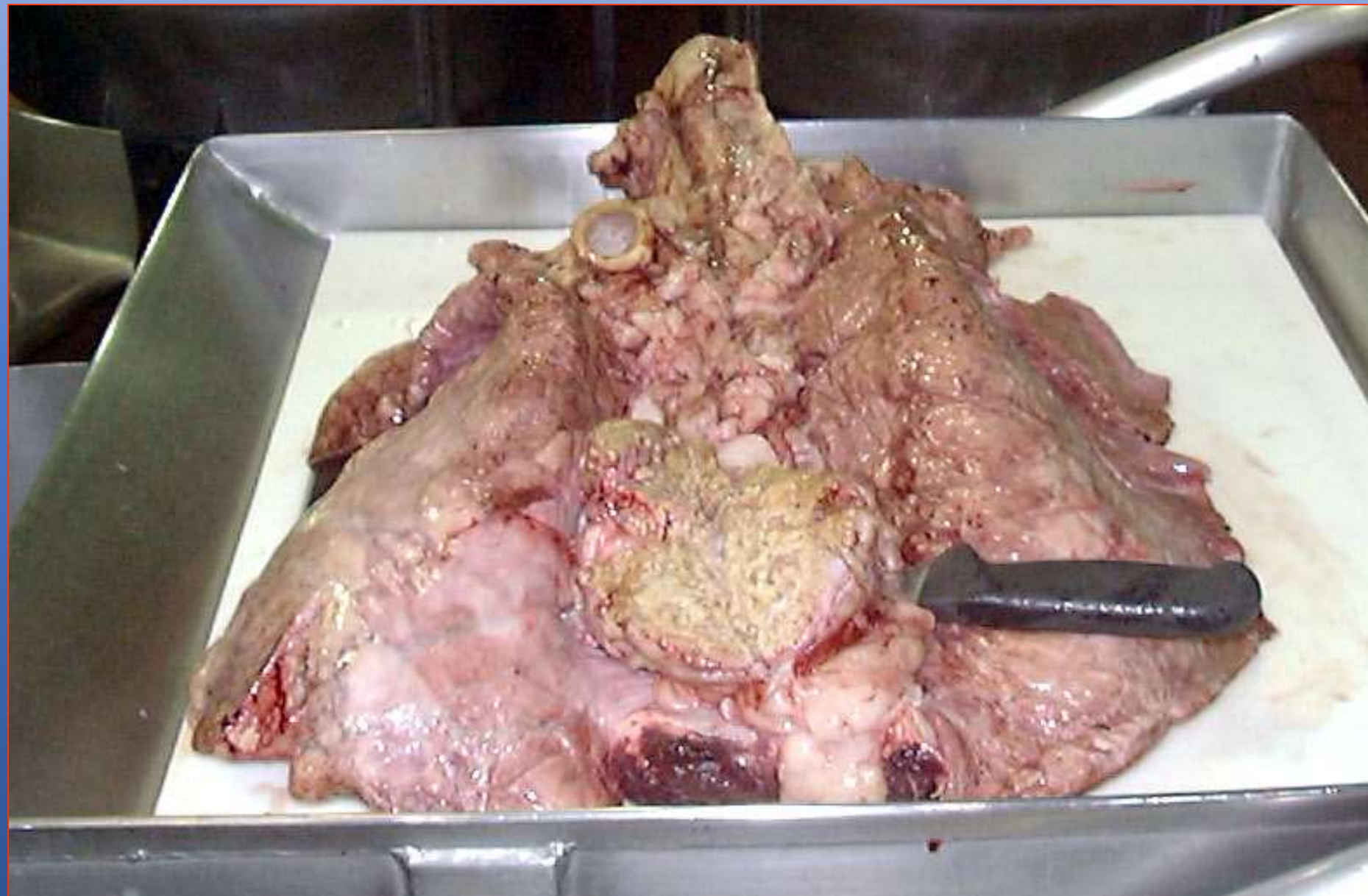
2- Akut ve çevresine yayılan generalize tüberküloz

Tüberküloz etkenleri hayvan organizmasına ilk kez girdiği zaman, girdiği organ ile buna ait lenf yumrularında lezyonların oluşumuna neden olur ki, buna primer kompleks adı verilir.

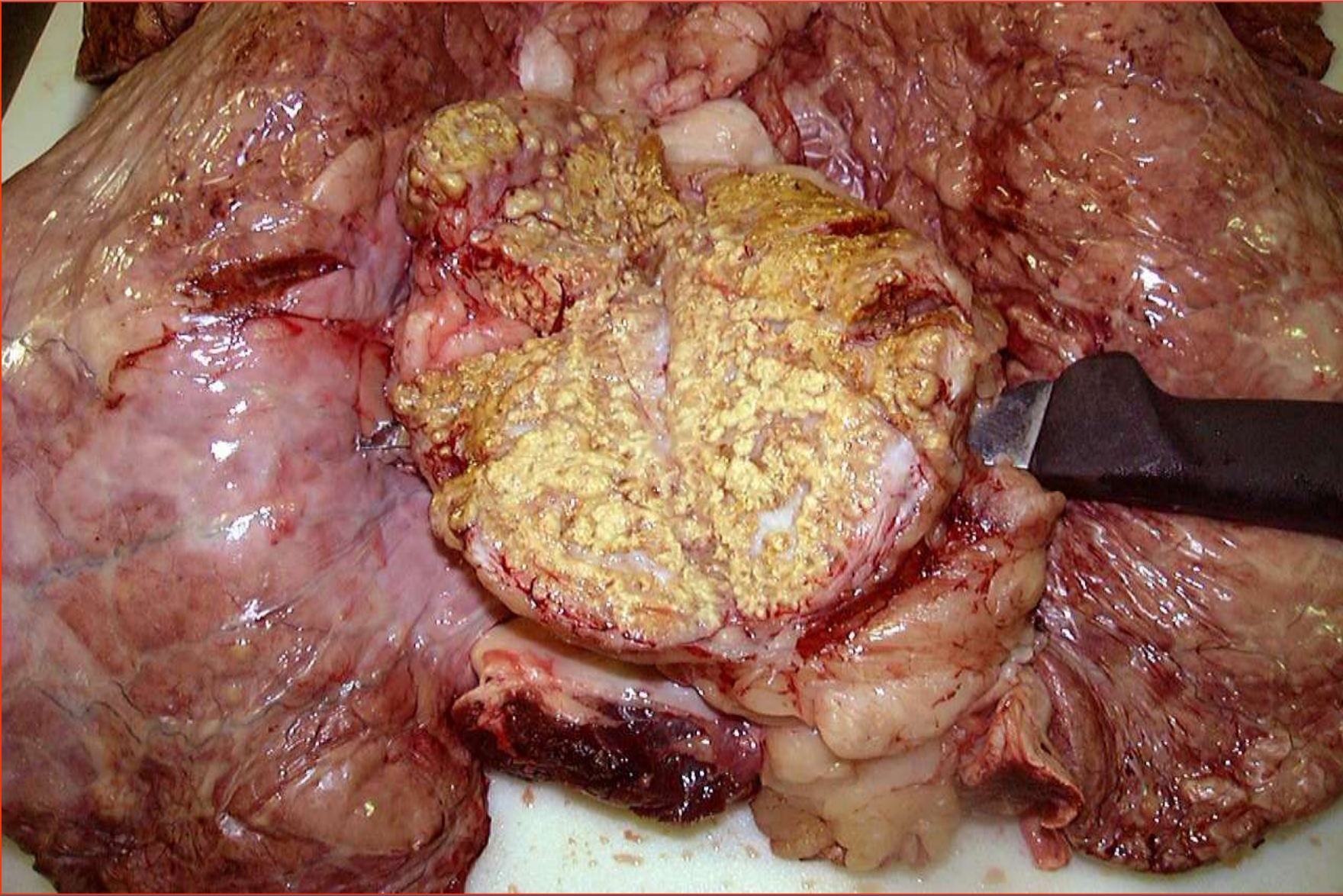
Primer kompleks hayat boyunca kaldığı gibi (kronik akciğer tüberkülozu), organizmanın etkene karşı direnç gösterememesi sonucu, etkenler çoğalarak ya direkt kan yoluyla veya lenf damarları yoluyla yayılarak erken generalizasyona neden olur.

Erken generalizasyona bağlı olarak organ ve lenf yumrularında miliyer tüberküller oluşur ki; bu durum akut miliyer tüberkülozis olarak isimlendirilir ve infeksiyonun bu şekilde genelde kan ve kaslarda tüberküloz etkenleri bulunur.

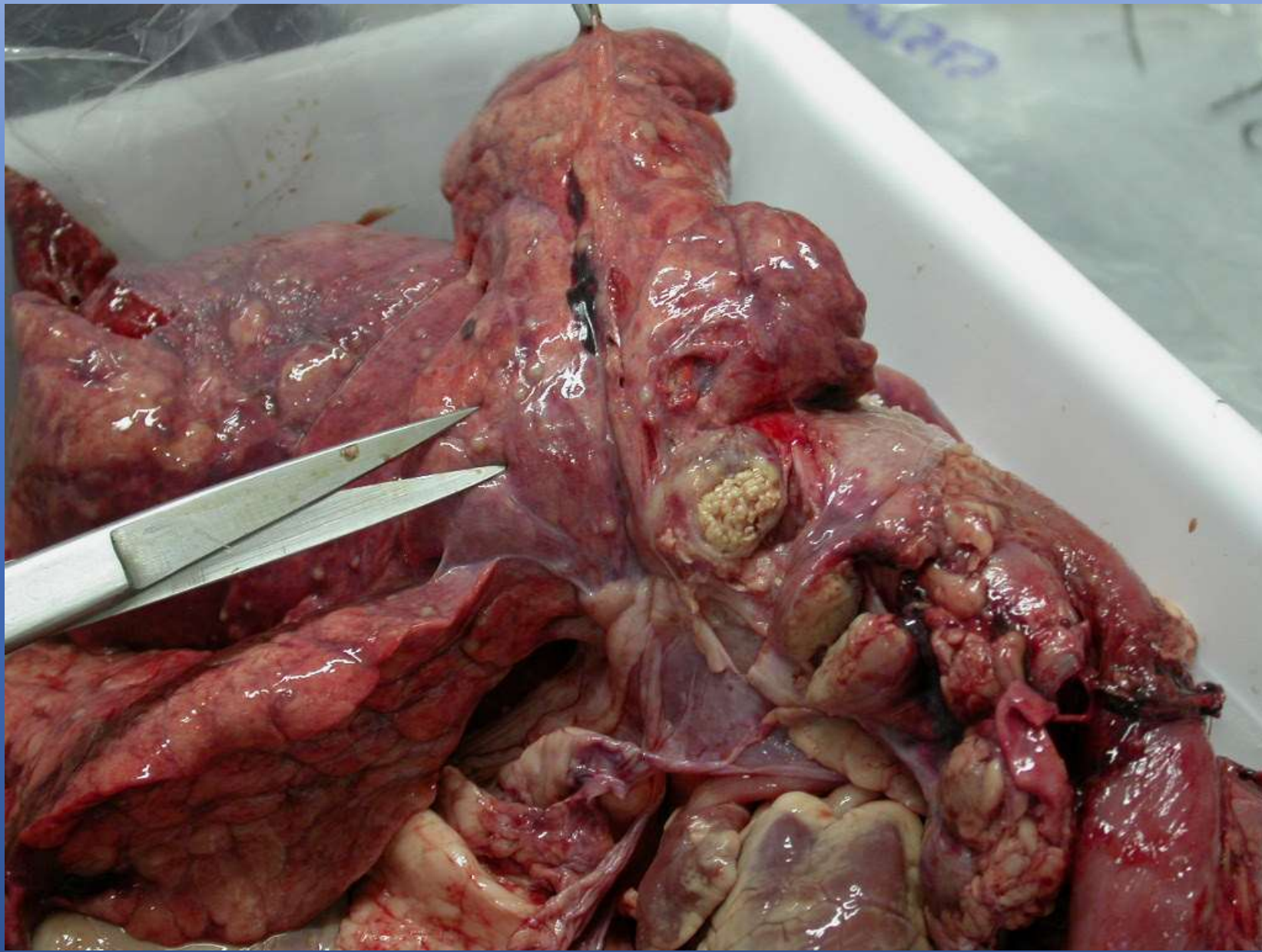
- Primer kompleksten diđer bir gelişme şekli de kronik organ tüberkülozu formu olup, genelde erişkin sığırlarda görülür.
- İnfeksiyonun bu formunda primer odaktan lezyonlar lenfatik, bronşiyoller veya safra kanalı yoluyla organa yayılır ve sonuçta kazeöz tüberküloz oluşur.
- Bu formda genelde lezyonlu bölgelerde kaviteler ve eksudatlar oluşur.
- Teorik olarak infeksiyonun bu şekilde kan yoluyla bir generalizasyon oluşmadığından, dalak, böbrek, kemik ve beyin zarlarında lezyonlar görülmez.

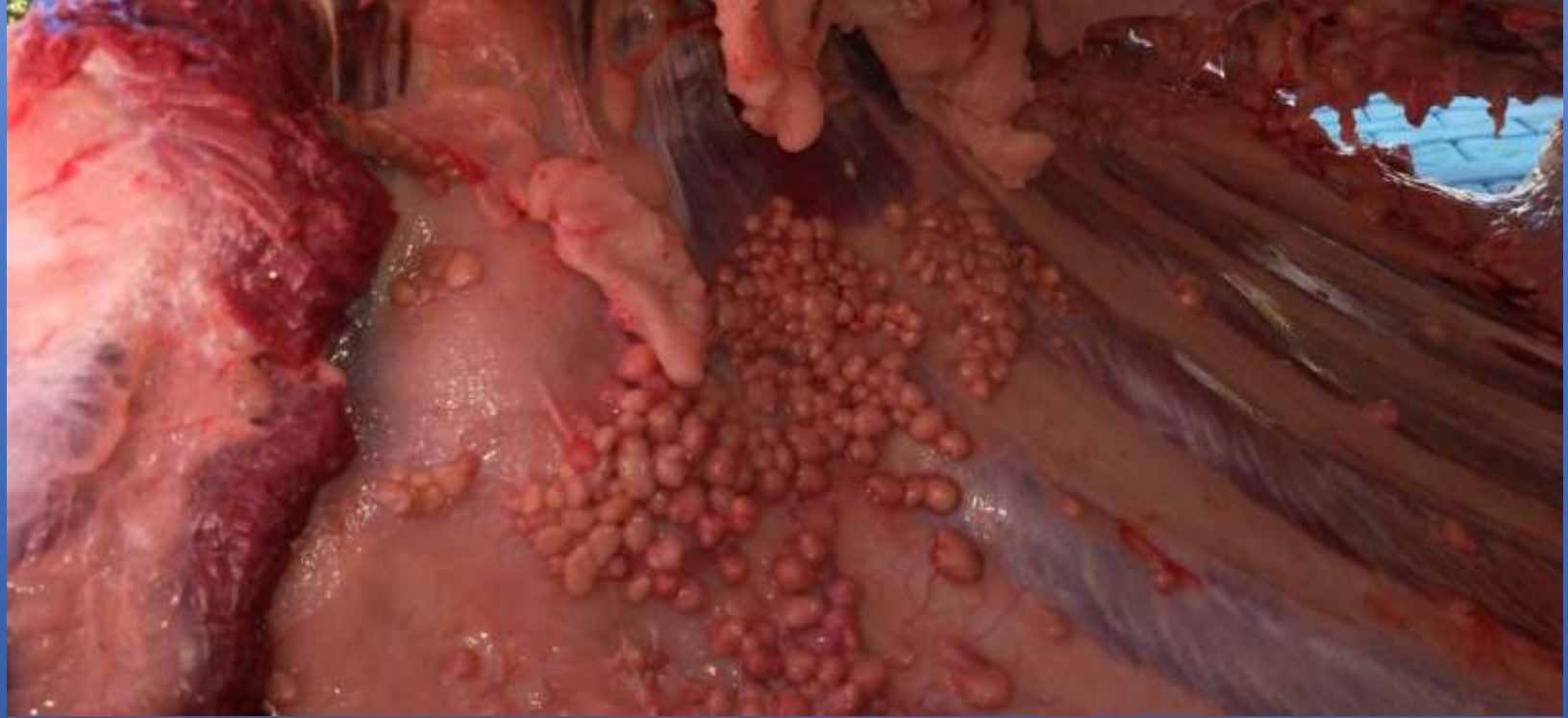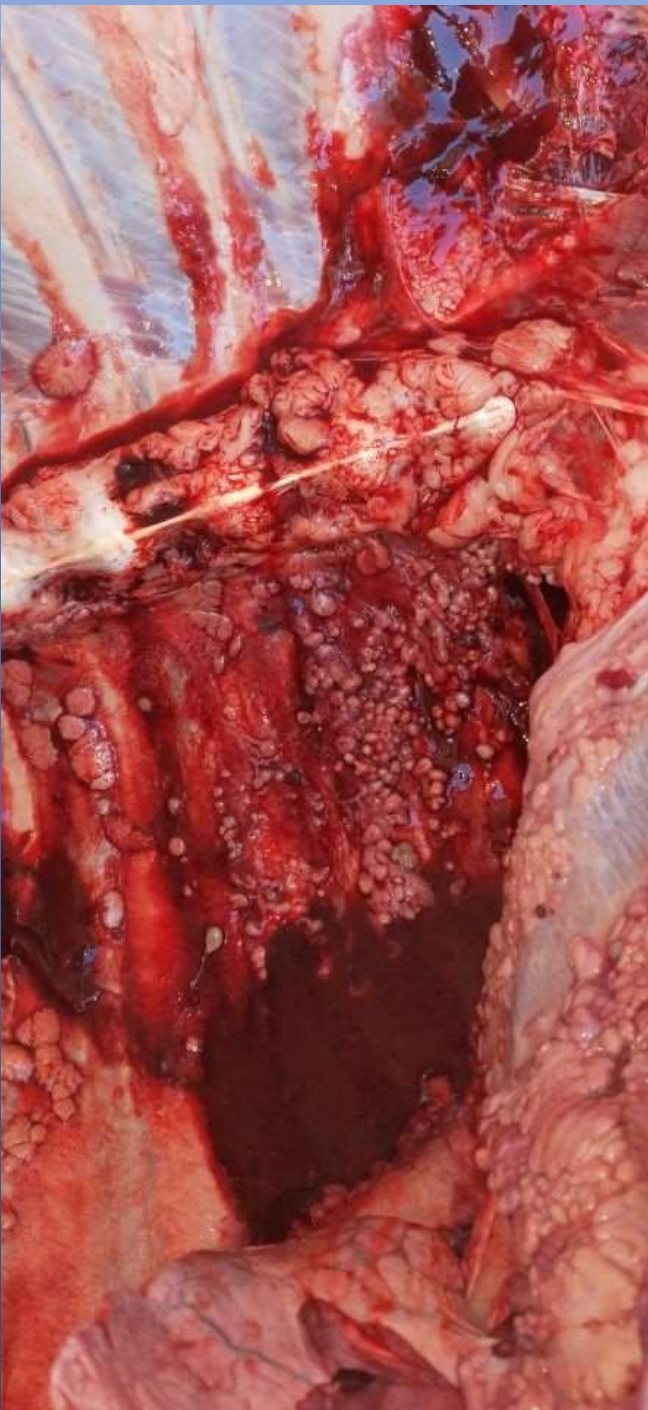


Akciğerde TB lezyonu



Akciğer Lenf Yumrusunda (Lnn. bifurcationis sinister) kazeifikasyon





<https://www.cthaber.com/haber/5069145/nevsehirli-vatandasin-kurbani-tuberkuloz-cikti>

- **Ayırıcı Teşhis**: Bazı bakteriyel (aktinobasilloz, *C. pyogenes inf.*, çeşitli apseler) ve paraziter (kist hiydatid, *Fasciola hepatica*, askaridiozis v.b) hastalıklar da, tüberkülozun gelişiminde gözlenen benzer lezyonların oluşumuna neden olmakla beraber, tüberkülozda oluşan lezyonların özellikleri aşağıda belirtildiği şekilde olup, diğer hastalıklardan ayrılır.

- 1- Lezyonların rengi genelde sarımtıraktır.
- 2- Lezyonlar elle yoklandığında, ele ufak taneler halinde kireç parçacıkları gelir.
- 3- Lezyonlu bölgeye bıçakla sürüldüğünde lezyonların bıçağın yüzeyine çamur tarzında yapıştığı ve hafif su altında uzaklaşmadığı görülür.
- 4- Lezyon çevresinde parazitte olduğu gibi bir kapsül değil, kalınlaşmış bağ dokusu mevcuttur.
- 5- Kazeifikasyon çevreden merkeze doğru oluşur.
- 6- Akut olaylarda, lenf yumrusunun içerisine doğru radyer tarzda ve sarı renkte bir yayılma söz konusu olup, henüz kazeifikasyon yoktur

- **Etler Hakkında Karar**

- Yapılan sistematik et muayenesinde; tüberkülozun lokal veya generalize olduğunun tespitine göre kısmen veya tamamen imhasına karar verilir.

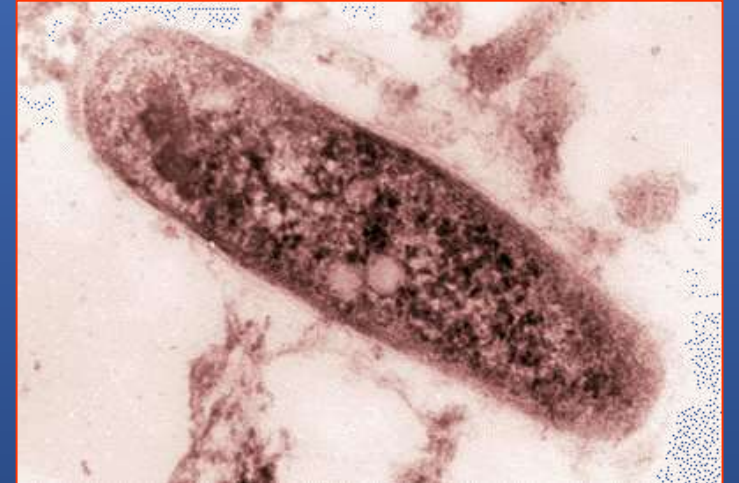- **a- Kısmen İmhayı Gerektiren Durumlar:** Tüberküloz lezyonları lokal ise: tüberküloza ait bozukluklar büyük kan dolaşımı ile yayılmadığı müddetçe lokal kabul edilir. Yani lokal tüberkülozda yayılma lenf yollarıyla veya V. Porta veya küçük kan dolaşımı ile yayıldığı zaman lokal sayılır. Primer kompleks ve kronik tüberküloz da lokal tüberkülozdur. Akciğer, bağırsak v.b organ ve lenf yumrularında tüberküloz lezyonları tespit edildiğinde ve hayvan besili ve kondüsyonlu ise **tüberkülozlu organ ve kısımlar imha edilerek geri kalanı şarta tabi tutularak gıda değeri düşük etler grubundan kavurma yapıldıktan sonra tüketimine izin verilir.**

b- Tamamen İmhayı Gerektiren Durumlar: Tüberküloz lezyonları generalize ise: tüberküloza ait bozukluklar büyük kan dolaşımı ile muhtelif organlarda; yani dalak, böbrek, testisler, yumurtalıklar, meme, kemikler, et lenf yumruları, beyin zarı, göz v.b organlarda tespit edildiği zaman generalize sayılır.

- Tüberküloza ait bozuklukların büyüklüğü ne olursa olsun kaşeksi varsa,
- Kas içinde veya intramusküler lenf yumrularında tüberküller bulunuyorsa,
- Bütün iç organlarda ve özellikle dalakta miliyer tüberküllerin varlığı ile tüberküloz lezyonları yayılmış bulunuyorsa,
- Aynı zamanda göğüs boşluğu ve karın boşluğu organları üzerinde tüberküller bulunuyorsa, **etler tamamen imha edilir.**

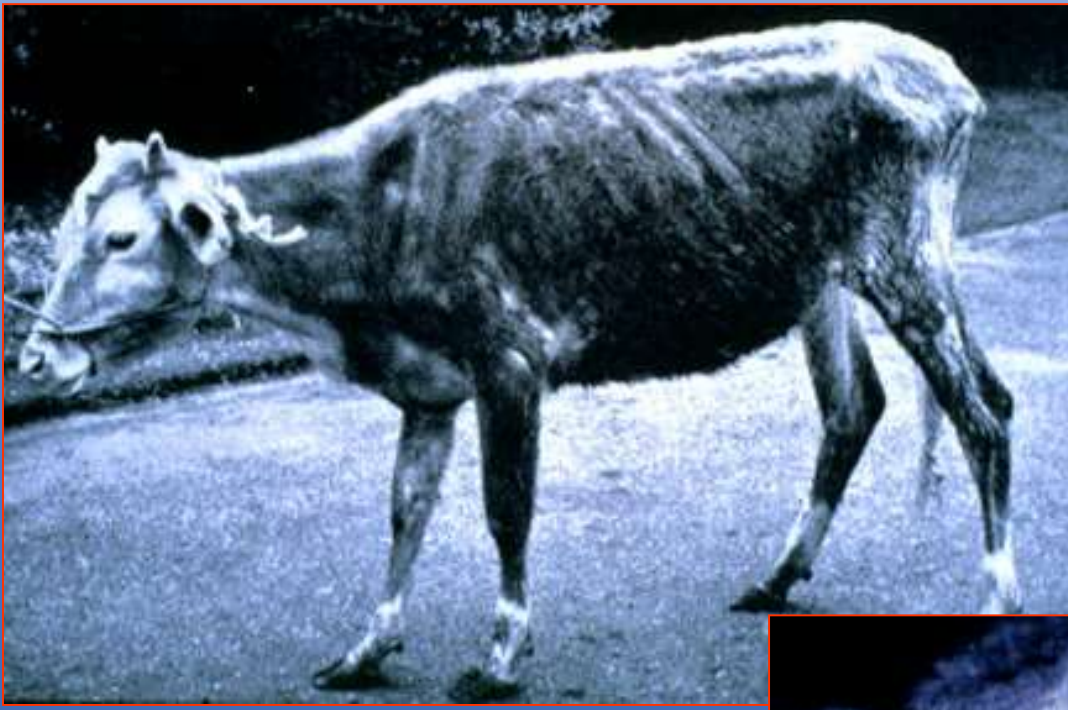PARATÜBERKÜLOZ

- Paratüberküloz, başta sığır olmak üzere koyun, keçi ve diğer ruminantlarda görülen diyare ve kaşeksi ile karakterize kronik bir hastalıktır.
- Etken *Mycobacterium paratuberculosis* 'tir.



Ante-Mortem Muayene Bulguları

- En önemli bulgu uzun süreli diyare olup, bu durum bazen düzelmesine karşın, tekrar başlar.
- Dışkı sulu, köpüklü ve pis kokuludur.
- Diyareye bağlı olarak hayvanlar kaşektik görünüştedir.
- Buna ilaveten kıllar donuk, gözler orbita çukuru içine çekilmiş durumdadır.
- Bazı olaylarda çene altında ödemler görülür.



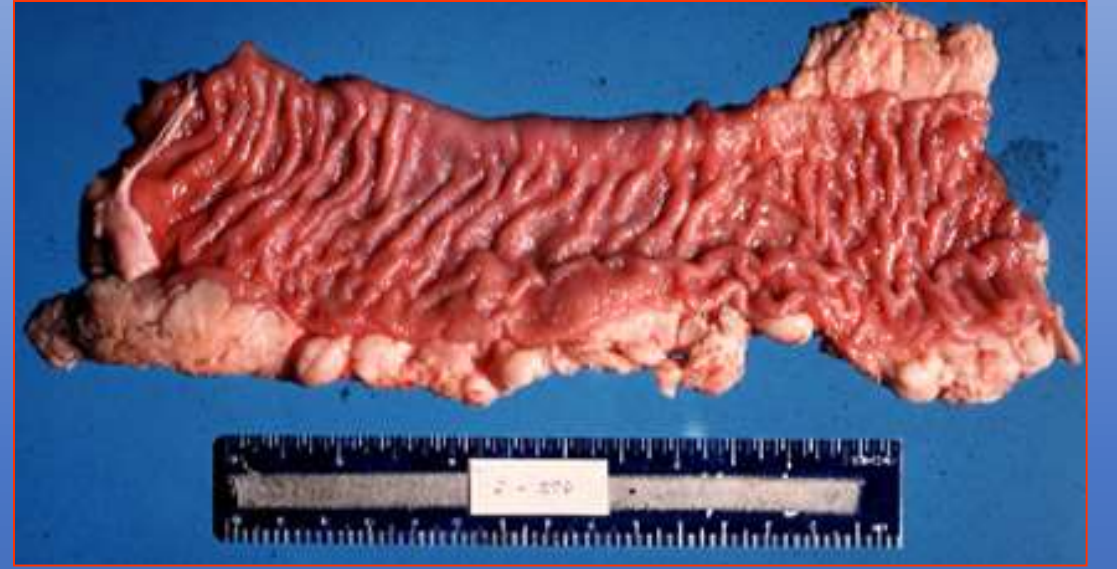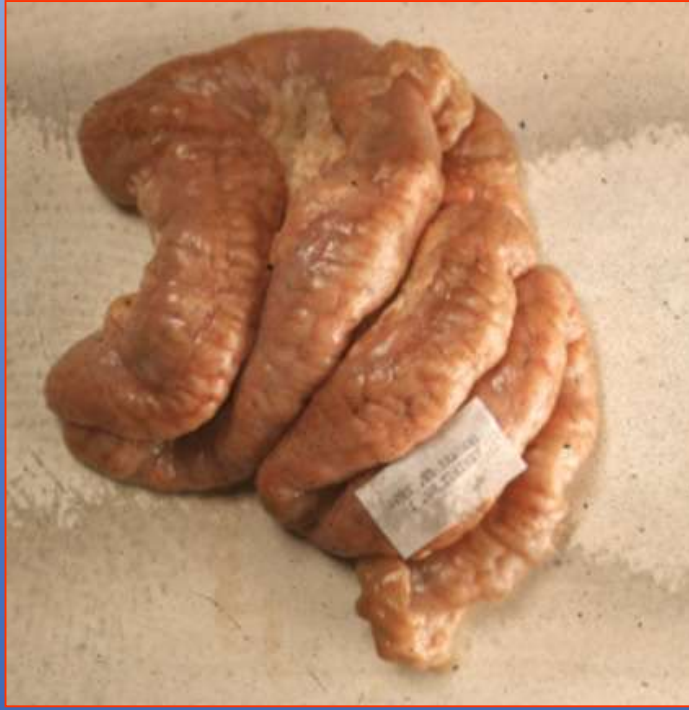Kaşeksi

Gerdanda ödem

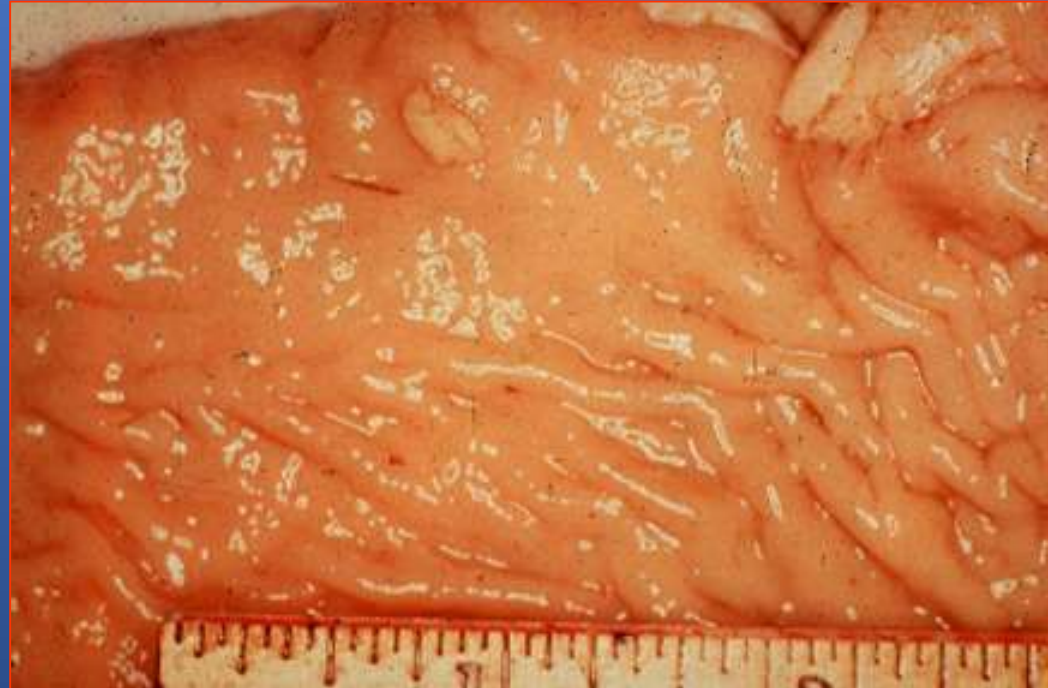

Post-Mortem Muayene Bulguları

- Karkasta genelde kaşeksi bulguları olmakla beraber, hastalığa özgü semptomlar bağırsaklarda görülür.
- Başta ileum olmak üzere, duodenum, sekum, kolon ve rektumdaki bozukluklar dikkati çeker. Bağırsağın mukoz membranları 4-5 misli kalınlaşmış olup, enine ve boyuna düzensiz kıvrımlar gösterir.
- Bu kıvrımlar beyin dokusunu andırır ve üzerinde hemorajiler görülür. Kaşeksinin ileri dönemlerinde patolojik yağ infiltrasyonu oluşabilir.
- Aynı şekilde mezenteriyal lenf yumruları da büyümüş olup, kesildiğinde ödemli olduğu görülür. Ancak tüberkülozda olduğu gibi, **hiç bir zaman kazeifikasyon** bulunmaz.

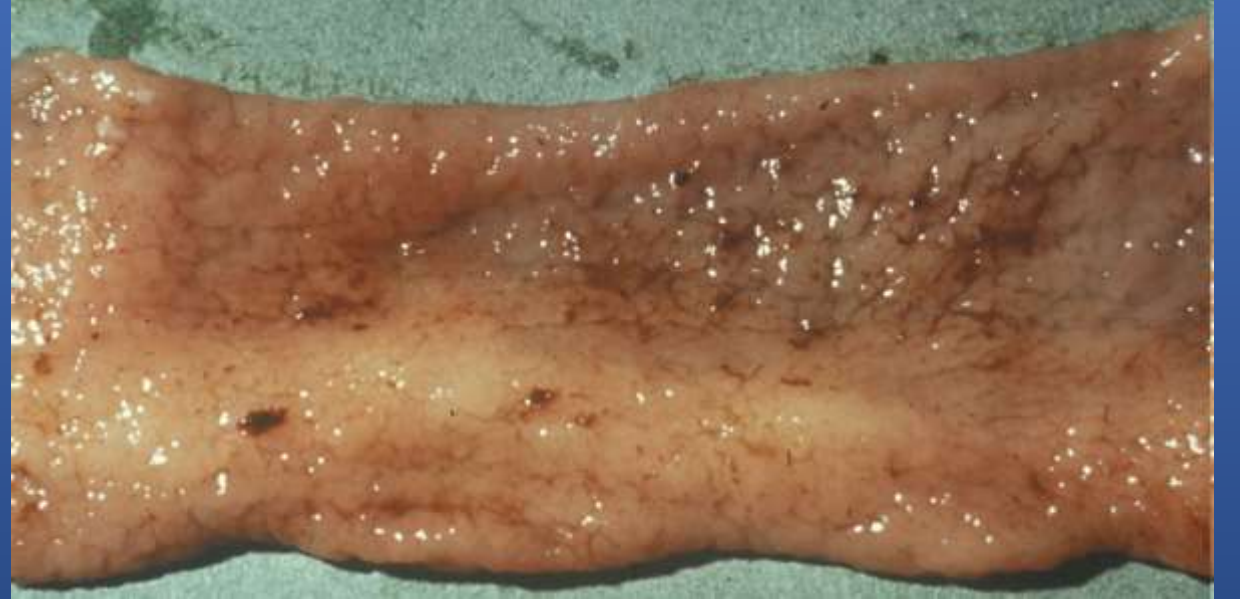
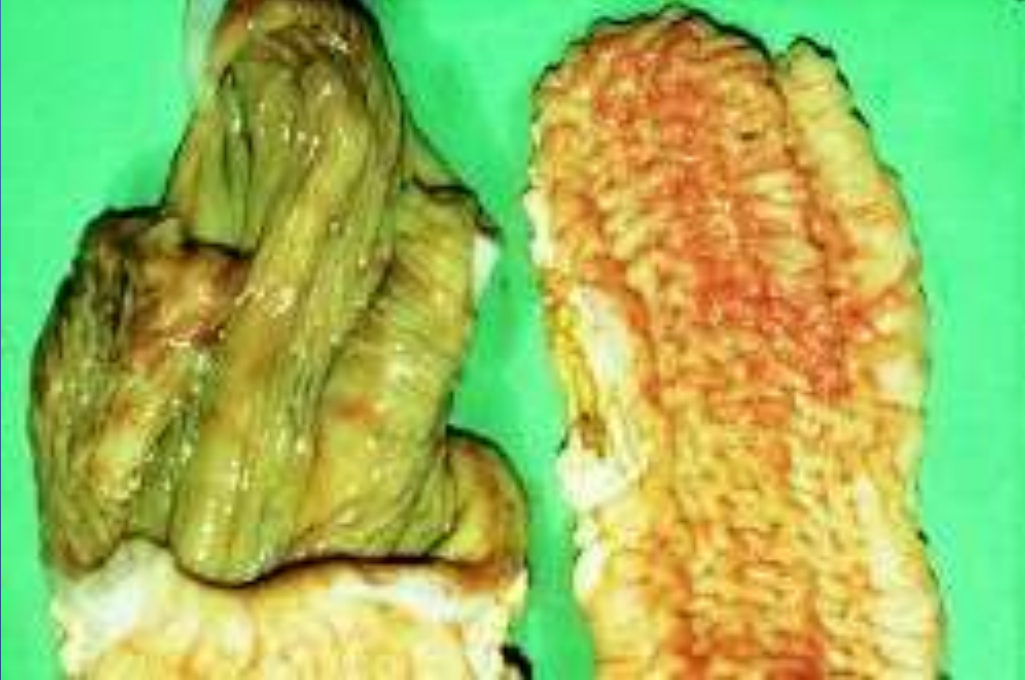
Barğırsaklarda beyin manzarası



Koyunlarda paratüberküloz

- Daha akut formda ve genelde diğer bağırsak paraziter infeksiyonları ile birlikte seyreder. Bağırsak mukozasında kıvrımlar görülmemesine karşın, ileum kalınlaşmış olup mezenteriyal **lenf yumrularında peynirleşme ve kireçlenme** vardır.



Etler Hakkında Karar

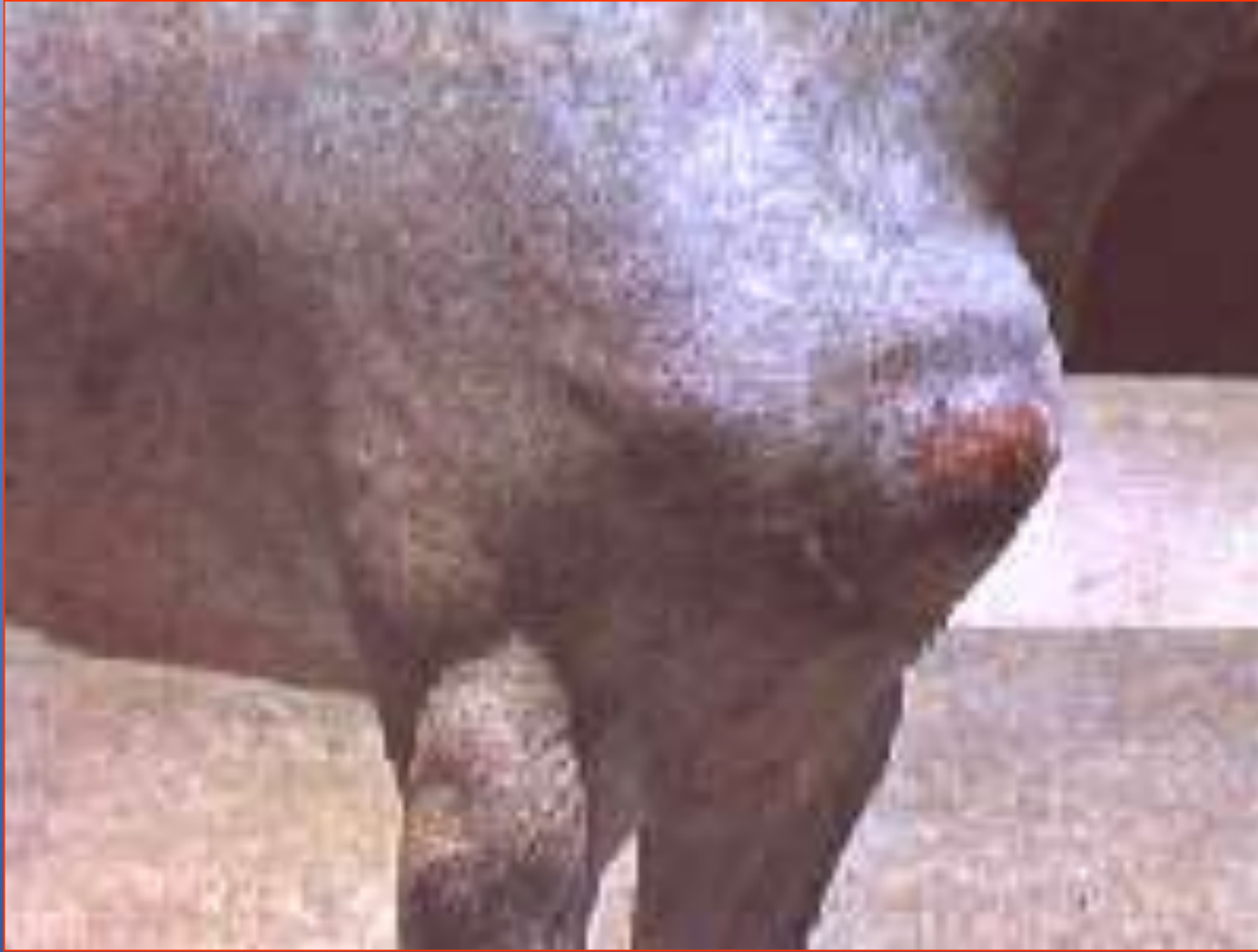- Türkiye'de paratüberkülozlu etlere ilişkin bir hüküm bulunmamakla beraber, diğer ülkelerde paratüberkülozlu etler hakkında karar şöyledir. Hayvanlarda kaşeksi ile birlikte patolojik bozukluklar varsa gövde tamamen imha edilir. Karkasın göğüs ve karın boşluğu seröz membranları ıslak görünümlü ve üzerlerinde seröz bir infiltrasyon varsa, gövdeler bir gece kuru ve serin bir ortamda bekletilir. Bekleme süresi sonunda bulgular kaybolursa et tüketime sunulur, aksi takdirde gövde tamamen imha edilir.

PSEUDOTÜBERKÜLOZ

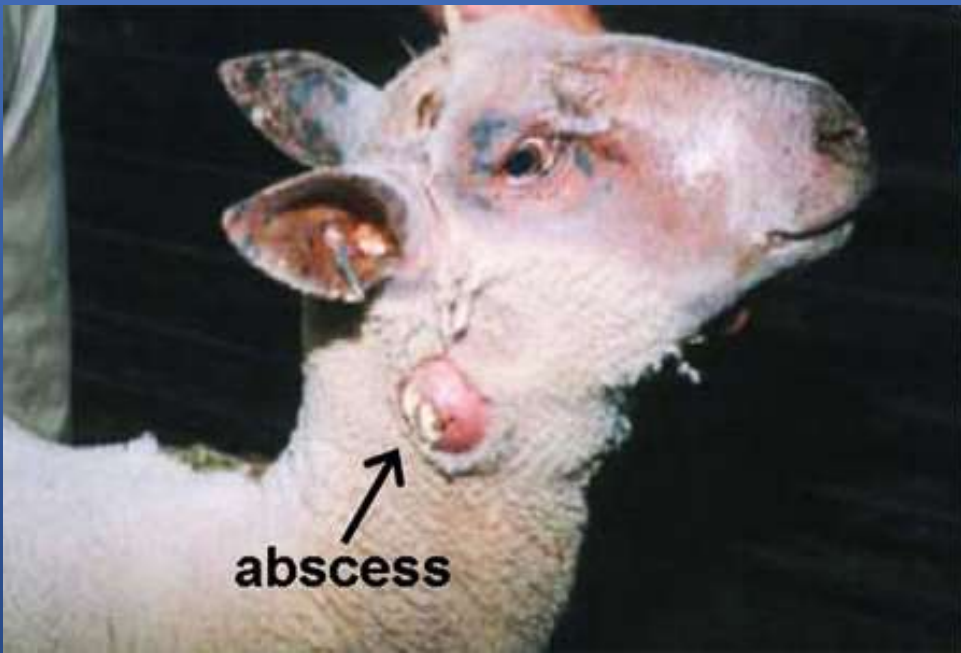
- Pseudotüberküloz, koyunlarda bazen sporadik bazen de enzootik şekilde görülen ve kronik formda seyreden bakteriyel bir hastalıktır.
- Hastalığın etkeni Gram pozitif, hareketsiz ve sporsuz bir mikroorganizma olan *Corynebacterium pseudotuberculosis* (ovis)'tir.
- Hastalık genelde lenf yumrularında ve akciğerlerde apseli, kazeifiye lezyonların oluşumuyla karakterizedir.
- Hastalığın yayılışı solunum ve sindirim sistemi yoluyla olup, genelde koyunların kırılması, kuyruk kesme ve kastrasyon işlemlerini takiben özellikle deride oluşan yaralara bağlı olarak ortaya çıkmaktadır.

Ante-Mortem Muayene Bulguları

- Özellikle boyun, prescapular, superfisiyal, popliteal lenf yumrularının büyümuş, ağrılı ve yumuşak olduğu gözlenir. Lenf yumrularındaki büyüme ile birlikte, kronik pneumoni tablosu görülür.
- Olayların bazılarında memelerin şişkin olduğu dikkati çeker. Palpasyonda apseli kazeöz şişkinlikler kolayca saptanabilir.
- Hastalığın son dönemlerinde anemi tablosu ile birlikte göğüs ve karın altında şişkinlikler oluşur



Lenf yumrularında şişlik

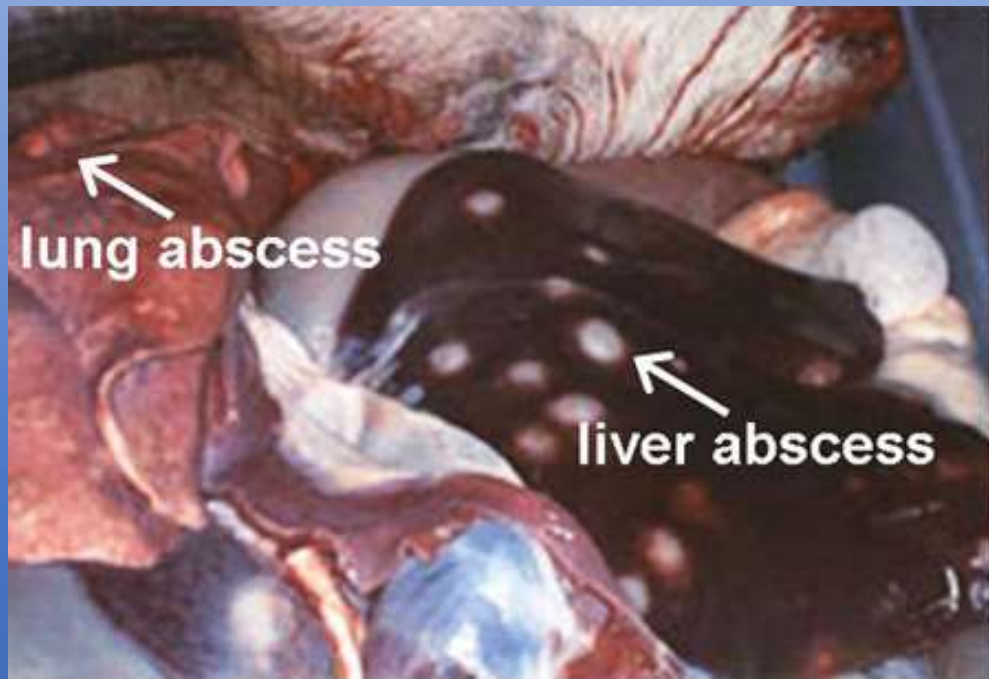

abscess

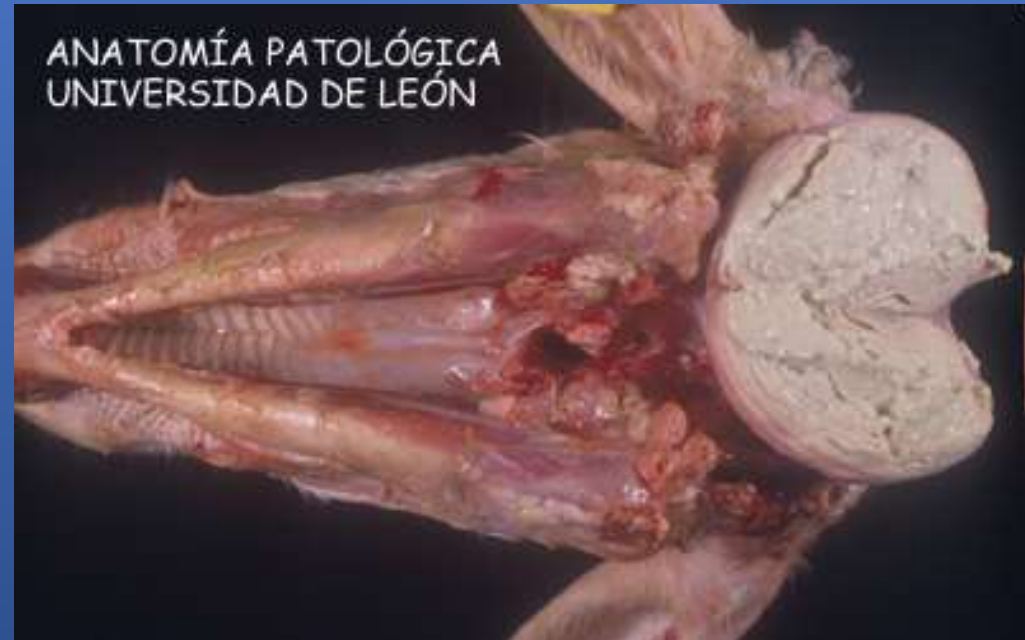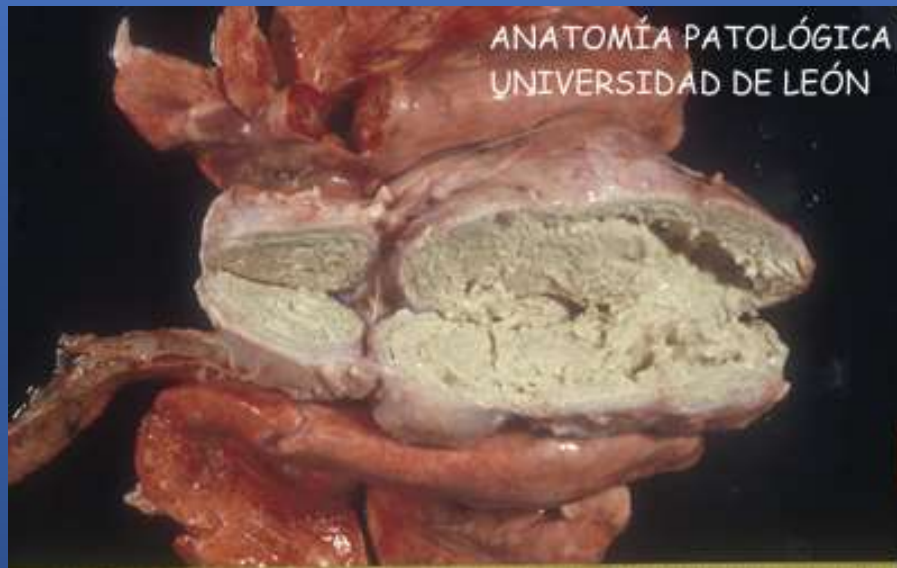Post-Mortem Muayene Bulguları

- Hastalığa ilişkin lezyonlar genelde akciğerde ve lenf yumrularında şekillenir.
- Bir bölümü normal görünüşte olan akciğer dokusunda çeşitli büyüklükte gri veya yeşilimsi gri, kısmen kazeifiye veya çimento harcı manzarasında derenler ile nodüller oluşur.
- Bununla birlikte adeziv pleuritis tablosu ile bronşiyal lenf yumrularında yangı tablosu bulunur.

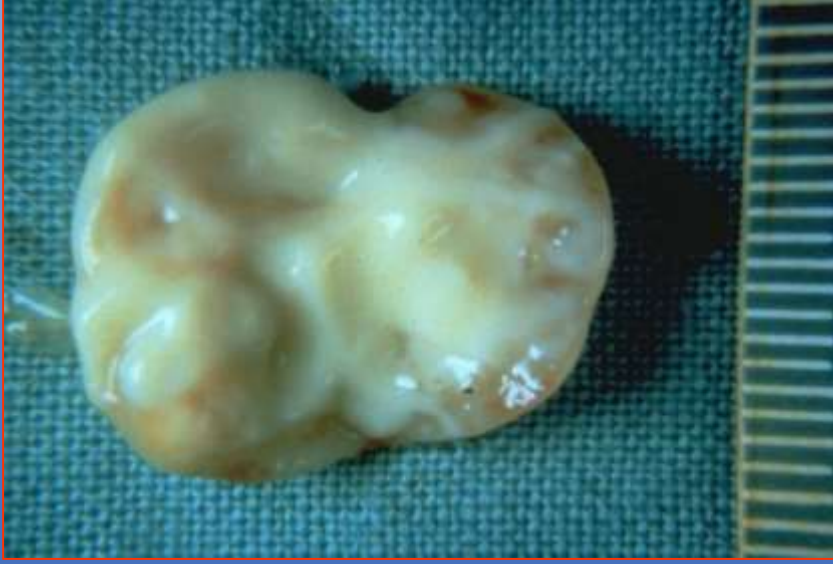
- Hastalığın yerleştiği lenf yumruları büyümüş olup, irili ufaklı, kokusuz ve peynirimsi yapıları içerir.
- Lenf yumrularının kesit yüzü yeşilimsi- sarı renkte olup, içeriği yapışkan kıvamdadır.
- Buna ilaveten lenf yumrularının kesit yüzü soğana benzer şekilde tabakalı bir görünümündedir.
- Eskimiş lezyonlar da kireçlenmeye bağlı olarak, kireç harcına benzer manzara gösterirler.
- Ender olarak bu lezyonlara karaciğer, dalak, meme ve testislerde de rastlanır.
- **Mezenteriyal lenf yumrularında lezyonlara rastlanması çok enderdir**



Internal abscessation in sheep caused by *Cornynebacterium pseudotuberculosis* infection.



Linfadenitis caseosa. Pseudotuberculosis



Şişkin lenf yumrusu
Dışarıdan görüşünü



Şişkin lenf yumrusu
soğan zarı manzarası

Etler Hakkında Karar

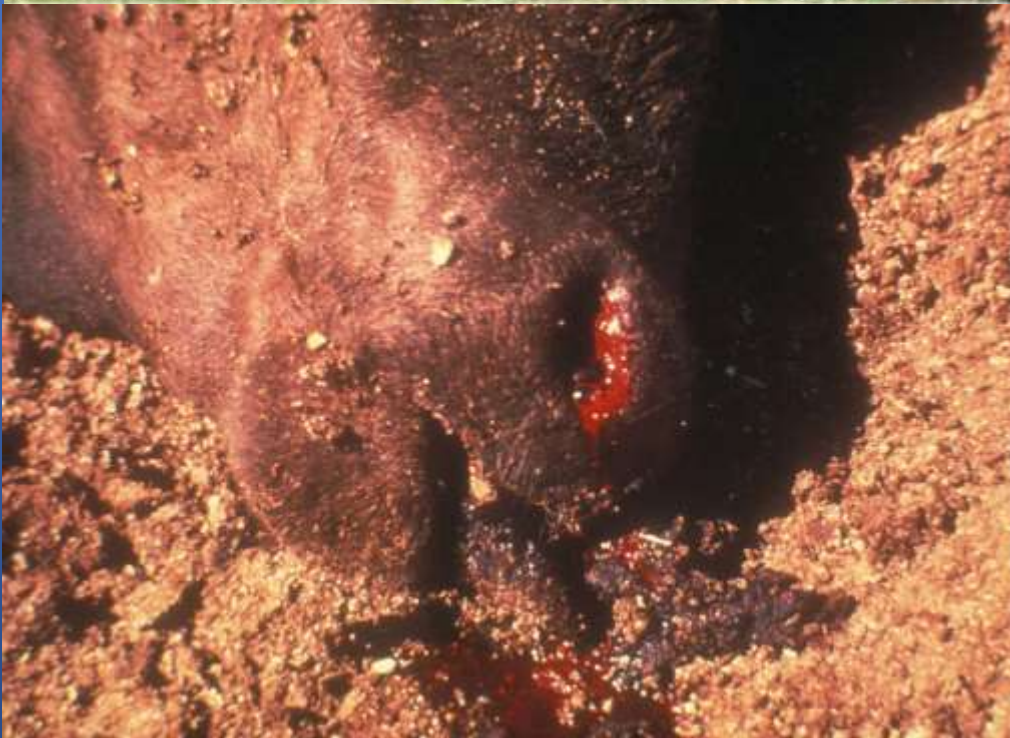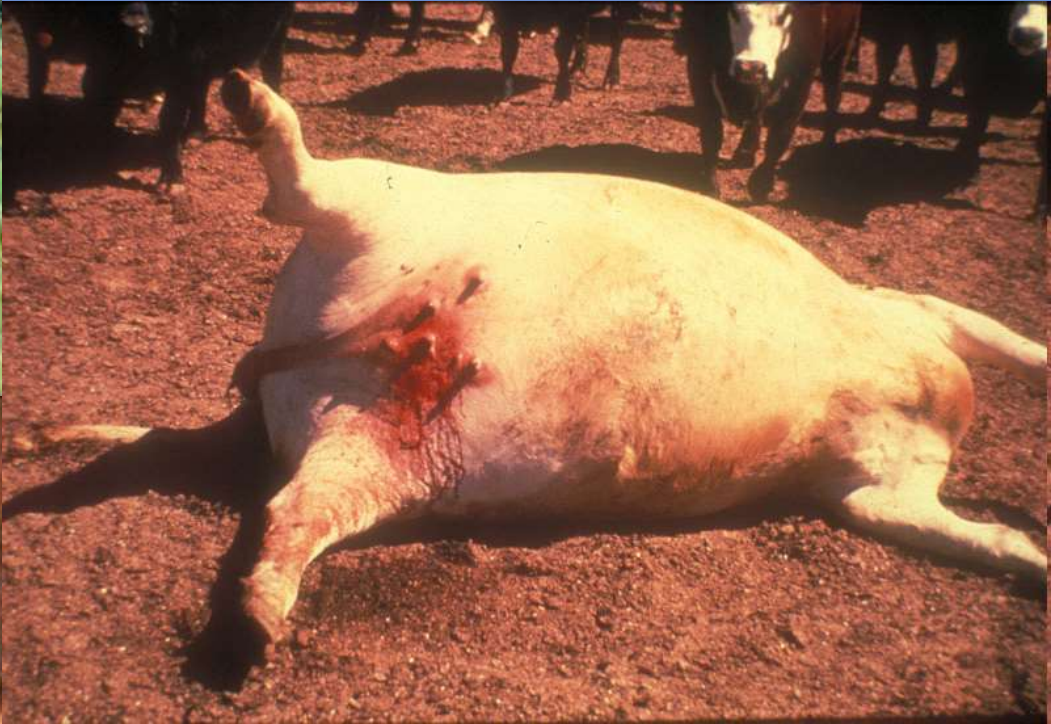Koyunlarda hastalıklı organ ve lenf yumruları çıkarılıp, imha edilerek etlerin tüketimine izin verilir.

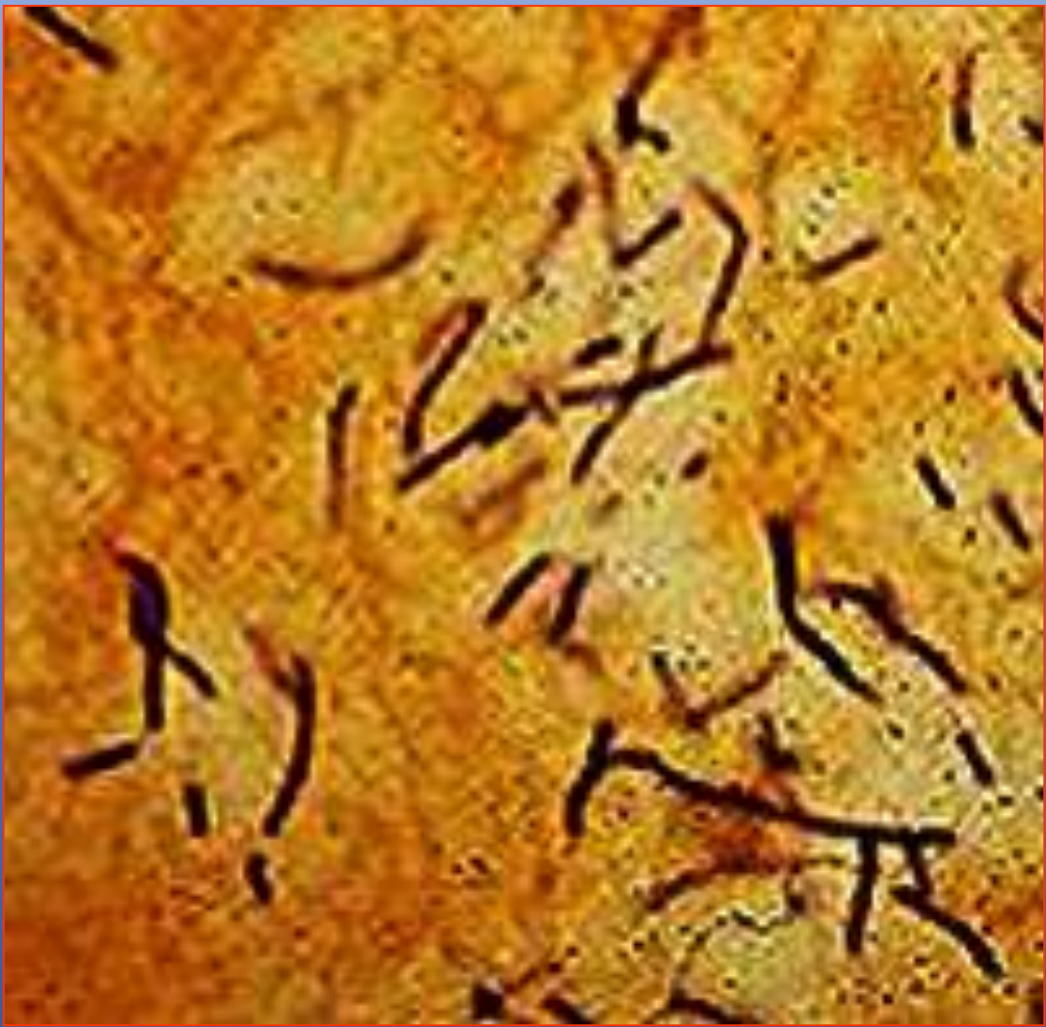ANTRAKS (ŞARBON)

- Antraks, hayvan ve insanların septik karakterli perakut, akut ve subakut seyirli infeksiyöz bir hastalığı olup, dalağın büyümesi, subkutan ve subseröz bağ dokunun sero-hemorajik infiltrasyonu ile karakterizedir.
- Hastalık tüm kasaplık hayvanlarda gözlenmesine karşın, en fazla koyunda, daha az olarak sığır ve atlarda görülür.
- Evcil kanatlı hayvanlar ile kuşların hastalığa karşı yüksek düzeyde dirençlilik gösterdiği bildirilmiştir.
- Aynı şekilde kontamine hayvan etlerini tüketen aslan, kaplan ve leoparlarda da hastalık bildirilmiş olup kedi, köpek ve fillerde de hastalığın doğal olarak görülebileceği kabul edilmektedir.

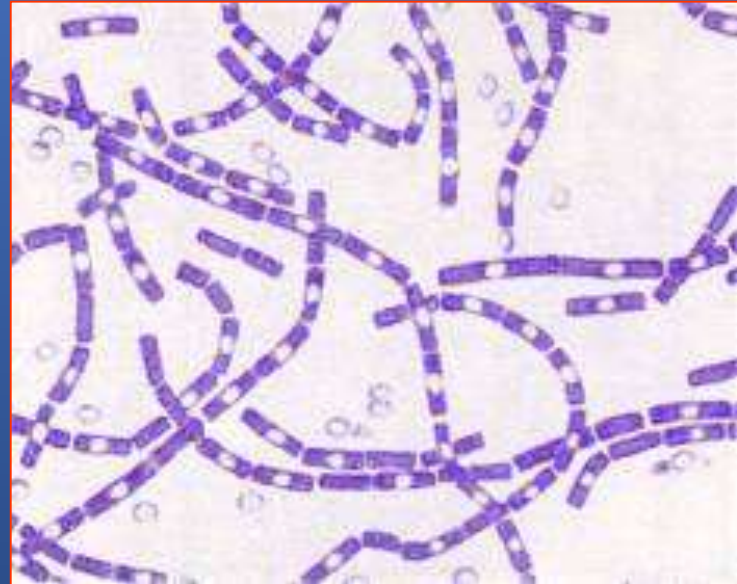


Photo Credit:
Government of the NWT - Resources, Wildlife and Economic Development





Bacillus anthracis



- Hastalığın etkeni olan *Bacillus anthracis* Gram pozitif, aerob, hareketsiz, sporlu, 4-8 μ m uzunluğunda ve 1-1.5 μ m genişliğinde bir bakteridir.
- Etkenler organizmaya sindirim, solunum ve yara yoluyla girer. Deri yoluyla infeksiyonun oluşumu daha çok kontamine hayvanlarla temasta bulunan veteriner hekim, mezbaha çalışanları ve kasaplarda görülür.

- Antraks kesimi yasak bir hastalık olup, antrakstan şüpheli veya ölmüş hayvanlarda post-mortem muayene ve otopsi yapılmamalıdır.

Ante - Mortem Muayene Bulguları

- Antraks perakut, akut ve subakut seyirli bir hastalık olup, daha sıklıkla perakut formun görüldüğü koyunlarda kısa zaman içerisinde ölüm şekillendiğinden semptomlar görülmeyebilir. Sığırlarda akut seyrederek ve kısa zamanda ölüm şekillenir.
- Hasta hayvanlarda yüksek ateş, kanlı diyare, koyu renkli dışkı, burun, ağız ve vulvadan pıhtılaşmayan siyah veya koyu kırmızı renkte kan akışı tipik bulgulardır.



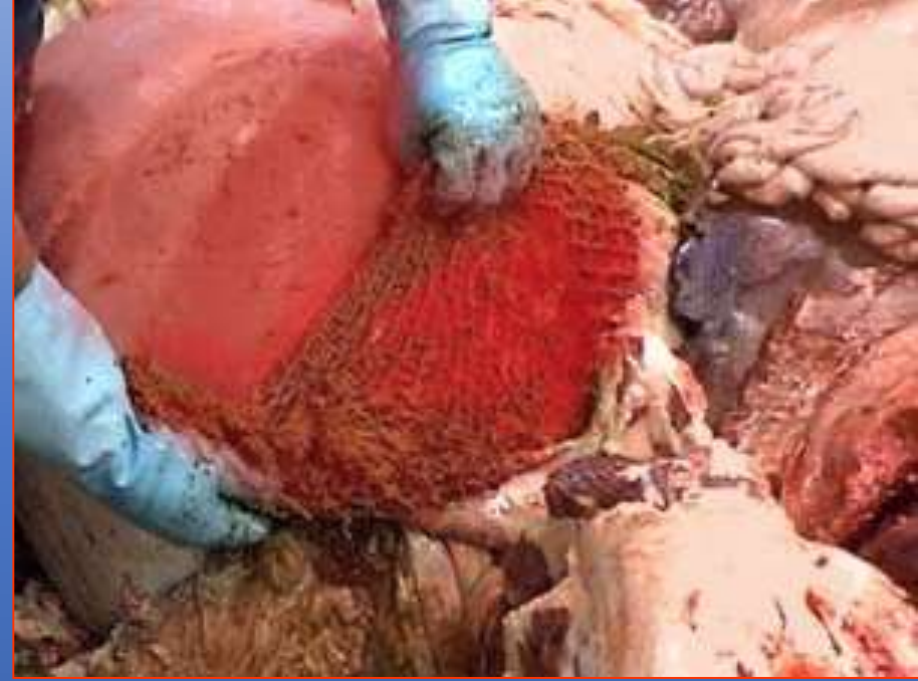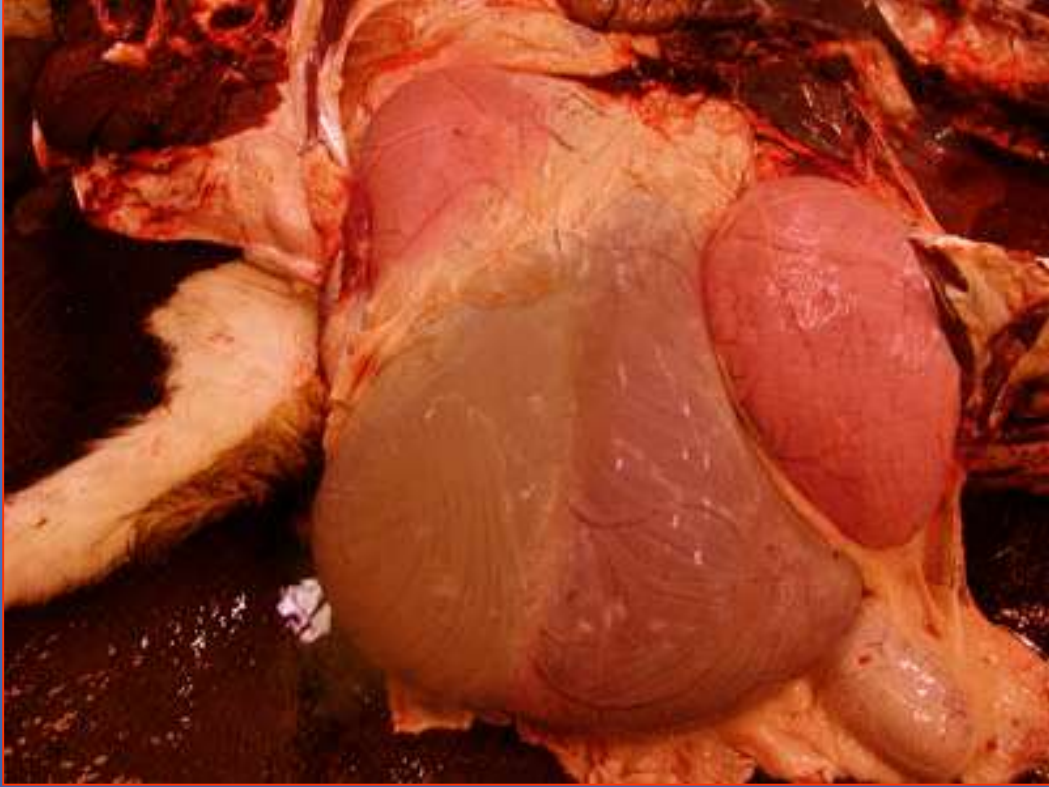
Ölüm

Post-Mortem Muayene Bulguları

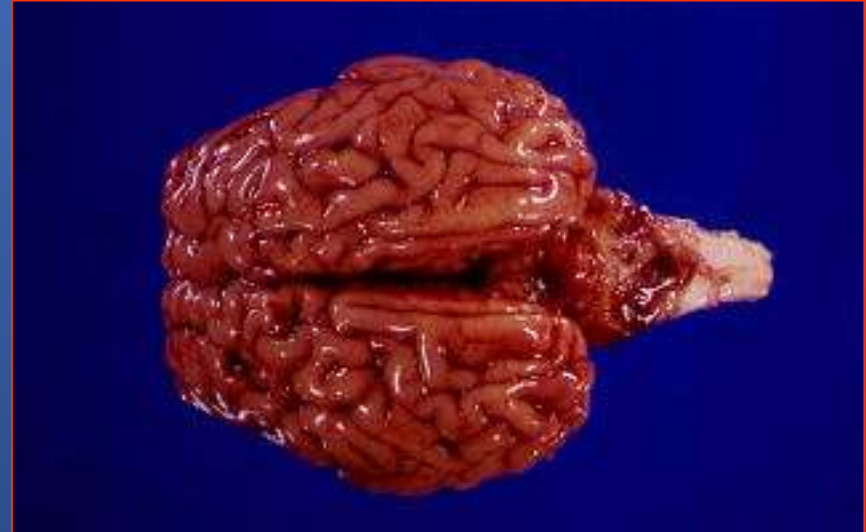
- Antrakstan ölmüş sığırlarda gövde açık pembe veya kırmızı renktedir.
- Kalp, karaciğer ve dalak kırmızı renkte ve pişkin bir özellikte olup, bağırsakların mukoz membranlarında hemorajik infiltrasyonlar bulunur.
- Bağırsakların dış yüzü kırmızı mavi renkte ve özellikle jelatini infiltrasyonların bulunduğu yerlerdeki bölge lenf yumruları büyümüş, hemorajik ve ödemlidir.

- Gövdede rigor mortis yoktur.
- Kan koyu kırmızı renktedir ve pıhtılaşmaz.
- Hastalığa özgü tipik bulgular dalakta görülür. Dalak pulpası koyu kırmızı renkte, yumuşak, çamur kıvamında ve parmakla palpe edildiğinde kapsula kolayca yırtılır ve pulpa dışarı taşmış bir durumdadır.

Dalak normalden 2-6 kat daha büyüktür. Koyundaki semptomlar, sığırlardakinin benzeridir. Fakat bazı olaylarda dalakta büyüme görülmeyebilir. Domuzlarda boğaz lezyonları daha yaygın olup, dalaktaki değişiklikler nadiren görülür.



İçorganlarda kanama





Karkas pembemsi çok kanlı

Benzin dökülüp yakılmadan önce

Ayırıcı Teşhis

- Sığır pastörellozu,
- Yanıkara,
- Septisemi,
- Piroplazmozis
- Leukoz ile karışabilir.
 - Piroplazmozisde dalakda büyüme gözlenmesine karşın, dalak pulpası serttir ve kan pıhtılaşır. Buna ilaveten idrar kırmızı-kahverengi ve ikterus gözlenir.
 - Yanıkara hastalığında da dalakta büyüme gözlenmesine karşın, dalak pulpası çamur kıvamında değildir. Şüpheli durumlarda yapılacak bakteriyolojik muayene ile kesin teşhis konulur

Etler Hakkında Karar

- Şarbon hastalığı tespit edilen hayvanların kan, gövde ve bütün organlarına el konularak **imha** edilir. Şarbon Hastalığına Karşı Korunma ve Mücadele Yönetmeliğine göre Hasta ve hastalıktan şüpheli hayvanların kesilmesi ve etlerinin tüketilmesi yasaklanmıştır. Hastalıklı hayvanların deri, kıl, yapağı, boynuz ve tırnaklarına el konulur ve imha edilir. Aynı yönetmeliğe göre; şarbon hastalığından ölen hayvanlara otopsi yapılamayacağı bildirilmiştir.

YANIKARA

Etken: *Clostridium chauvoei*

Canlı Muayene: Kas ve bağ dokuda çıtırtılı ve gazlı şişkinlik

Şişlikler → göğüs, omuz, boyun, but → palpasyonda krepitasyon sesi

Et Muayenesi:

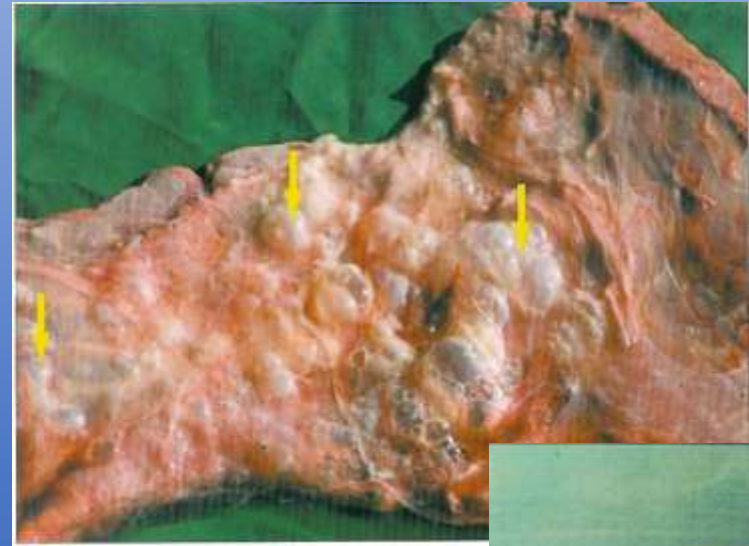Sığır: Kaslar kanlı → bozulmuş tereyağ kokusu (+)

• Deri altı bağ dokunda kırmızı jelatinöz infiltrasyon (+)

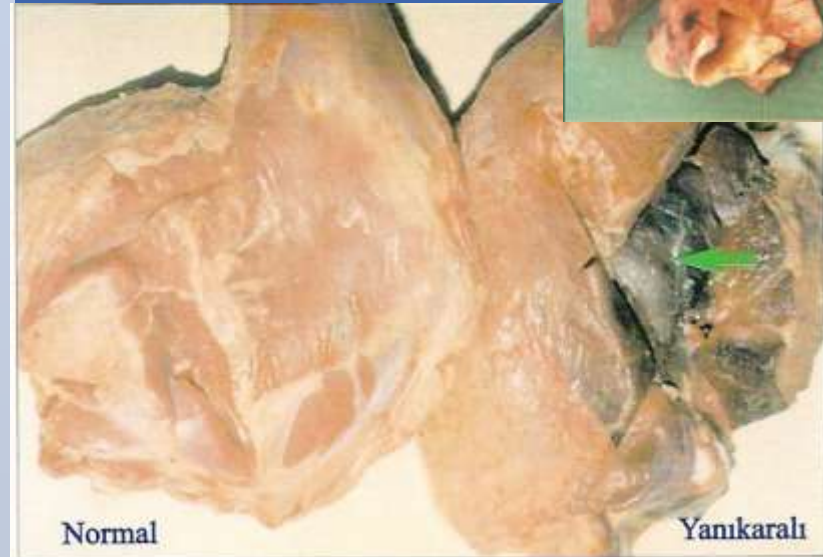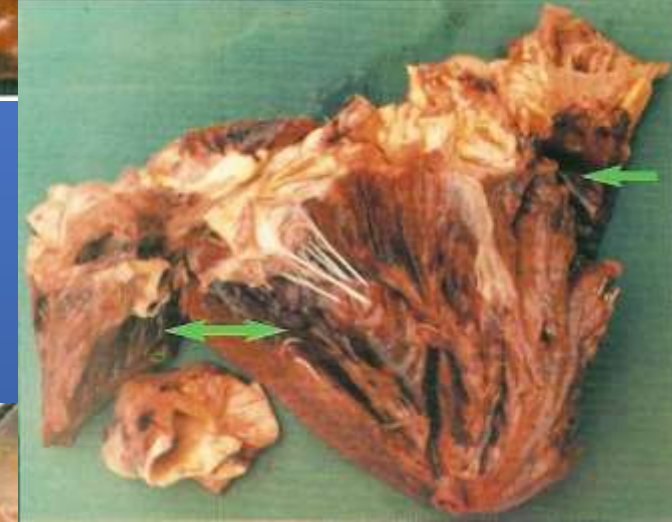Koyun: Çene, dil ve başta şişkinlikler (+)

Karar: Total imha

Hasta hayv. tazminatsız olarak öldürülür ve imha edilir.



KESİMİ YASAK



Normal

Yanıkaralı