

2023-2024

İNTRAORAL RADYOGRAFİ TEKNİKLERİ

Prof. Dr. Bengi Öztaş

Diş hekimliğinde kullanılan radyografi teknikleri iki başlık altında toplanabilir.

- 1- İntraoral radyografi teknikleri
- 2- Ekstraoral radyografi teknikleri

İntraoral radyografik incelemeler genel diş hekimliği radyolojisinin temelini oluşturur. Bu teknikte imaj reseptörleri ağız içinde, ışın kaynağı ağız dışında konumlanmıştır.

İntraoral görüntülemeler üç gruba ayrılır.

1. Periapikal radyografik görüntülemeler
 - a. Açıkortay tekniği “bisecting angle”
 - b. Paralel teknik “dik açı tekniği, uzun kon tekniği”
2. Isırtma tekniği “bitewing”
3. Oklüzal radyografik görüntülemeler
 - a. Maksillanın oklüzal Görüntülemeleri
 - b. Mandibulanın Oklüzal Görüntülemeleri

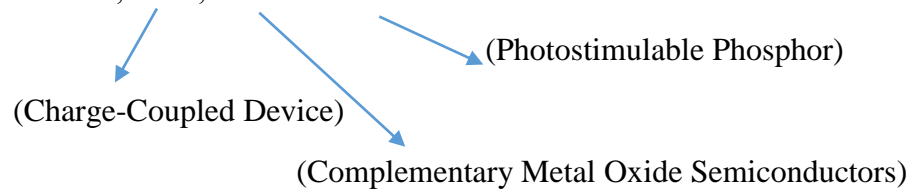
Periapikal radyograflar, dişleri ve bunları çevreleyen kemiği içerecek şekilde o bölgenin tamamını göstermelidir.

Isırtma tekniği ile alınan radyograflarda, alt ve üst çenedeki dişlerin kuran kısımları, alveol kreti ve 1/3 oranında köklerini göstermelidir.

Oklüzal radyograflar; dişlerin ve kemiğin periapikal görüntülerden çok daha geniş bir bölgesini gösterirler.

Ağızdaki tüm dişlerin görüntülenmesi (full mouth) periapikal ve bitewing teknikleri kullanılarak gerçekleştirilir. Hastanın bu görüntüleri klinik muayeneyi tamamlayacak ve tanı koyulmasını kolaylaştıracaktır.

İntraoral radyografik incelemelerde kullanılan imaj reseptörleri farklılık gösterebilir. Bunlar; konvansiyonel filmler, CCD, CMOS ve PSP'lar olabilir.



Periapikal radyografik görüntülemeler; dişlerin kuron kısmından kök ucuna kadar olan tam boyutunu, periodontal aralığı, lamina durayı, interdental ve kök civarındaki kemik yapısını göstermelidir.

Periapikal radyografilerde normal anatomik yapının yanı sıra, diş çürükleri, diş anomalileri, periodontal problemlere bağlı kemik değişiklikleri ve periapikal lezyonlar incelenir.

Periapikal radyografilerde kullanılan imaj reseptörleri farklı farklı boyutlardadır.

“0” no’lu imaj reseptörü çocuklarda, “1” numara erişkin anterior bölgede, “2” numara erişkin molar bölgede, “3” numara bitewing tekniğinde, “4” numara ise oklüzal görüntülemelerde kullanılır.

Periapikal radyografik görüntülemeler kapsamındaki açıortay tekniği ve paralel teknikte, x-ışınlarına belirli yönlendirmeler yapılarak radyografya net ve aslına uygun görüntüler elde edilir.

Uygulama kolaylığı nedeniyle açıortay tekniği tercih edilirken, imaj distorsiyonunun (Bozulma, Deformasyon, Bükülme) minimum olması nedeniyle paralel teknik tercih edilmektedir.

Periapikal Radyografik İncelemeler İçin Hasta ve Hekimin Uyması Gereken Kurallar

Standardizasyonu sağlayabilmek, hasta ve hekimin x-ışınlarının zararlı etkilerinden korunması ve elde edilecek radyografların optimal düzeyde tanı değeri olması için;

- 1- Radyografik işlemlere başlamadan önce enfeksiyon kontrol tedbirleri alınmalıdır.
- 2- Hastalar tek tek röntgen odasına alınmalıdır.
- 3- Hastaya yapılacak işlem hakkında bilgi verilmelidir.
- 4- Hasta ve hekim kurşun önlük giymelidir.
- 5- Görüntüleme işlemlerine başlamadan önce hastanın özelliklerine göre ışınlama faktörleri (kVp, mA ve Işınlama süresi) ayarlanır.
- 6- Birden fazla görüntü alınacaksa ışınlanmış ve ışınlanmamış imaj reseptörlerinin karıştırılmaması gerekir.
- 7- İşleme başlamadan önce eller yıkanmalı ve eldiven kullanılmalıdır.
- 8- Hasta dik olarak koltuğa oturtulur. Baş hareket etmeyecek şekilde tetiyere yerleştirilir.
- 9- Hastanın başı, sagittal düzlem yere dik ve oklüzal düzlem yere paralel olacak şekilde ayarlanır. Maksiller dişlerin radyografisi alınırken ala naris-tragus hattı yere paralel, mandibuler dişlerin radyografisinde ise komissura labiorum-tragus hattı yere paralel olacak şekilde hastanın başına pozisyon verilir.
- 10- Görüntüleme işlemine geçmeden önce hastanın ağızında çıkartılabilen protezi varsa çıkartılır. Ayrıca gözlük, piercing gibi takıların çıkartılması gereklidir. Aksi takdirde bunların süperpozisyonu sonucu görüntü tekrarına gidilir.
- 11- İmaj reseptörlerinin ışınlama yüzlerine dikkat etmek ters yerleştirmek gereklidir.
- 12- Konvansiyonel film kullanılarak görüntü oluşturulacaksa kabarık nokta maksillada aşağıda, mandibulada yukarıda oklüzal seviyenin üzerinde konumlanmalıdır.

- 13- Radyografide görüntülenmesi istenen bölgenin tamamı görüntüye girmelidir. Bu nedenle görüntüsü istenen diş reseptörün tam ortasında konumlandırılmalıdır. Ayrıca reseptörün üst kenarı dişlerin kesici kenarlarından 2-3 mm kadar yukarıda konumlandırılmalıdır. Bu şekilde kuron ve kök apeksleri görüntüye girecektir.
- 14- Mandibula molar bölgede dilin engel olduğu durumlarda hastaya yutkunması söylenerek bölgedeki kaslar gevşetilerek reseptör yerleştirilebilir.
- 15- Mandibuladan görüntüleme alırken ağız fazla açtırılmamalıdır. Ağız tabanındaki kaslar kasılır ve reseptör yerleştirmek zorlaşır.
- 16- Işınlama süresince reseptör sabit olmalı, hasta hareket etmemelidir.
- 17- Anterior görüntülemeler hastaya daha az rahatsızlık verdiği için önce bu bölgeden başlanmalıdır.
- 18- Görüntülemelerde reseptörün ışınlama alanı içerisinde olmasına dikkat etmek gerekir. Aksi takdirde ışın almayan bölgeler yani “cone-cut” oluşur.
- 19- Periapikal görüntülemeler en az distorsiyona sahip olmalıdır. Distorsiyonlar, anatomik yapıların farklı uzaklıklarda olması, filmin ağız içinde uygunsuz yerleşmesi ve uygulanan açının doğru olmaması sonucu oluşur.
- 20- Dental röntgen cihazının başlığı vertikal ve horizontal yönde harekete sahiptir. Vertikal yönde aşağı, yukarı, Horizontal yönde ise sağa ve sola hareket eder. Vertikal yöndeki hareket sonucunda görüntüdeki diş boyutunda uzama ve kısaltmalar söz konusu olurken, horizontal yöndeki hareket sonucunda dişlerin birbiri üzerindeki görüntüsü yani “ süperpozisyonlar” oluşur.

Açıortay Tekniği “Bisecting Angle”

Bu teknikte reseptörün bir kenarı, alt çenede ağız tabanına, üst çenede damağa temas eder. Reseptörün diğer kenarında dişlerin palatinal veya lingual yüzlerine değecek şekilde ağız içine yerleştirilir. Dişin uzun eksenini ve reseptörün düzlemi arasında bir açı oluşur.

Merkezi ışın, reseptörün düzlemi ve dişin uzun ekseninin oluşturduğu açının açı ortayına dik verilirse dişin gerçek boyutuna en yakın görüntü elde edilmiş olur. Aksi takdirde merkezi ışın dişe dik yönlendirilirse görüntünün boyu uzar, reseptör düzlemine dik gönderilirse de görüntünün boyu kısalır.

Merkezi ışın, dişlerin interproksimal aralığından dik yönlendirilmelidir aksi takdirde süperpozisyonlar ortaya çıkar (Horizontal açılama hatası).

Açı ortayı tekniğini uygularken hasta üst çenede baş parmağı, alt çenede işaret parmağı ile filme fazla bastırmadan dişlerin palatinal veya lingual kron hizasında tutturulur. Bu işlem için film tutucuların kullanılması çok daha sağlıklı olacaktır. Hastanın eli ve parmakları ışınlama alanına girmemiş olacaktır.

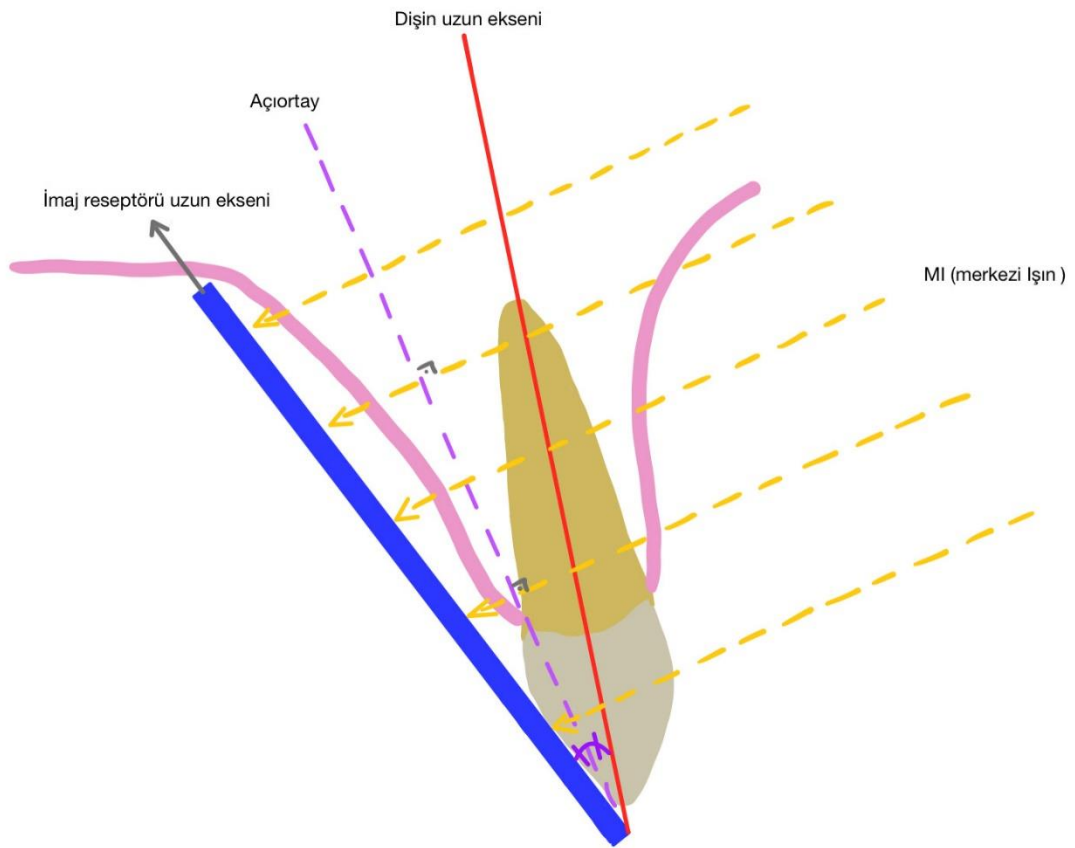
X-ışını demeti, görüntülenmek istenen bölgeyi ve imaj reseptörünü tam olarak içine almalı kapsamalıdır. Aksi takdirde görüntüde “cone-cut” denilen ışın almamış alanlar oluşacaktır.

Açıortay tekniğinde hastanın sagittal düzlemi yere dik, oklüzal düzlem yere paralel olacak şekilde konumlandırılır. Merkezi ışın, farklı diş gruplarına farklı vertikal açılmalar yapılarak görüntüler elde edilir. Pozitif vertikal açılmalarda kon aşağı, negatif vertikal açılmalarda kon yukarı doğru yönlendirilir. Pozitif açılmalar maksillada, negatif açılmalar mandibula görüntülemelerinde kullanılır.

Vertikal açılama hataları görüntüde uzama ve kısalmalara neden olur.

Horizonta açılama hataları görüntüde süperpozisyonlara neden olur.

Görüntülemeyi yapacak olan kişi (diş hekimi veya teknisyen) bölgelere göre uygulanması gereken açıları bilerek hastaya uyarlamalıdır. Birkaç derecelik sapmalar kişiye göre değişebilecektir (Anatomik farklılıklar nedeniyle).



Açıortay Tekniğinde Uygulanan Açılmalar

Maksilla; Santraller	+40 ⁰ film dik pozisyonda
Kanin	+45 ⁰ film dik pozisyonda
Premolar	+30 ⁰ film yatay pozisyonda
Molar	+20 ⁰ film yatay pozisyonda

Mandibula; Santraller	- 15 ⁰ film dik pozisyonda
Kanin	-20 ⁰ film dik pozisyonda
Premolar	-10 ⁰ film yatay pozisyonda
Molar	-5 ⁰ film yatay pozisyonda

Ağızdaki bütün dişlerin görüntülenmesinde yani “full-mouth” görüntülemelerde toplam 21 görüntü; 17 periapikal ve 4 bitewingden oluşmaktadır (bu sayı bazı faktörlere bağlı olarak değişiklik gösterebilir)

21 görüntü; anterior bölgeler için 1 numaralı imaj reseptörleri, posterior bölgeler için 2 numaralı reseptörler kullanılarak elde edilmektedir.

Açıortay Tekniğinin Endikasyonları

- Eksik dişler
- Çekim boşlukları
- Kron-Köprü ayakları (mevcut veya yapılması planlanan)
- Derin çürükler
- Renk değişiklikleri
- Periodontal hastalıklar
- Kökler
- Fraktürler

Açıortay Tekniğinin Avantajları

- Anatomik kısıtlılıkların olduğu durumlar (dar damak, kısa lingual frenulum torus palatinus veya mandibularis varlığı, v.s)
- Hasta iletişiminin zor olduğu vakalarda
- İmaj reseptörü boyutundan büyük objelerin görüntülenmesi paralel tekniğe oranla daha kolaydır.

Açıortay Tekniğinin Dezavantajları

- Maksiller molar bölge görüntülenmesi sırasında vertikal açılmaya bağlı olarak zygomatik arkın görüntüsü molar dişlerin kökleri üzerine süperpoze olur ve görüntüyü bozar.
- Maksiller molar dişlerin köklerini görebilmek için diş ve imaj reseptörü arasında pamuk tampon yerleştirilir. Merkezi ışın zygomatik arkın altından dik yönlendirildiği için süperpozisyon engellenmiş olur. Bu tekniği “Le Master Tekniği” denir.
- Açıortay tekniğinde kısa kon kullanıldığı için objeye gelen ışınlar, objeyi farklı açılardan geçer. Sonucunda da distorsiyonlar görülür. Kron kısa, kök uzun görülür.

Merkezi ışının giriş noktaları;

- Maksiller santral kesicilerde, nazal septumun altında iki santral diş arasında dudak üzerinden,
- Maksiller lateral kesicilerde, orta hattın yaklaşık 1 cm uzağından,
- Maksiller kanin, burun kanadının distalinden,
- Maksiller premolar, ikinci premolar kökünden geçecek şekilde. Bu bölge göz pupilinin altından,
- Maksiller molar, göz dış köşesi hizasında zygomanın altında ikinci molar hizasından,
- Mandibuler santral-lateral kesicilerde; orta hatta alt dudağın yaklaşık 1 cm altından yönlendirilmelidir.
- Mandibuler kanin; mandibula alt kenarının 3 cm üzerinde burun kanadından indirilen dikmenin kanin dişin bulunduğu yer,
- Mandibuler premolar; mandibula alt kenarının 3 cm üzerinde göz pupillerinden indirilen dikmenin premolar dişle denk gelen yer,
- Mandibuler molar; mandibula alt kenarının 3 cm üzerinde, göz dış köşesinden indirilen dikmenin molar diş bölgesine denk gelen yerden merkezi ışının yönlendirilmesiyle görüntüler elde edilir.

Parelel teknik (Dik Açı Tekniği – Uzun Kon Tekniği- Fitzgerald Tekniği)

Bu teknikte imaj reseptörleri dişin uzun eksenine paralel olacak şekilde ağız içerisine yerleştirilir.

Merkezi ışın, dişin uzun eksenine ve imaj reseptörlerine dik olarak yönlendirilir.

Parelel teknik kullanılarak dişlerin ve destek dokuların gerçeğe en yakın görüntüleri minimum geometrik distorsiyonla elde edilir.

Bu tekniğin uygulama prensipleri;

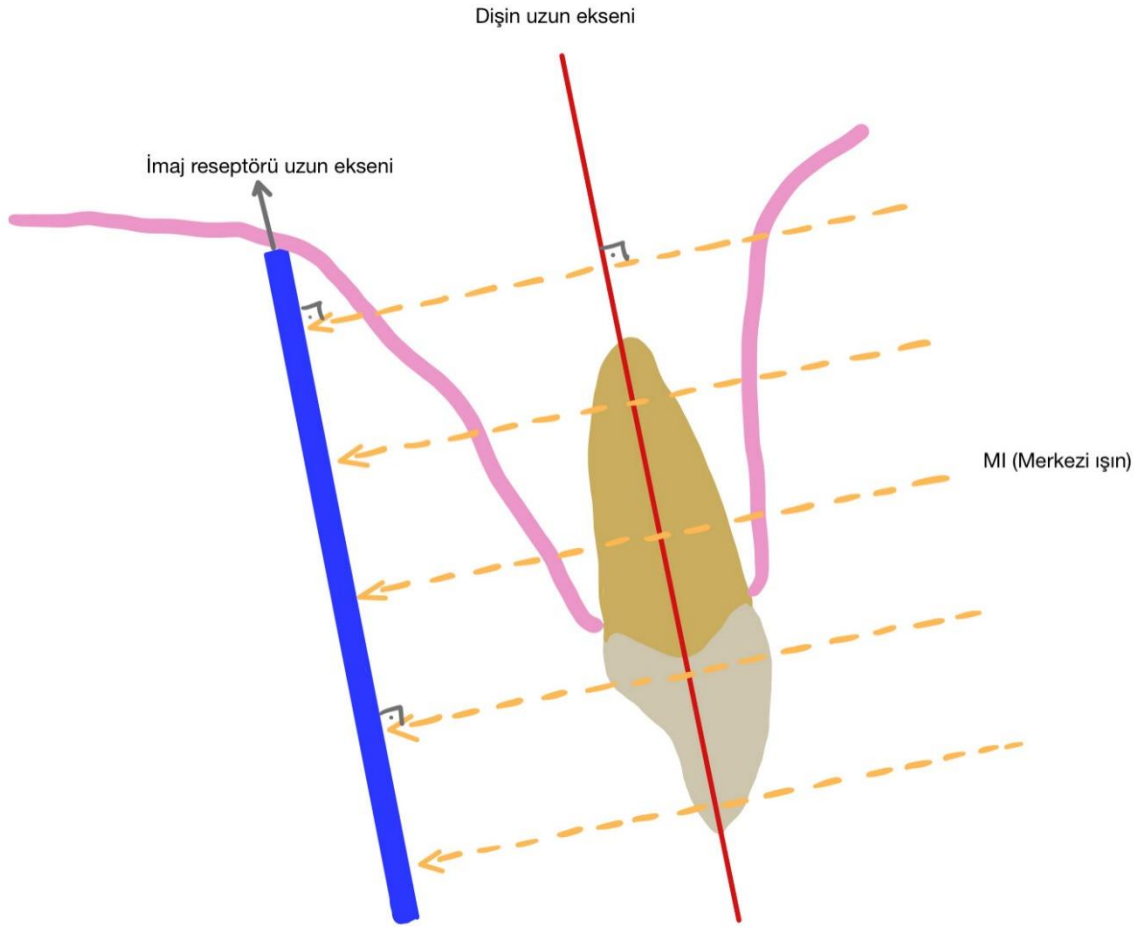
- Objeye ve imaj reseptörü birbirine paralel olmalı,
- X-ışınları reseptöre ve objeye dik yönlendirilmeli,
- Objeye-film (imaj reseptörü) mesafesi mümkün olduğu kadar minimum olmalı,
- Fokal spot-obje mesafesi maksimum olmalı,
- Röntgen cihazının fokal spotu küçük olmalıdır.

Bu kurallar uygulandığı takdirde magnifikasyon, yarı gölge alanları (penumbra) ve distorsiyon minimuma indirilmiş olur. Bu teknik özellikle periodontolojik olarak takip edilen hastalarda standardizasyonun sağlanabilir olması nedeniyle oldukça faydalı bir tekniktir. Paralel teknikte diş uzun eksenine ve filmlerin (imaj reseptörleri) birbirine paralelliklerini sağlayabilmek ve filmi ağızda tutabilmek için özel olarak hazırlanmış “film tutucular” kullanılır. Bunlar farklı markalara göre değişiklik gösterebilirler.

Üzerinde yönlendirici (konun üzerine takılır) bulunan film tutucular kullanımı, işlemi çok daha kolaylaştırır.

Film tutucuların olmadığı durumlarda film ve diş arasında pamuk rulo koyularak basit bir paralel teknik düzeneği hazırlanabilir (Le-Master Tekniği).

Paralel teknikte; dişin uzun eksenini ve filmin uzun ekseninin (imaj reseptörü) birbirine paralellikini sağlayabilmek için film dişten uzaklaştırılır. Bu durumun radyografik açıdan oluşturduğu olumsuzluk, fokal spot/obje mesafesi artırılarak minimum düzeye indirilir. Bu nedenle paralel teknik için uzun konlu (40-50 cm) röntgen cihazları kullanılır.



Paralel Tekniğin Avantajları

- Dişin gerçek boyutuna çok yakın bir görüntü elde edilir.
- Zygomatik ark süperpozisyonu önlenmiş olur.
- Standardizasyonun gerekli olduğu tedavi takibinde önemlidir.

Paralel Tekniğin Dezavantajları

- Tekniğin uygulanışı açıortaya göre oldukça zaman alıcıdır.
- Üst çenede damak derinliğinin az olduğu ve alt çenede lingual derinliğin az olduğu durumlarda ilgili dişlerin apeksleri görüntüye girmeyebilir.

Bitewing Radyografi Tekniği

Isırtma tekniği, interproksimal teknik olarak da bilinir.

İmaj reseptörlerinin ışınlama yüzeylerine ısırtma kanatları yerleştirilebileceği gibi reseptörlere ısırtma görüntülemeleri için tutucu apareylerde mevcuttur. Hasta; sagittal düzlemi yere dik, oklüzal düzlem yere paralel olacak şekilde oturtulur. İmaj reseptörünün ışınlama yüzünde bulunan ısırtma kanadından ısırtarak tutması sağlanır. Merkezi ışın ısırtma kanadına dişlerin interproksimal aralıklarından geçerek vertikal kanadına $+7^0$, $+10^0$ vertikal açıyla yönlendirilir.

Bitewing radyograflar: alt ve üst dişlerin kronları ve köklerinin 1/3'ini görüntülememizi sağlayan bir radyografi yöntemidir.

Bitewing görüntülemelerde premolar, molar bölgede normal oklüzyon sağlanırken anterior bölgede dişler başabaş kapattırılarak ışınlama yapılır.

Bu tekniğin en büyük dezavantajı diş kökleri ve apekslerinin görünmüyor olmasıdır.

Bu tekniğin endikasyonları;

- Alt ve üst dişlerin kronları,
- Özellikle interproksimal çürükler ve diğer çürükler,
- Restorasyon altındaki sekonder çürükler,
- Taşkın dolgular,
- İnterdental septum,
- Diş taşları (özellikle interproksimal),
- Dişlerin furkasyon bölgeleri, incelenmek istenildiğinde,
- Kron köprü adaptasyonlarında kullanılır.

Oklüzal Radyografik Görüntülemeler

Oklüzal radyograflar dental arkların geniş bir bölümünü gösterirler. Dişlerin oklüzal yüzleri imaj reseptörleriyle temas halindedir.

Oklüzal radyograf elde etmek için büyük boyuttaki imaj reseptörlerine ihtiyaç vardır. Boyut 7,7cm x 5,8cm kadardır. 2 numaralı imaj reseptörünün boyutları 3,1cm x 4,1mm kadardır.

Oklüzal reseptörler sadece konvansiyonel film ve fosfor plaklardan oluşmaktadır. CCD ve CMOS sensörlerde bu boyut yoktur.

Oklüzal Radyografi Endikasyonları;

- Alt ve üst çenede karşılaşılabilecek patolojilerin antero-posterior ve bukko-lingual/bukko-palatinal genişliklerini görmek,
- Gömük dişlerin lokalizasyonları,
- Periapikal görüntülemelerle birlikte artık kök, yabancı cisim, süpernümerer dişlerin lokalizasyonlarının saptanması,
- Sublingual ve submandibuler tükürük taşlarının (kanalda veya bezde) görüntülenmesinde,
- Mandibula veya maksilladaki fraktürlerde,
- Maksiller sinüsün bütünüyle incelenmesi,
- Trismuslu, ağzını açamayan hastalarda kullanılır.

Maksilla veya mandibuladaki tüm dişler oklüzal yüzleriyle görüntüye girerler. Maksillada hasta sagittal düzlem yere dik, oklüzal düzlem yere paralel olacak şekilde dik oturtulur. İmaj reseptörü ağız içinde ramusların anterioruna temas edene kadar geriye itilir. Yavaşça ağzını kapatması istenir. Böylece reseptör sabitlenir.

1-Anterior Maksiller Oklüzal Projeksiyon

Maksillada; sagittal düzlem yere dik, oklüzal düzlem yere paralel, imaj reseptörü ışınlama yüzü maksillaya doğru ağız içerisine yerleştirilir. Merkezi ışın burun ucundan +45⁰ vertikal ve 0⁰ horizontal açılama ile yönlendirilir.

Görüntü alanı; Anterior maksilla ve bölgedeki dişler, nazal kavitenin anterior tabanı ve kanin-kanin arası dişleri kapsar.

Anterior Mandibuler Oklüzal Projeksiyon

Mandibulada; Oklüzal düzlem horizontalden yukarı doğru 45⁰ kadar baş geriye yatırılır. İmaj reseptörü ışınlama yüzü mandibulaya doğru bakacak şekilde hastaya hafifçe ısırılır. Merkezi ışın çene ucundan -10⁰ ile yönlendirilerek (toplam -55⁰) orta hatta çene ucundan ışınlanır.

Görüntü alanı; mandibulanın anterior alanı, kanin-kanin arası dişler ve mandibulanın inferior kartikal sınırını içerir.

Oklüzal tekniğin modifikasyonu olarak;

Lateral Maksiller Oklüzal Projeksiyon;

İmaj reseptörü ağız içinde maksillanın hangi tarafı görüntülenecekse o tarafa doğru gelecek şekilde yerleştirilir. Merkezi ışın +60⁰ vertikal açılama ile göz dış kenarının 2 cm altından reseptöre doğru yönlendirilir.

Görüntü alanı; maksiller alveoler kretin yarısı, antrumun inferolateral yüzü, lateral kesiciden 3. molar kadar dişler ve maksillanın zygomatik procesi diş köklerine süperpoze olarak görüntüye girer.

Lateral Mandibuler Oklüzal Projeksiyon;

Hastanın başı geriye yatırılır. İmaj reseptörü ışınlama yüzü mandibulaya doğru ve ilgilenilen tarafa kaydırılarak ağız içinde yerleştirilir. Merkezi ışın çene altından reseptöre dik yönlendirilir.

Görüntü alanı; Ağız tabanının yarısı, mandibula, lateral kesiciden 3. molarlara kadar dişlerin görüntülenmesinde kullanılır.

2-Topografik Maksiller Oklüzal Projeksiyon Görüntü alanı;

- Damak, maksillanın zygomatik prosesleri, antrumun anteroinferior yüzleri, nazolakrimal kanallar. İkinci molarlar arası dişler ve nazal septum.

Merkezi Işın; maksillada +65° vertikal, 0° horizontal açılama ile burun kemerinden reseptörün ortasına doğru yönlendirilir.

Mandibulada; Ala naris – Tragus hattı yere dik olacak şekilde hasta başı geriye atılır. Ağız, içindeki reseptörün anterior kenarı alt santrallerin 1 cm ilerisinde konumlanmalıdır. Yavaşça ağız kapatılır.

Merkezi ışın ağız tabanının ortasından reseptöre dik yönlendirilir.

- Görüntü alanı; İkinci molarlar arası dişler, ağız tabanı.

Lokalizasyon Teknikleri

Radyograflar, üç boyutlu objelerin iki boyutlu görüntülerini verirler.

Diş hekimliğinde; gömülü dişlerin pozisyonları, çenelerdeki yabancı cisimlerinin lokalizasyonu, endodontik tedavilerde kanal pozisyonları, radyografik olarak izlenen oluşumun anatomik veya patolojik olduğunun anlaşılması konusunda lokalizasyon tekniklerinden faydalanılır.

Lokalize edilmesi istenen objenin ya karakteristik anatomik yapılar yada belirli bir referans obje ile birlikte radyografisi alınır. Burada temel prensip, merkezi ışının verilmiş açısına bağlı olarak, objenin referansa göre pozisyonundaki değişmelerin izlenmesidir. Objenin konumunu belirlemek için yani cisimlerin yerini tam olarak lokalize edebilmek için farklı radyografik yöntemler kullanılır.

En kolay yöntem olarak obje-film mesafesi incelenerek lokalizasyon tayini yapılabilir. İmaj reseptörüne yakın olan objeler çok daha net, uzak olanlar daha bulanık ve magnifiye olarak izlenirler.

Dik Açı Tekniđi

Bir diđer yöntem, ilgili bölgeden farklı iki teknik kullanılarak (açı ortay ve cross sectional (dik açılı) oklüzal radyogarfi) lokalizasyon yapılabilir.

Üst çenede cross sectional oklüzal görüntüleme daha zor olduđu için (dental röntgen cihazları maksillada cross sectional görüntüleme için kVp, mA açısından yetersiz kalmaktadır). Daha çok alt çenede rahatlıkla uygulanır. Öncelikle tüm kurallara uyularak açı ortayı tekniđi ile ilgili bölgenin görüntüsü alınır, sonra oklüzal teknikle merkezi ışın reseptöre 90⁰ ile dik olarak yönlendirilir. Elde edilen iki görüntü karşılaştırılarak objenin bukkalde veya lingualde olduđu belirlenir.

Bir diđer lokalizasyon yöntemi;

Bukkal Obje Kuralı, Tüp Kaydırma (tube-shift tekniđi) , Clark Kuralı.

Bu yöntemin mantığı, iki objeye farklı açılardan bakıldığı zaman objelerin birbiriyle ilişkili olarak farklı konumlarda gözlenmesidir.

Konunun daha iyi anlaşılabilmesi için “tren penceresi” örneđi akılda kalıcı olabilir. Trenle yolculuk esnasında pencereden dışarı baktığımızda uzakta bulunan ağaçlar bizimle aynı, yakında olan ağaçlar bizimle ters yönde hareket ederler. Bu yöntemin temeli buna dayalıdır.

Lokalizasyon tekniklerinin kullanılma yerleri; Çenelerdeki,

- Gömülü dişlerin pozisyonları,
- Yabancı cisimlerin yer ve pozisyonları,
- Endodontik tedavide kanal pozisyonları,
- Radyografide görülen oluşumun anatomik veya patolojik olduğunun belirlenmesi.

Tube-Shift tekniđi uygulamada iki şekilde; ki bunlar horizontal tube shift ve vertikal tube shift olarak kullanılmaktadır.

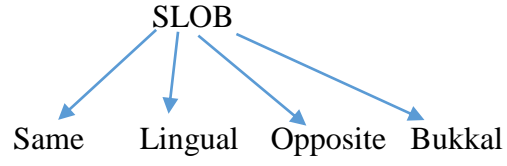
Uygulamada; standardizasyona uyularak hasta oturtulur. İlgili bölgeye imaj reseptörü yerleştirilip ilk görüntü alınır. Hastanın pozisyonu değiştirilmeden ikinci imaj reseptörü aynı yere yerleştirilir önceki ışınlama noktasının biraz daha mezialine veya distaline tüp horizontal olarak kaydırılarak ikinci ışınlama yapılır. İki görüntü yeterli olacaktır ama üçüncü bir ışınlama istenirse diđer yöne (mezial veya distale) horizontal olarak tüp kaydırılarak üçüncü görüntü de elde edilerek pozisyona karar verilir.

Bu yöntem horizontal kaydırma, aynı şekilde vertikal açı yönü değiştirilerek yani (+) veya (-) yönde açılmalarda elde edilebilir, o zaman adı “vertikal tube-shift” olur.

Elde edilen görüntülerde objenin referans yapılara göre konumu değerlendirilerek nerede olduğuna karar verilir.

Obje, tüp meziale kaydırıldığında referans yapıya göre meziale hareket etmişse referans objenin lingualindedir veya palatinalindedir. Tam tersi olursa tüp meziale kaydığında obje referans objenin distaline giderse bukkalde konumlandığı anlaşılır.

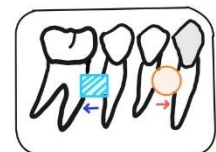
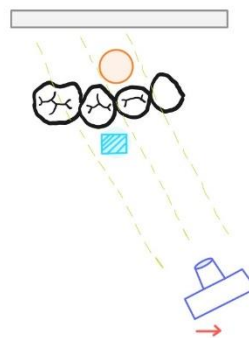
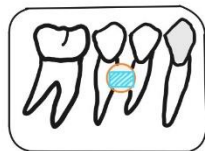
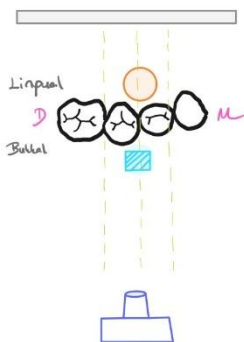
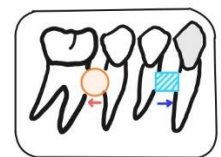
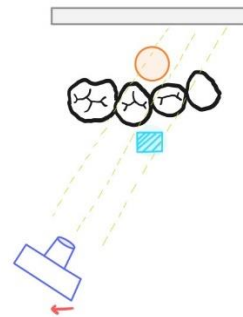
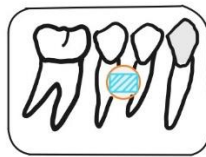
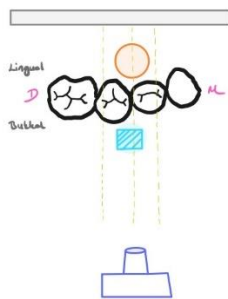
Bu iliřkiler bir kısaltma ile kolayca akılda kalacaktır.



Sonu olarak radyograftaki bir objenin lokalizasyonu arařtırılırken, farklı pozisyonlarda alınan radyograflarda obje, referans yapılaraya gre x-ıřını tp ile aynı ynde hareket ederse obje referans yapının lingual tarafındadır; x-ıřını tpnn ters ynne kayarsa, bukkal taraftadır.

Radyografide grlen oluřumun anatomik veya patolojik olduėunun belirlenmesinde; Mandibuladaki premolar diřlerin kk apeksleri arasında konumlanmıř olan foramen mentale dental kaynaklı patolojilerle karıřabilmektedir. Bunu anlayabilmek iin Tube-Shift tekniėi kullanılır. Elde edilen grntlerde řphelenilen oluřum her radyografta kk ucunda izleniyorsa bunun patolojik olduėu, farklı yerlerde gzkyorsa fizyolojik (anatomik) bir yapı olduėu anlařılır.

Horizontal Tube Shift



Vertikal Tube Shift

