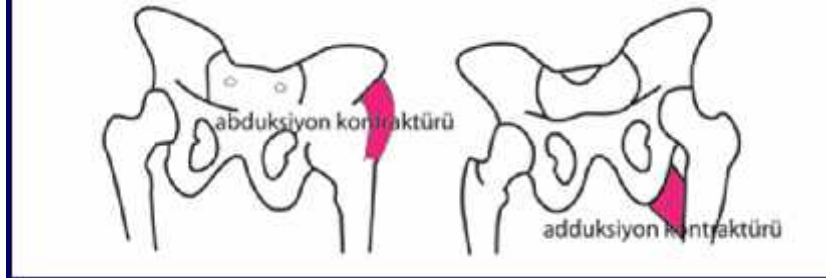
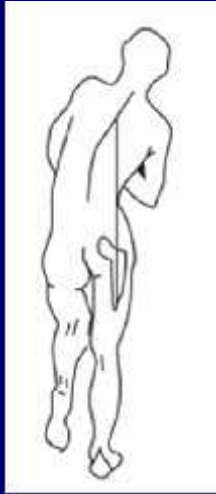
Patolojik yürüyüş ve özellikleri
(uygulama ve beyin fırtınası)
5. hafta



Prof.Dr. Serap Alsancak
Ankara Üniversitesi

Gövde lateral fleksiyonu yürüyü ü (Trendelenburg gait)



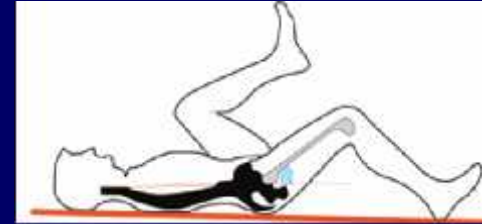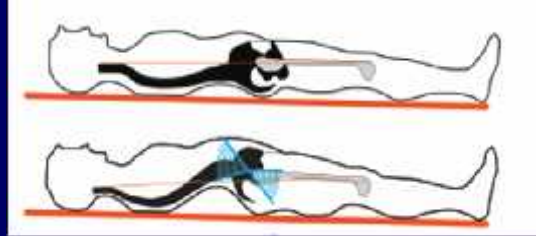
Fizyolojik neden:

- Kalça abduktör kas zayıflı 1
- Kalça adduksiyon kontraktürü
- Kalça a rısı (antaljik yürüyü)
- Disloke kalça

Ortotik neden:

- KAFO'da yüksek medial bar/duvar
- HKAFO'nun abduksiyondaki kalça eklemi
- Yetersiz topık yükseltisi
- Yürüyü e itimi almamı olması

Gövde fleksiyonu ve ekstansiyonu ile yürüyü



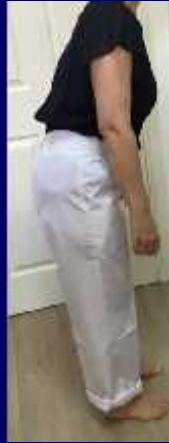Fizyolojik neden:

Kalça flex. kontraktürü

Diz flex. kontraktürü

Flex. spastisite

Diz ekstansör zayıflı 1



Fizyolojik neden:

Kalça hareketlerinde
limitasyon

Kalça ekstansör zayıflı 1

Ekstansör sinerji



Abduksiyon (Wadling)/Adduksiyon yürüyü ü

Fizyolojik neden:

Abd Yürüyü ü-Denge bozuklu u, Kalça abduksiyon kontraktürü, Ekstremiteler arası boy farkı

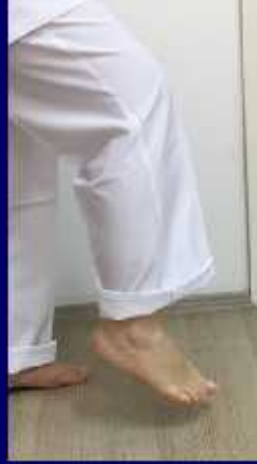Add Yürüyü ü-Adduktör spastisite

Ortotik neden:

KAFO'da yüksek medial yan bar
HKAFO'da kalça ekleminin
abduksiyon/adduksiyon ayarı
Ekstremiteler kısıtlı na ba lı
yetersiz topuk yükselmesi
Yürüme alı kanlı 1



Toe drag/Drop foot ve Steppage yürüyü ü



Fizyolojik neden:

Paralitik DF

Pes equinus

Zayıf kaça fleksörleri

Kontralateral kısa bacak

Ekstansor sinerji

Ortotik neden:

Yetersiz DF ve PF stopu

Hip hiking, Sirkumdüksiyon ve Vaulting yürüyüşleri

Fizyolojik nedeni: Ekstansör sinerji, DF zayıflığı, Kalça F zayıflığı ve Pes equinus



Hip Hiking

Kilitli diz eklemleri KAFO

Yetersiz DF

Yetersiz PF stopu



Sirkumdüksiyon

Kilitli diz eklemleri KAFO

Yetersiz DF

Yetersiz PF stopu



Vaulting

Kilitli diz eklemleri KAFO

Yetersiz DF

Yetersiz PF stopu

Diz fleksiyonu ve Hiperekstansiyonda yürüyü ü

- **A ırı diz fleksiyonunda**

Fizyolojik neden:

Diz ekstansörlerinin zayıflı ı

Diz fleksiyon kontraktürü

Fleksör spastisite

Kısa kontralateral ekstremit

Diz a rısı

Ortotik neden:

Solid ayak bile i veya limitli PF

KAFO diz bloklamasındaki yetersizlik

GRAFO'nun hatalı ayarı



- **Hiperekstansiyonda**

Fizyolojik neden:

Diz ekstansörlerinin zayıflı ı

Pes equinus

Ligament laksitesi

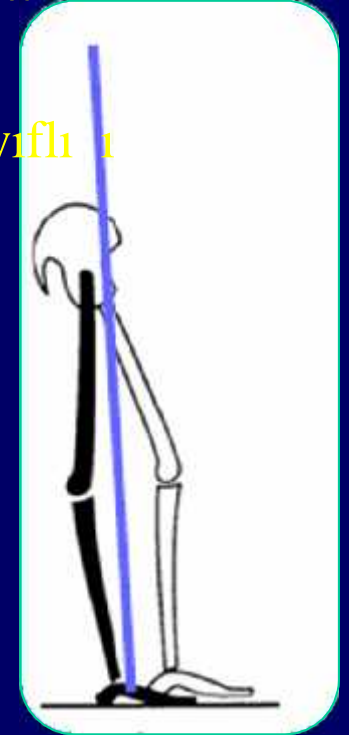
Extensör sinerji

Ortotik neden:

A ırı konkav bacak bandı

Yetersiz diz kilidi

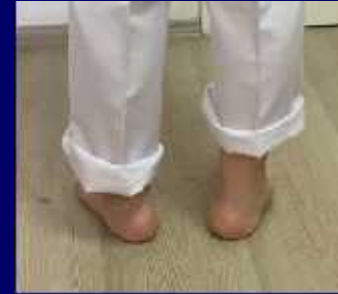Kontralateral ayakkabı yükseltisi ile kompanse edilemeyen equinus



Calcaneal varus- Calcaneal varus yürüyü ü

Fizyolojik neden:

Pes planovalgus (hiperpronasyon)/
pes equinovarus



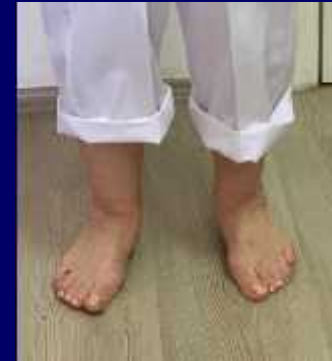Ortotik neden:

Barların vey üzeninin yanlı ayarı

Yetersiz longitudinal ark deste i/

Yetersiz topuk kaması

Yetersiz valgus/varus korreksiyon bandı



Calcaneal yürüyü veya Syme's yürüyü ü (Forefoot transferindeki zayıflık)

Fizyolojik neden:

Zayıf PF

Ayak bile i füzyonu

Metatarsalji



Ortotik neden:

Solid ayak bile i veya
PF'na limitli ayak bile i
eklemi

Çözüm? Rocker bar
gereksinimi

Foot slap yürüyü ü

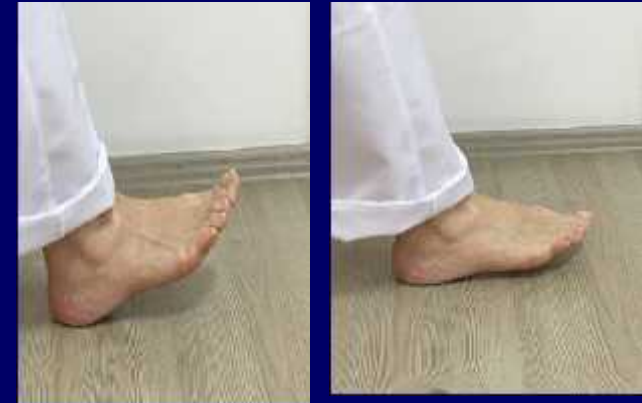Fizyolojik neden:

Ayak dorsi fleksörlerinin (DF)
zayıflığı

AYAĞIN DORSİ FLEKSÖR KASLARI?

Örn.Ortotik neden

Yetersiz DF yay yardımı veya PF
stopu



Internal/eksternal rotasyonda yürüyü ü

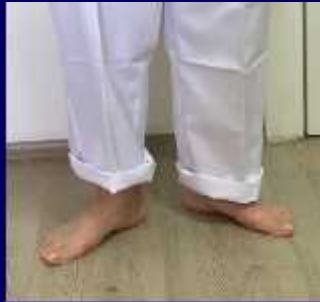Fizyolojik neden:

Zayıf internal/eksternal rotatörler

Spastik IR/ER

Kalça anteversion/retroversion

Diz ekstansör zayıflı 1



Ortotik çözüm:

Twister

HKAFO



Toe contact

Fizyolojik neden:

Zayıf DF kaslar, Equinus deformitesi

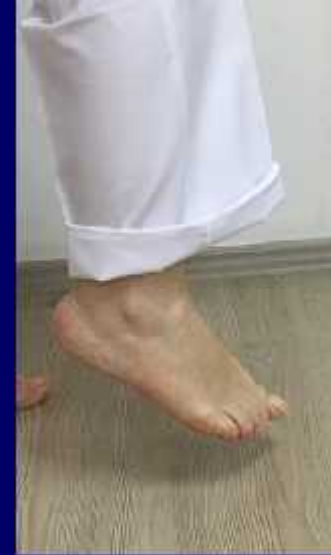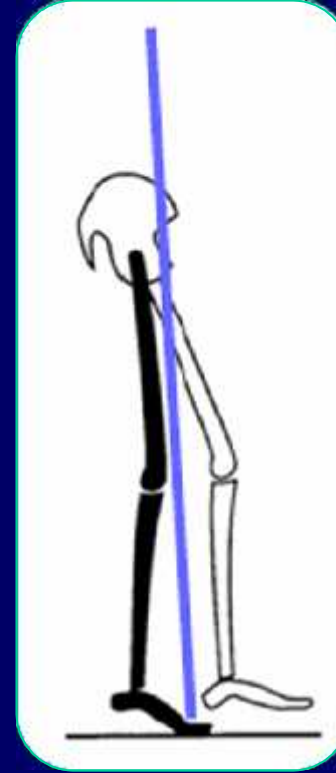Diz fleksiyon kontraktürü, bilateral ekstremite kısalığı ve Anormal topuk

Örn. Ortotic neden:

Yetersiz DF yayı veya PF (plantar fleksiyon) stopu

Yetersiz kontralateral topuk yükselişi

Ekstansör sinerji



Foot flat yürüyü ü

Fizyolojik neden:

Quadriceps zayıflı 1

Proprioception ve denge bozuklu u

Örn. Ortotik neden

Diz eklemi kilitli KAFO veya stance kontrol

KAFO

Anterior diz destekli AFO



Tartı ma

ALT EKSTREM TE KISALI I VE YÜRÜYÜ
BOZUKLU U

- Equinus yürüyü ü ?
- Pelvik depresyon ?
- Equinus+pelvik depresyon