

(Alt Ekstremitte Ortezleri) LLO: Lower Limb  
Orthoses

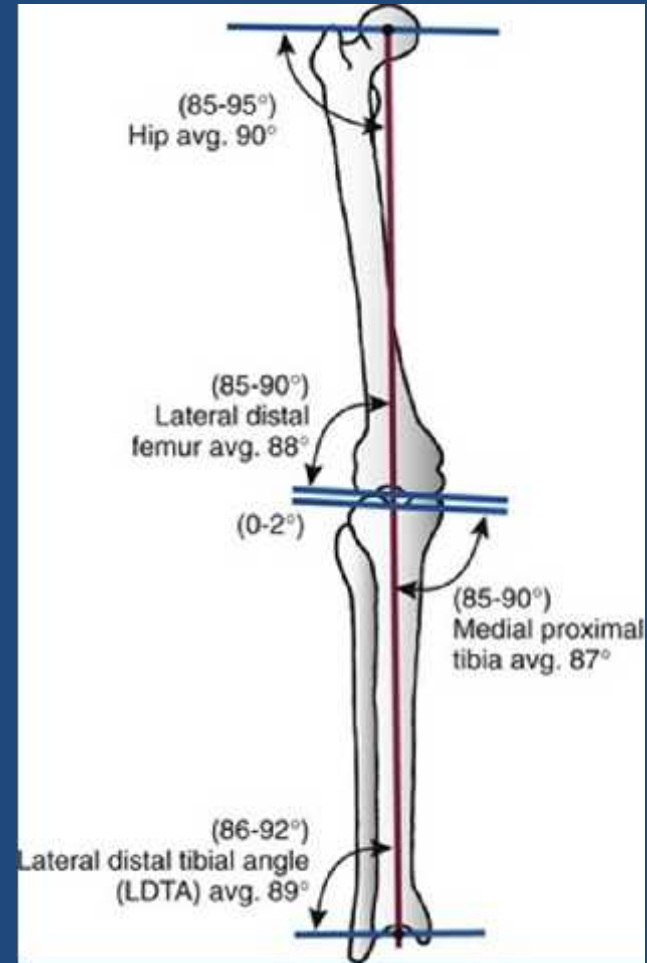
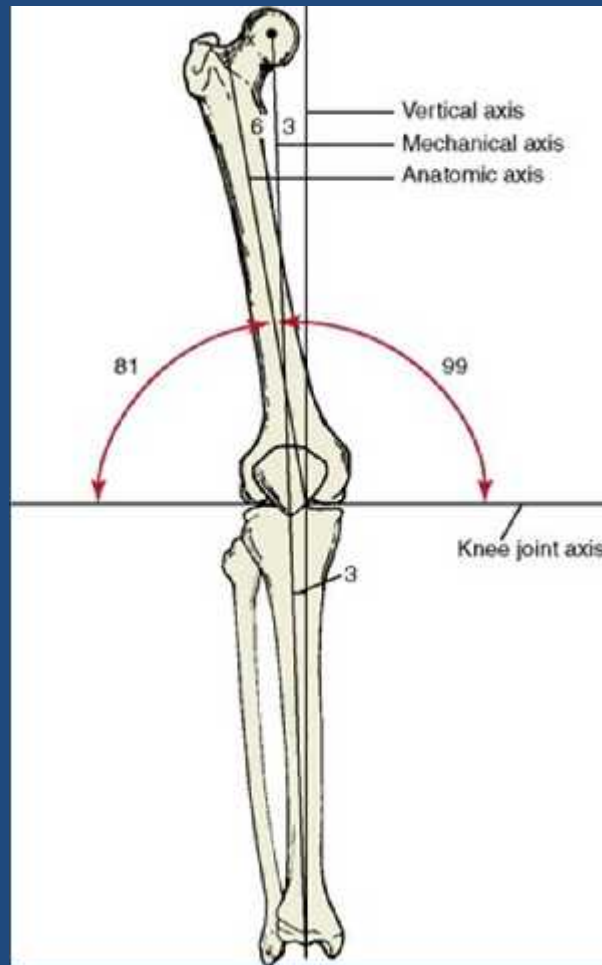
**KAFO:**

Alt ekstremitenin açısai ve rotasyonel  
deformiteleri /**Genu Valgum ve Genu Varum**  
**Ortezleri**

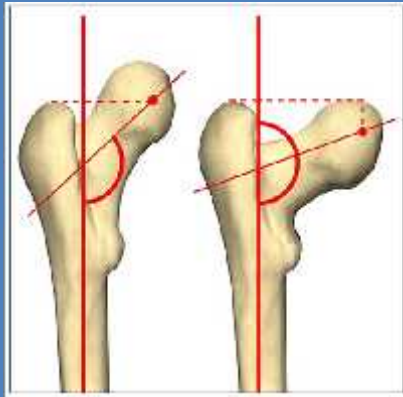
11.hft

Serap Alsancak

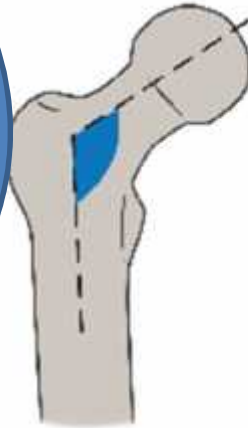# Alt ekstremitenin mekanik eksenleri



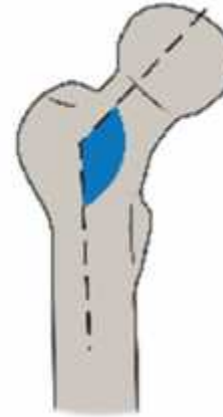# Femoral inclinasyon açısı: CCD açısı



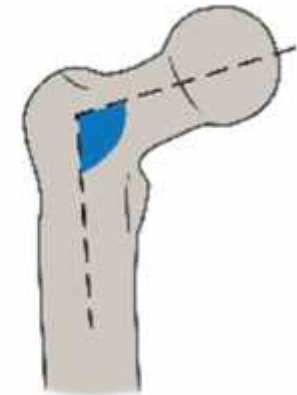**A. Normal**  
(126-139°)



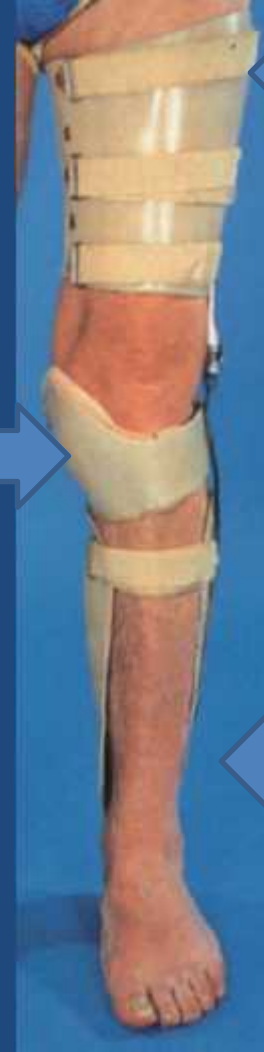**B. Coxa Valga**  
(>140°)



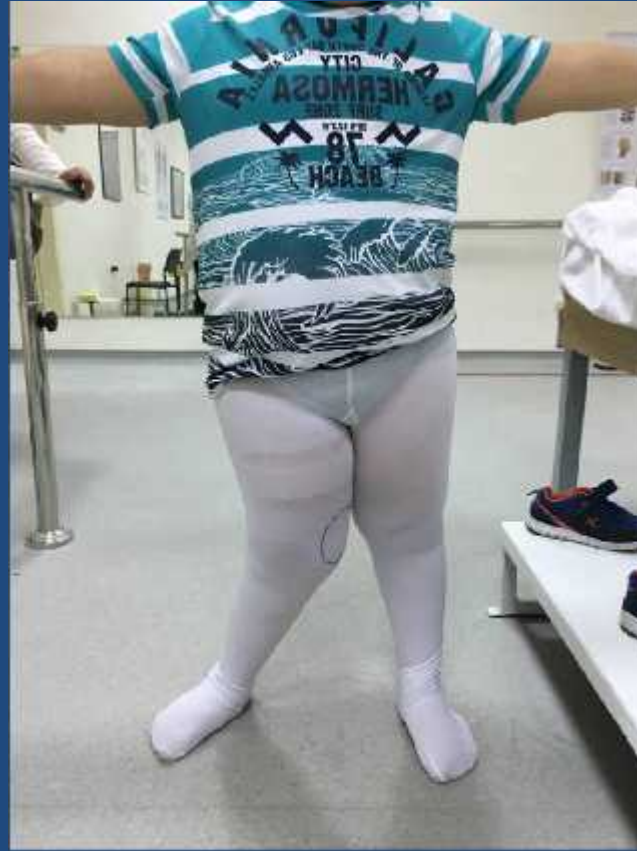**C. Coxa Vara**  
(<125°)



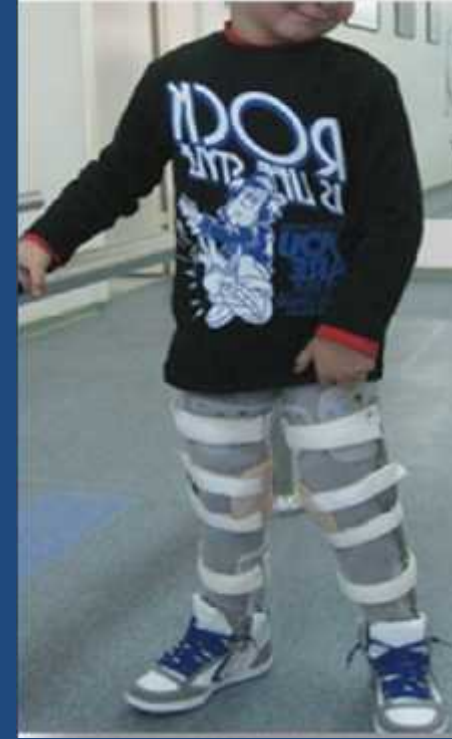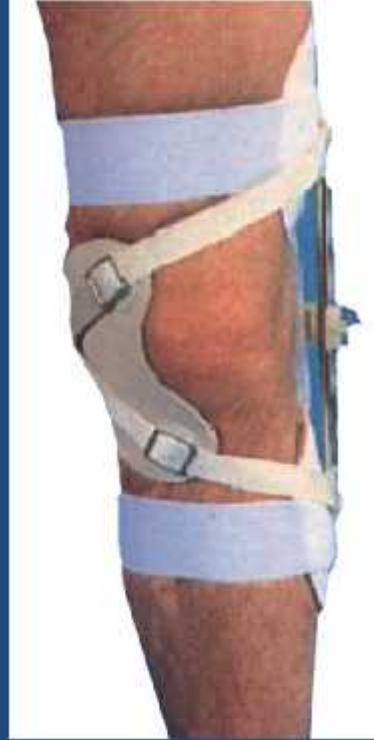# Genu valgum ve 3PPS uygulaması-Tartışma



# Vaka-Tariřma

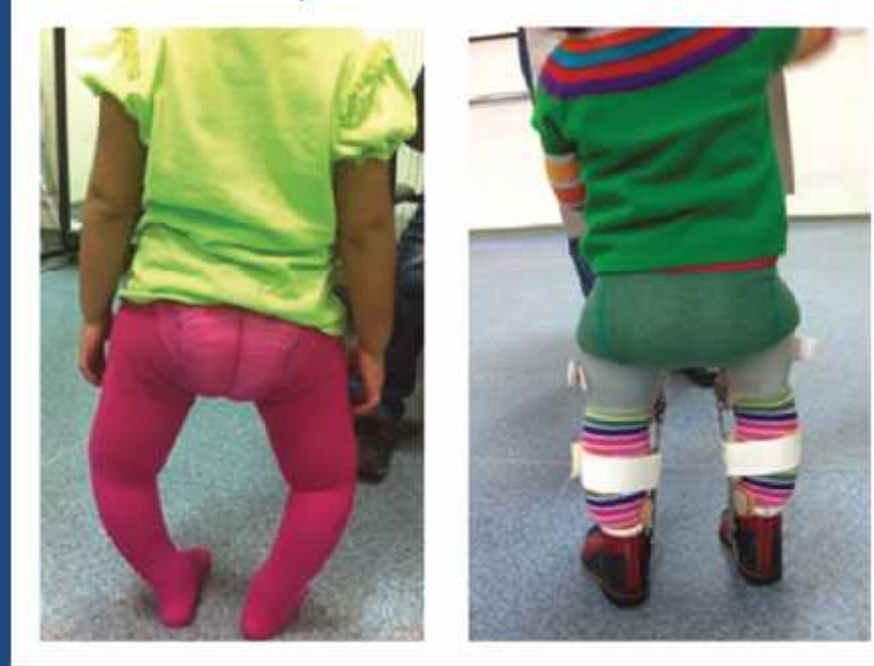

# Genu valgum ortezleri-Tartışma



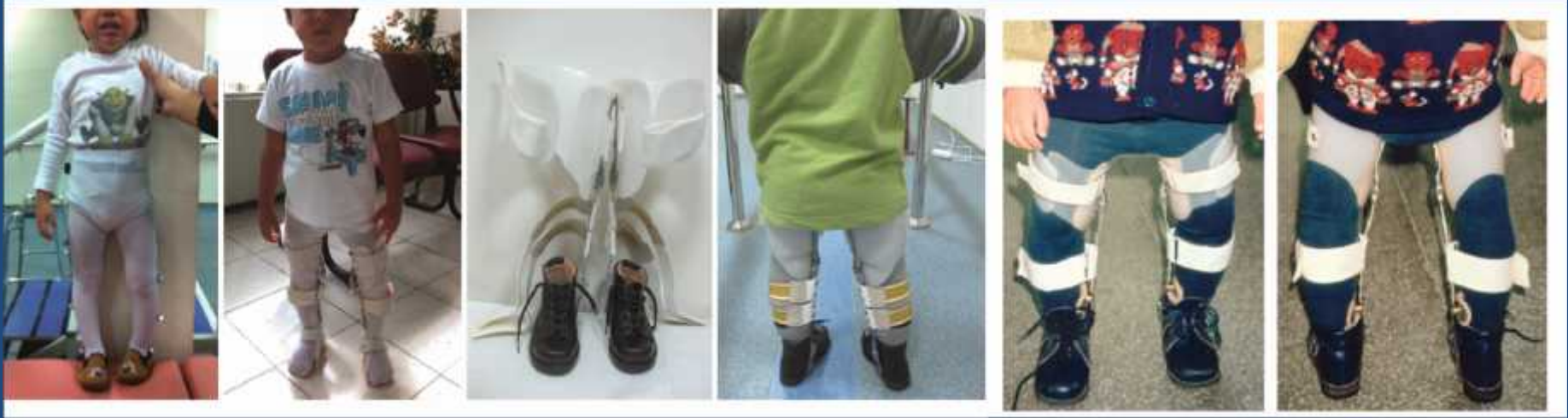Teleskopik ortezde diz medialinden F3 kuvveti uygulanır ve bu tip KO'larda en büyük sıkıntı ortezin süspansiyonunda yaşanır. Bu nedenle korrektif kuvvetleri KAFO üzerinde uygulamak çok daha etkili sonuç verir

## Genu varum ve 5PPS ?-Tartışma



Genu varumda genelde 3PPS uygulanırken, ITV'de 5 noktadan kuvvet uygulamak ve bunun sonuçları daha başarılı bulunmaktadır. Kolonların rijit olması da etkiyi artırıcı unsurlardır.

# Bota veya AFO'ya bağlanan medial metal yan barlı KAFO uygulamaları



ITV'de farklı tip KAFO uygulamaları ve 5 noktadan kuvvetle korreksiyonun sağlanması. Esnek lateral bantlar da tibia lateralinden uygulanabilir. Ancak korrektif etkisi daha düşüktür.