

**ÜST EKSTREMİTE ORTEZLERİ (ULO:
Upper Limb Orthoses)
PERİFERİK SİNİR YARALANMALARINI VE
ORTEZLERİ
9.Hafta**

SERAP ALSANCAK

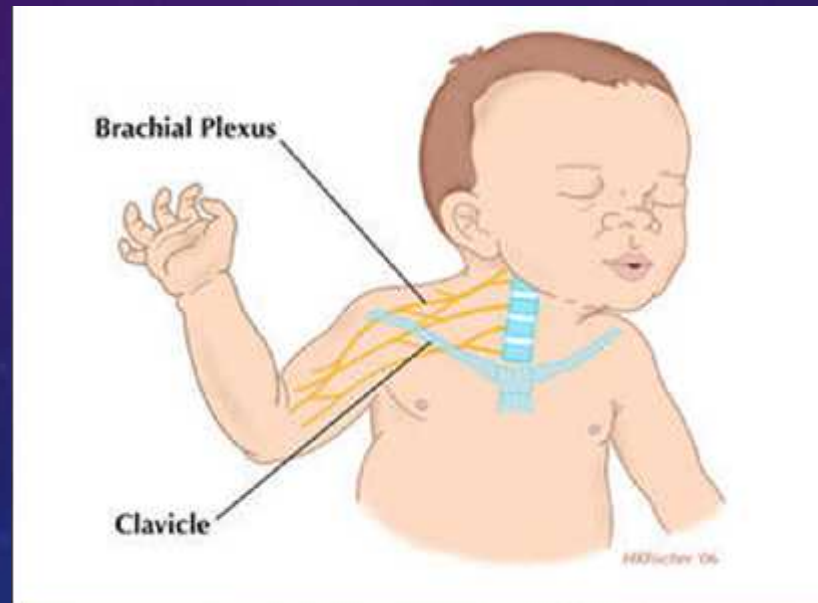
BRACHIAL PLEKSUS'UN ANATOMİK YAPISI

- C5-C8 ve T1 spinal sinirlerinin ön dalları brachial pleksusu oluşturur.
- Brachial pleksus üst ekstremitenin sensorial ve motor innervasyonunu sağlar.



BRACHIAL PLEKSUS YARALANMASI

- Obstetrik brachial pleksus paralizisi
- Travma



BRACHIAL PLEXUS'UN YAPISI

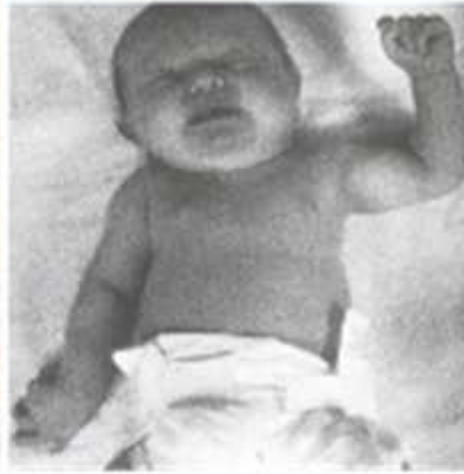Yapısı içerisindeki ana sinirler:

- 1.Axillary sinir
- 2.Musculocutaneous sinir
- 3.Radial sinir
- 4.Median sinir
- 5.Ulnar sinir

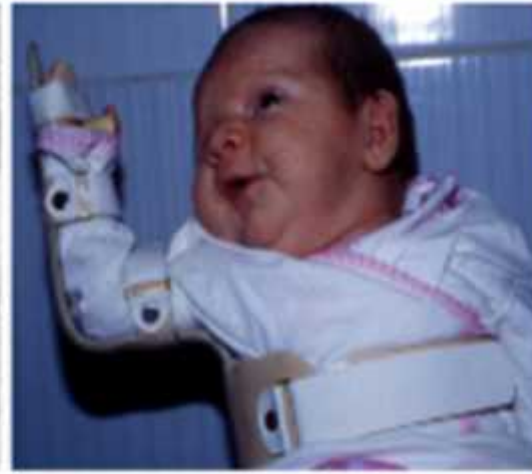Erb palzi ve ortezi



a



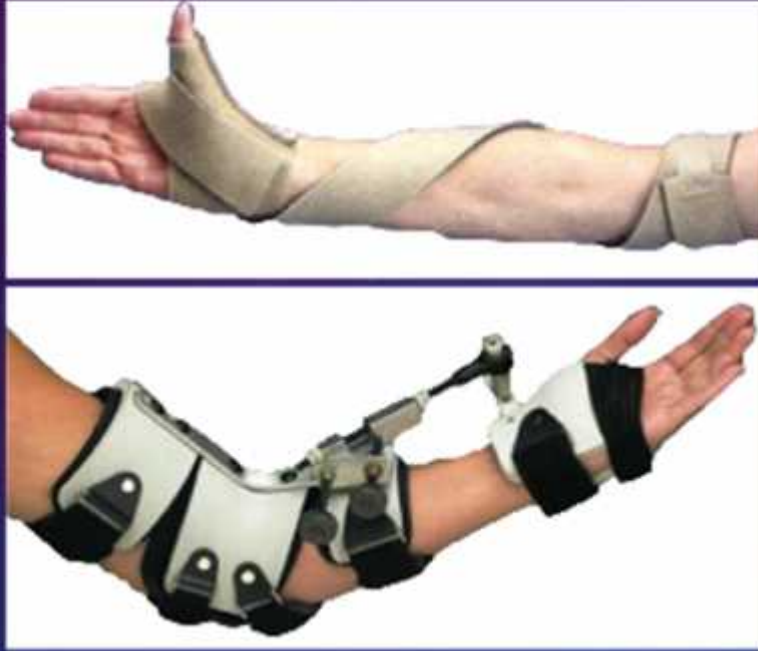b



c

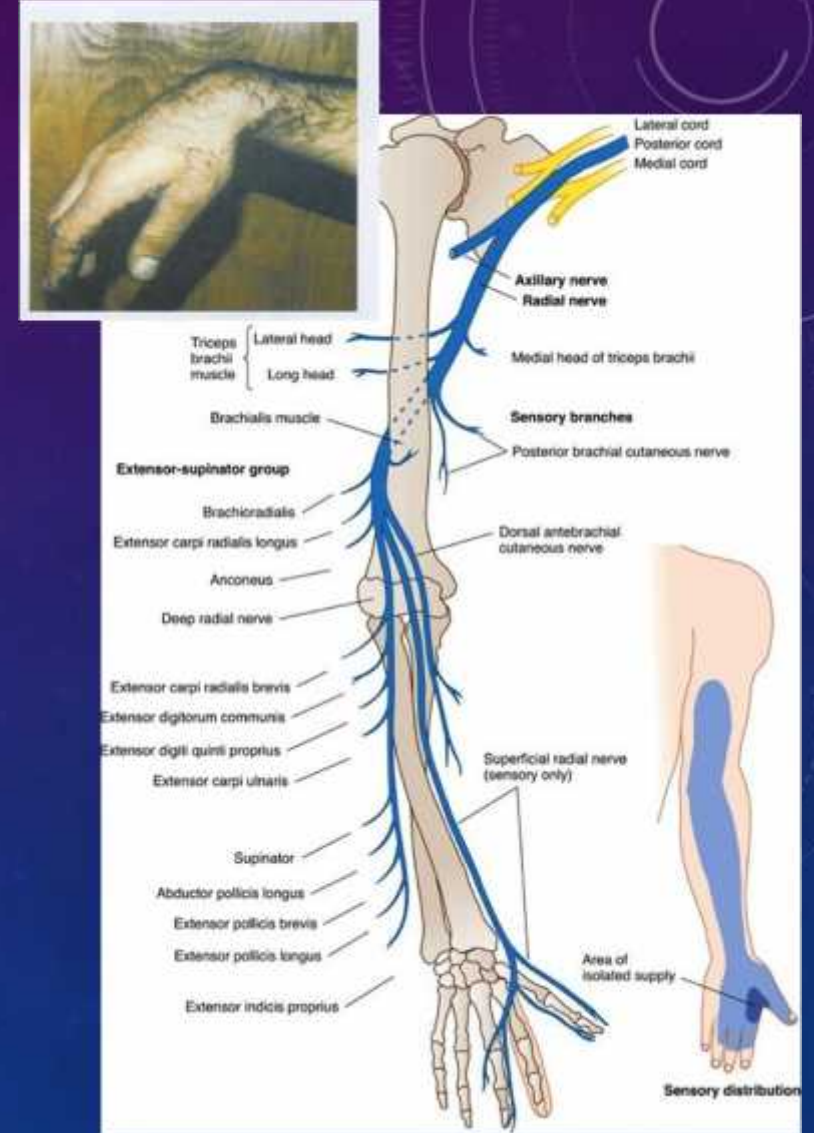
Erb paralizi: a. Wilhelm Heinrich Erb (1840-1921) (D.R.Wenger ve M.Rang'den (31)), b. Sađ Erb paralizide üst ekstremitenin görünümü, c. Erb paralizi ortezi.

Önkol rotatör ortezeri, endikasyonları ve özellikleri

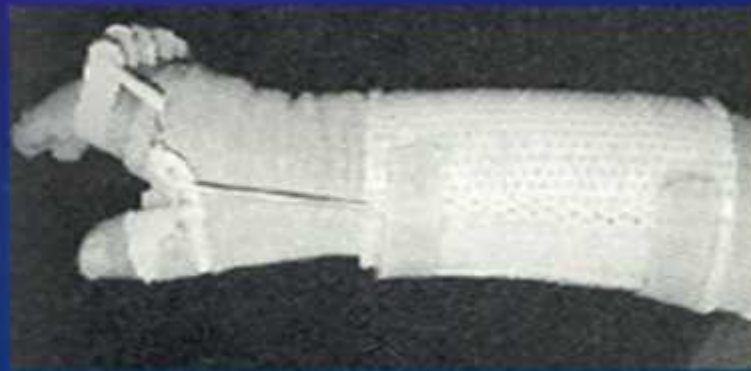

Radial Sinir Yaralanmaları

- Radial sinir yaralanmaları ya humerusu doğrudan ilgilendiren yaralanmalarla (kırık) veya bu bölgenin baskı altında kalması ile (koltuk değneğinin hatalı kullanımı) etkilenir.
- Parmak ve bilek ekstansörlerinin paralizisine bağlı olarak el ve parmaklar düşer, düşük el deformitesi (**dropped hand/wrist deformity**) görülür.



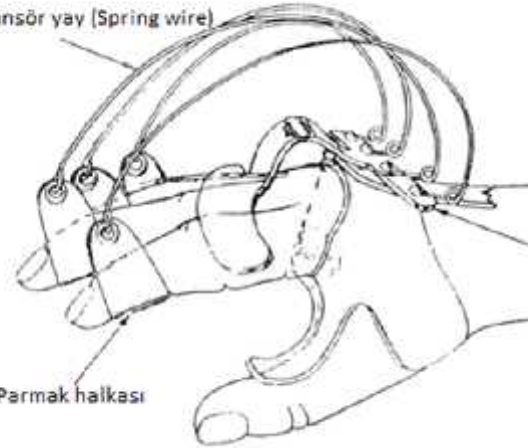
**DINAMİK EL-BILEK/EL SPLINTLERİ (Ekstansör Outrigger İlaveli);
Lumbrikal Barlı/Barsız Klasik Radial Palzi Splinti, Colditz Splinti**



LUMBRİKAL BARLI DİNAMİK EL SPLINTİ

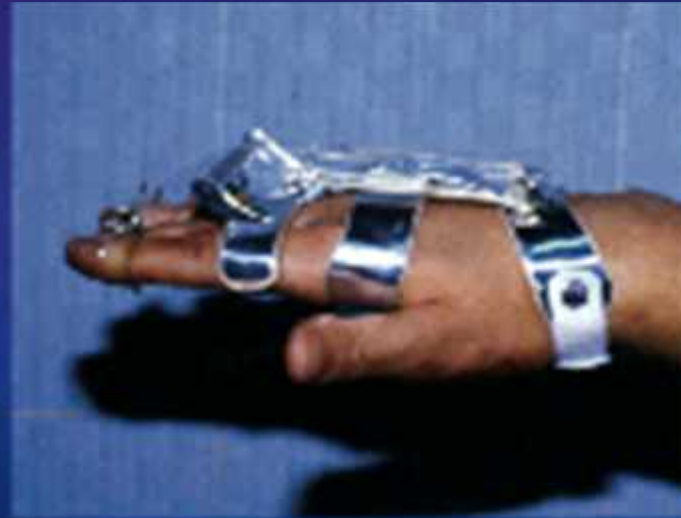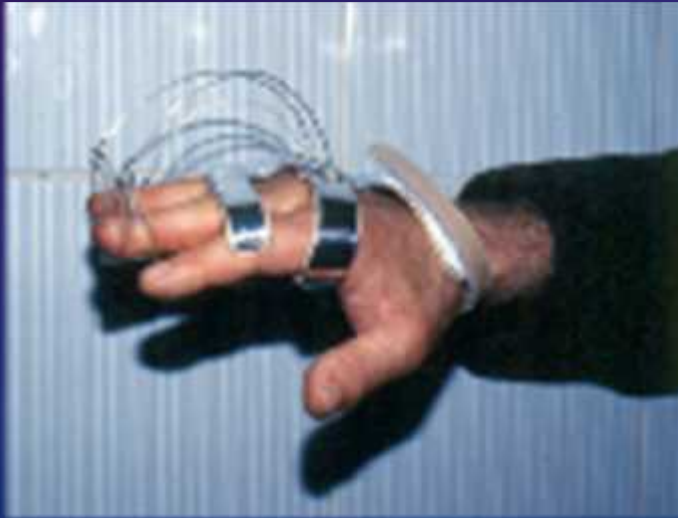Parmak Ekstansiyon Yardımı

Ekstansör yay (Spring wire)

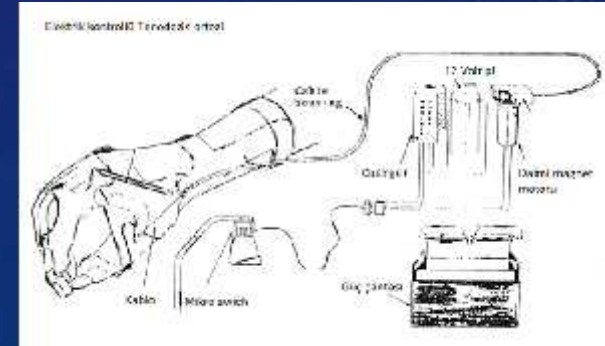
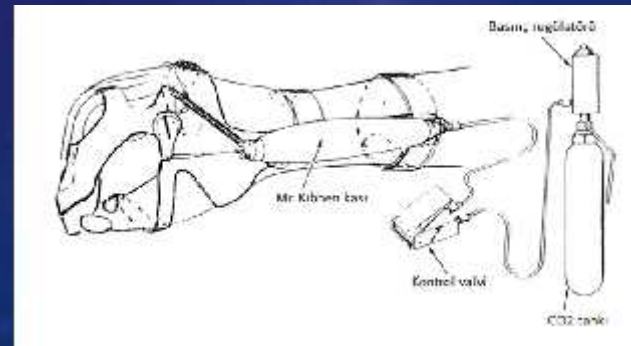
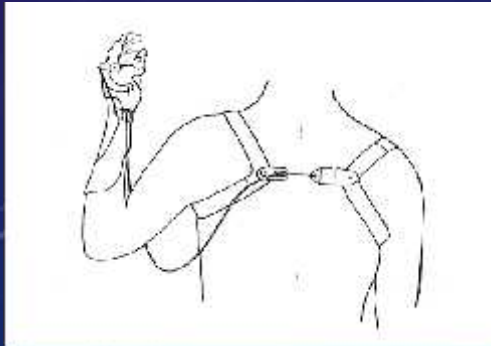


Yay tutturma barı

Parmak halkası

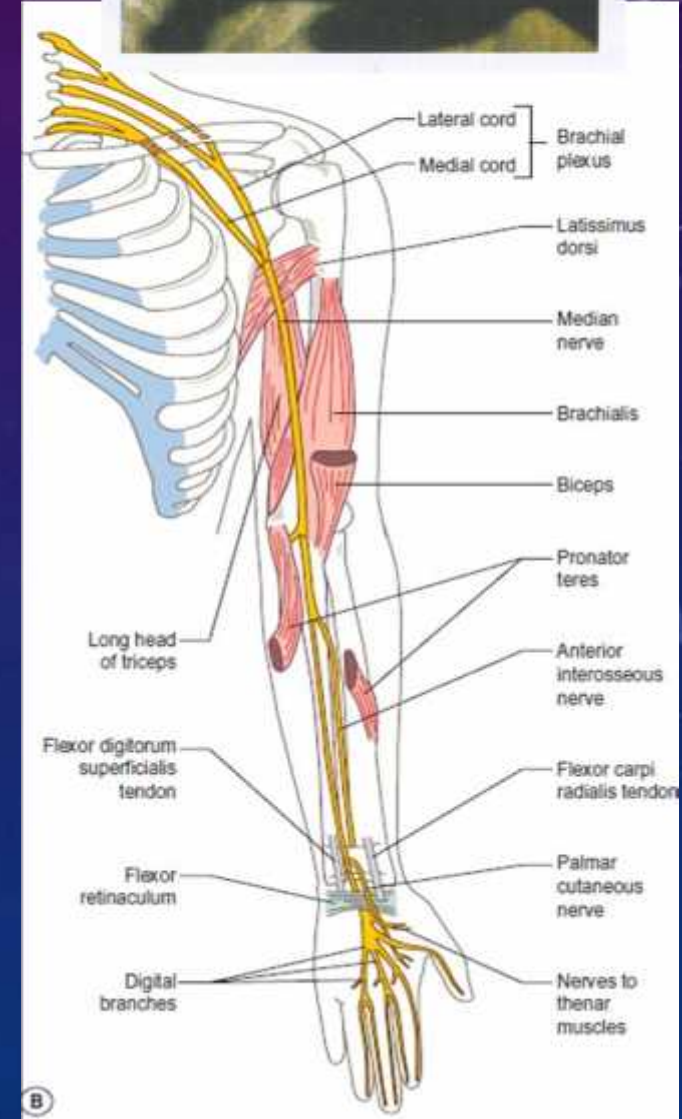
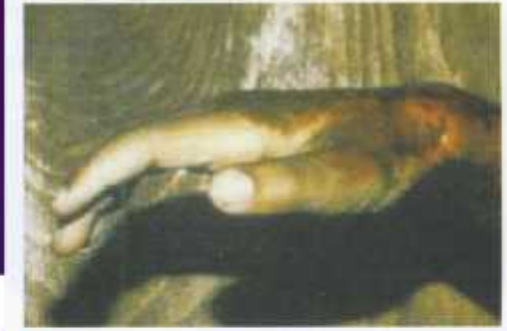

Farklı tip Tenodezis ortezi tasarımları, işleyişi/teknik özellikleri/ tipleri

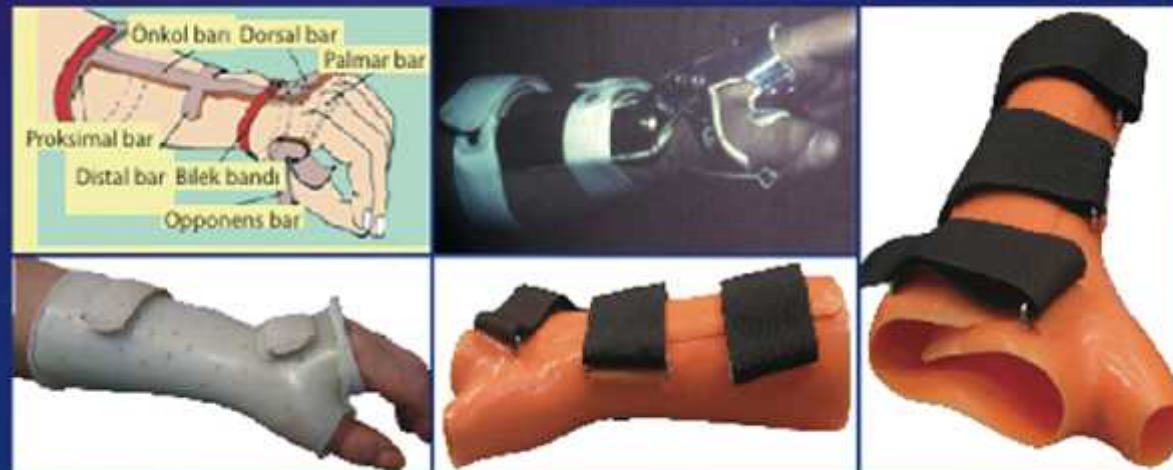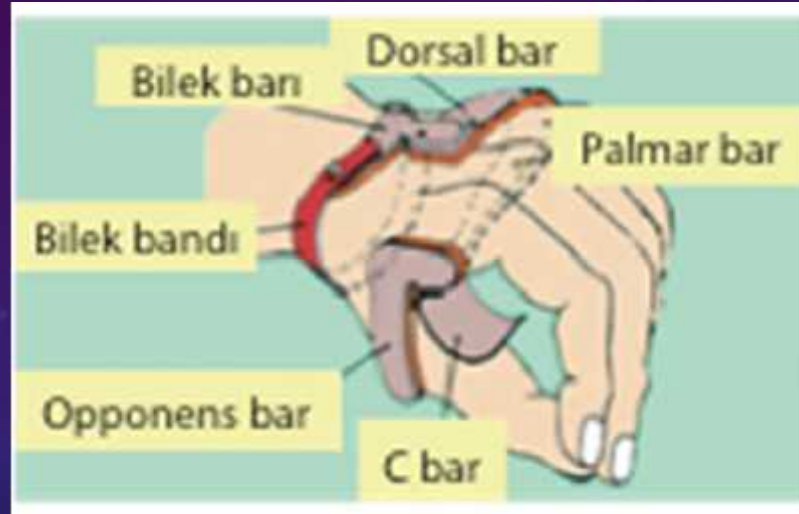


MEDIAN SINİR YARALANMALARI

- Median sinir yaralanmasında veya kesisinde tüm parmaların IP (PIP ve DIP) fleksörleri ile son iki parmağın PIP fleksörleri etkilenir.
- MCP fleksiyon konumunu sürdürebilir (lumbrikallere bağlı).
- Başparmak adduksiyon ve ekstansiyonda konumlanır.
- Başparmağın abduksiyon ve oppozisyonu kaybolmuştur.
- Carpal tunele olan baskı carpal tunel sendromuna (CTS) sebep olur ve median sinir etkilenir.

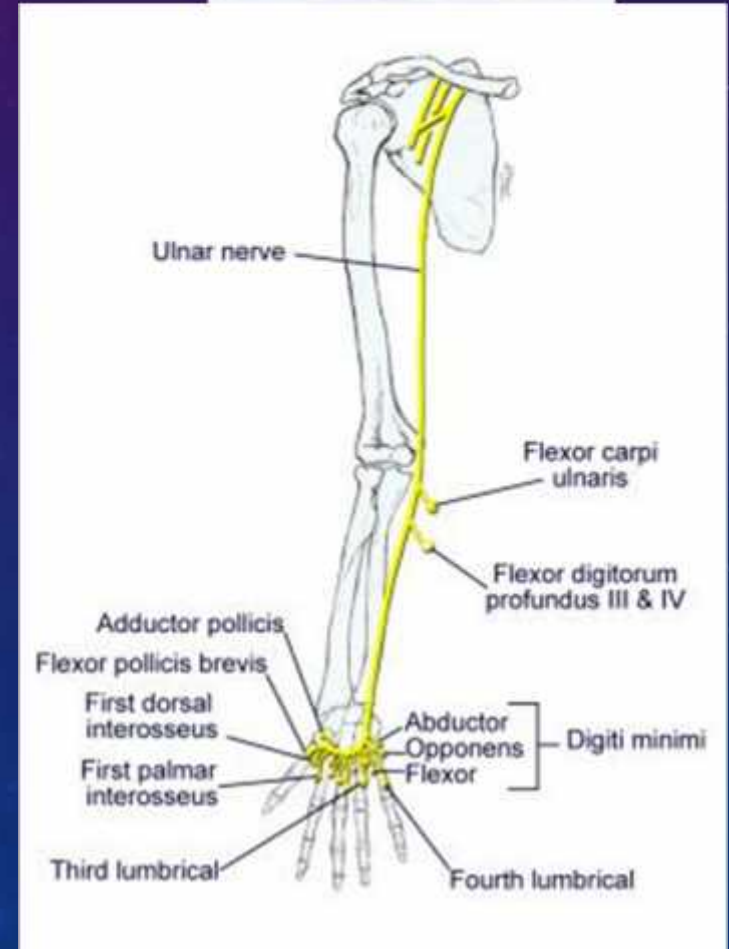
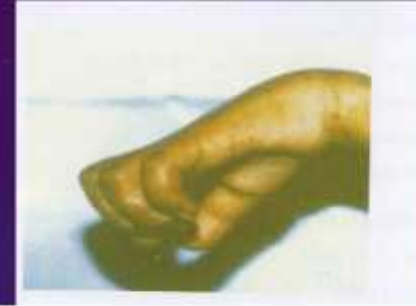

Opponens splintleri (Kısa)



ULNAR SINİR YARALANMALARı

- Ulnar sinirin geçtiđi sulkus içerisinde travmaya uğraması veya sıkışması.
- Tam veya parsiyel ulnar sinirle ilgili kaslarda motor ve ilgili alanda sensorial kayıp.
- **Lezyon tipik pençe el deformitesi (claw hand) şeklinde olur.**
- Hipotenar kasların fonksiyonu kaybolurken bu alanda atrofi görülür.
- Metacarpallerin abduksiyon ve adduksiyonu ile başparmağın adduksiyon fonksiyonu kaybolur.



MCP Blok Splint (8 Şeklindeki Splint)

