

Anatomi ve Fizyoloji

Alt ekstremitte kasları
5.hft

Serap Alsancak

Diz hareketlerinden sorumlu kaslar

Fleksiyon:

Hamstrings:

-Biceps Femoris

-Semimembranosus

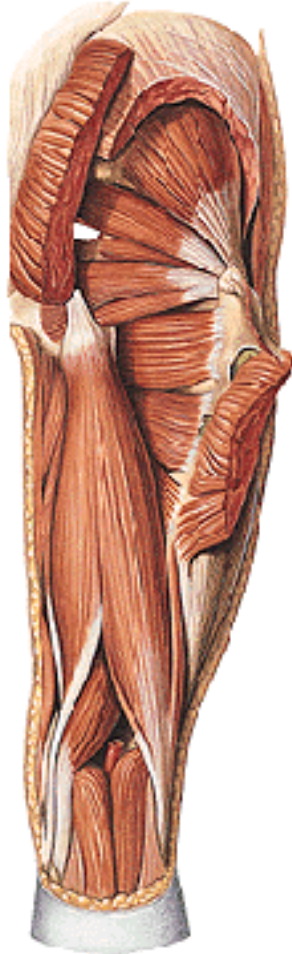-Semitendinosus

Sartorius

Gracilis

Popliteus

Gastrocnemius



Ekstansiyon:

Quadriceps:

-Rectus Femoris

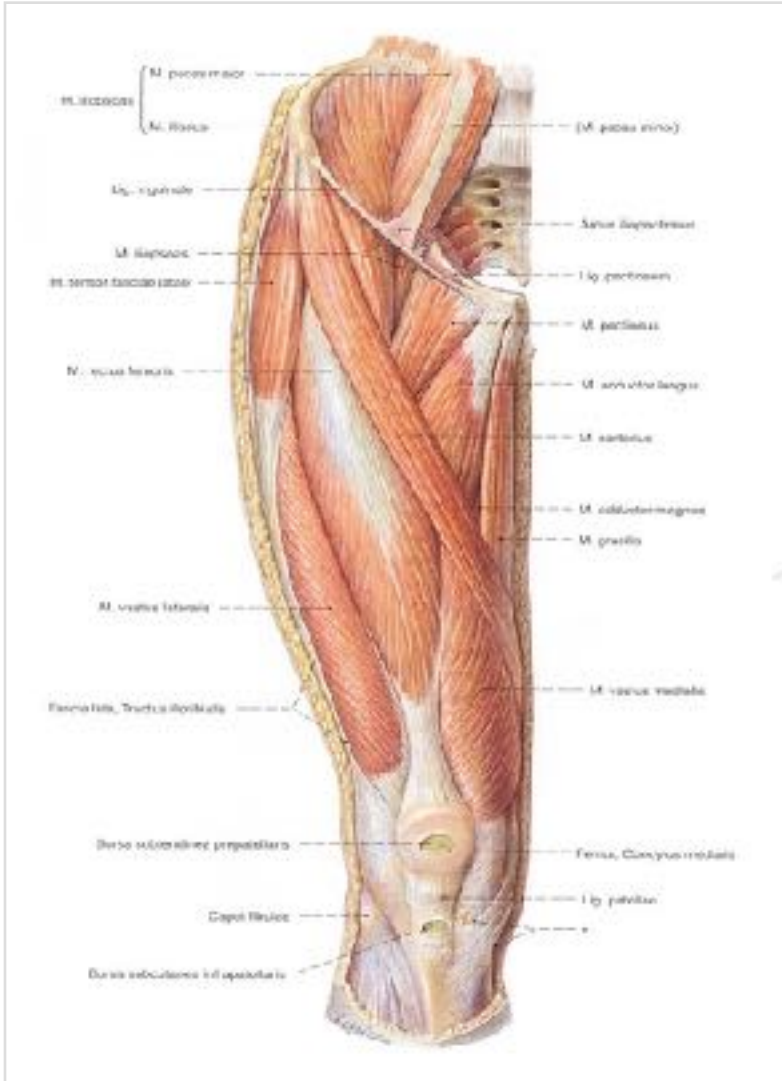
-Vastus Intermedius

-Vastus Lateralis

-Vastus Medialis

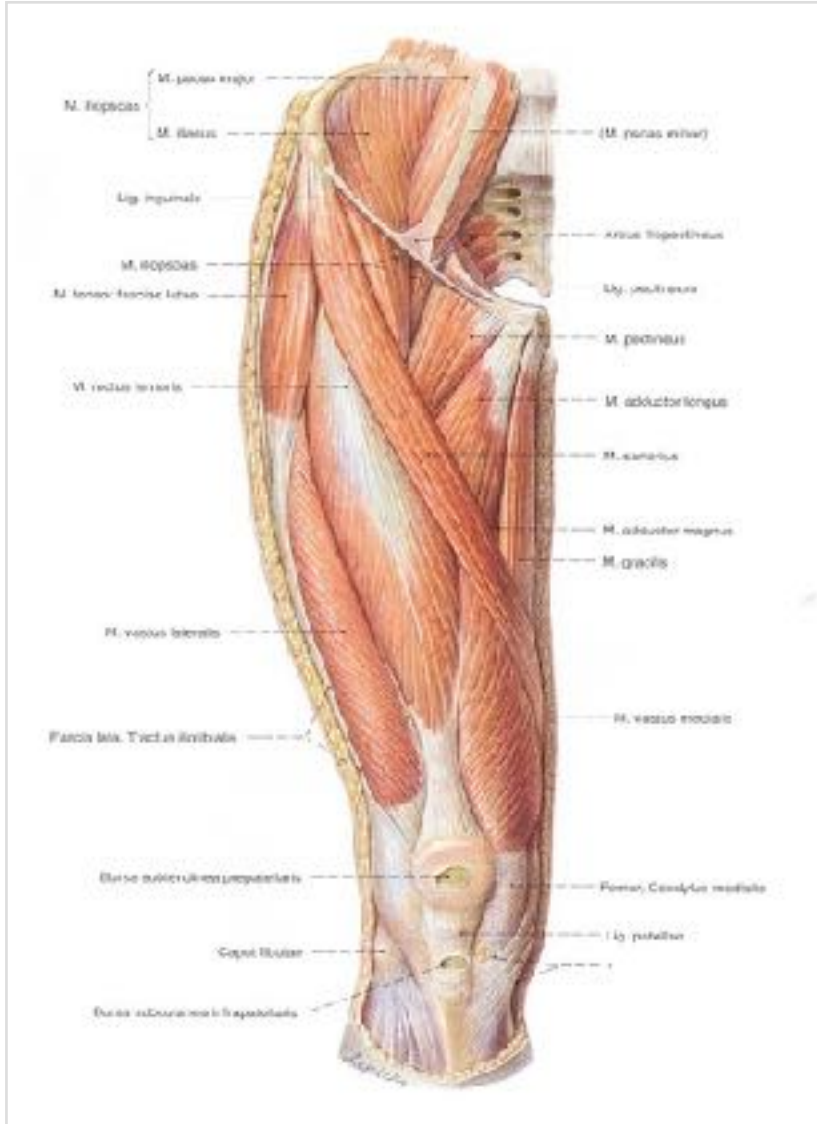


M. quadriceps femoris



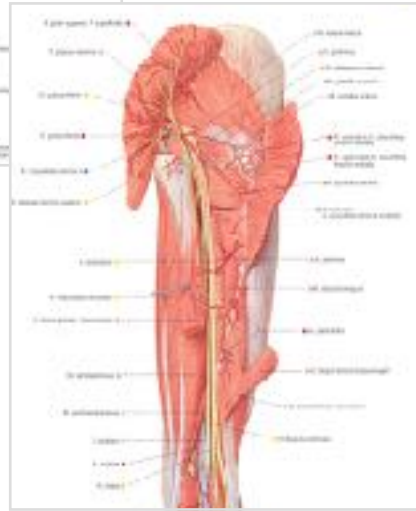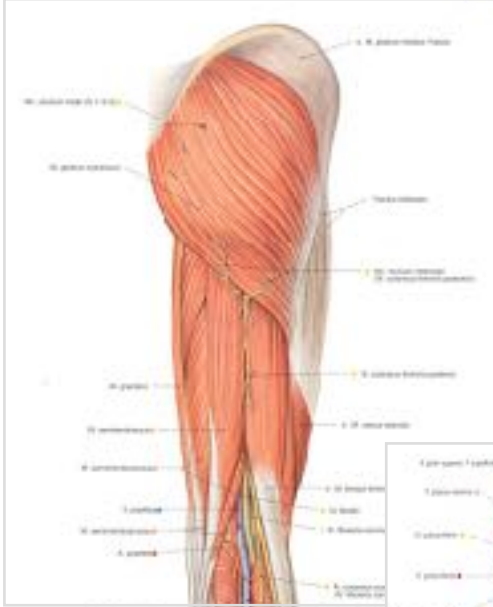
- 4 başlı
 - M. rectus femoris
 - M. vastus medialis
 - M. vastus lateralis
 - M. vastus intermedius
- Fonksiyonu
 - Kalça: flexionu
 - Diz: ekstensiyonu

M. sartorius



- En uzun kas
- Fonksiyonu
 - Kalçada, flek+abd+dış rotasyon
 - Dizde, flek+iç rotasyon

Hamstring Kasları (Iskiocrural kaslar)

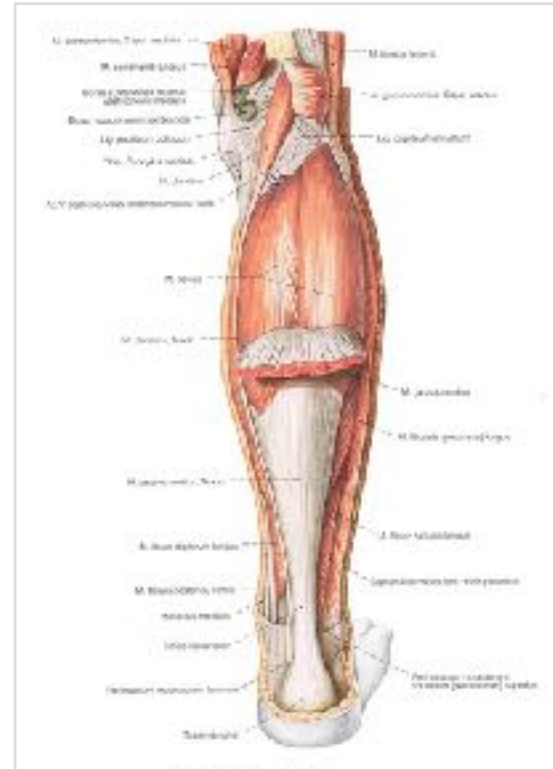
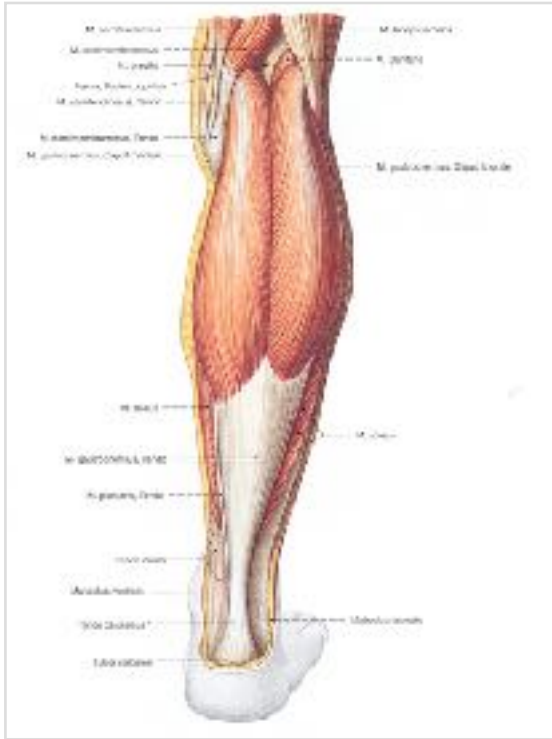


- M. biceps femoris
- M. semitendinosus
- M. semimembranosus
- Fonksiyonu:
 - Kalça ekleminde, uyluğa ekstensiyon
 - Diz ekleminde, bacağına fleksiyon

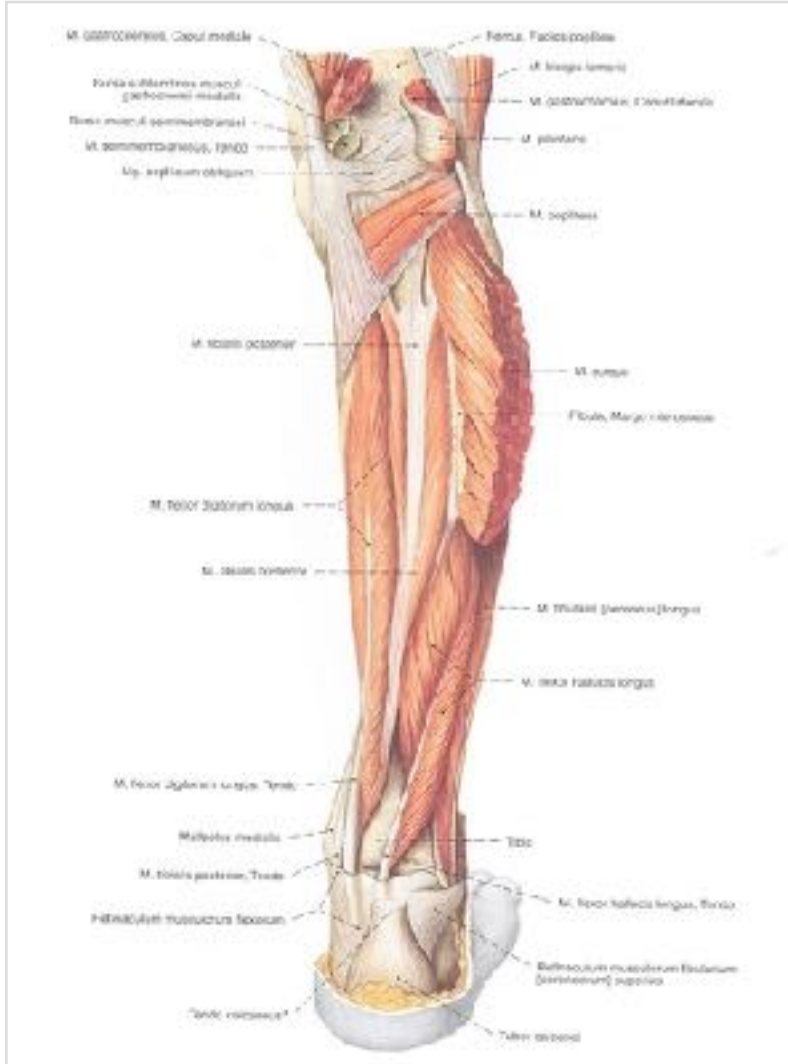
M. triceps surae

M. gastrocnemius ve M. soleus

Fonksiyonu : diz ve ayak bileğinde
fleksiyon



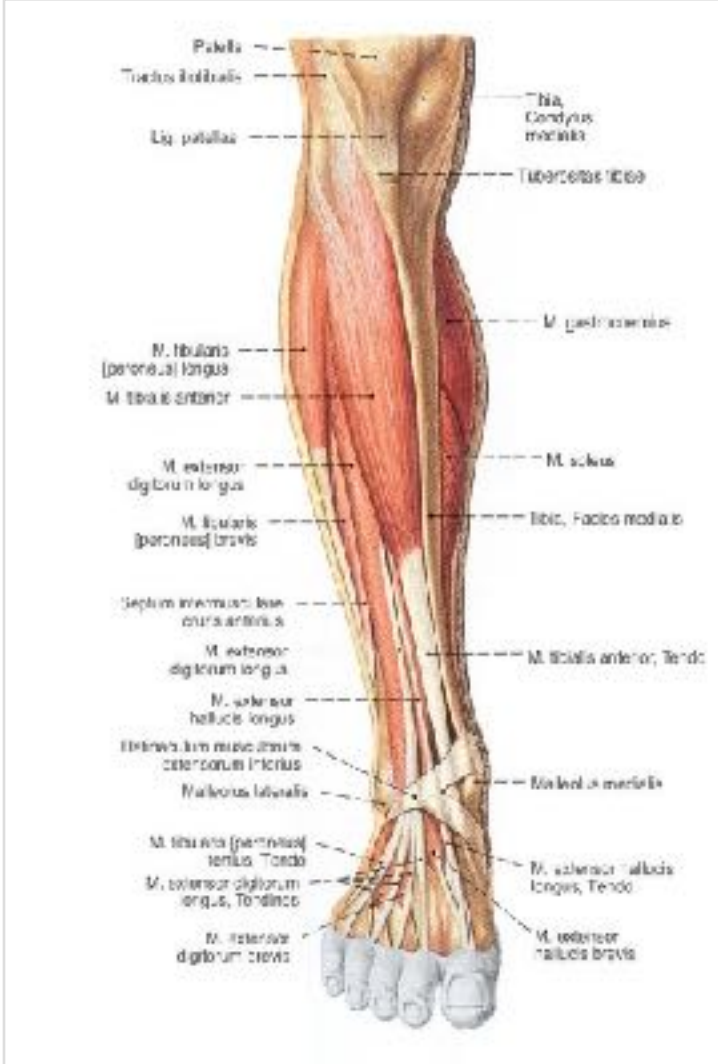
Derin arka kompartmandaki kaslar



- M. tibialis posterior
- M. flexor digitorum longus
- M. flexor hallucis longus

Ayağa fleksiyon ve inversiyon yaptırırlar

Bacak Kasları



Ayağa ekstansiyon yaptırırlar

M. tibialis anterior, ayağın en güçlü ekstansoru

M. extensor hallucis longus, başparmak extansörü

M. extensor digitorum longus, diğer parmakların extansörü

M. Peroneus tertius

Lateral kompartman kasları

Plantar fleksiyon ve eversiyon yaptırırlar:
Peroneus longus ve brevis