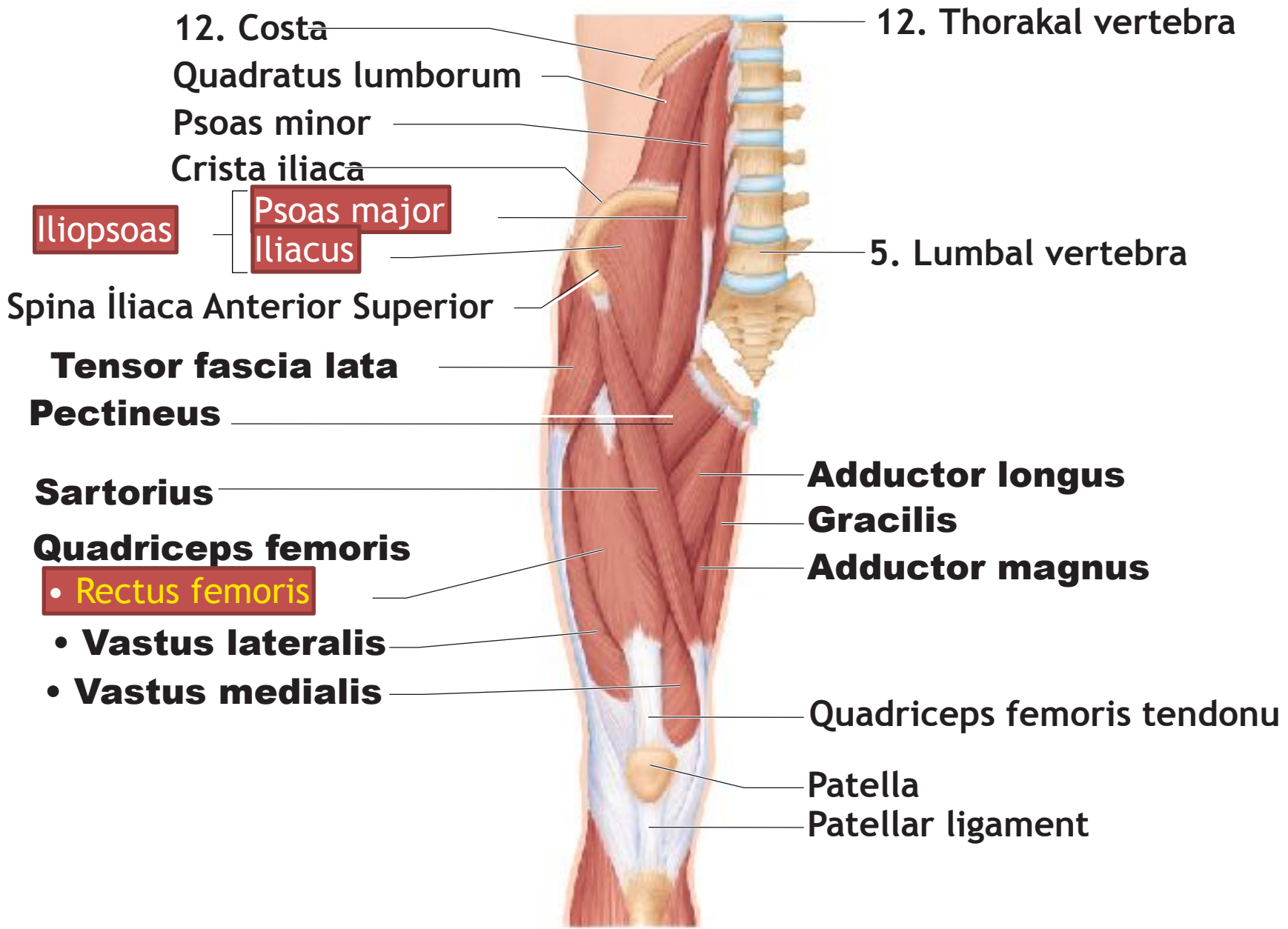


Pro Anatomi

Uyluk kaslarının TF protez ve KAFO ile
ilişkilendirilmesi

5.hft

Serap Alsancak



12. Costa

Quadratus lumborum

Psoas minor

Crista iliaca

Iliopsoas

Psoas major

Iliacus

Spina iliaca Anterior Superior

Tensor fascia lata

Pectineus

Sartorius

Quadriceps femoris

• Rectus femoris

• Vastus lateralis

• Vastus medialis

12. Thorakal vertebra

5. Lumbal vertebra

Adductor longus

Gracilis

Adductor magnus

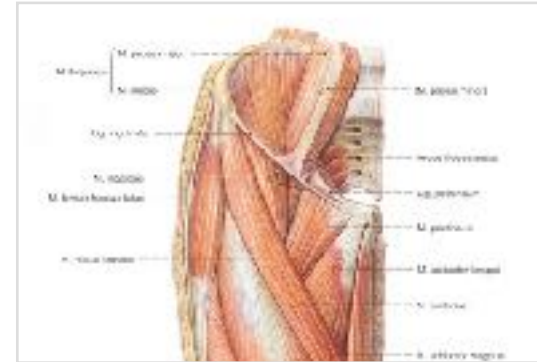
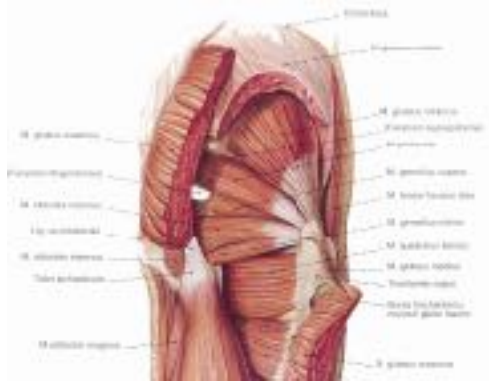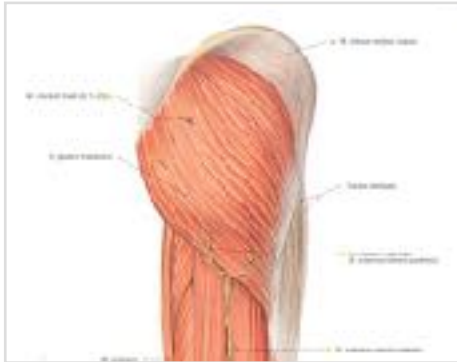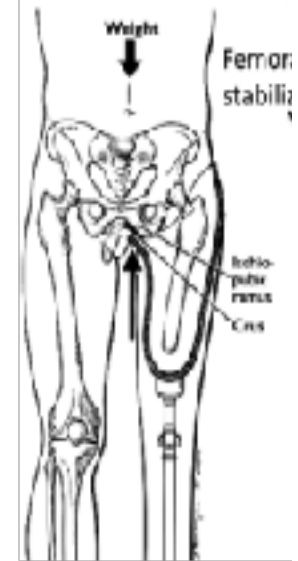
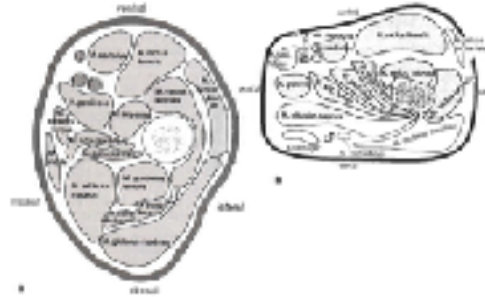Quadriceps femoris tendonu

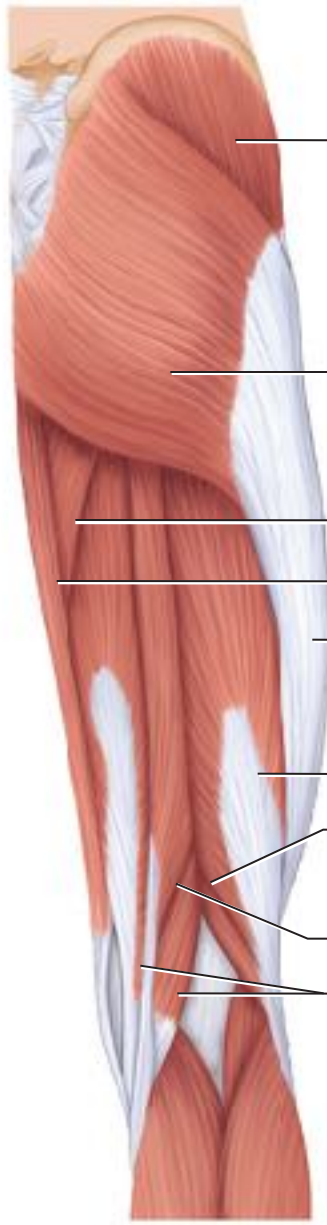
Patella

Patellar ligament

Kalça ekstansörleri ve TF-IC ve Quadrilateral soket içerisinde kasların dağılımı

- Hamstring kasları
 - Biceps femoris
 - Semitendinosus
 - Semimembranosus
- Gluteus maximus





Gluteus medius

Gluteus maximus

Adductor magnus

Gracilis

Iliotibial bant

Uzun başı

Kısa başı

Biceps femoris

Semitendinosus

Semimembranosus

Hamstringler



rectus femoris

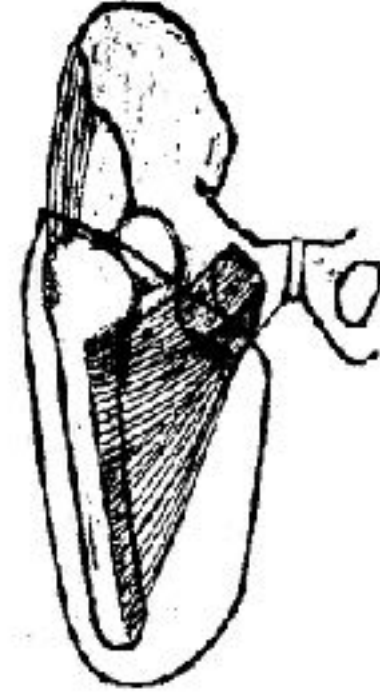
vastus lateralis

vastus medialis

**Diz ekstansörleri/fleksörleri
KAFO ilişkisi**

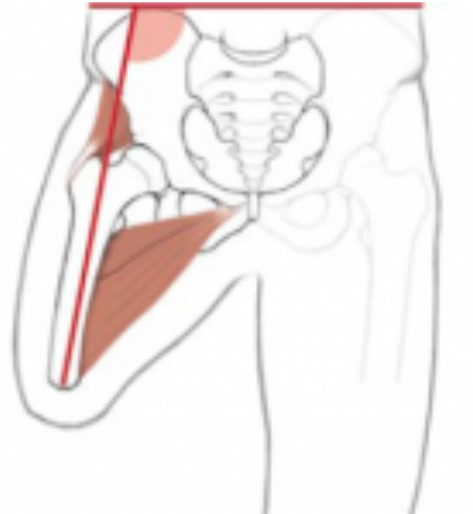Kalça adduktörleri ve TF amputasyonda imbalans

- Adductor magnus
- Adductor longus
- Adductor brevis
- Pectineus
- Gracilis

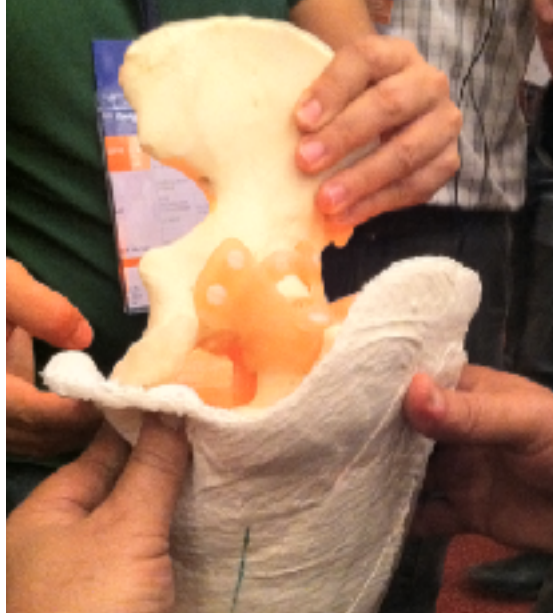

Kalça abduktörleri ve TF amputasyonda imbalans

- Gluteus maximus (+uyluk dış rotasyonu)
- Gluteus medius (+uyluk iç rotasyonu)
- Gluteus minimus (+uyluk iç rotasyonu)
- Piriformis (+uyluk dış rotasyonu)
- Obturator eksternus (+uyluk dış rotasyonu)
- Obturator internus (+uyluk dış rotasyonu)
- Gemellus superior ve inferior (+uyluk dış rotasyonu)



TF soketler ve kasların yerleşimi- Tartışma



KAFO ve kaslarla ilişkilendirme-Tartışma

