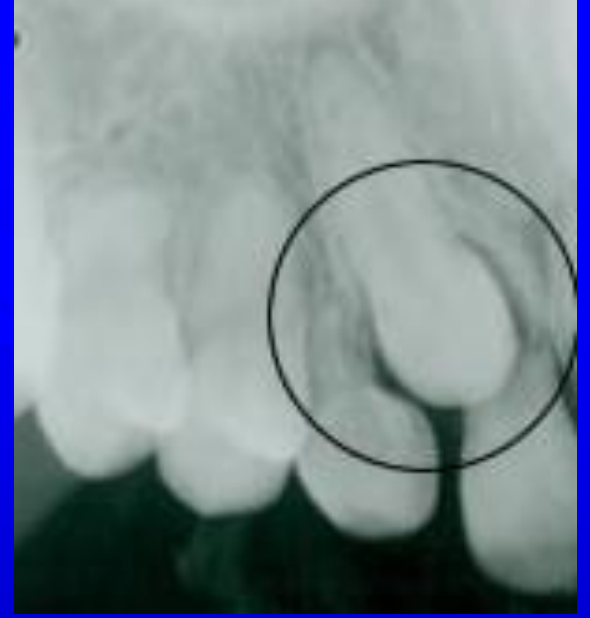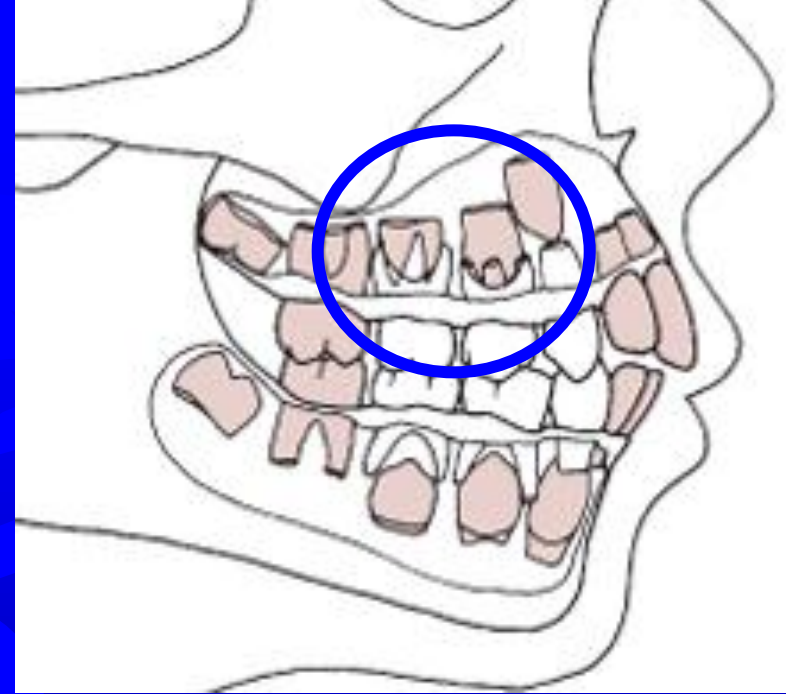


- ÜST KANINLER;
Fossa canina'da yer alır.



Bazı durumlarda lateralin kökünü rezorbe edebilir,
sürme yolu uzun olduğu için problemlerde varsa süremeyebilir.

- ÜST PREMOLARLAR;



Süt azı bifurkasyonunda yer alır.

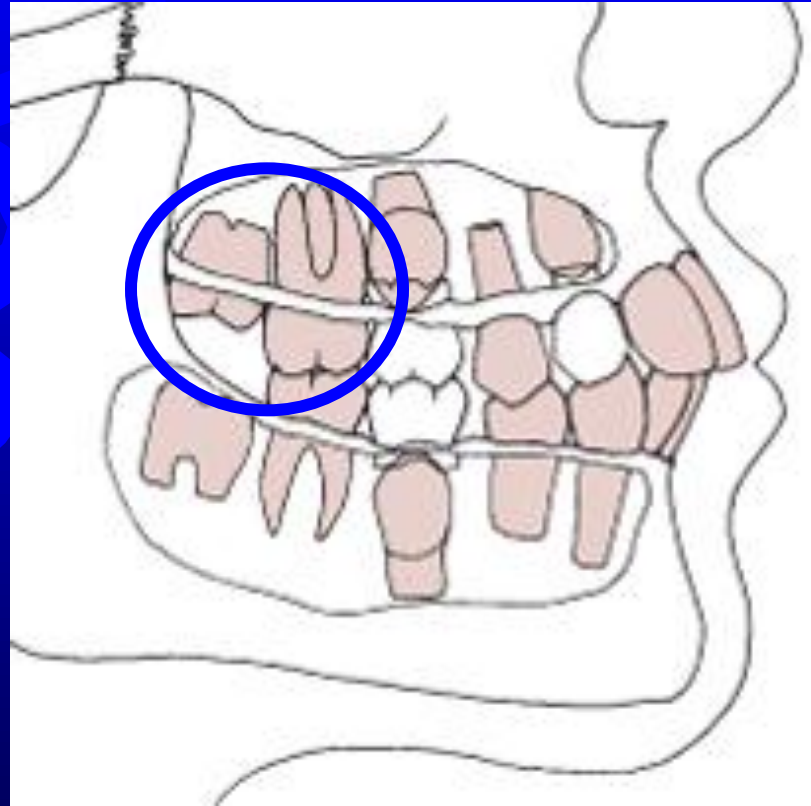
Yer sorunları pek yoktur.

Süt azı iltihabına bağlı mine hipoplazisi (Turner dişi) görülebilir.

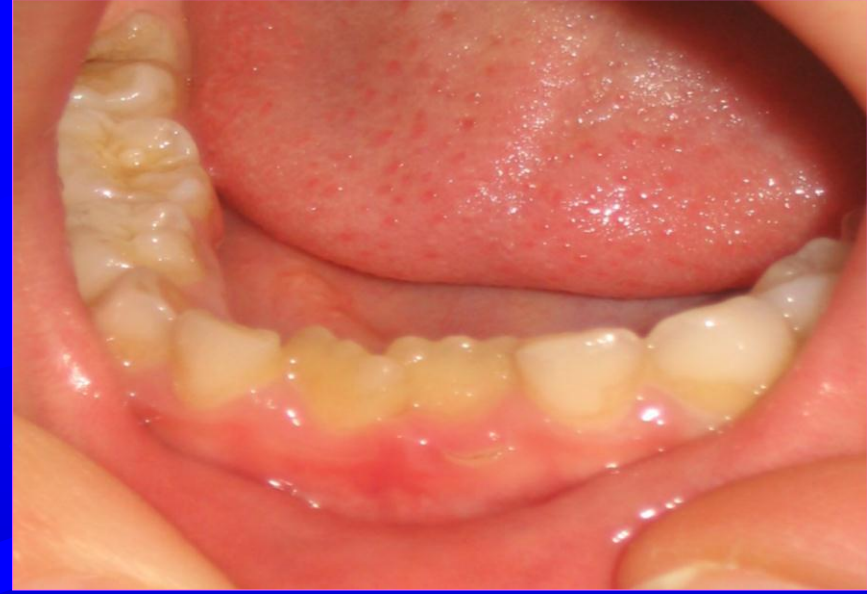- ÜST 6; Tuber maksillada yeterli gelişim olmadığında süt 2.azının minesine takılabilir ve süremez.

Bu durumda messing ligatür uygulanabilir.

- ÜST 7; 6 no. ya göre daha yukarıda konumlanmıştır.



- **ALT KESERLER;**

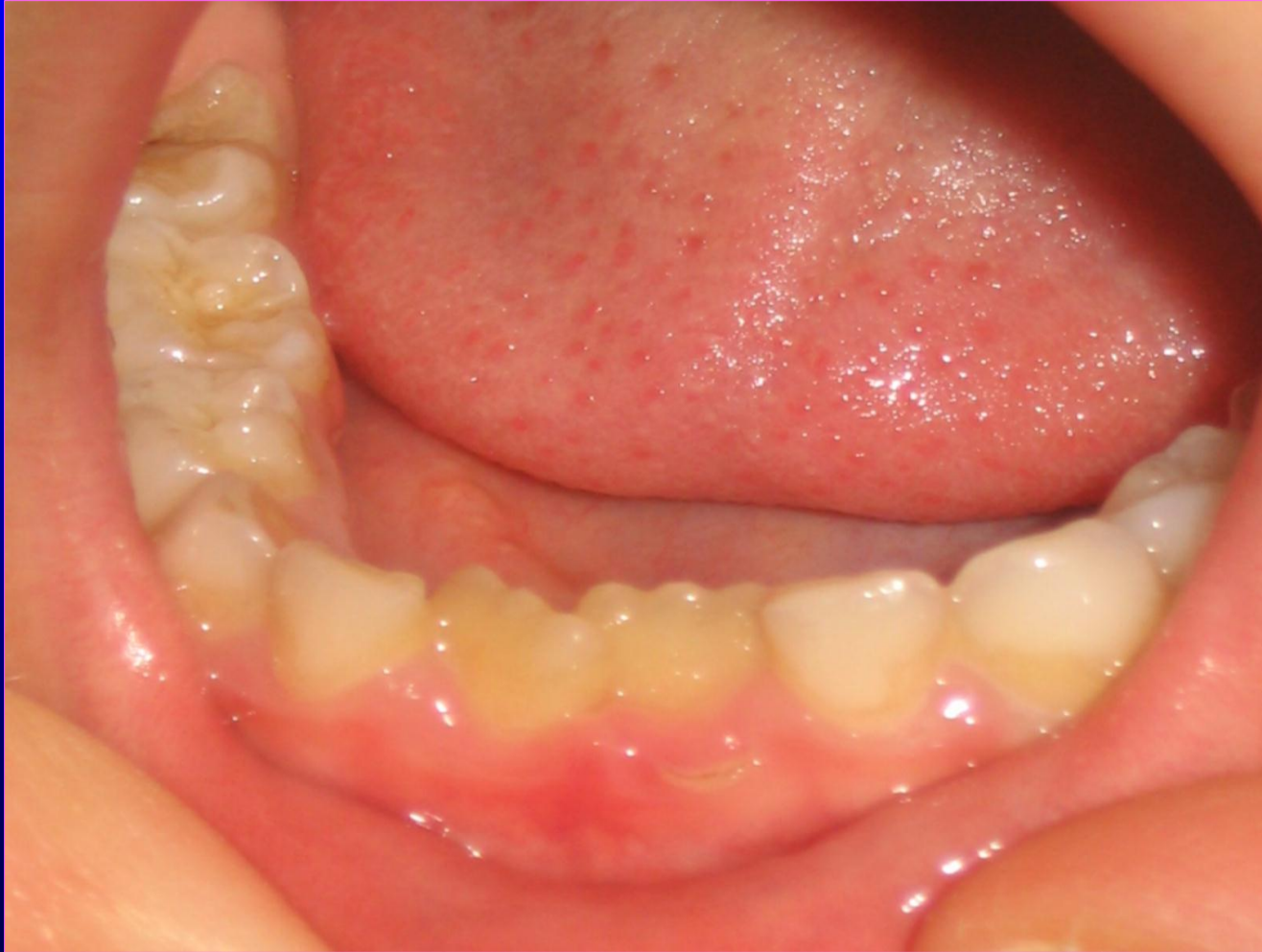

Lateraller santrallere göre daha **LİNGUALDE** konumlanmıştır.

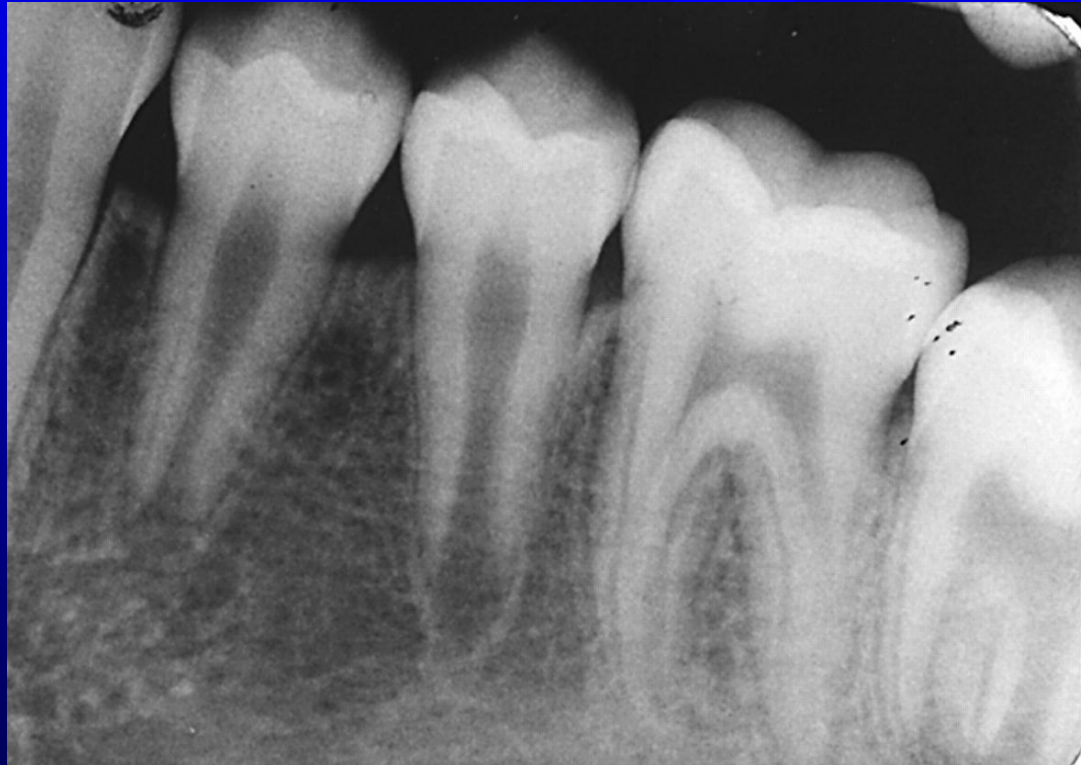Bu nedenle lingual pozisyonda sürebilir.

Daha sonra dental arkın büyümesi ve dil basıncıyla yerine gelebilir.

Alt anterior bölgede görülen 1.5-2mm
çapraşıklık **fizyolojik** sınırlar içerisinde
kabul edilir.



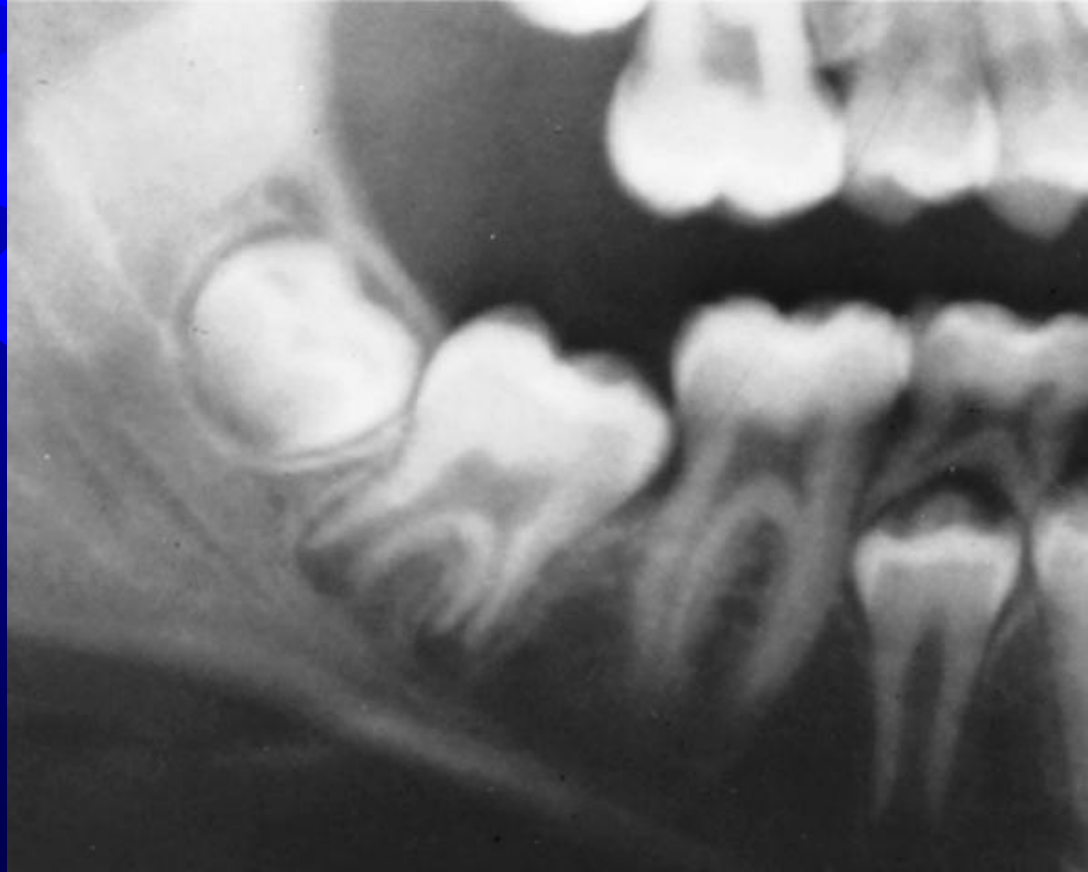- **ALT PREMOLARLAR**; genelde yer sorunları yoktur.



- **ALT 6;**

Ramus mandibula ön kenarında **rezorbsiyon**, arka kenarında **appozisyon** ile sürmektedir.

Üst moların aksine **mesiale** eğimli konumlanmıştır.



- **ALT 7;** mesial ve lingual tarafa doğru eğimlidir.

Karma dentisyon

1. Dönem (6 - 8.5 yaş arası)

6 yaş dişi sürmesi-daimi keserlerin sürmesi

1.5-2 yıllık bir ara (8.5-10 yaş)

2. Dönem

1. Premolar-kanin-2.premoların sürmesi

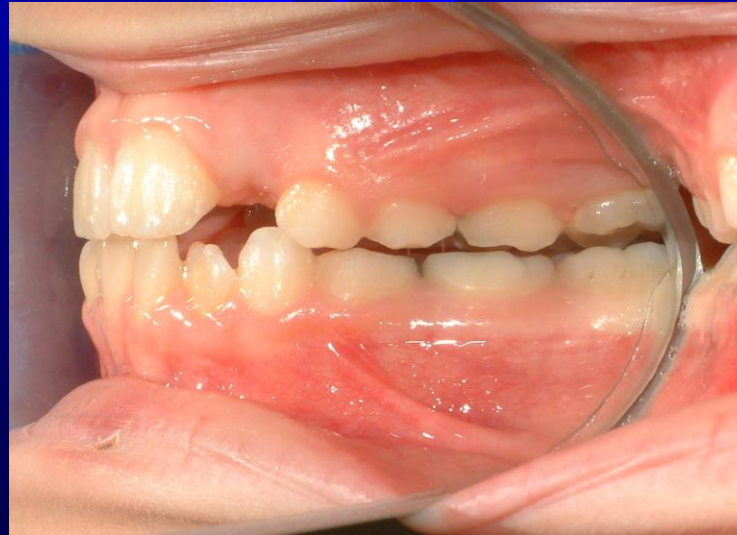1. Dönem (6 - 8.5 yaş arası)

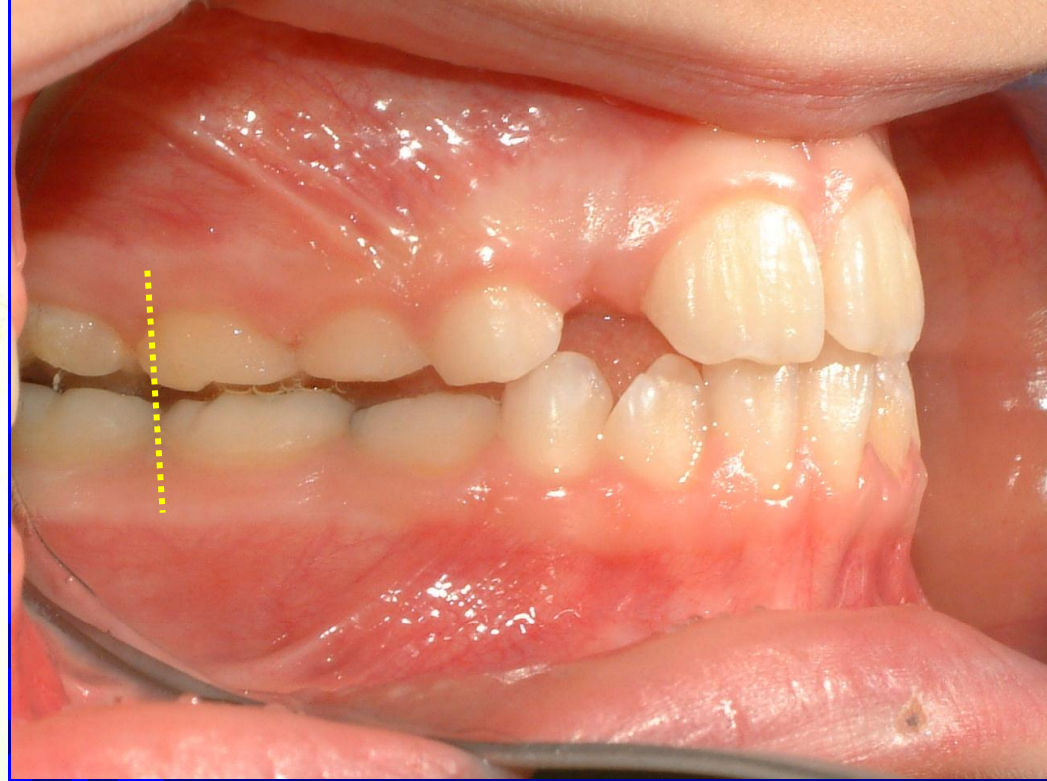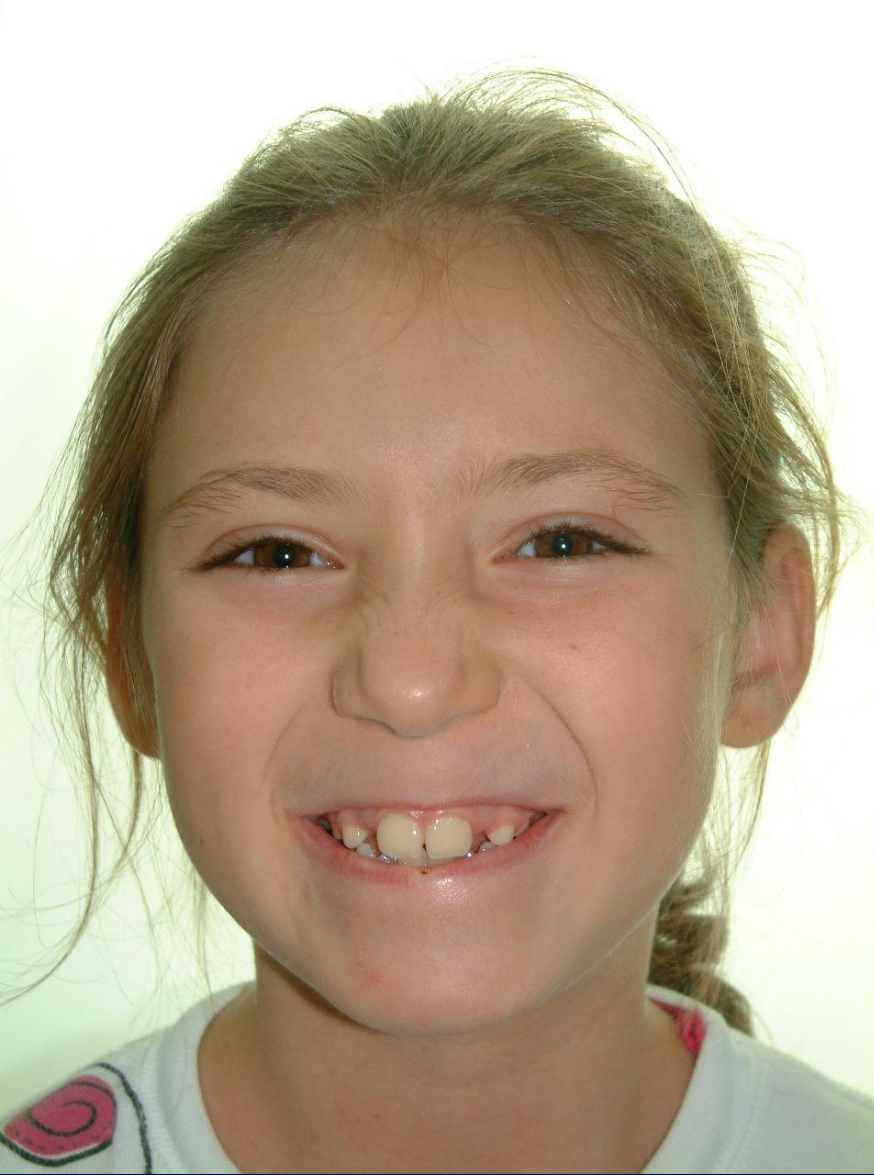- Alt 6, üst 6' dan 1-3 ay önce sürer:

OKLUZYONUN 2. KİLİTLENMESİ

Çok önemlidir !

Daha sonra sürececek tüm dişlerin okluzyonunu belirler.





6 no.ların okluzyonu **süt V no.ların** okluzyonuna baęlıdır,
çünkü bunların distalinde sürerler