

PERİNEAL HASAR VE PERİNENİN KORUNMASI

PERİNENİN KORUNMASI

- Ebe perine dokusunun Őekil deformitesi bulunmadan ve aseptik koŐullara uygun Őekilde tamir edilmesi iŐin önemli role sahiptir.

- **Perineal Travmanın Önlenmesi ve Ebenin Rolü Nedir?**

RİKS FAKTÖRLERİ

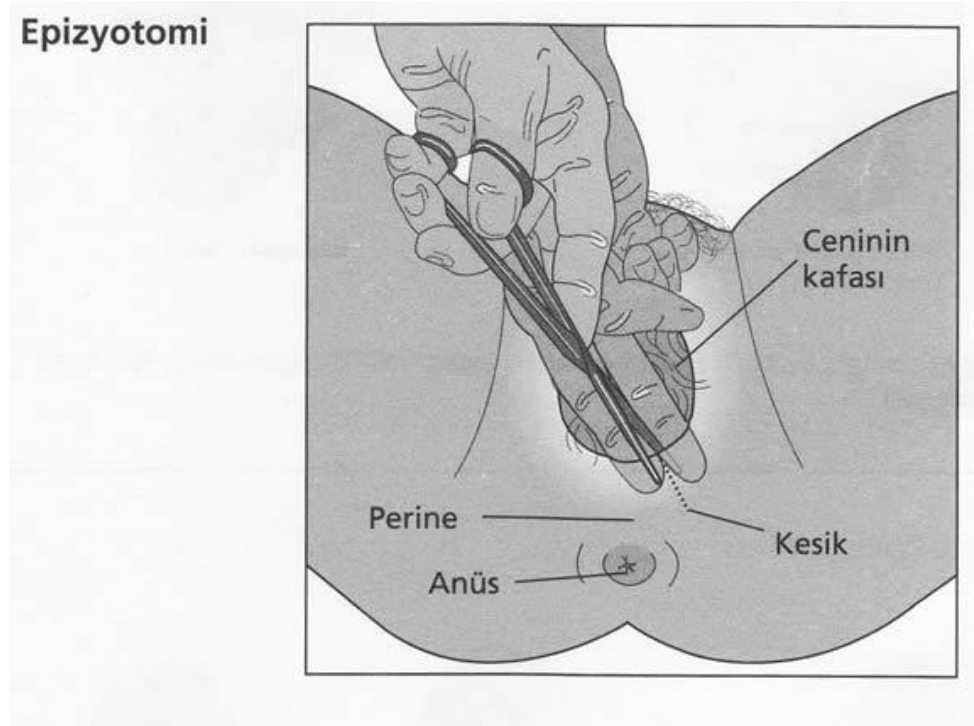
- Vajinal doğum,
- İri bebek,
- Pozisyon anomalileri
- İndüksiyon
- Epidural anestezi,
- Omuz distozisi,
- epizyotomi ve entrumental doğumu içerir
- Obezite
- İleri yaş

Perineal travma tipleri;

- **Spontan perineal travma**
- **Epizyotomi**

EPİZYOTOMİ

- Epizyotomi; doğumun ikinci aşamasında kadınlarda perineye ve arka vajen duvarına uygulanan planlı cerrahi kesi işlemidir.



Epizyotomi-Endikasyonları

- Perineal laserasyonların önlenmesi
- Operatif vajinal doğum
- Makat prezantasyon
- İkiz gebelik
- Fetal makrozomi
- Omuz distosisi
- Preterm eylem
- Kötü ÇKS 'ye sahip fetüslerde doğumun 2. evresinin kısaltılarak doğumun bir an önce gerçekleştirilmesi gereken durumlar

Epizyotominin Yararları

- 3.ve 4.derece yırtıklarda azalma
- Pelvik tabanın muskuler ve fasial desteđinin korunması
- Tamirinin ve iyileşmesinin istenmeyen yırtıklara göre kolay ve daha kozmetik olması
- Doğumun 2. evresinin kısalması
- Neonatal travmalarda azalma

Epizyotominin Riskleri

- İnsizyonun uzayarak 3. ve 4. derece yırtığa neden olması
- İstenmeyen anatomik sonuçlar (asimetri, introitusta daralma, kötü kozmetik görüntü)
- Kan kaybında artma
- Postpartum ağrıda artma
- Enfeksiyon riskinde artma
- Seksüel disfonksiyon
- Üriner , fekal ve gaz inkontinansı

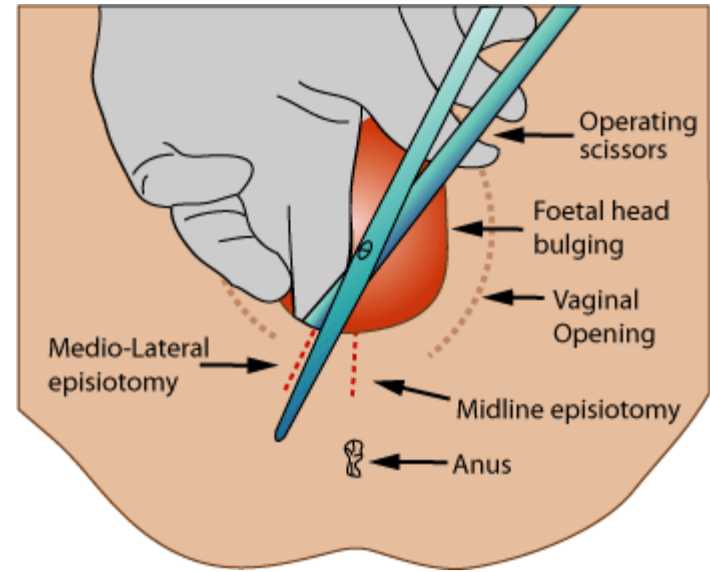
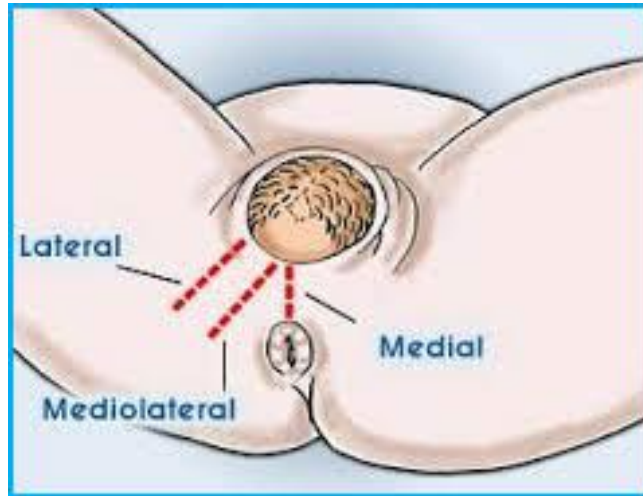
DERECELENDİRME		ÖZELLİK
1. Derece		Yalnızca <u>perineal</u> cilt etkilenmiştir.
2. Derece		<u>Perineal</u> cilt yanı sıra yüzeysel kaslar ve vajina arka duvarı da etkilenmiştir.
3. Derece (İkinci derecede etkilenen yapılara ek olarak anal sfinkter yaralanmasını içerir.)	3a	<%50'si <u>eksternal</u> ve anal <u>sfinkter</u> yırtığı
	3b	>%50'si <u>eksternal</u> ve anal <u>sfinkter</u> yırtığı
	3c	Hem <u>eksternal</u> hem <u>deinternal</u> anal <u>sfinkter</u> yaralanmasını içerir
4. Derece		Epitelyum, anal <u>sfinkterin</u> tamamı ve <u>perinenin</u> etkilendiği durumdur.

EPİZYOTOMİ TİPLERİ

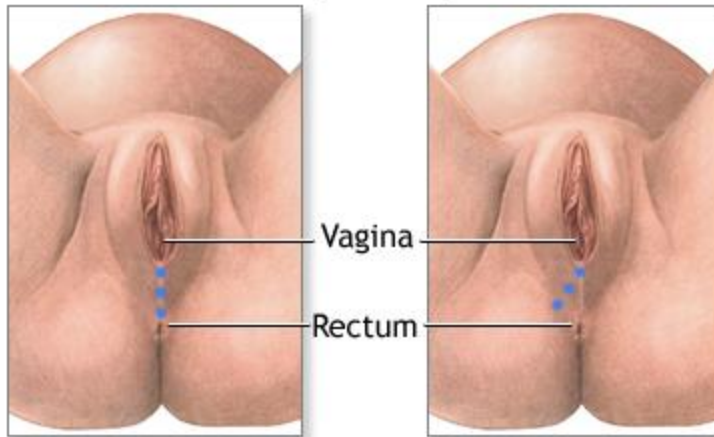
Median Epizyotomi

- Bu tipte 3.- 4. derece yırtıklar mediolaterale veya hiç epizyotomi yapılmamışlara oranla daha sık görülür.
- Doğum sonrası koitus mediolaterale göre daha önce başlar ve daha kolay iyileşir.
- Tek dezavantajı olan, daha büyük 3. derece uzama riskini minimuma indirmek mümkündür.

EPIZYOTOMİ TİPLERİ



Episiotomy



Median incision

Mediolateral incision

- **Mediolateral Epizyotomi**

- İnsizyon; vajinal mukoza, bulbokavernöz kas, transvers perineal kas ve perine cildini kapsar. 45 dereceden daha az bir açı ile annenin sağına açılır.
- Daha fazla kas kesildiğinden daha fazladır ve daha geç iyileşme görülür.

- **PERİNEAL TRAVMALARIN DEĞERLENDİRİLMESİ**

- Peri-üretal alan, vajinal cuff, lateral vajinal duvar, posterior vajinal duvar, perineal gövde ve anal sfinkter kontrol edilir.

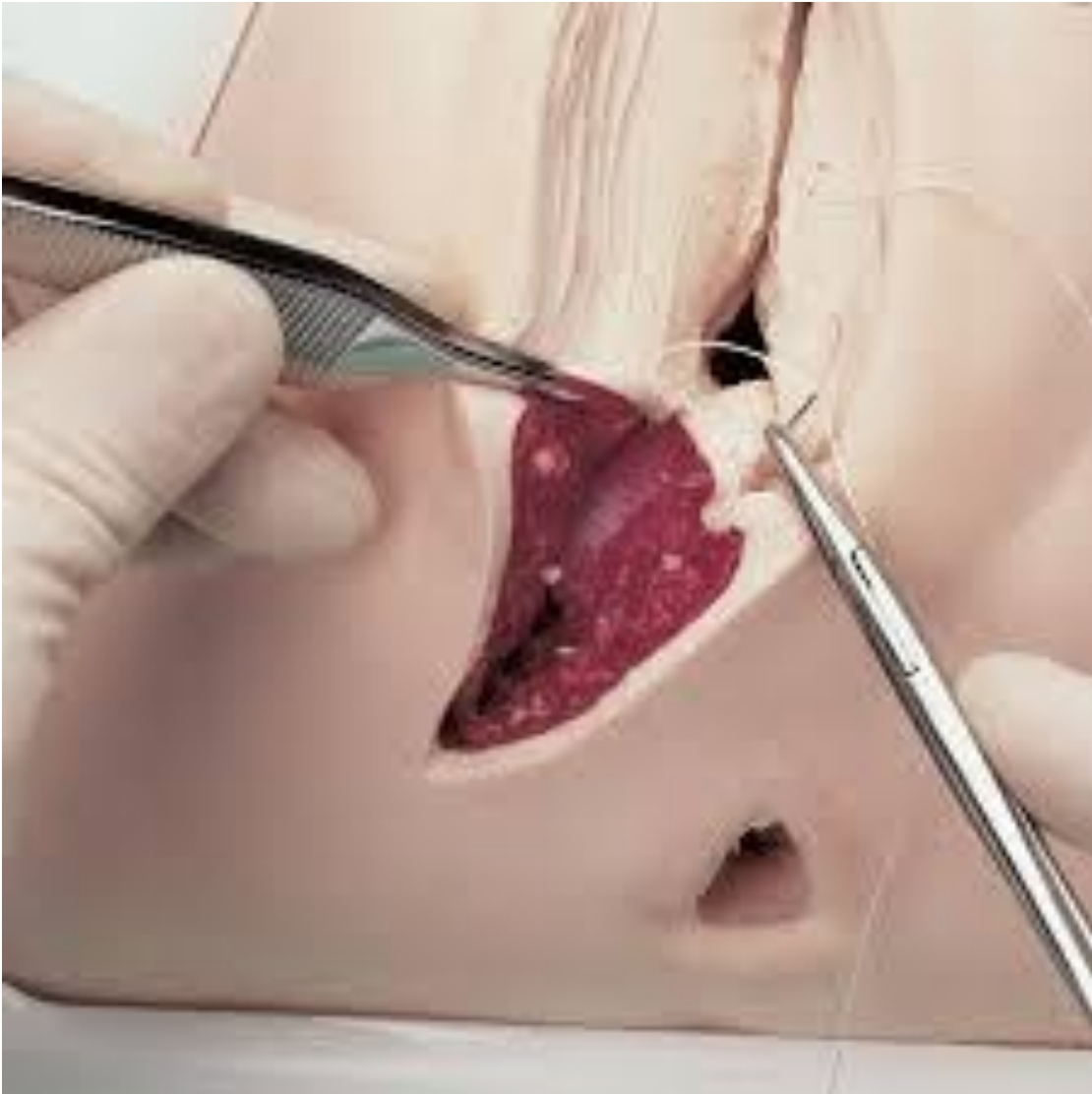- *Görsel Muayenede;*

- Vajinal Muayene

PERİENAL TAMİR

- AMACI;
- Kanamayı durdurmak,
- İnfeksiyonu önlemek,
- İyileşme sürecini hızlandırmak
- Kozmetik bir görünüm sağlamak

- **Suture etmeye karar verme ve suture materyaline karar verme sürecinde dikkat edilecekler**
- **Birinci derece travmalarda.....**
- **İkinci derece travmalarda.....**
- **Üçüncü derece travmalarda.....**



İŞLEM BASAMAKLARI-1

- Anneye yapılacak işlem hakkında bilgi verilir.
- Malzemeleri hazırlanır
- Vajina içine steril bir tampon konur.
- Perinenin tamirine öncelikle vajina derisindeki yırtığın süturu ile başlanır.
- Vajinadaki yırtığın tepesi belirlenir

İŞLEM BASAMAKLARI-2

- İlk stur, yırtıđın st kşesinin 0,5-1 cm stne konur.
- Vajina giriřine kadar tek tek dikiřlerle devam edilir.
- Devamlı (continie) suturla vajina kapatılır.
- Perinenin derinindeki levator adaleleri orta hat zerinde birleřtirilir.
- Son olarak perine cildi kapatılır. Burada da tek tek dikiřler kullanılır

- VİDEO SİMÜLASYON.....

- MAKET ÜZERİNDE İŞLEM BASAMAKLARININ GÖSTERİLMESİ

DİKKAT EDİLECEKLER

- Asepsi
- Analjezi ve anestezi
- Rektum mukozasının dikiş içine girmemesi
- Vajina içine konan tampon dışarıya alınması.
- Üçüncü ve dördüncü derece perine yırtığı cerrah tarafından değerlendirilmeli.
- Kanama odağı olup olmadığı işlem sonunda kontrol edilmeli

Epizyotomide Ebenin İzlemi ve Bakımı

- **İnsizyon yerinin temiz ve kuru tutulmasını sağlamak**
- **İnsizyon yerini gözlemek**
- **İyileşmeyi hızlandırmak ve rahatsızlığı gidermek**

• -

TEŞEKKÜRLER