

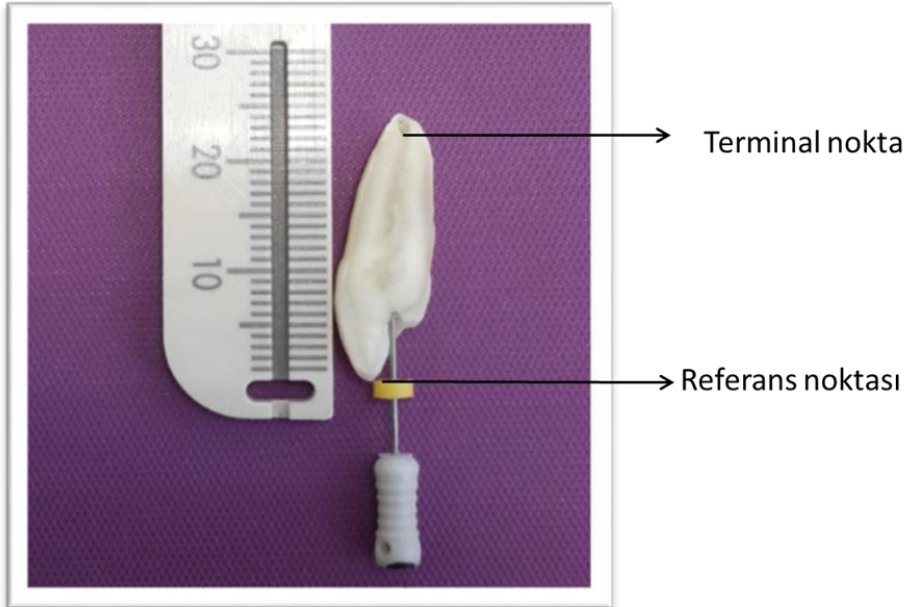
KANALDA ÇALIŞMA BOYUTU TESPİTİ

Kanal tedavilerinde çalışma boyunun doğru tespit edilmesi, başarıyı önemli ölçüde etkileyen kritik bir aşamadır. İdeal boyut bulunamazsa 2 olumsuz durum ortaya çıkar.


- 1) Yapılan şekillendirme ve dezenfeksiyon istenilen noktadan geride olursa, dezenfekte edilemeden kalmış alanlarda yeniden mikroorganizmalar çoğalır.
- 2) Gerekli çalışma boyundan daha uzun çalışılırsa periapekte meydana gelen iritasyona bağlı kanal tedavisinin başarısız olması olası bir durumdur.

Çalışma boyutu nedir?

Apikal deki kanalın en dar noktası ile **kronadaki rehber noktası** arasındaki mesafedir. Bu boyut kanalın preparasyonu, irrigasyonu, kurulanması ve doldurulması sırasında hep kullanılacaktır. Çok seanslı kanal tedavilerinde not alınmalıdır. Kanal aletlerinde, gütalarda kağıt konlarda hatta irrigasyon iğnelerinde işaret çizgilerinin bulunması bu nedenledir. (RESİM1.2.3)



Resim1

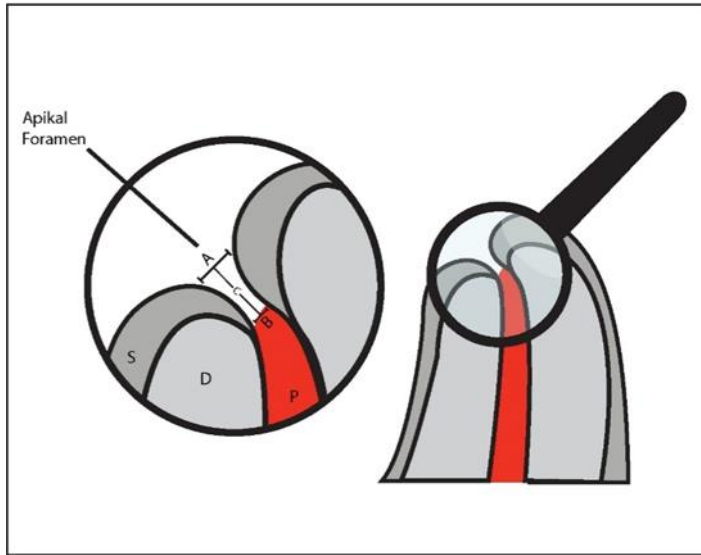
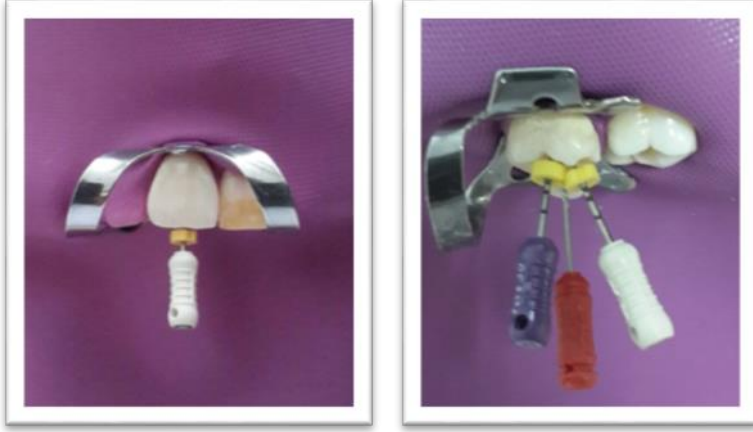

Resim2



Resim3

Krondaki rehber noktaları:Ön grub dişlerde kesici kenarlar ,tüberküllü dişlerde(küçük azı,büyük azı) tüberkül tepeleridir.Rehber noktalarının işaretleyicileri olan lastik stoperlar çalışma boyutunun doğru tespitinde önemlidir,doğru konumlandırılmalı ve gevşek olmamalıdır.



Şekil 1: Apikal foramen: A:majör foramen, B:minör foramen (apikal kontrüksiyon), C:Black aralığı , D:dentin ,S:sement ,P:pulpa

Konu ile ilgili bazı tanımlamalar:

- ▶ Apikal foramen:(majör foramen)Kök kanalının periodontal ligamente ulaştığı asıl açıklık
- ▶ Fizyolojik foramen:(apikal daralım,minör foramen)sementin kök dentinine yada periodontal dokuya ulaştığı nokta
- ▶ Anotomik apeks:dişin morfolojik olarak kök apeksi ,diş kronunun en uzak noktası

- ▶ Radyolojik apeks:kökün radyolojide görülen en uzak apikal noktasıdır.RA in AA den farklı olması kök morfolojisinin ve-veya x ışını açılmasının farklı olmasıdır
- ▶ Black aralığı: Kök kanalının; sement-dentin sınırından, periodontal ligamente kadar olan huni ya da tersine koni şeklindeki kısmı **Black aralığı** olarak tanımlanır.

Black aralığının tabanını majör (apikal) foramen, tepesini ise sement-dentin sınırında ya da yakınında olduğu düşünülen sıklıkla apikal daralmaya denk gelen minör foramen oluşturur.

Çalışma boyu nerede sonlanmalı? Tedaviler sırasında çalışma uzunluğu için Preparasyonda ve doldurmada apikal sınırı belirlemede pulpanın preoperatif durumuna göre karar verilmelidir.Kanalda çalışma uzunluğunun ve terminal noktanın tespitinde radyolojik ve elektronik yöntemlerinde bulunduğu çeşitli yöntemler mevcuttur.

Kök kanal sisteminin apikal daralım bölgesi (= minör çap) endodontik tedavinin sonlandığı ideal noktadır.

Bu anatomik alan kök kanalının en dar çapının olduğu ve **kanlanmanın en az olduğu kısımdır**

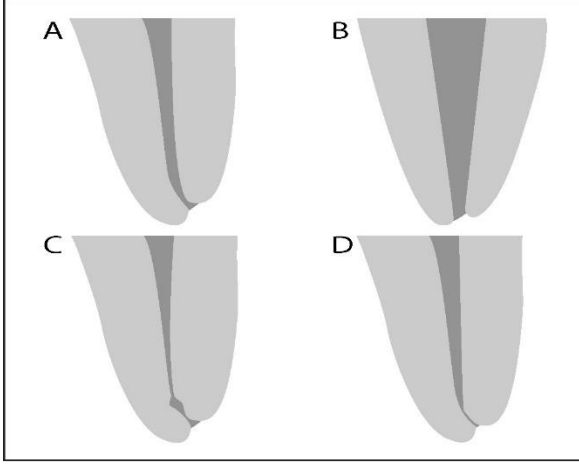
Minör çap, pulpal ve periodontal dokuların birbirine geçtiği alandır.

Mikroskobik çalışmalarda majör çapla minör çap

arasındaki mesafenin 0.5-1 mm arasında olduğu görülmüştür.Bu nedenle kanal tedavilerinin radyografik apekten 0,5-1mm geride olması önerilir.

Dişlerde her zaman klasik apikal daralım anatomileri olmayabilir. Apikal daralım anatomik olarak farklılıklar gösterebilir.

FARKLI APİKAL KONSTRÜKSİYONLAR (DARALIMLAR)



Apikal konstrüksiyon görölme oranları ;A geleneksel tek konstrüksiyon (%46) B konikleşen konstrüksiyon(%30) C multikonstrüksiyon(%19) D paralel konstrüksiyon(%5)

Apikal anatomi yaş ve apikal patolojiler nedeni ile de değişim gösterir.Yaşla birlikte apikal daralımın yeri değişir.Gençlerde 0,5 mm geride iken yaşlılarda 0,8 mm geride yer alır.

KANAL BOYU HANGİ YÖNTEMLERLE BELİRLENİR

Parmak hassasiyeti(dokunma duyusu)

Teşhis filminden tahmini kanal boyu

Kağıt konlardaki nemlilik

Radyografik yöntemler

Apeks bulucular

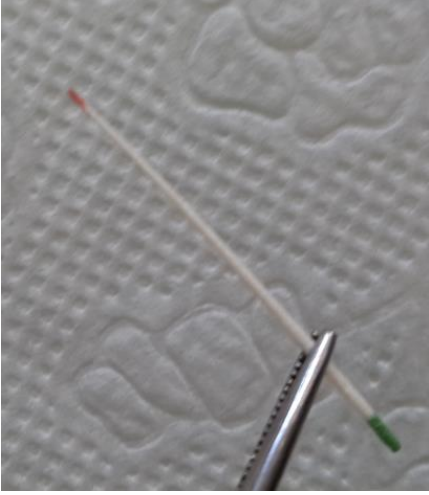
Kombine yöntemler

Parmak hassasiyeti(dokunma duyusu)

Tecrübeli klinisyenler bile bu yöntemle ancak %60 oranda apikal konstrüksiyonu lokalize edilebilmektedir

En az güvenilir yöntemlerden biridir. Parmak hassasiyeti ile kanal boyunun tespiti oldukça zor bir yöntem olup özellikle apikal daralmanın yeterli düzeyde olmadığı dişlerde başarısız sonuçlar ortaya çıkabilmektedir.

Benzer şekilde kâğıt konda apikal foramene denk gelen noktada kan ya da eksudanın oluşturduğu iz ile kanal boyunun tahmin edilmesi de oldukça zordur ve klinik uygulamalarda güvenilir bir yöntem değildir.



Radyografik yöntem;

Günümüzde klinik uygulamalarda en yaygın yöntem radyografi ile kanal boyunun tespit edilmesidir. Bu yöntemde iki boyutlu radyografik görüntü üzerinde izlenen radyolojik apeks yardımıyla major ve minör foramenin lokalizasyonu tahmin edilip çalışma boyu belirlenmektedir.

Çalışma boyutu radyografik apeksten 0.5-1mm kısadır

Radyografide aletin kanalda saptanan gölge boyu ile gerçek boyu kaydedilir daha sonra orantı ile dişin gerçek boyu saptanmaya çalışılır

$$\frac{\text{Kanal aletinin filmdeki uzunluğu(a)}}{\text{kanal aletinin gerçek uzunluğu(b)}} = \frac{\text{dişin filmdeki uzunluğu(c)}}{\text{dişin gerçek uzunluğu(x)}}$$

X= b.c/a

Dijital radyografiler:

Radyasyon boyutu %40 azaltılmıştır.hasta daha az radyasyon alır.

Özel yazılımları sayesinde dijital görüntüde iki nokta arasındaki mesafeyi ölçme olanağı vardır. Çoğaltma ve ölçme özelliklerine rağmen direkt dijital radyografiler konvansiyonel radyografilerdeki ölçümler açısından kaliteyi yakalayamamıştır.

Radyografi ile elde edilen iki boyutlu görüntülerde anatomik varyasyonlar, süperpozisyonlar ve distorsiyonlar nedeniyle doğru referans noktalarının her zaman tespit edilememesi , hastanın röntgen ışınlarına maruz kalması gibi dezavantajları çalışma boyu tespitinde alternatif yöntemlerin aranılmasına neden olmuş ve elektronik apeks bulucular(apex locatorlar) ile çalışma boyu tespiti yöntemi gündeme gelmiştir.

APEKS BULUCULAR

Kök kanal boyu tespiti için elektrik yöntem kullanılması düşüncesini ilk kez 1918 yılında Custer, gündeme getirmiştir ancak bu cihazların kullanılabilirliğinin ortaya konması 1942 yılında Suzuki'nin, köpekler üzerinde yaptığı deneysel çalışma ile mümkün olmuştur.

Suzuki, yaptığı çalışma ile oral mukoza ile periodontal membran arasında 6,5 k Ω 'luk bir direncin olduğunu ve bu direncin ağız içerisinde her yerde sabit olduğunu tespit etmiştir. Ayrıca araştırmacı bu değer hastanın yaşı, dişin türü ve hastanın bayan ya da erkek olması gibi değişkenlerden etkilenmediğini ortaya koymuştur.

1962 yılında Sunada, ise Suzuki'nin prensibinden yola çıkarak, direkt akım ile kök kanal boyu ölçen bir cihaz tanıtmış ve EAB'lerin temelini atmıştır. Yıllar içinde, EAB'lerde kullanılan teknolojiler geliştirilmiş ve daha başarılı sonuçlar elde edilmesine yönelik cihazlar üretilmiştir. Geçmişten günümüze dek kullanılan EAB'ler üretici firmaların verdiği bilgiler ve yapılan bilimsel araştırmalar çerçevesinde çeşitli şekillerde sınıflandırılmıştır

EAB'lerin gelişimsel süreçleri göz önünde bulundurulduğunda rezistans,impedans,frekans,oranlı tip olarak dört ana temel grup vardır.Bu dört nesil apeks bulucuların özellikleri geliştirilip 5. Ve 6. Nesil apeks bulucularda geliştirilmiştir.

REZİSTANS TİP ELEKTRONİK APEKS BULUCULAR (BİRİNCİ NESİL)

Sunada, 1962 yılında The Root Canal Meter (Onuki Medical Co, Tokyo, Japonya) isimli cihazı kullandığı çalışmasıyla, oral mukoza ve periodontal ligament arasındaki sabit elektriksel rezistans farkı kullanılarak kök kanal boyunun ölçülebileceğini ortaya koymuştur. Kullanılan cihaz periodontal ligament ile oral mukoza arasında 6,5 k Ω 'luk elektrik direncinin varlığı prensibi temel alınarak tasarlanmıştır. Rezistans tip EAB'lerde dudak klipsi ve endodontik eğe arasındaki rezistans farkı basit bir devre

yardımla ölçülür ve 6.5 k Ω 'luk değere ulaşıldığında eğenin diş ile periodontal ligamentin birleşme sınırında olduğu kabul edilir.

Rezistans tip EAB'lerin en büyük dezavantajı ise kanal eğesinin kanal içinde irigasyon solüsyonu veya canlı pulpa dokusu gibi bir iletkene teması halinde cihazın yanlış ölçüm yapmasıdır. Bu sorunun nedeni bu tip cihazların kanal içerisindeki sıvıdan, doku artıklarından etkilenmesi ve sanki devre tamamlanmış gibi algılamasıdır. Bu durumda EAB ege ile minör foramene ulaşmadan, ulaşılmış gibi algılar ve çalışma boyu ölçümü başarısız olur. Bu cihazların diğer bir dezavantajı kullanılan pil zayıfladığında yapılan ölçümlerin başarısız olmasıdır. Ayrıca kullanılan doğru akımın kalp pili taşıyan hastalarda ciddi problemler ortaya çıkarabileceği de bilinmektedir. Rezistans tip EAB'lerin kullanımdan önce kalibrasyonları yapılmalıdır. Kalibrasyondaki hatalar yanlış ölçümlerin gerçekleşmesine neden olur. Ayrıca açık apeksli ve periodontal lezyonlu dişlerde, devre net olarak tamamlanamaz ise başarısız ölçümler ortaya çıkabilmektedir.

İMPEDANS TİP ELEKTRONİK APEKS BULUCULAR (İKİNCİ NESİL) :

Kök kanalında koronerden apikale doğru uzanan ve apikale gittikçe artan elektriksel bir impedans mevcuttur. Kanalın en dar yeri olan apikal daralmada kök kanal duvarından geçen impedanstaki ani düşüş, cihazlar tarafından tespit edilip, çalışma boyu tespiti gerçekleştirilmektedir. 1971 yılında bu prensiple çalışan ilk cihaz olan Sono-Explorer (Hayashi Dental Supply, Tokyo, Japonya) İnoue tarafından kullanıma sunulmuştur. Sono Explorer, iki empedansı ölçmekte ve okuma değerleri birbirine yaklaşıncaya kanal sonlanmasını saptamaktadır ve ege apekse ulaştığında, kullanıcıyı düşük frekanslı bir sesle uyarmaktadır. 1986 yılında ise Hasegawa ve ark. tarafından yüksek frekanslı bir devre (400 kHz) kullanan Endocater cihazı tanıtılmıştı. Bu cihazda iletken sıvı varlığında da doğru ölçüm yapılabilmesi amacıyla, üzeri teflon (yalıtkan) kaplı bir ege kullanılarak yalıtım sağlanmaya çalışılmış; ancak üzerine kaplanan ege dar kanallarda kullanılamamıştır. Himel ve Schott, teflon kaplamanın sterilizasyon işlemleri sırasında zarar gördüğünü bildirmişlerdir. Ayrıca bu cihazın diğer bir dezavantajı da hastalarda ağrıya benzer bir rahatsızlık hissi yaratması (kullandığı yüksek elektrik akımından kaynaklı) ve her kullanımdan önce yeniden kalibrasyon gerektirmesidir. İmpedans tip cihazlarda, rezistans tip cihazlarda gözlenen dudak klipsinin temasında doğan sıkıntıların üstesinden gelinebilmesi amacıyla dudak klipsi yerine elde tutulan bir parça dizayn edilmiştir. Bu sayede daha ergonomik ve enfeksiyon kontrolünün daha kolay sağlandığı bir düzenek oluşturulmuştur.

FREKANS TİP ELEKTRONİK APEKS BULUCULAR (ÜÇÜNCÜ NESİL) Üçüncü nesil EAB'ler kanalın sonlandığı noktayı belirlerken iki farklı frekans ve empedans ölçümünü değerlendirirler. Bu cihazlar ikinci nesil EAB'lerden daha güçlü mikro-ışlemcilerle sahip olup, doğru ölçüm yapılabilmesi için gerekli olan matematiksel algoritmik ölçümleri başarıyla gerçekleştirirler.

1990 yılında, Yamashita tarafından, birinci ve ikinci nesil EAB'lerin en büyük sıkıntısı olan değişken kanal koşullarında dahi doğru bir kanal boyu ölçümüne olanak tanıyan yeni bir EAB tasarlanmıştır. Bu cihaz iki farklı frekanstaki impedans değerini ölçer ve düşük ve yüksek frekanstaki değerler arasındaki farklılıkları hesaplayarak kanal boyu

ölçümünü gerçekleştirir. Kanal eđesi apikal foramene ulařtıđında, iki impedans deęeri arasındaki fark aniden artar. Frank ve Torabinejad, bu grupta yer alan Apit /Endex (Osada Electric Co., Tokyo, Japonya) cihazını kanalın nemli olduđu durumlarda kullanmıřlar ve yüksek oranda bařarılı ölçüm (%89) yapabildiđini rapor etmiřlerdir. Ancak bu cihazın, her kullanımdan önce kalibrasyon gerektirmesi gibi önemli bir dezavantajı vardır.

1991 yılında Kobayashi ve ark. nemli ortamda kullanılabilen ve otomatik kalibrasyon sađlayan ilk modern EAB olan Root ZX'i (J. Morita, Tokyo, Japonya) tanıtmıřlardır. Root ZX, kanalın sonlanma noktasını tespit etmek için, aynı anda 0,4 ve 8 kHz'lik frekanslarda impedans deęerlerini ölçerek birbirlerine oranlar. Kuvvetli mikrořlemcilerle sahip olduđu, matematiksel oranlama ve algoritma hesabı yapabildiđi için daha dođru sonuçlar verdiđi rapor edilmektedir. Kobayashi ve Suda, farklı frekanslardaki empedans oranlarının, kanallarda farklı elektrolit sıvıların (NaOCl, distile su, EDTA gibi) varlıđında bile deęiřmediđini göstermiřlerdir. Dunlap ve ark. Root ZX'in canlı ve nekroze pulpalı kanallarda %82,3 oranında bařarılı ölçümler yapabildiđini; Shabahang ve ark. ise Root ZX 'in vakaların % 96,2'si gibi yüksek bir oranda dođru ölçüm yaptığını bildirmiřlerdir. Tespit edilen yüksek dođruluk oranları Root ZX'in bir dönem yapılan çalıřmalarda referans olarak kabul edilmesine neden olmuřtur.

ORANTI TİP ELEKTRONİK APEKS BULUCULAR (DÖRDÜNCÜ NESİL) Farklı frekanslar için ölçülen impedans deęerlerinin oranlanması prensibine dayanarak çalıřan bu cihazlarda çalıřma prensibi birbirine benzer olmakla birlikte kullanılan frekans sayısı, verilerin iřlenmesi ve deęerlendirilmesi ile ilgili farklılıklar göze çarpmaktadır. Örneđin beř farklı frekans kullanan Endo Analyzer 8005 (Analytic Endodontics, Sybron Dental, Orange, CA, ABD) ve AFA Apex Finder 7005 (Analytic Endodontics, Sybron Dental, Orange, CA, ABD) cihazlarının yanında her seferinde tek bir frekans dikkate alan, Bingo 1020 (Forum Engineering Technologies, Rishon Lezion, İsrail) cihazı da dördüncü nesil EAB olarak kabul edilmektedir. Üretici firma her seferinde tek frekanslı sinyal kullanım kombinasyonunun, cihazın güvenilir ölçüm yapma ihtimalini yükselttiđini iddia etmiřtir. Bu nesilde yer alan diđer bir EAB ise çoklu frekans temelli Propex'dir (Dentsply, Maillefer, Ballaigues, İsviçre). Kanal boyu tespiti için diđer çoklu frekans kullanan modern cihazlarla aynı prensibi kullanır. ProPex'in en karakteristik özelliđi cihazın kanal boyu ölçümünün sinyalin enerjisine bađlı olmasıdır; diđer EAB'lerde ise kanal boyu ölçümü sinyalin amplitüdüne (geniřliđine) bađlıdır. Üretici firma enerji ölçümünün daha hassas kanal boyu tespiti yapılmasını sađladığını iddia etmektedir ancak cihazın teknik özellikleri ile ilgili net bir bilgi vermemektedir.

APEKS BULUCULARIN AVANTAJLARI

Radyasyon alınmaz ,kolay ve hızlıdır

Radyasyona aşırı duyarlı kişilerde ve hamilelerde güvenle kullanılır.

Kusma refleksi olan hastalarda avantajlıdır.

Çocuklarda, özürlü kişilerde,sedasyonlu kişilerde kullanımı yararlıdır.

Filmlerde anatomik farklılıklar ve süperpozisyonlar varsa avantajlıdır.(aşırı kemik yoğunluğu,üstüste binmiş kökler,zigomatik ark,çapraşık dişler)

APEKS BULUCULARDA YANLIŞ POZİTİF CEVAPLARA NEDEN OLAN KISA DEVRE NEDENLERİ:

Metal dolguya cihazın temas etmesi

Tükrükle temas

Metal stoperlar

Aşırı irrigasyon ardından kavite kurutulmasının başarısız olması

Apeks bulucularda apekse ulaşmadan yanlış pozitif okuma nedenleri:

Bazı durumlarda yanlış sonuçlar olabilir

Vertikal kırıklar

Lateral kanallar

Perforasyonlar

Rezorbsiyonlar

Böyle şüpheli durumlar varsa mutlaka radyografiler alınmalıdır.

APEKS BULUCULARDA DOĞRU ÖLÇÜMLER YAPILABİLMESİ İÇİN TEMEL KURALLAR

Kanalda debrisler olmamalı

Kanal nispeten kuru olmalı

Koranal bölümden sızıntı gelmemeli

Kanal duvarlarına ve periapekse doğru kontakt sağlanmalı, alet çok gevşek veya sıkı olmamalı

Kanalda blokaj ve kalsifikasyon olmamalı

APEKS BULUCULARLA kanal boyunu ölçtüğümüz alet çelik veya Ni-Ti (rotasyonel aletlerle birlikte) olabilir.İrrigasyon materyalleri ile kullanılabilirler,ancak koronal giriş aşırı ıslak olmamalı.

ELEKTRONİK APEKS BULUCULARIN KULLANILMAMASI GEREKEN DURUMLAR

EAB'lerin kalp pili taşıyan hastalarda kullanımına şüpheyle yaklaşılmaktadır. Üretici firmalar özellikle kullanılmamalarını önermektedirler. Ancak konuyla ilgili literatür incelendiğinde yeni nesil EAB'lerin kalp pili taşıyan hastalarda kullanılabileceği vurgulanmakta, ancak kardiyoloji uzmanının onayı ve yönlendirmesiyle hastada yer alan kalp pilinin çalışma dizaynı gözden geçirilerek tedaviye başlanması önerilmektedir.

Sonuç olarak günümüzde teknolojik ilerlemelerle paralel olarak çalışma mekanizmaları geliştirilen yeni nesil EAB'ler yardımıyla yüksek başarı oranı ile çalışma boyu belirlenebilmekte ve bu cihazların kullanımı hekimlerin daha az periapikal film çekerek daha hızlı ve güvenli bir şekilde endodontik tedavi uygulamalarına olanak tanımaktadır.

KAYNAKLAR

- 1) Garg N,Garg A.Textbook of Endodontics.Jaypee Brathers MP First Ed.2007154-163
- 2) Kuttler,Y .Microscopic investigation of root apexes.J. Am Dent Assoc1955 50(5):544-52.
- 3) Sunada,I. New method for measuring the length of the root canal. J. Dent Res 1962;41: 375-87.
- 4) Seltzer S, Soltanoff W, Sinai I, Goldenberg A, Bender I. Biologic aspects of endodontics: Part III Periapical tissue reactions to root canal instrumentation. Oral Surg, Oral Med, Oral Pathol. 1968;26(5):694–705.
- 5) Vertuci, F.J. Root canal anatomy of the human permanent teeth. Oral Surg Oral Med Oral Pathol Oral Radiol Endod,1984; 58: 589.
- 6) Gutierrez ,J.H., Aguayo, P. Apical foraminal openings in human teeth: number and location. Oral Surg Oral Med Oral Pathol Oral Radiol Endod 1995;79: 769, 1995
- 7) Pineda,F ve Kuttler, Y. Mesiodistal and buccolingual roentgenographic investigation of 7275root canals. Oral Surg Oral Med Oral Pathol,1972 ;33: 101-10.
- 8) Alaçam, T. Foramen apikalenin diş köklerinin anatomik apeksleriyle ilişkisi. G.Ü. Diş Hek. Fak. Derg.1987;4: 67.
- 9) Schaeffer MA, White RR, Walton RE. Determining the optimal obturation length: A meta-analysis of literature. J Endod. 2005; 31(4): 271-274.

- 10) Ponce EH, Vilar Fernández JA. The cemento-dentino-canal junction, the apical foramen, and the apical constriction: Evaluation by optical microscopy. *J Endod* 2003;29:214-9. †
- 11) Ricucci D, Langeland K. Apical limit of root canal instrumentation and obturation, part 2. A histological study. *Int Endod J.* 1998; 31: 394-409.
- 12) European Society of Endodontology;; Quality guidelines for endodontic treatment: Consensus report of the European Society of Endodontology. *Int Endod J.*, 2006; 39: 921-930.
- 13) Dummer PM, McGinn JH, Rees DG. The position and topography of the apical canal constriction and apical foramen. *Int Endod J* 1984; 17(4): 192–198.
- 14) Bergenholtz G, Spangberg LSW. Controversies in endodontics. *Crit Rev Oral Biol Med.* 2004; 15: 99-114.
- 15) Weine , F.S. (1996). *Endodontic Therapy*, ed 5, St Louis, Mosby, 365. II
- 16) Siqueira JF. Reaction of periradicular tissue to root canal treatment: Benefits and drawbacks. *Endod Topics*, 2005; 10(1):123-147.
- 17) Ingle J. *Endodontics instruments and instrumentations.* Dent. Clin. N. Amer. v:1805-22 1957
- 18) Dhingra A Dayal C Singha BhardwajN .Predetermination of root canal lengths in molar teeth:Acomparision between radiovisiography and two-dimensional and three-dimentional measurements using cone-beam computed tomography. *IndianJ Dent.*2015;6:195-8
- 19) SeidbergBH,AlibrandiBV,FineH,LogueB.Clinical investigation of measuring working length of root canals with an electronic device and with tactile sence. *Jam.DentAssoc.*1975;90:379
- 20) HasegavaK,Lizuka H,Takei M.A new method and apparatus for measuring root canal length. *JNihon.Univ.Sch.Dent*1986;28:117-28
- 21) Kobayashi, C., Suda, H. New electronic canal measuring device based on the ratio metod. *J Endod*1994 ;20: 111-4
- 22) Shabahang S., Goon, W., Gluskin, A. An in vivo evaluation of Root ZX electronic apex locator. *J. Endod*1996;22: 616-18, 1996
- 23) Pagavino Pagavino G, Pace R, Baccetti T. A SEM study of in vivo accuracy of the Root ZX electronic apex locator. *J Endod* 1998;24:438-442)
- 24) Venturi M, Breschi L A comparison between two electronic apex locators: an in vivo investigation. Int Endod J. 2005 ;38(1):36-45
- 25) Janner SF, Jeger FB, Lussi A, Bornstein MM: Precision of endodontic working length measurements: a pilot investigation comparing cone-beam computed tomography scanning with standard measurement. J Endod. 2011 Aug;37(8):1046-51.
- 26) Nanda Kishor KM Comparison of Working Length Determination using Apex Locator, Conventional Radiography and Radiovisiography: An in vitro Study. *J Contemp Dent Pract* 2012;13(4):550-553.
- 27)Piasecki L, Carneiro E, da Silva Neto UX, Westphalen VP Brandão CG, Gambarini G, Azim AA : The Use of Micro-Computed Tomography to Determine the Accuracy of 2 Electronic Apex Locators and Anatomic Variations Affecting Their Precision. *J Endod.* 2016 Aug;42(8):1263-7

