



DUDAK DAMAK YARIKLI BİREYLERDE ORTODONTİK YAKLAŞIMLAR

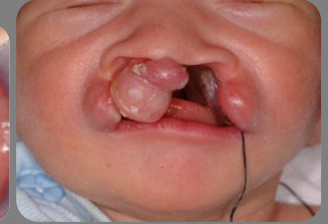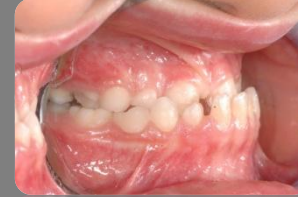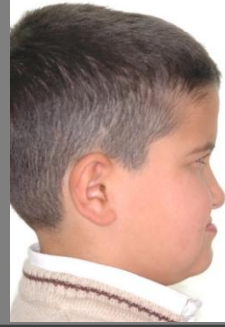Dr. Ayşe Tuba Altuğ



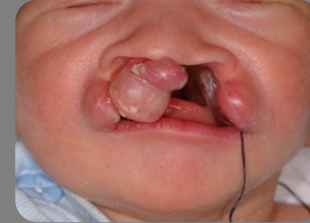Ortodonti Pratiđi Hangi Konularla İlgilenir?

1- Genetik, Konjenital, Çevresel orijinli dento-fasial anomalileri tanımlamak ve tedavi etmek.

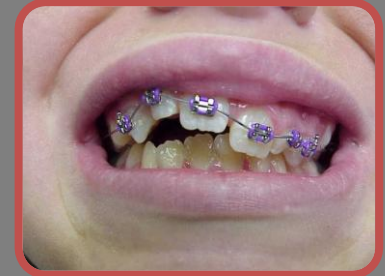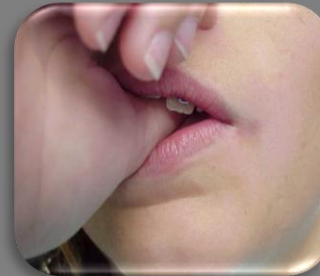GENETİK - *kalıtımsal* - kökenli anomaliler



KONJENİTAL - doğumsal- kökenli anomaliler



ÇEVRESEL - *kazanılmış* - kökenli anomaliler



- **HİPOKRAT** (M.Ö. 460 İstanköy - M.Ö. 370)
- M.Ö. 390 ilk başarılı dudak ameliyatı
- **GALEN** (M.S. 129 Bergama - 216)
- İnka uygarlığına ait seramik bir heykel (13. yüzyıl)

Lima Arkeoloji Müzesi - Peru



➤ Sabuncuođlu, Ő (1386 – 1470).

Cerrahiyet ũl-Haniye

Tũrk Tarih Kurumu Basımevi, Ankara, 1992.

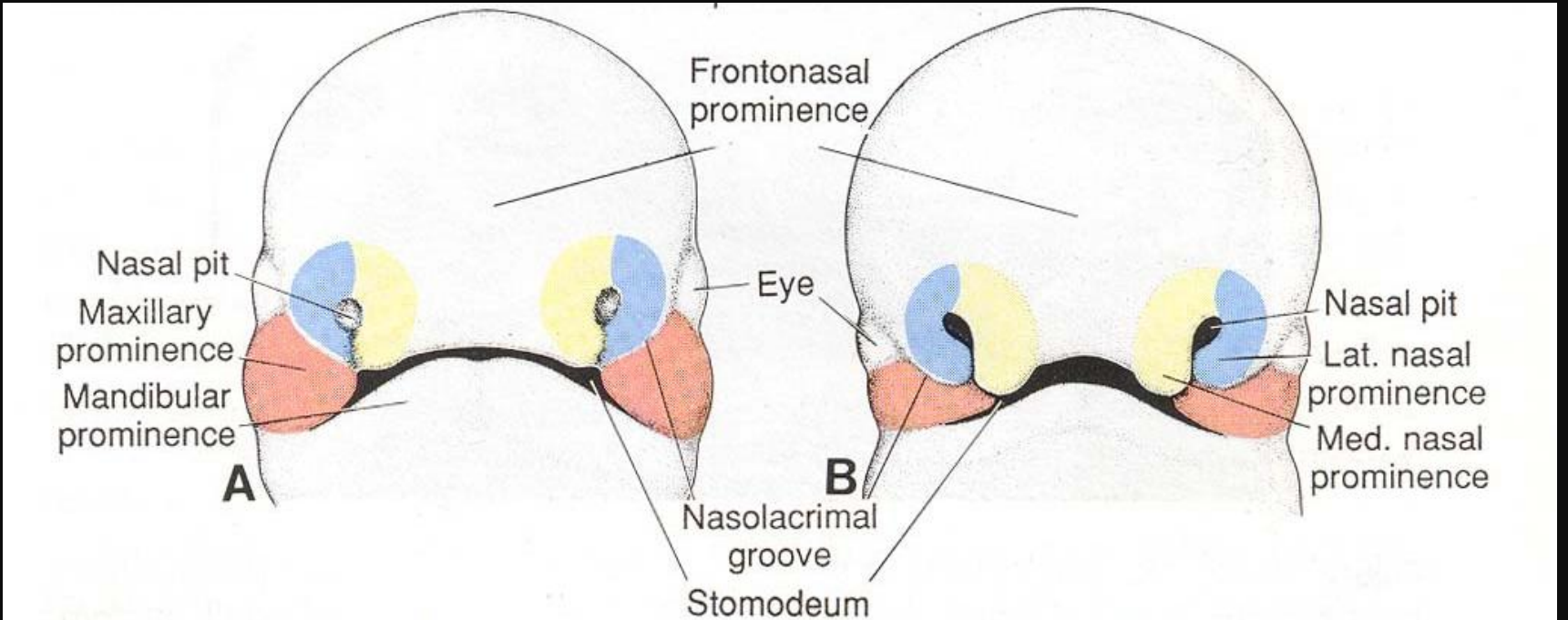


Amasya Őerafettin Sabuncuođlu Tıp Mũzesi

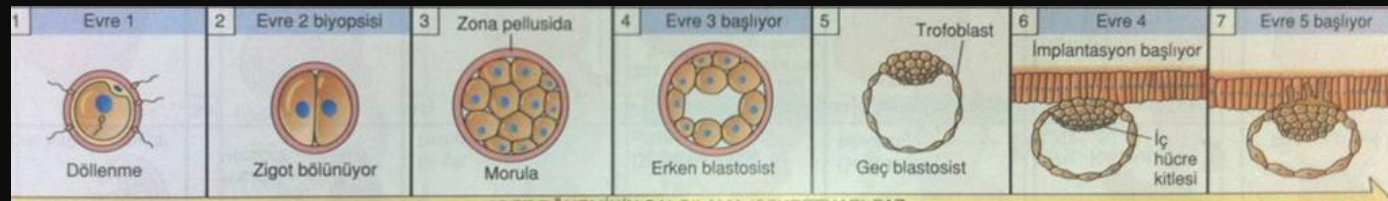EMBRYYOLOJİ

Dudak ve/veya damak yarığı embriyolojik gelişimin **ilk 8 haftası** içerisinde ortaya çıkmaktadır.

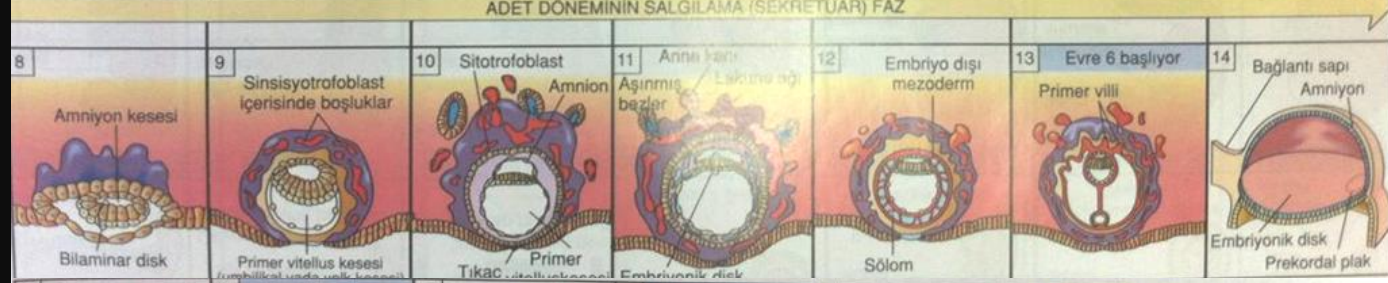Embriyoda **stomadeumun** etrafını çeviren yapılar üst yüz oluşumu ile ilgilidir.



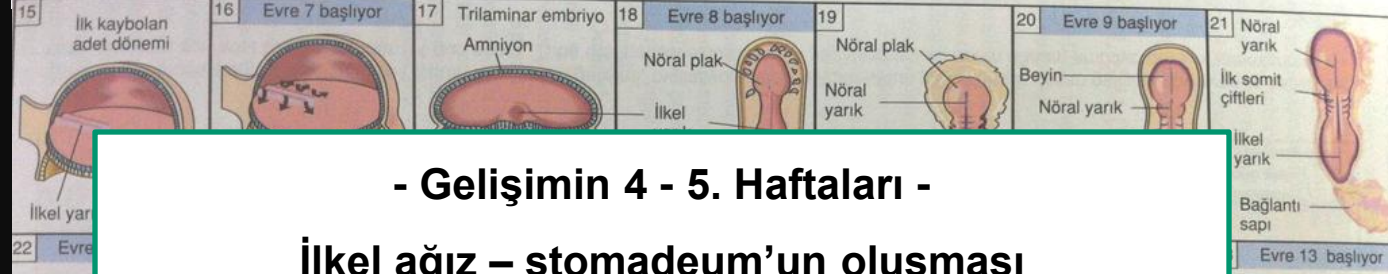1. Hafta



2. Hafta

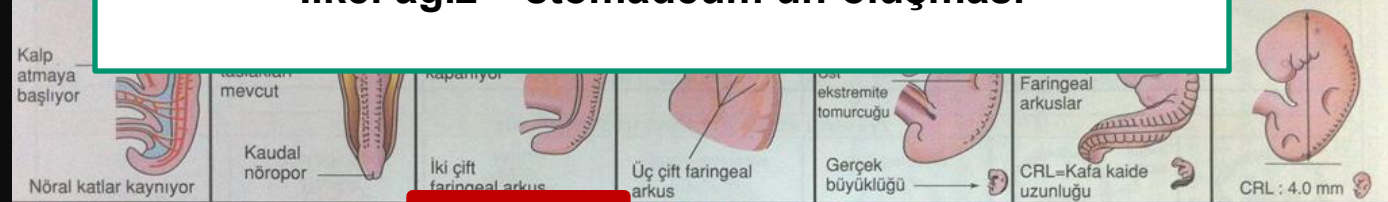


3. Hafta

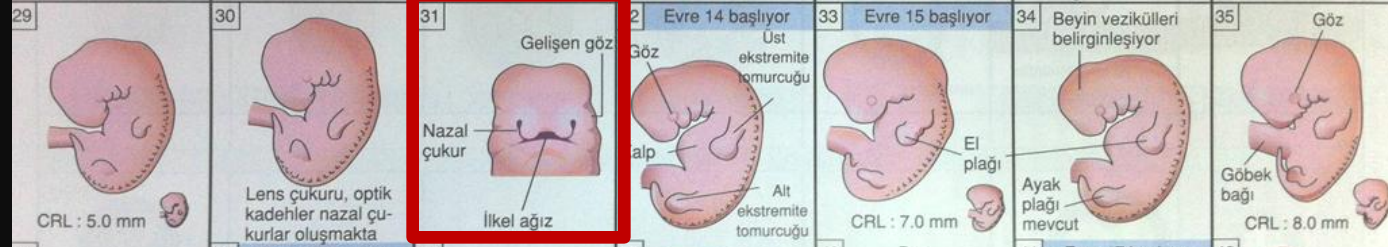


- Gelişimin 4 - 5. Haftaları -
İlkel ağız – stomadeum'un oluşması

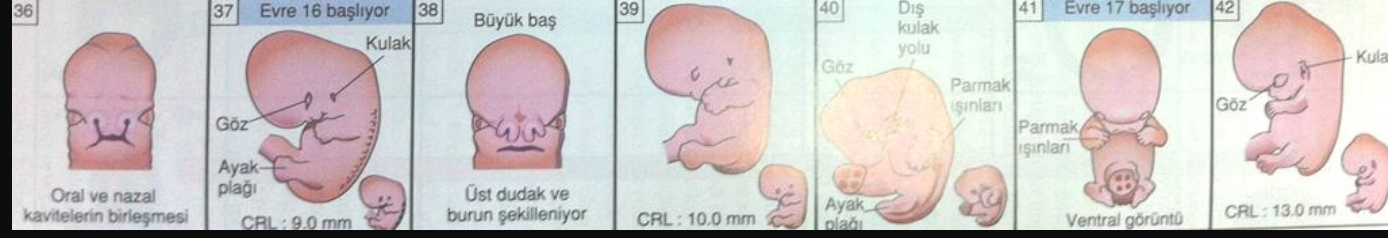
4. Hafta

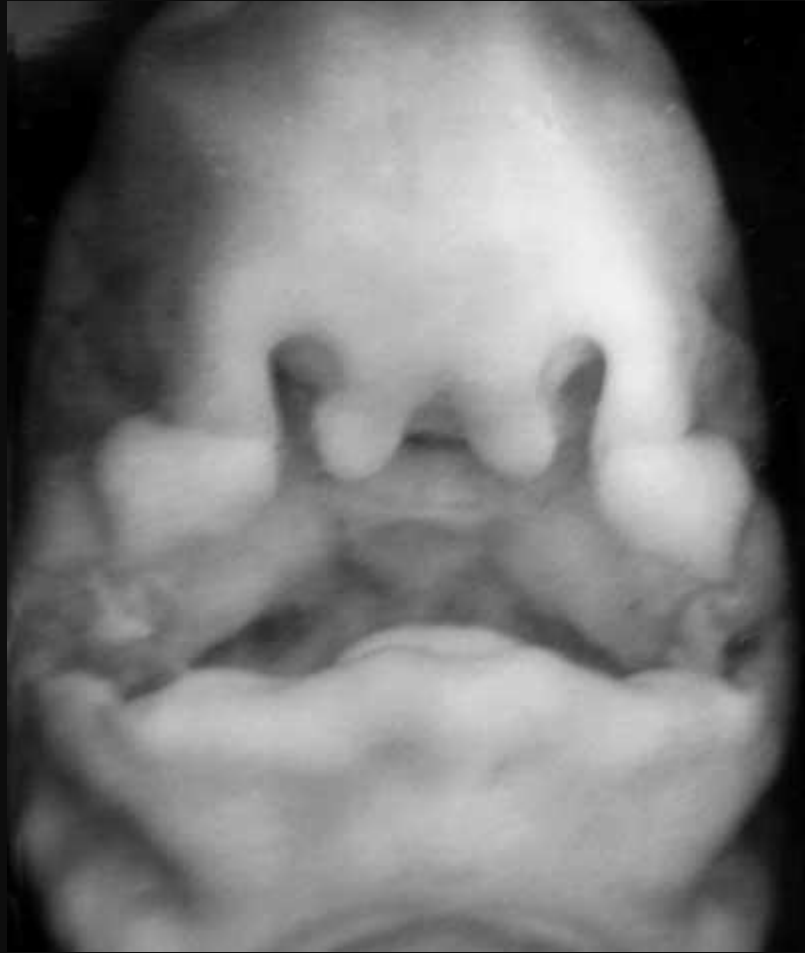

5. Hafta

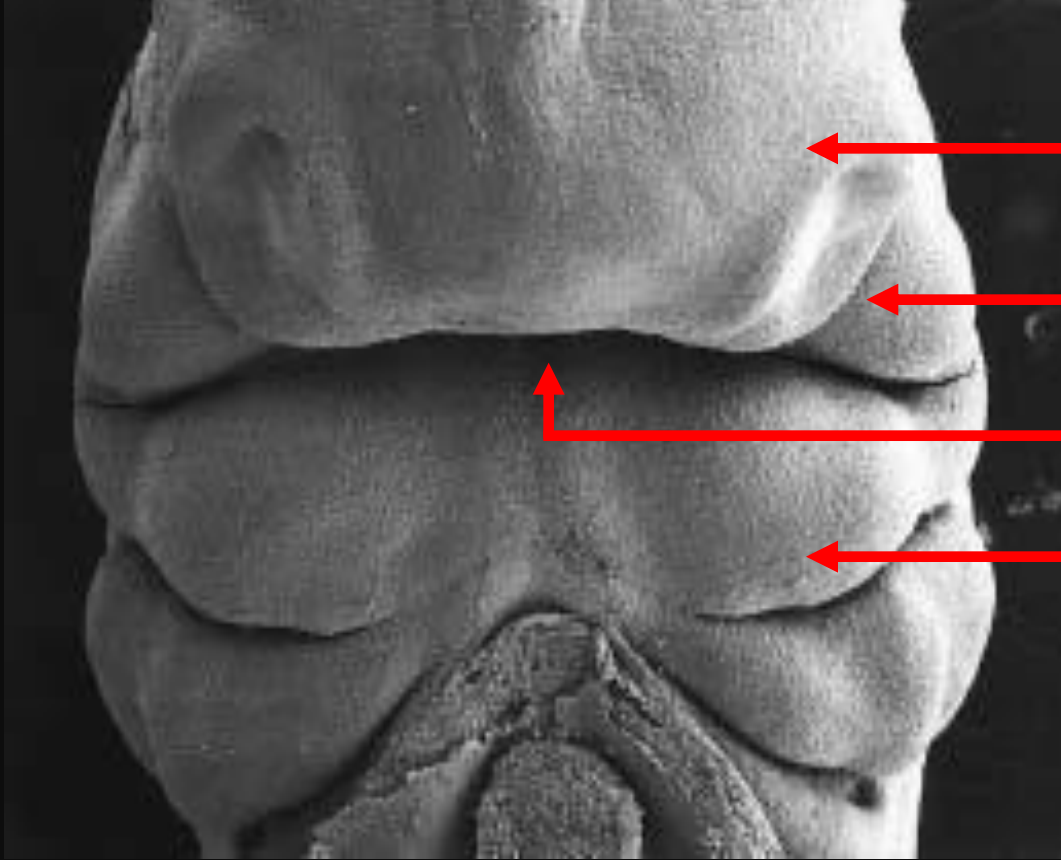


6. Hafta





4 Haftalık Embriyo

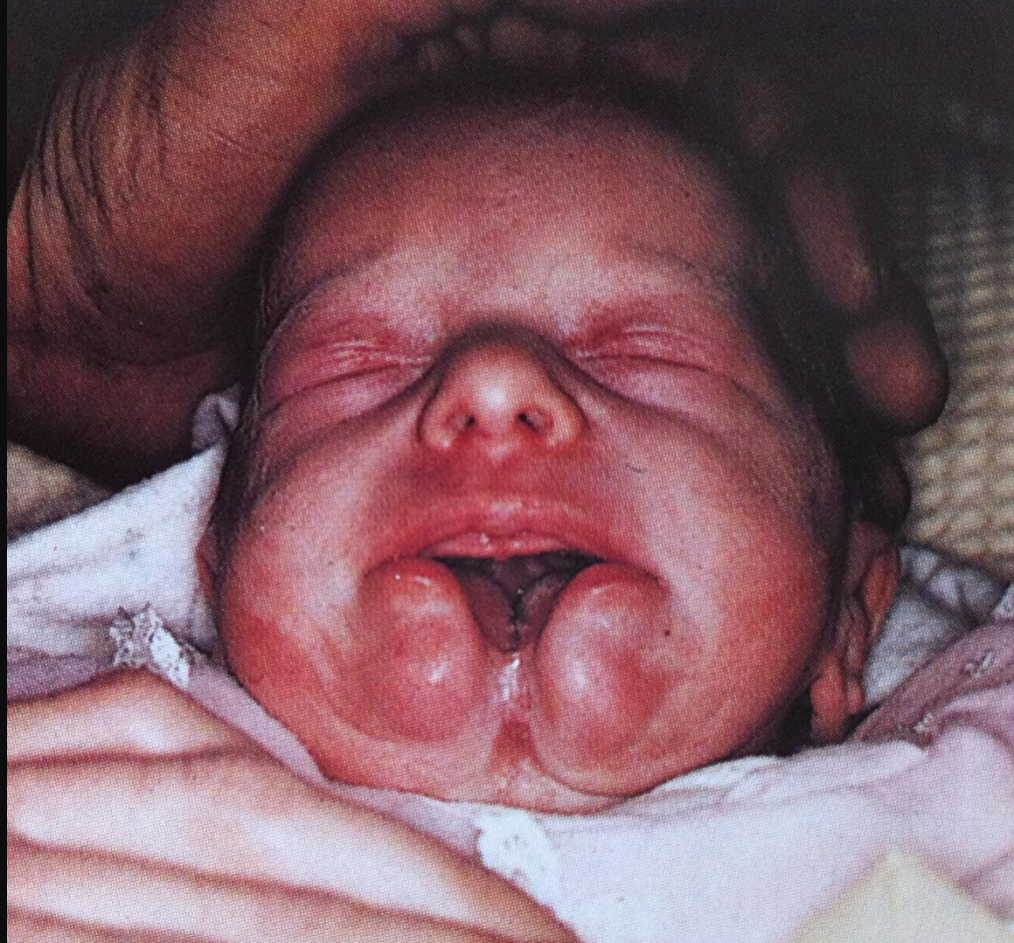

Frontonazal çıkıntı

Maksiller çıkıntı

Stomadeum

Mandibular çıkıntı



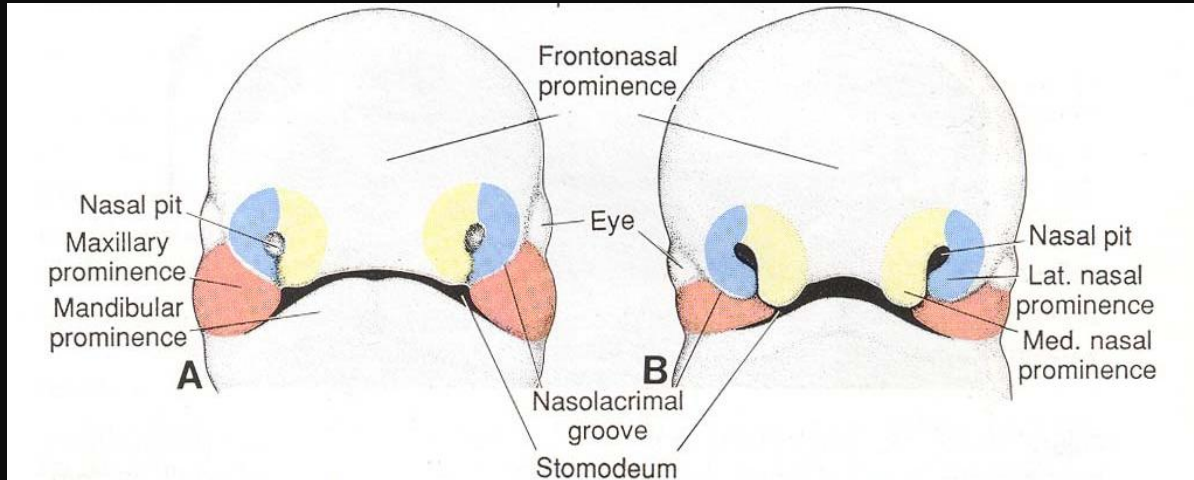
MANDİBULER ORTA HAT YARIKLARI

Birinci farengeal (brankial) arkın -mandibulanın kemik kısmı da dahil olmak üzere- birleşemediği durumlarda ortaya çıkar.

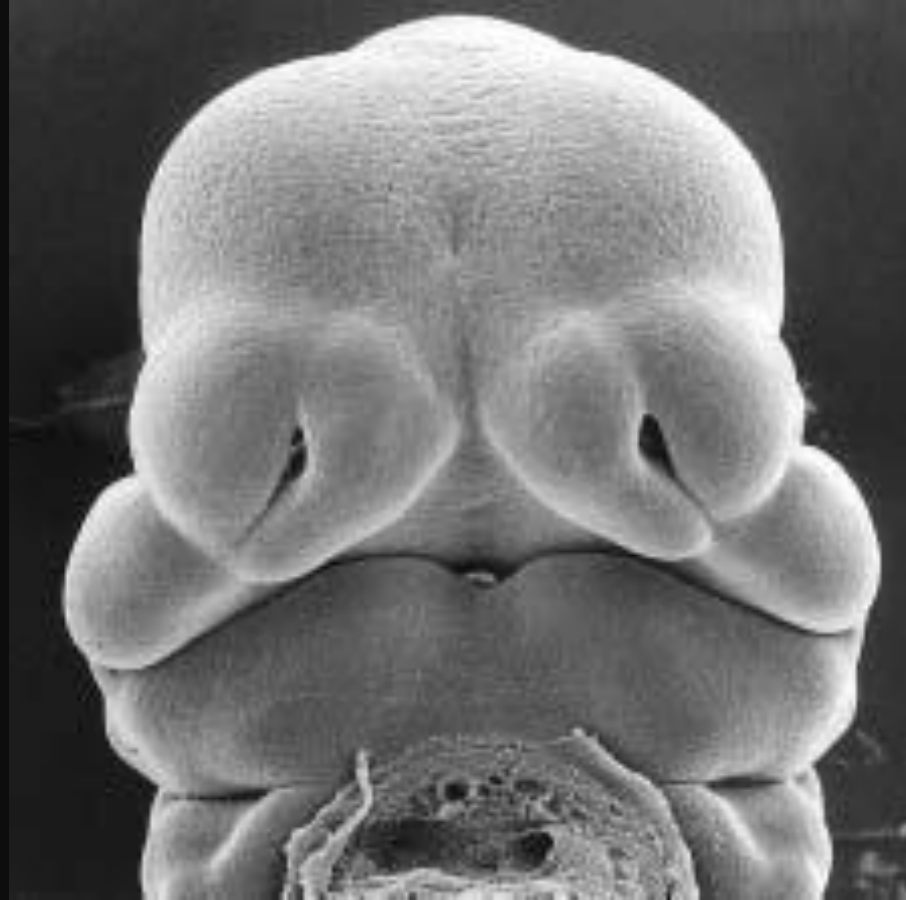5. haftada; 2 parça olan mandibula birleşir. Mandibuler ve maksiller prosesler birleşip ağız köşesini yaparlar. Birleşme olmazsa transvers yüz yarığı meydana gelir.

6. haftada; sağ-sol maksiller çıkıntısı ile medial nazal çıkıntının birleşmesi sonucunda ilkel (primer) damak meydana gelir. Birleşmede aksaklık olursa unilateral veya bilateral dudak yarıkları meydana gelir.

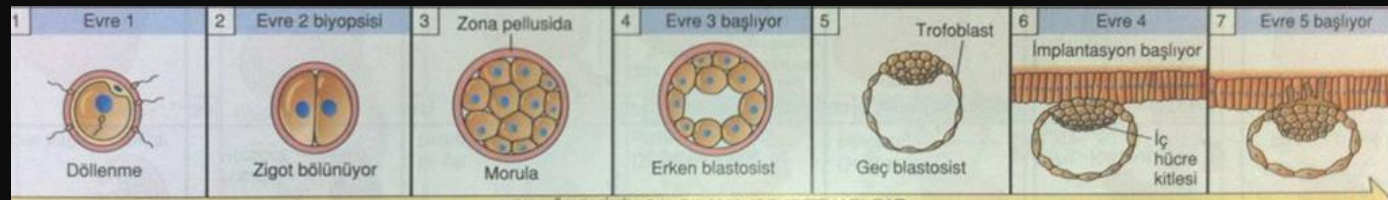6. haftada; maksiller, lateral nazal prosesler arasında nazooptik yarık mevcuttur. Bu daha sonra lakrimal kanala döner, dönüşmez ise oblik yüz yarığı meydana gelir.



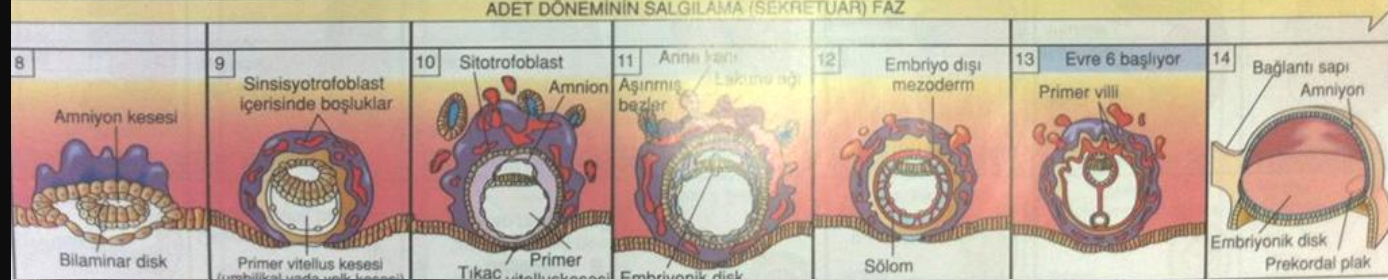5 Haftalık Embriyo



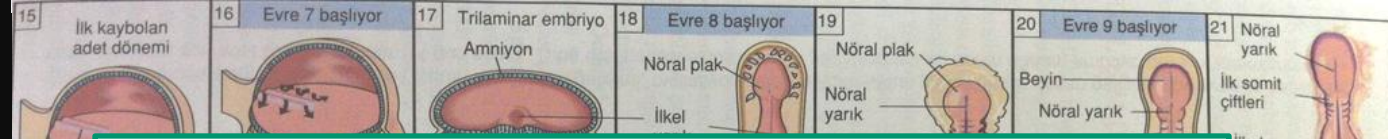1. Hafta



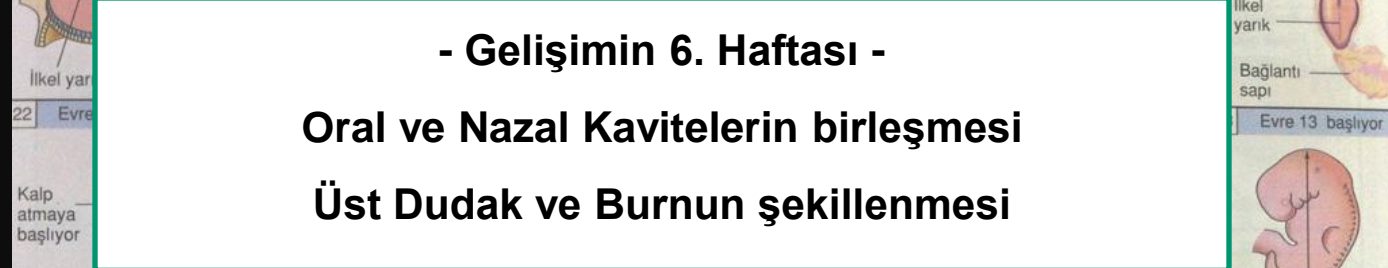
2. Hafta



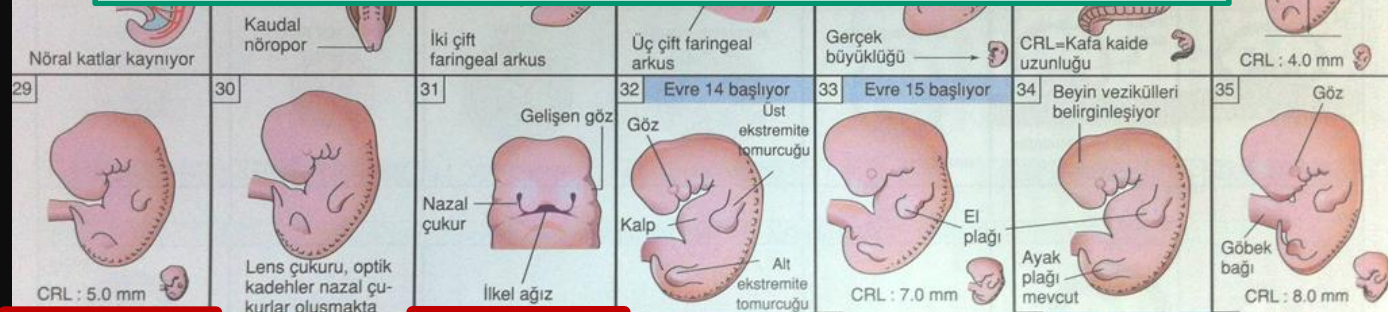
3. Hafta



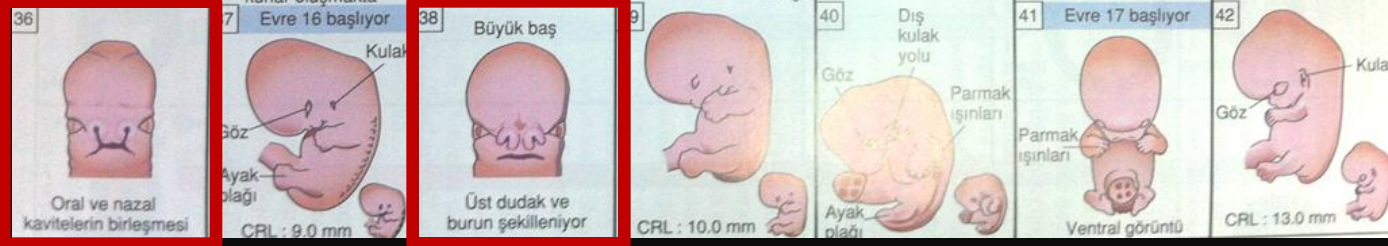
4. Hafta



5. Hafta



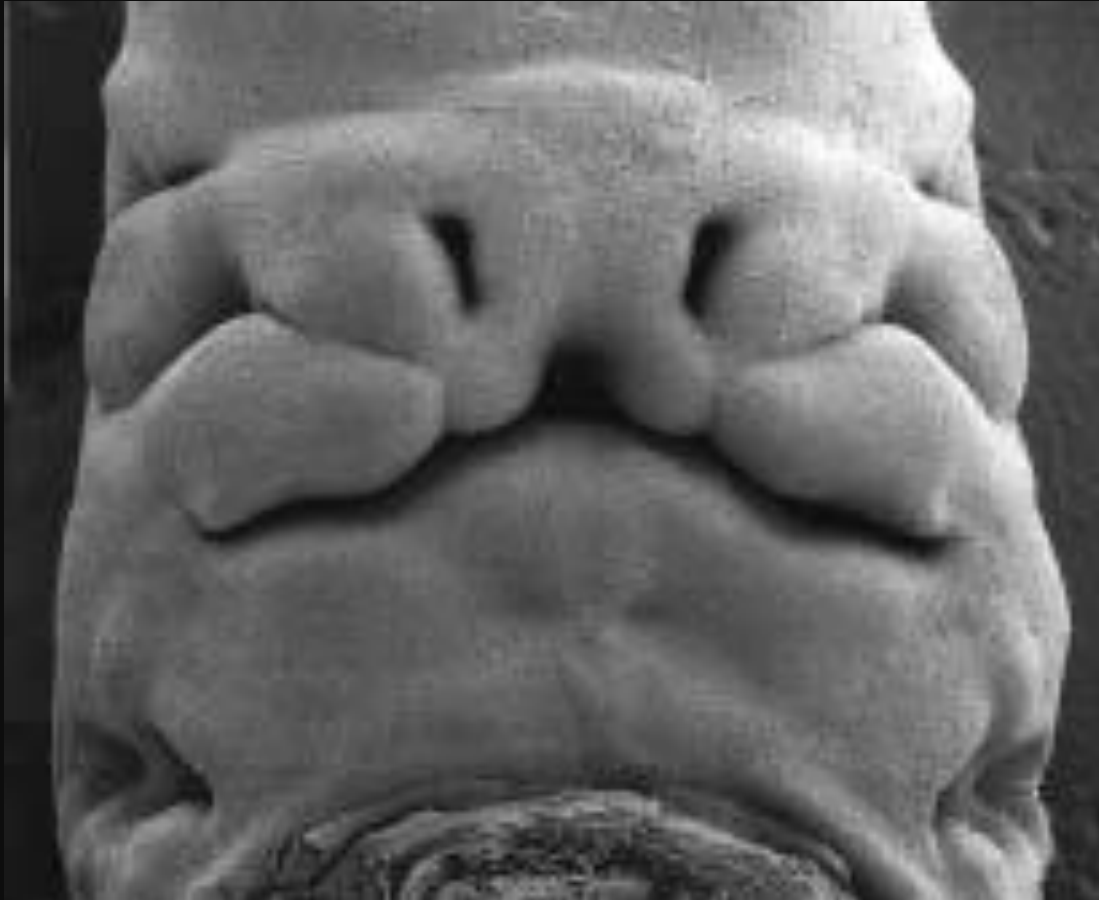6. Hafta











- Gelişimin 6. Haftası -

**Oral ve Nazal Kavitelerin birleşmesi
Üst Dudak ve Burnun şekillenmesi**

6 Haftalık Embriyo



7. Hafta

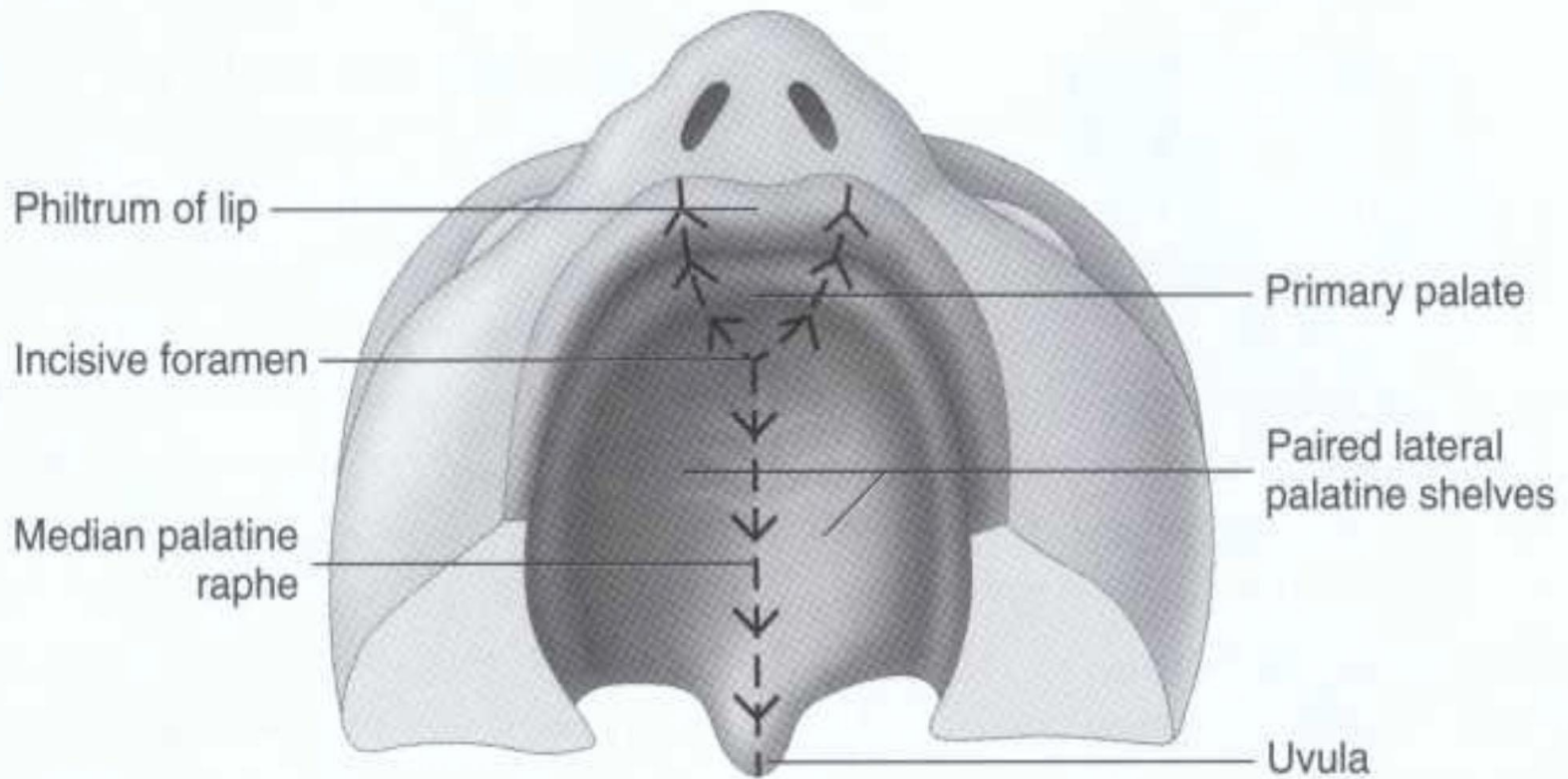
43	Gerçek boy  CRL: 16 mm	44 Evre 18 başlıyor  Göz kapakları beliyor	45 Kafa büyük fakat çene az gelişmiş. Parmak ışınları arasında yarıklar gözleniyor	46 Amnion kesesi Uterus duvarı Uterus kavitesi Yumuşak koryon	47 Genital tüberkül Ürogenital membran Anal membran ♀ veya ♂	48 Evre 19 başlıyor  Göz kapağı Dış kulak Yumruk, parmaklar yapışık	49 Gerçek boy  CRL: 18 mm	
50	Üst ekstremiteler daha uzun ve dirsekten bükülmüş Parmaklar belirgin ama perdeli	51 Göz Kulak Burun Parmaklar Ayak parmağı	52 Evre 21 başlıyor 	53 Evre 21 Dış genital yapılar belirsiz durumda farklılaşma başlamış	54 Evre 22 başlıyor Genital tüberkül Üretral yarık Anus	55 Göz Bilek Diz Kulak Dirsek	56 Evre 23  CRL: 30 mm	
57	Fetal dönemin başlangıcı	58 Göz Bilek Diz Ayak parmakları Kulak Dirsek	- Gelişimin 7. Haftası - Yüz iyice belirmeye başlıyor!			62 Labiyo-skrotal kıvrım Perine ♀	63 Kıvrım Perine ♂	63  CRL: 50 mm
64	Yüz profilin belirginleşmesi Çene gelişimi 44. gün ile kıyaslayın	65 				66 Kulaklar normalden daha küçük	67 Klitoris Küçük dudaklar Ürogenital yarık Büyük dudaklar ♀	68 Genital yapılar erkek veya dişi özellikler taşıyor ancak daha gelişmemiş

8. Hafta

9. Hafta

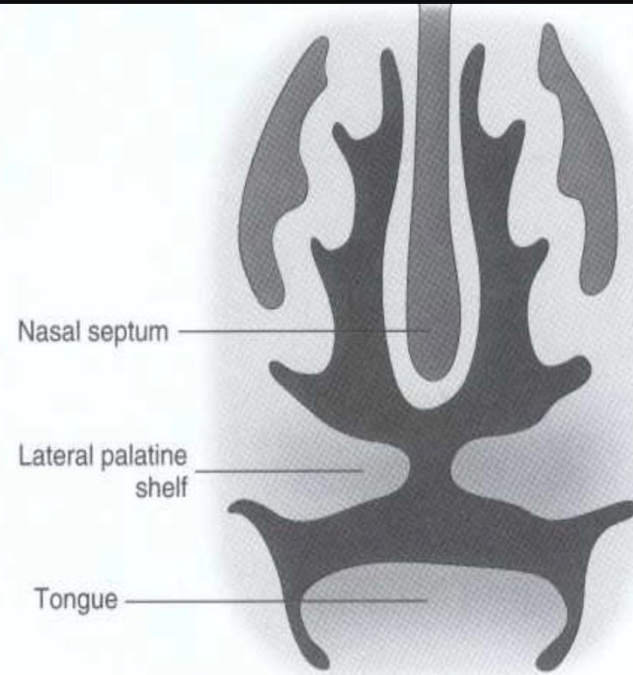
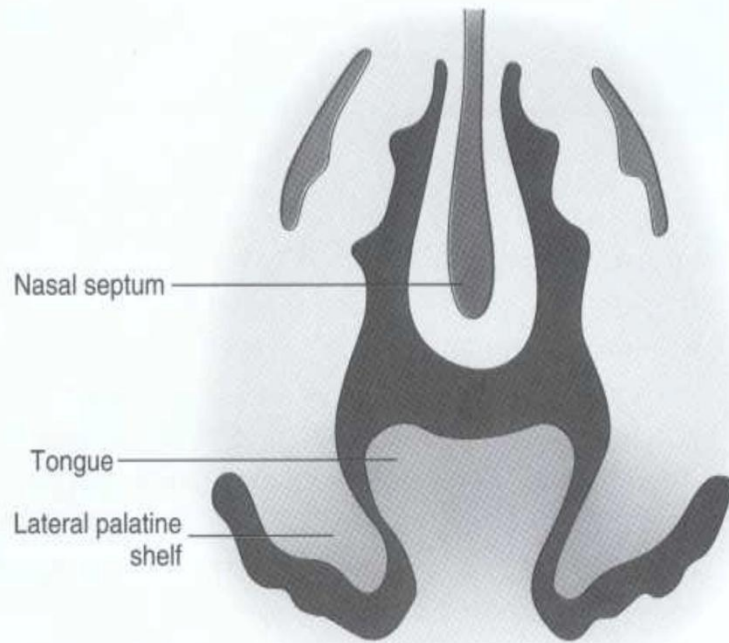
10. Hafta

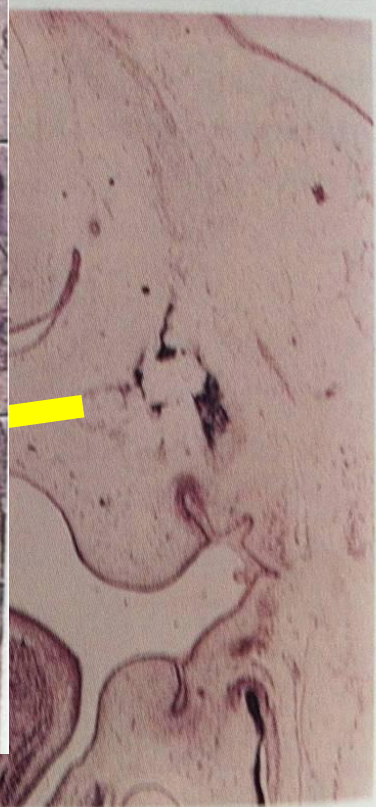
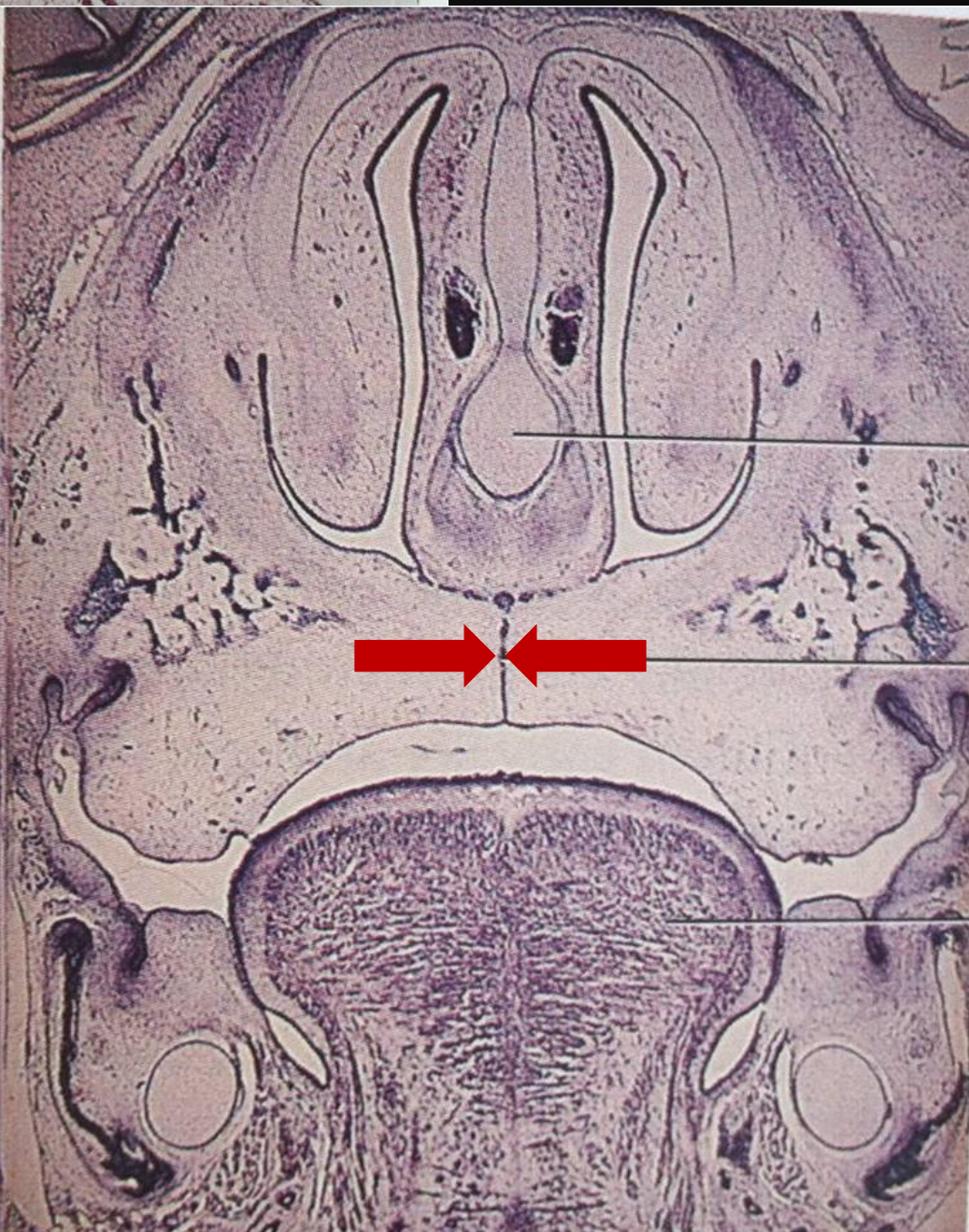
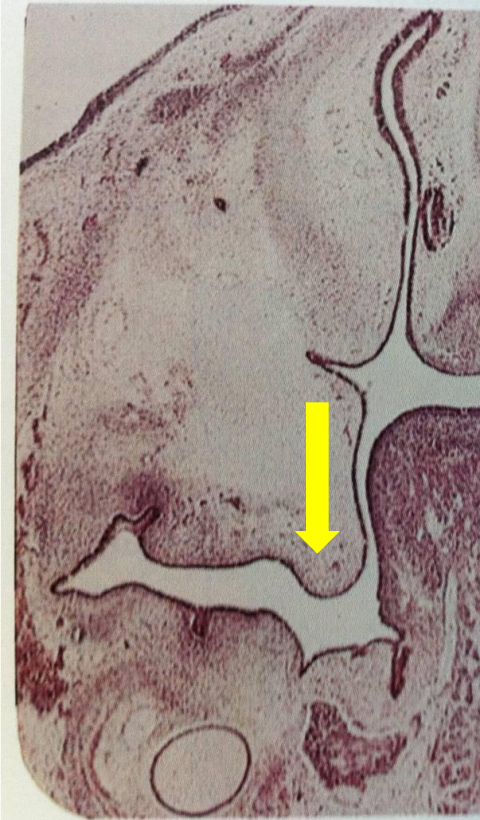Gelişimin 7. ve 8. Haftası



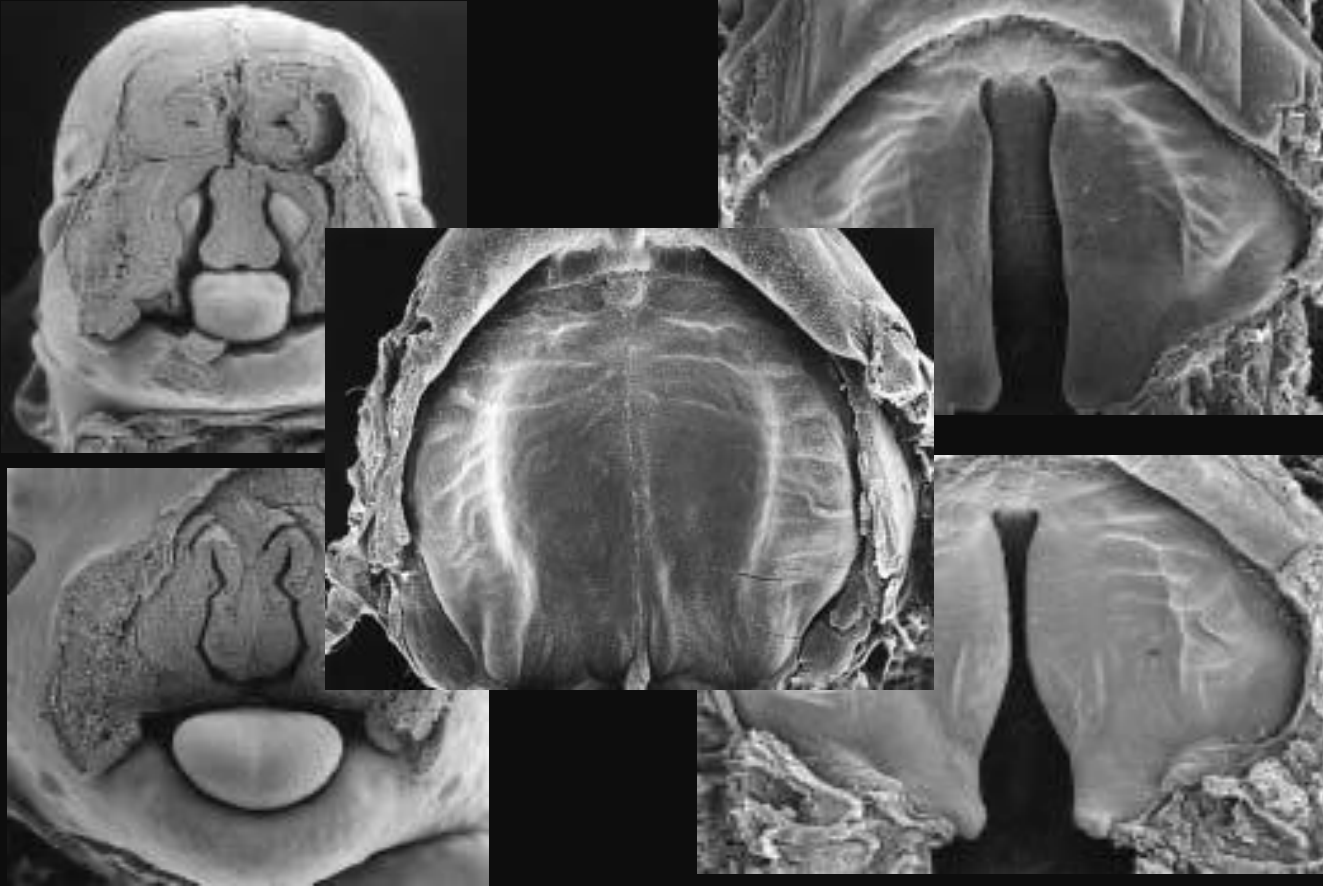Gelişimin 7. ve 8. Haftası

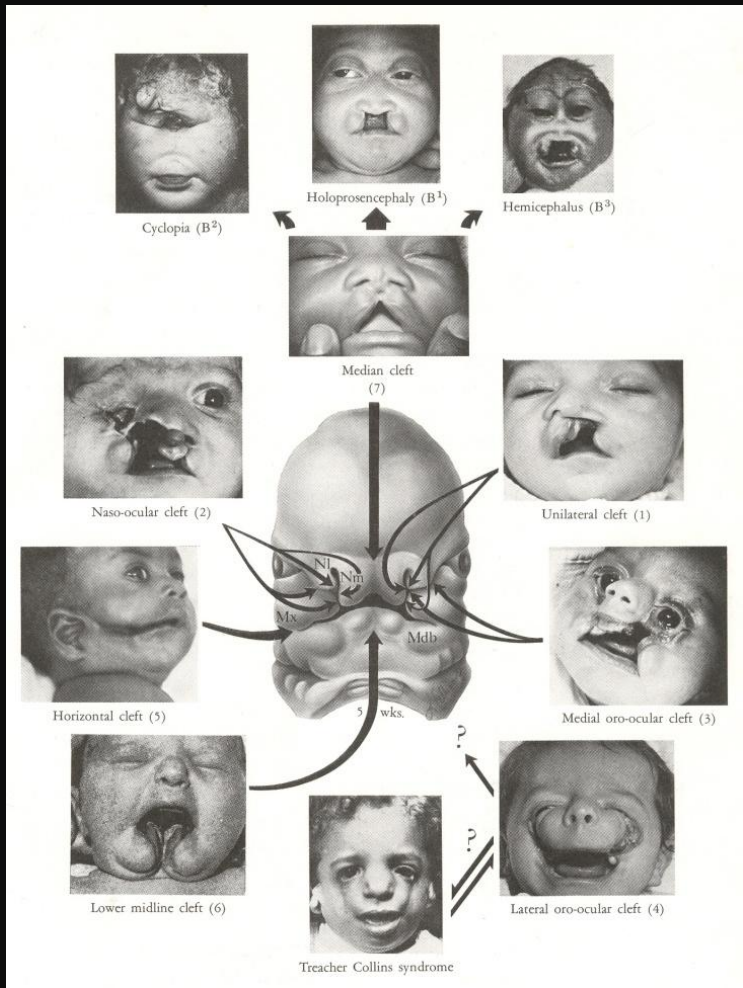
(frontal kesit)

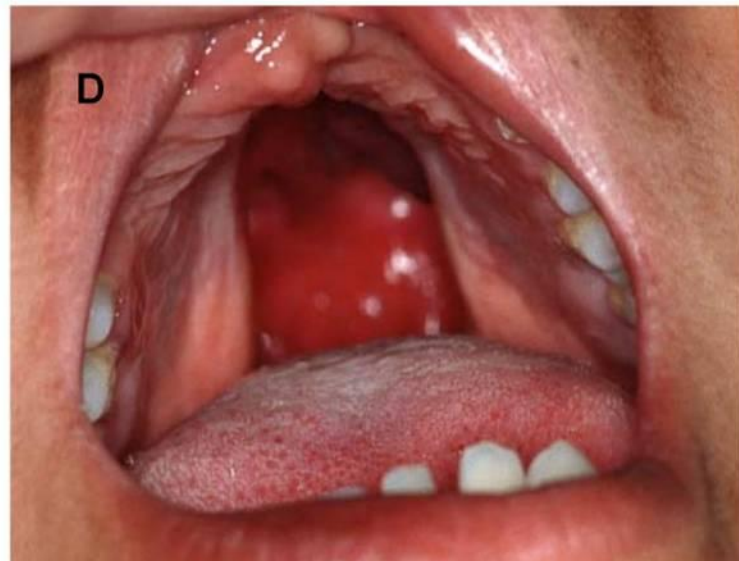
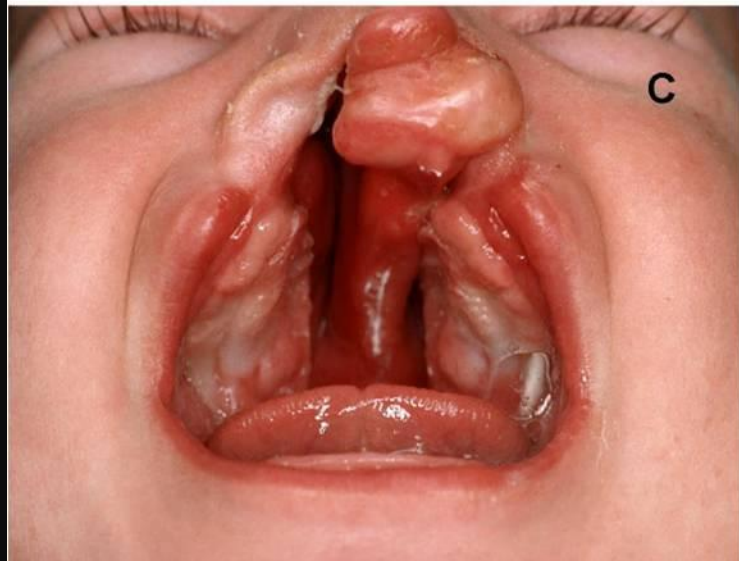
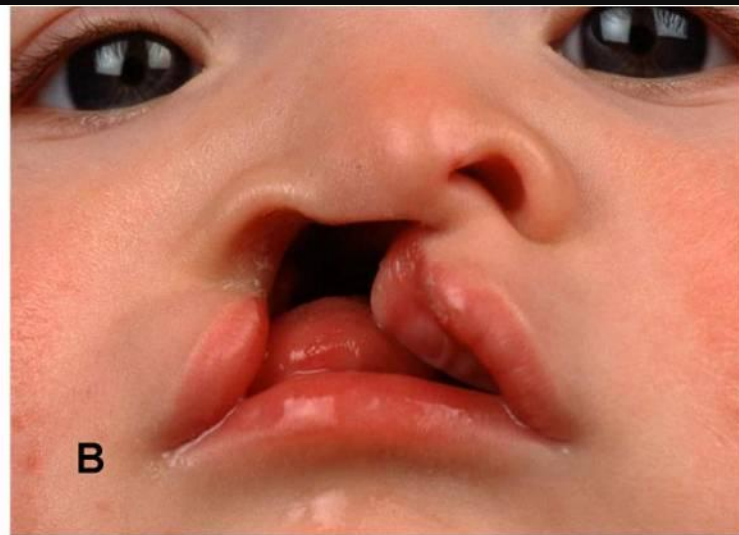
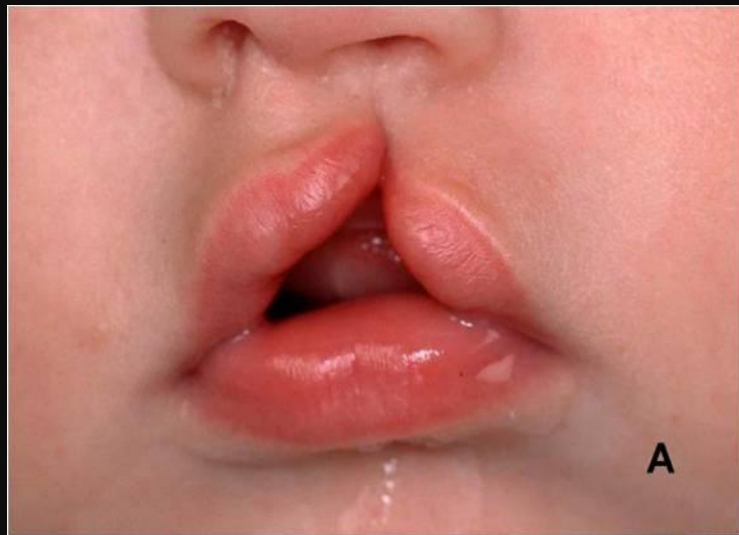
8. hafta: Maksiller çıkıntılarının iç yan kısımlarından oluşan palatinal proçesler (median palatal çıkıntılar) 6.haftada horizontal konuma dönerler. Burun septumu ile orta çizgide birleşerek ikincil damağı meydana getirirler. Bu birleşim olmazsa “sekonder damak yarığı” meydana gelir.








ETİYOLOJİ

DUDAK DAMAK
YARIKLARI

ÇEVRESEL



GENETİK



ETİYOLOJİ

Hem genetik hem de çevresel faktörlerin DDY'nın etiolojisinde rol oynadığı düşünülmekte ve DDY'nın büyük bir kısmında **multifaktöriyel** kalıtımın geçerli olduğu bilinmektedir.

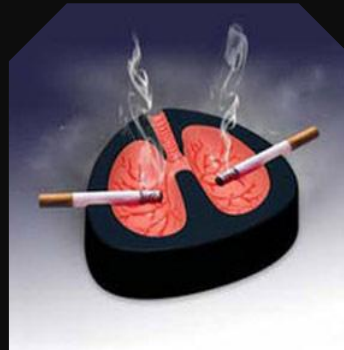- ❖ Akraba evliliği
- ❖ Ailede dudak damak yarığı olması



ETİYOLOJİ

Hem genetik hem de çevresel faktörlerin DDY'nın etiolojisinde rol oynadığı düşünülmekte ve DDY'nın büyük bir kısmında **multifaktöriyel** kalıtımın geçerli olduğu bilinmektedir.

- ❖ Annenin ilaç (kortikosteroidler, anti-epileptik ilaçlar -phenytoin grubu-, Valium, Xanax -benzodiazepine grubu-) kullanması
- ❖ Annenin sigara, uyuşturucu kullanması

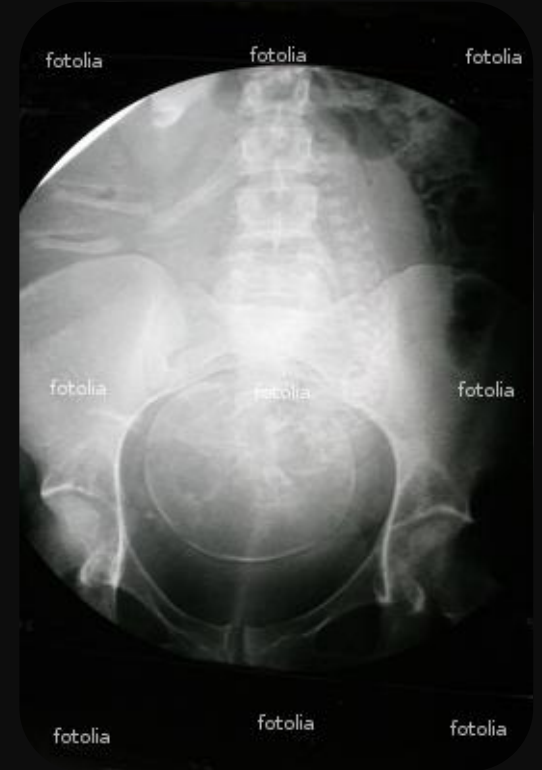

ETİYOLOJİ

Hem genetik hem de çevresel faktörlerin DDY'nın etiolojisinde rol oynadığı düşünülmekte ve DDY'nın büyük bir kısmında **multifaktöriyel** kalıtımın geçerli olduğu bilinmektedir.

- ❖ Annenin x-ray alması
- ❖ Beslenme yetersizliği

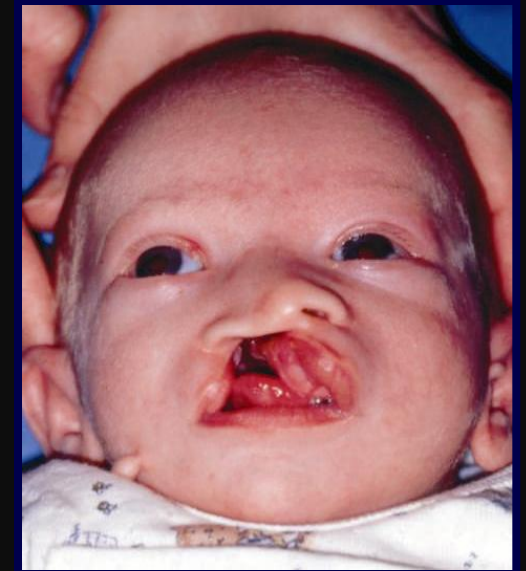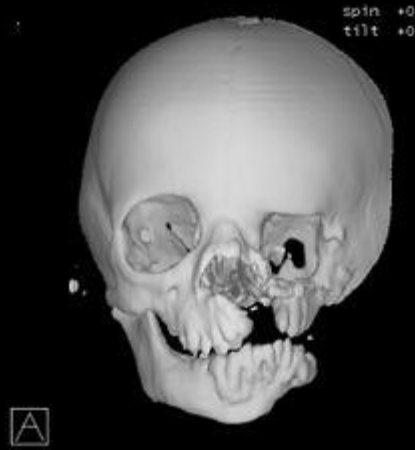RADYASYON



ETİYOLOJİ

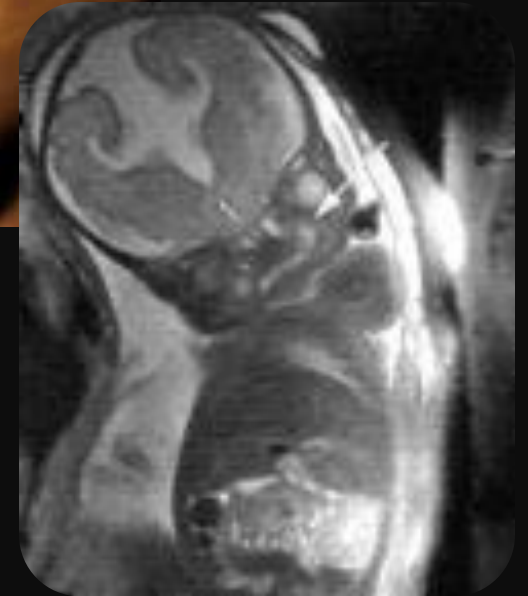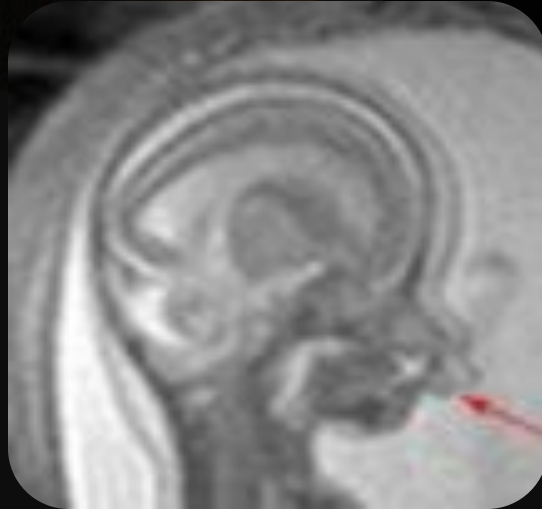
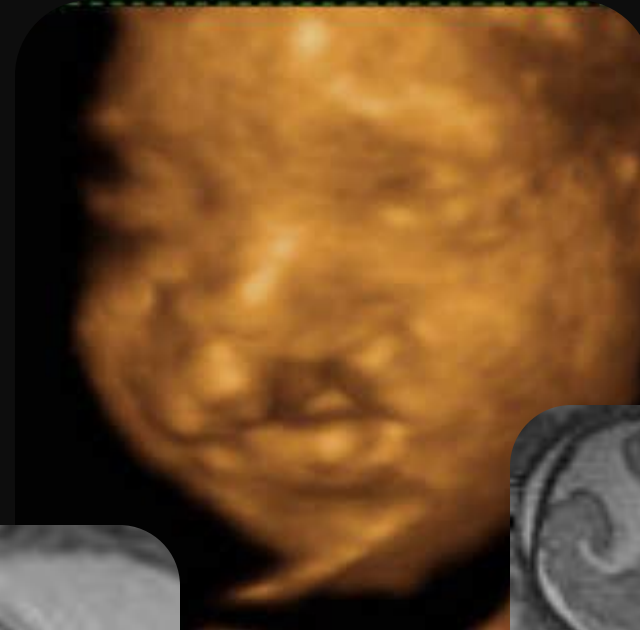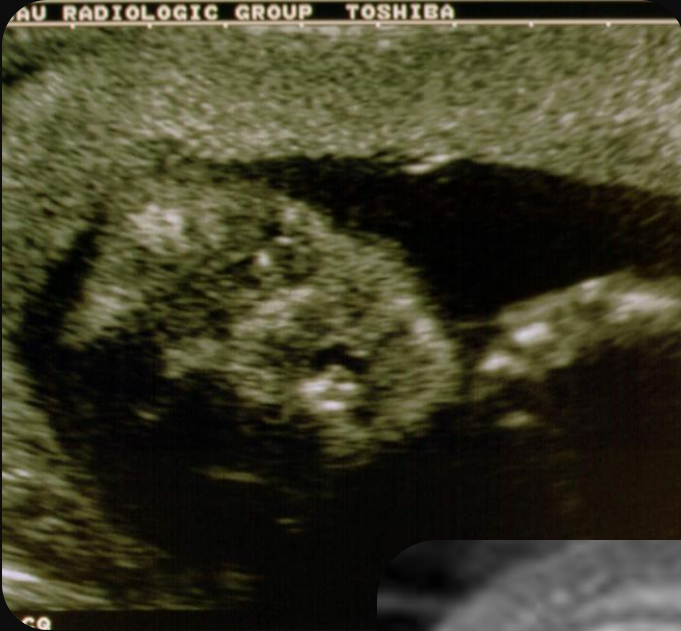Hem genetik hem de çevresel faktörlerin DDY'nın etiolojisinde rol oynadığı düşünülmekte ve DDY'nın büyük bir kısmında **multifaktöriyel** kalıtımın geçerli olduğu bilinmektedir.

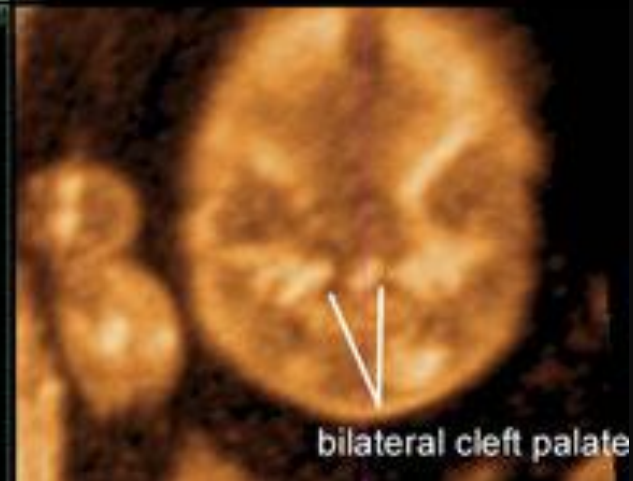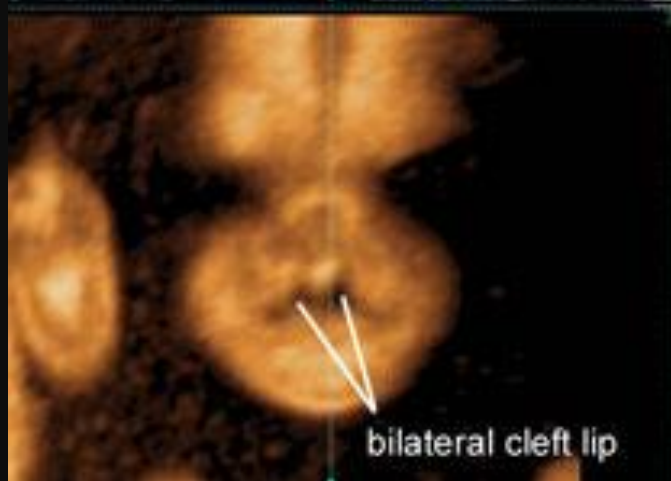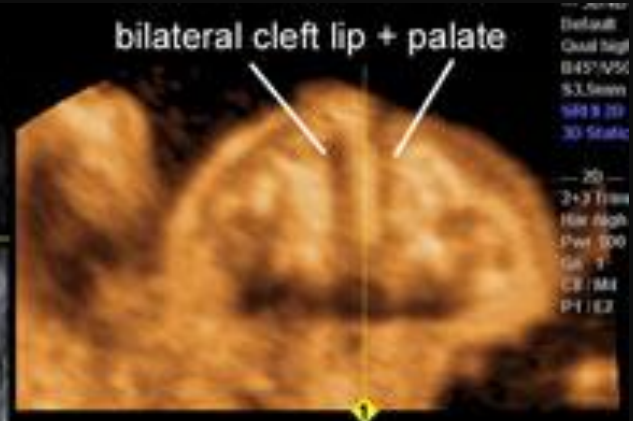
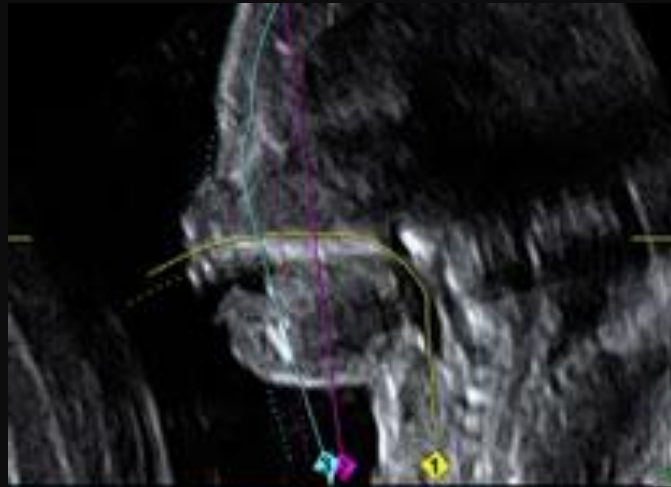❖ Sendromlara sekonder...



Goldenhar Sendromu

Dudak Damak Yarıklarının Erken Teşhisi





EPİDEMİYOLOJİ

DDY'ı Asyalılarda, Kızılderililerde en sık, beyaz ırkta orta sıklıkta, siyahlarda ise en az sıklıkta görülmektedir.

- **Dünya genelinde; 1000 doğumda 1**
- **Asya'da; 1000 doğumda 1,7**
- **Kızılderililerde; 1000 doğumda 3,6**
- **Siyah ırkta; 1000 doğumda 0,4**

KLASİFİKASYON

Yarık dudak ve damak oldukça **heterojen** bir deformite grubudur. Bu nedenle gerek sözel iletişimde, gerekse hasta dosyasından bilgi aktarımında deformiteyi herkesin anlayabileceği şekilde tanımlayabilmek için bir sınıflamaya ihtiyaç vardır.

Ritchie ve Staige Davies

Sherman

Veau

Thomson

Brophy

Kernahan

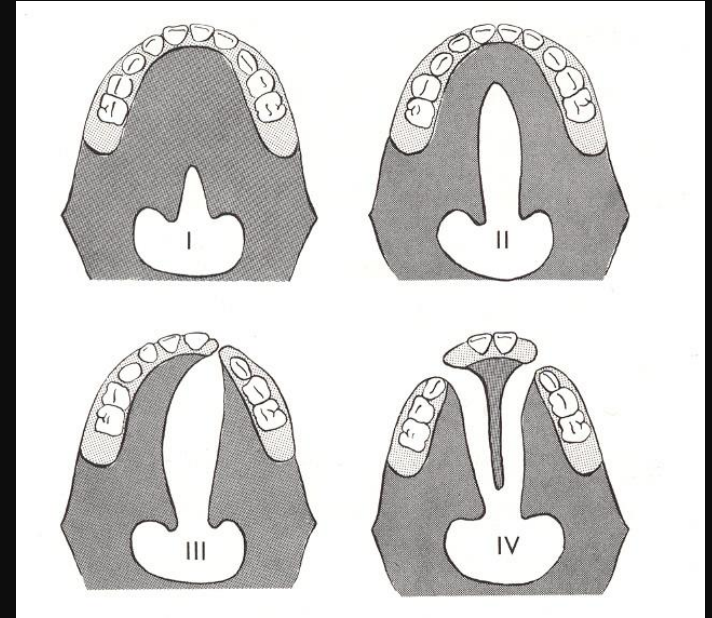
Veau' nun sınıflaması

Tip 1: Yumuşak damak ve uvula yarığı.

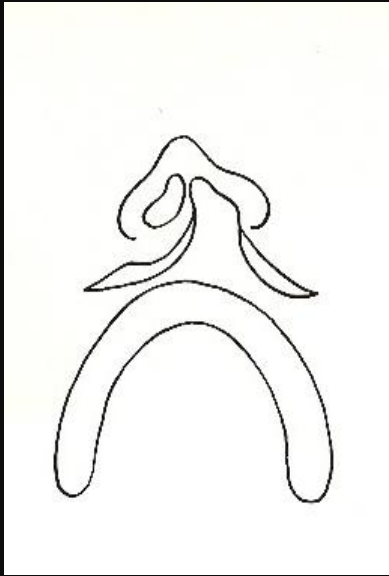
Tip 2: Yumuşak damak, sert damak, uvula yarığı. Yarık foramen insisivumun önüne geçmez.

Tip 3: Complete unilateral dudak, alveol, sert damak, yumuşak damak ve uvula yarığı.

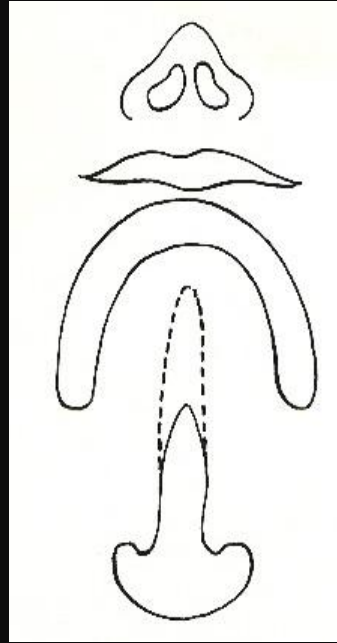
Tip 4: Complete bilateral dudak, alveol, sert damak, yumuşak damak ve uvula yarığı.




Davis ve Richie'nin sınıflaması



Pre-alveoler



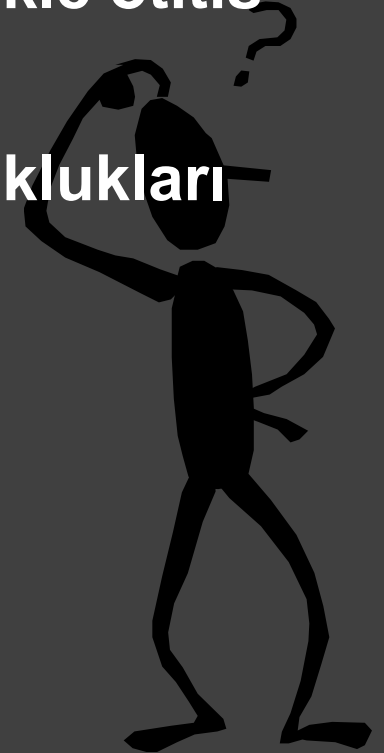Post-alveoler




Alveoler

DDY hastalarının en çok karşılaştıkları problemler:

- ❖ Beslenme problemleri, gelişimde duraklama
- ❖ Kulak-Burun-Boğaz enfeksiyonları, özellikle otitis media (iletim tipi işitme kaybı)
- ❖ Konuşma gecikmeleri, artikülasyon bozuklukları
- ❖ İskelet ve diş yapı bozuklukları
- ❖ Diş eksiklikleri
- ❖ Estetik problemler
- ❖ Psikolojik problemler





Plastik cerrah

Çene-yüz cerrahı

Pediatrist

Kulak Burun Boğaz Uzmanı

Psikiyatrist

Diyetisyen

Konuşma Patoloğu

Diş Hekimi



Sosyal danışman

İlgili hemşireler

NEONATAL DÖNEM

Doğumdan hemen sonra başlayan bu dönem dudak ve damak operasyonu öncesini içine alır:

- a. Pediatri
- b. Diyetisyen
- c. Çene yüz cerrahisi
- d. Plastik cerrahi
- e. KBB
- f. Ortodonti
- g. Psikiyatri

Normal bir yeni doğanın beslenmesi sırasında iki temel hareket mevcuttur:

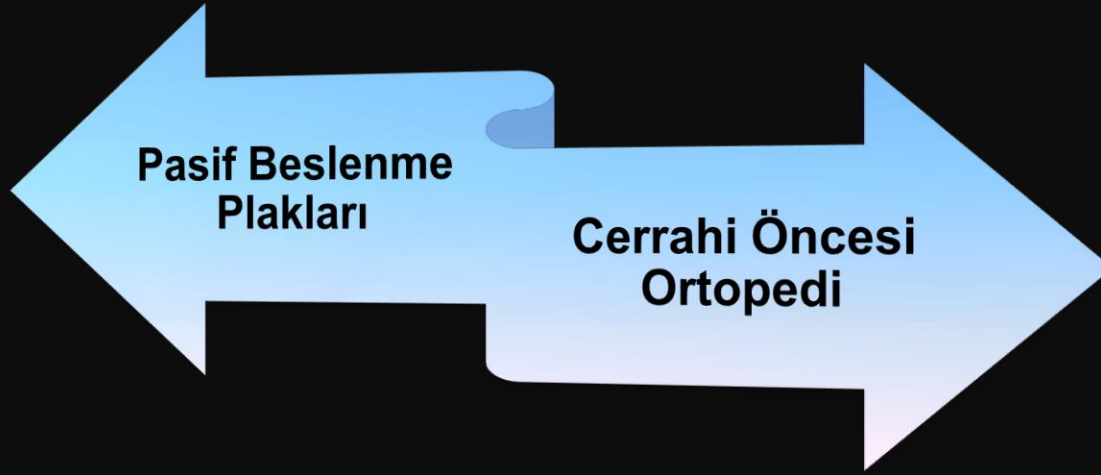
1. Emme

2. Yutma



Fonksiyonel anlamda emme, belli bir hacimdeki sıvının yeni doğan tarafından tüketilmesi için gerekli süredir. Bu hareket, intraoral negatif basınç oluşturulması ve etkili intraoral kas hareketlerinin birlikte yapılabilmesiyle sağlanır.

Bebeklik Döneminde Ortodonti



Beslenme Plađının Amaçları;

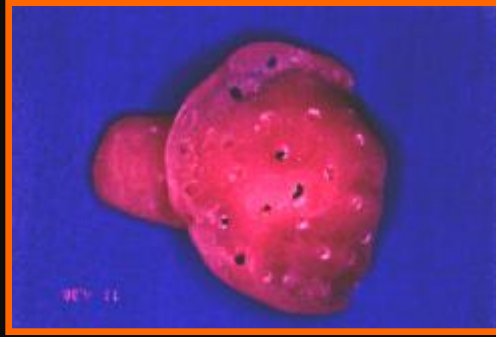- ❖ Aspirasyon riskini azaltmak.
- ❖ Özellikle **otitis media** ve **pnömoni** riski artmış olduğu için anne sütü ile beslenmesini sağlamak (meme emmek).
- ❖ Bebeđin biberonla beslenebilmesini sağlamak.

Beslenme Plađının Amaçları;

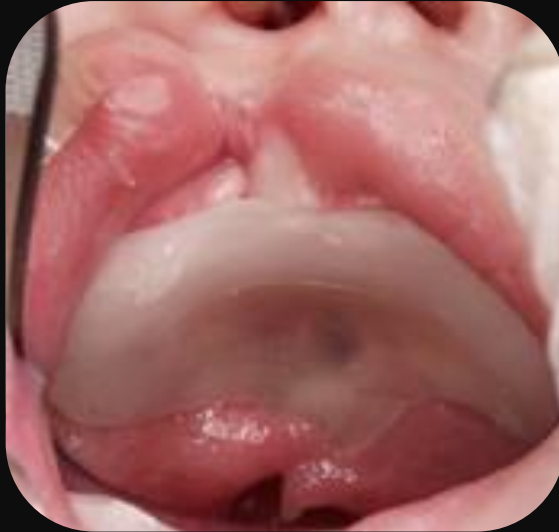- ❖ Defekt kapatılarak intraoral negatif basınç oluşturulur, beslenme kolaylaştırılır, ebeveyne psikolojik destek sağlanır.
- ❖ Orta kulak enfeksiyonları ve göz yaşı sekresyonu azaltılır.
- ❖ Cerrah için iyi bir iskelet yapı oluşturulur, ameliyat sırasında travma azaltılır (preoperatif maksiller ortopedi).

Beslenme Plağı için;

- ❖ Kaşıklara ölçü maddesinin taşması için delikler açılır.



- ❖ Ölçü ve beslenme plağı yapımı



Beslenme plađı ölçüsü alınırken;

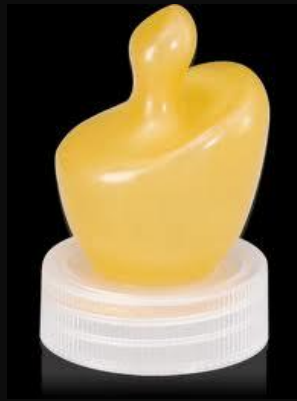- ❖ **Aspirasyon riskinden dolayı Cerrah veya Anestezi Uzmanı kontrolünde alınmalıdır.**
- ❖ **Defekt gliserinli spanç ile kapatılmalıdır.**
- ❖ **Bebek dik oturtulmalıdır.**
- ❖ **Alginat mümkün olduğunca çabuk sertleşen tipte olmalıdır. Silikon esaslı ölçü maddeleri daha güvenlidir.**
- ❖ **Ölçü ağızdan çıkarıldıktan sonra tüm boşluklar kontrol edilmelidir.**

Beslenme plağı yapılırken;

- ❖ Tüm undercutlar mumlanmalıdır.
- ❖ Alerjik olmaması nedeni ile sıcak akril tercih edilmelidir.
- ❖ Tüm yüzeyler yuvarlatılmalı ve keskin kenar kalmamalıdır.

Beslenme Plađı Takılırken;

- ❖ **Bebek aç olarak çağırılmalıdır.**
- ❖ **Takıldıktan sonra besleme işlemi yapılmalıdır.**
- ❖ **Burundan gelip gelmediđi kontrol edilmeli, öđürme refleksi kontrol edilmelidir.**
- ❖ **Bebek 1-2 saat sonra tekrar kontrol edilmelidir.**
- ❖ **Plađın her beslemeden sonra bol su ile yıkanması söylenmelidir.**
- ❖ **Aylık kontrollere çağırılmalı, her geldiđinde plak kontrol edilmeli ve bebeđin kilosu ölçülmelidir.**



medela  Haberman SpecialNeeds Feeder Teat/ Nipple 

Mini Standard

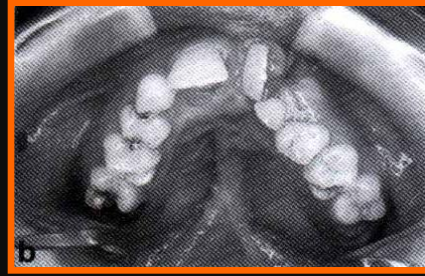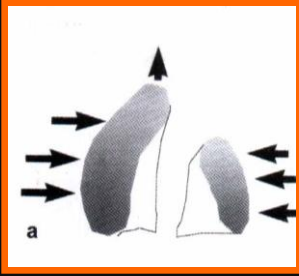




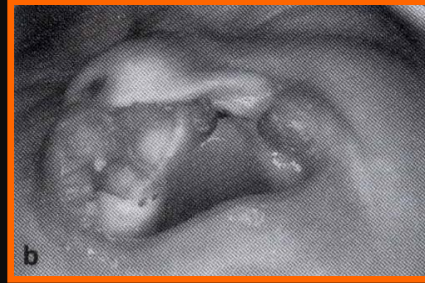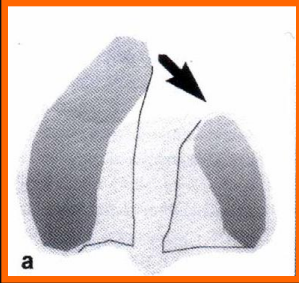


Bebeklik döneminde preoperatif maksiller ortopedi

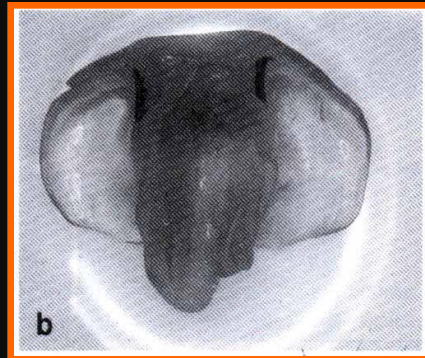
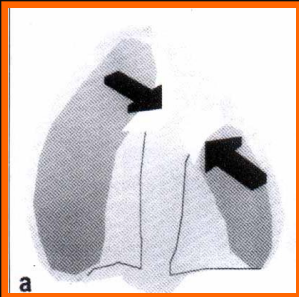
- ✓ **Unilateral olgularda**
- ✓ **Bilateral olgularda**



**Preoperatif maksiller
ortopedik tedavi
uygulanmamış**

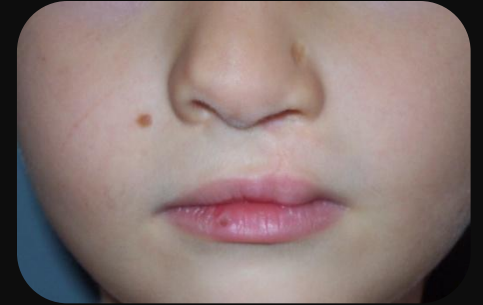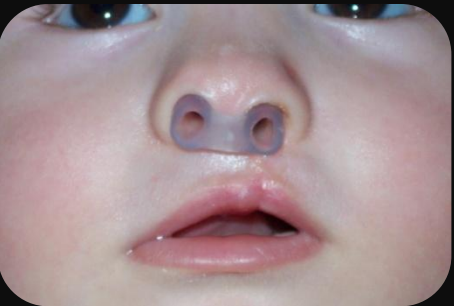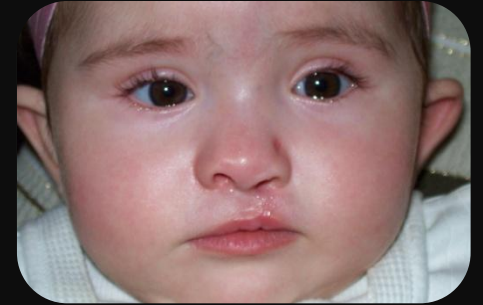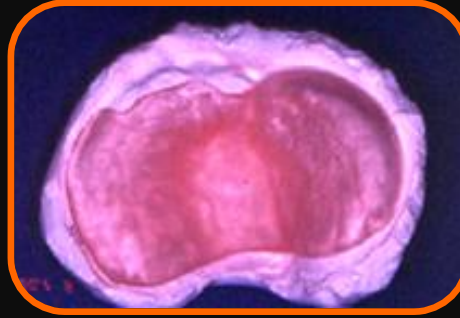


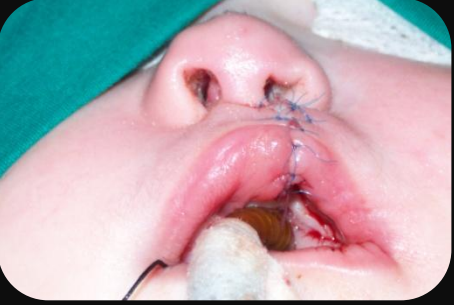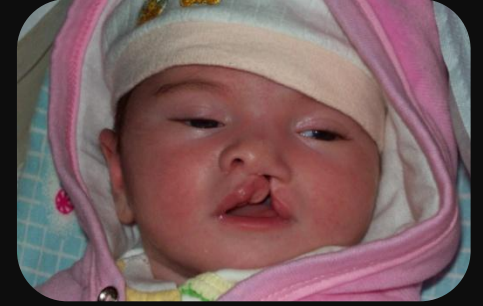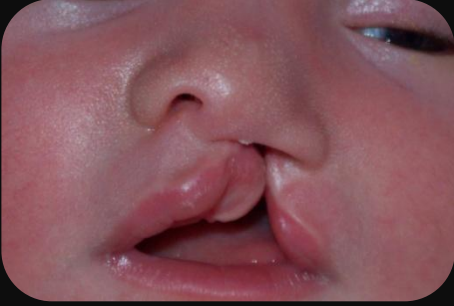**Preoperatif maksiller
ortopedik tedavi**

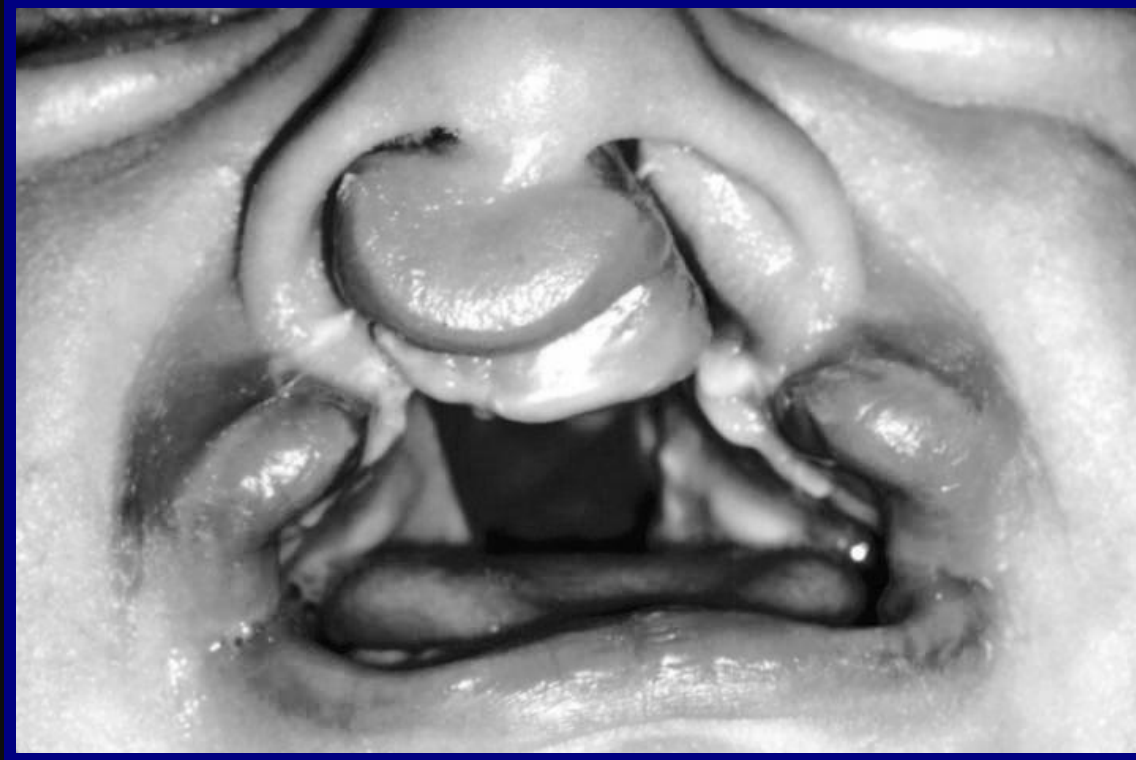

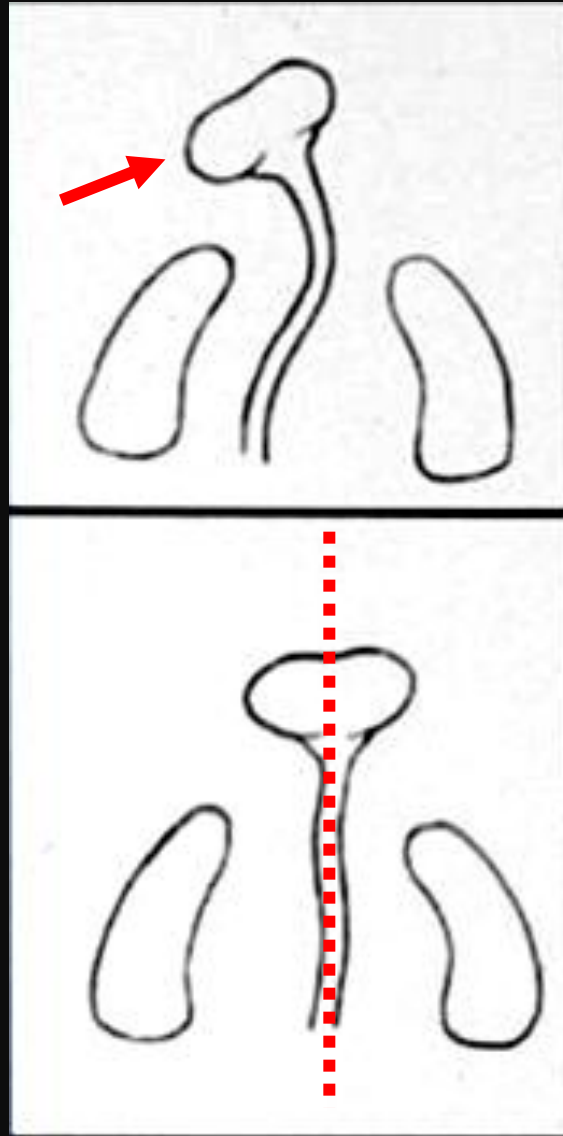
**Hotz selektif aşındırma
plağının çalışma
mekanizması**

Pasif Beslenme Plakları



Çift Taraflı (Bilateral) Dudak-Damak Yarıklarınının Tedavisi

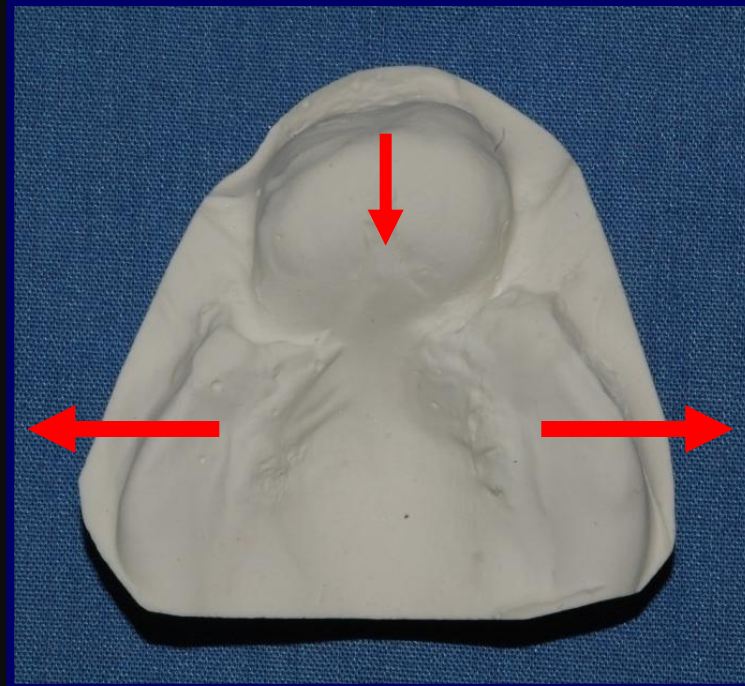


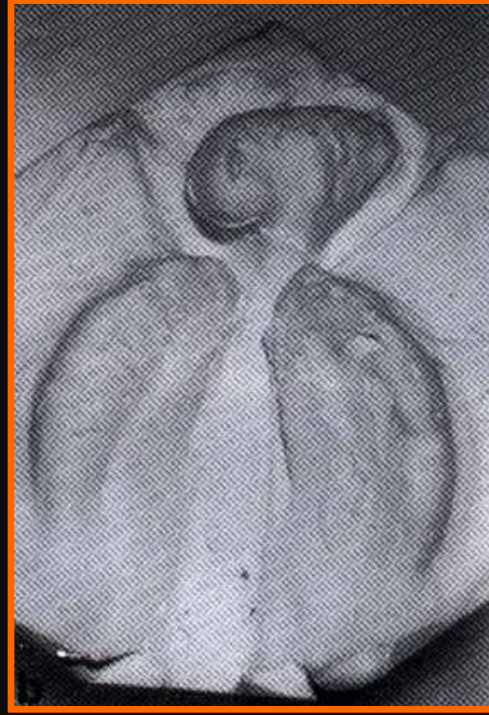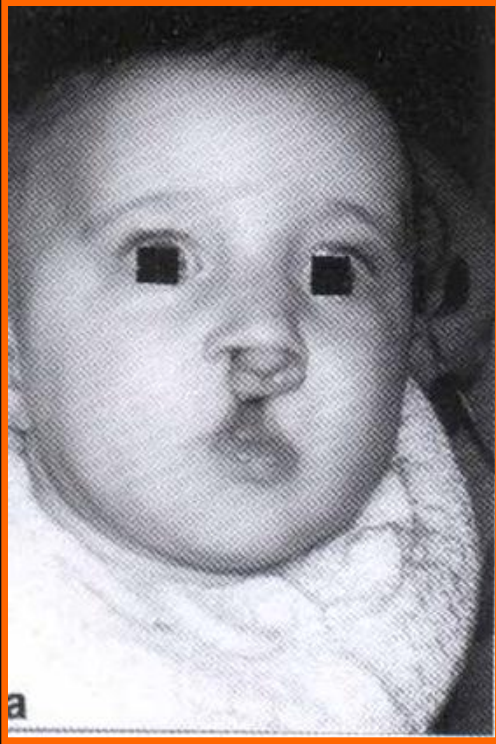


Premaksillanın retraksiyondan önce dođrultulması

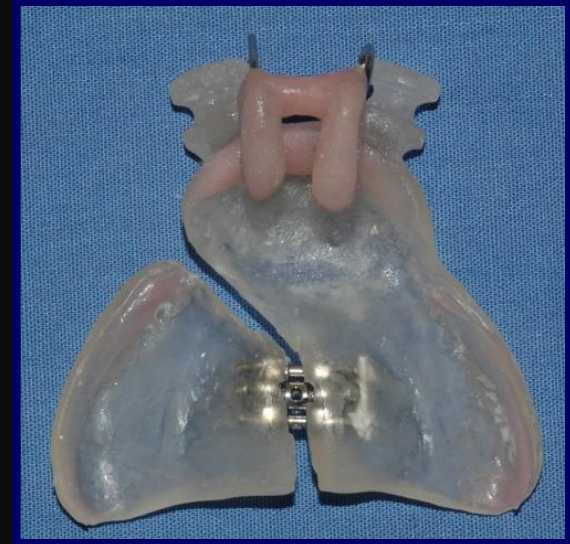Çift Taraflı (Bilateral) Dudak-Damak Yarıklarınının Tedavisi

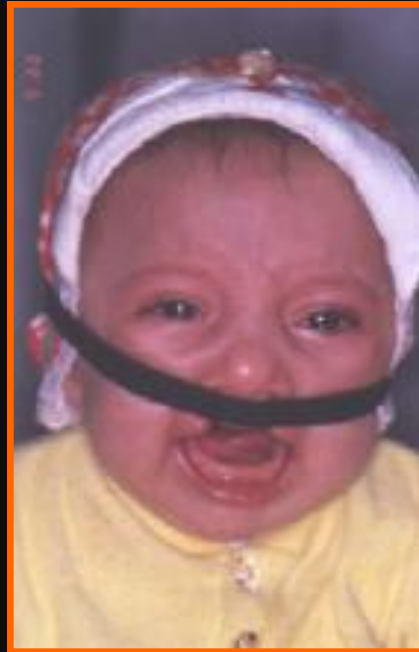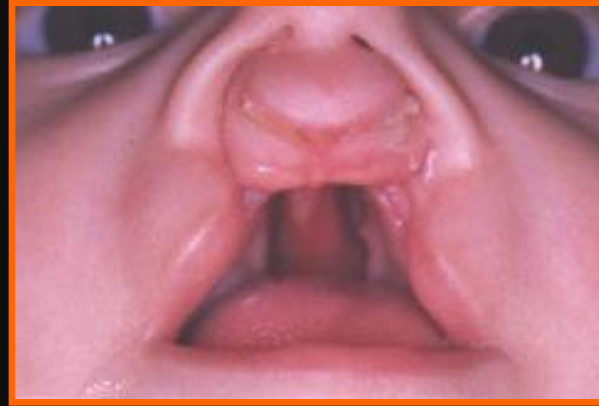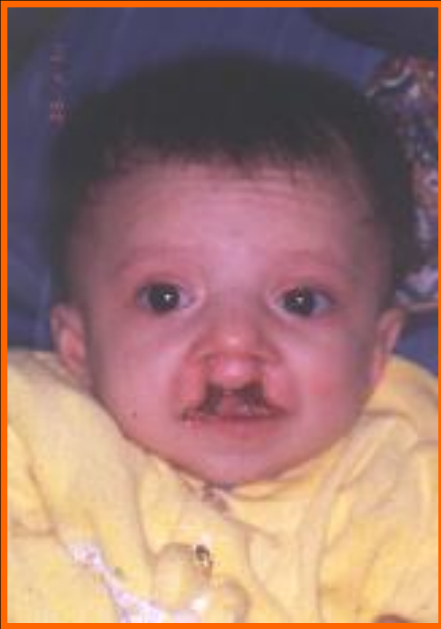Premaksillaya yer hazırlayabilmek için, eş zamanlı olarak yan segmentler genişletilmelidir.



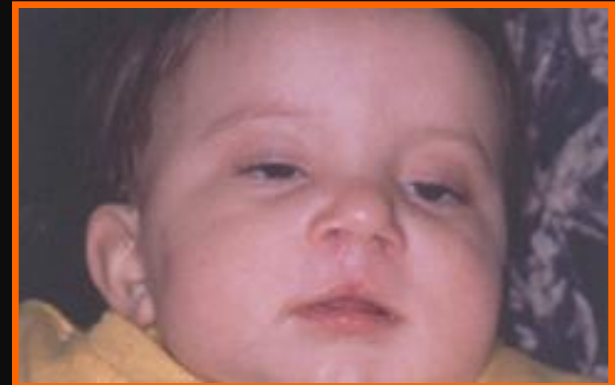


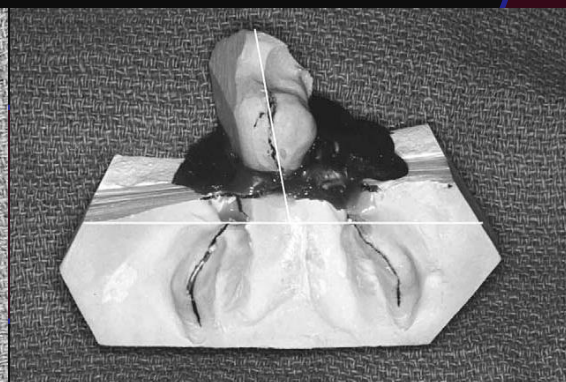
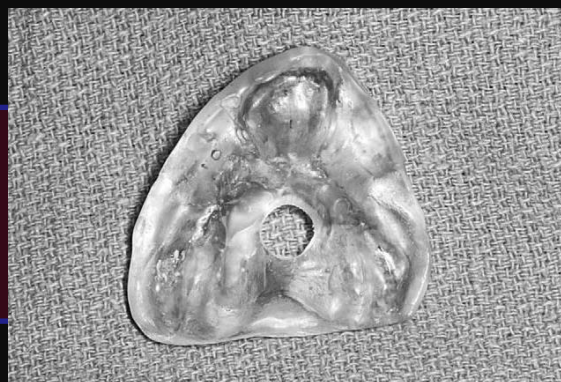
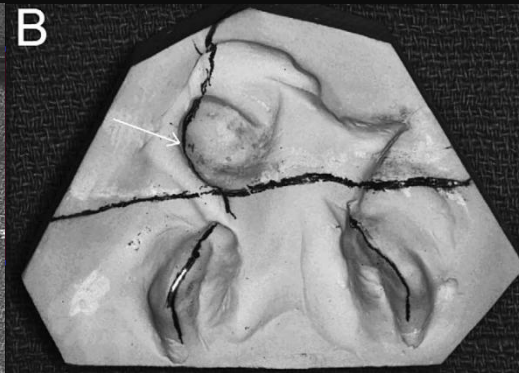
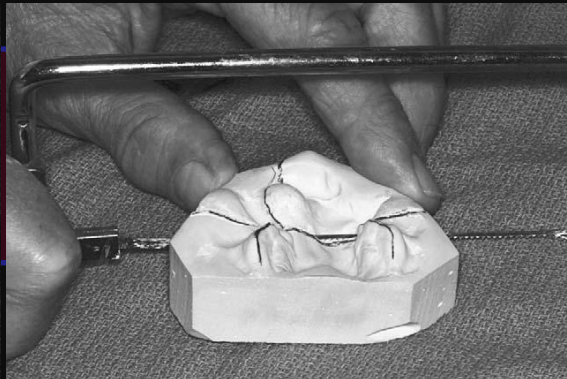
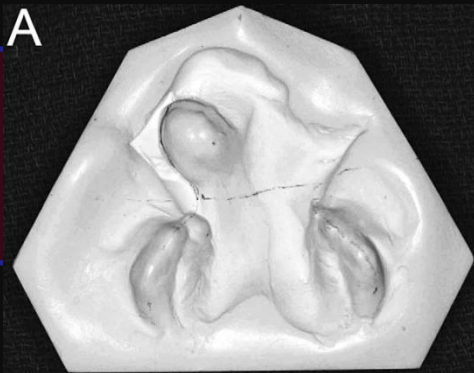
Ekspansiyon (Geniřletme)





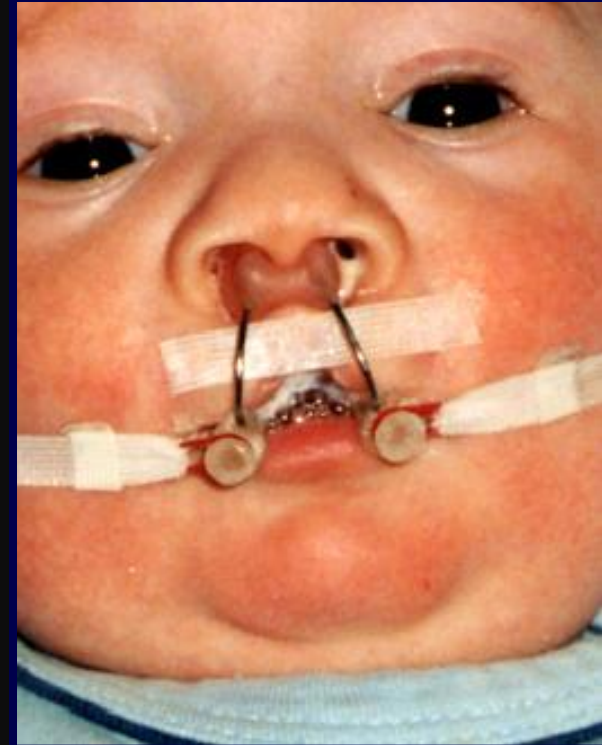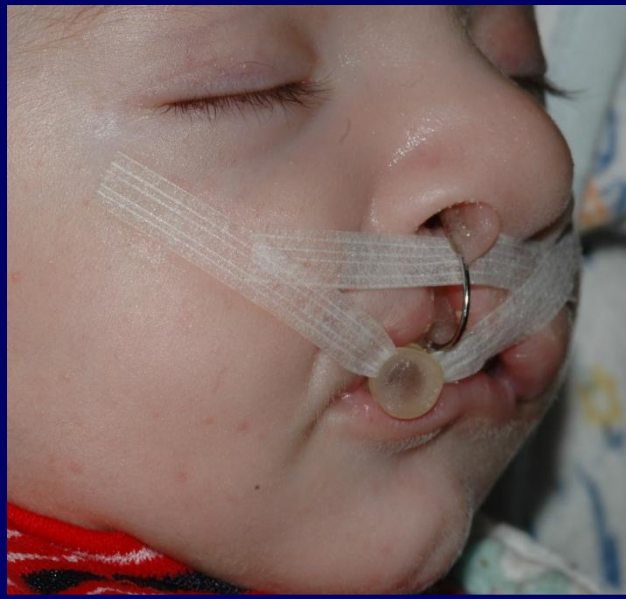**Premaksillanın
retraksiyonu**





Dudak-damak yarıđı cerrahisi ncesi Nazal ve Alveolar Őekillendirme Tekniđi

Presurgical Infant Orthopedics and Nasoalveolar Molding



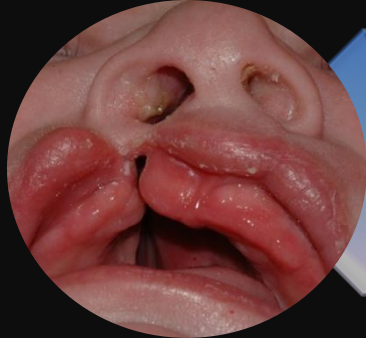Dudak-damak yarığı cerrahisi öncesi Nazal ve Alveolar Şekillendirme Tekniđi

Presurgical Infant Orthopedics and Nasoalveolar Molding

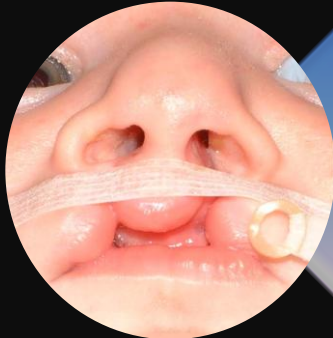Cerrahi öncesi nazal ve alveoler şekillendirme tekniđinin amaçları:

- ◆ alveolar segmentleri birbirine yaklařtırmak,
- ◆ dudak segmentlerini yaklařtırmak,
- ◆ nazal kıkırdakları yeniden şekillendirilmek,
- ◆ genişlemiş olan burun tabanını daraltmak,
- ◆ yetersiz gelişmiş veya hiç gelişmemiş olan kolumellayı uzatmaktır.

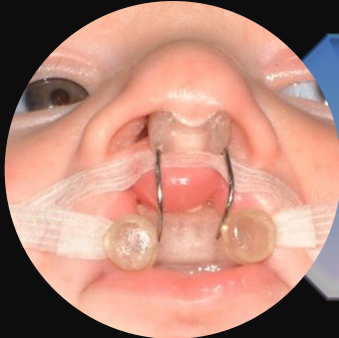Primer Cerrahi Öncesi Nazal ve Alveolar Şekillendirme



Alveoler segmentleri
sıralamak



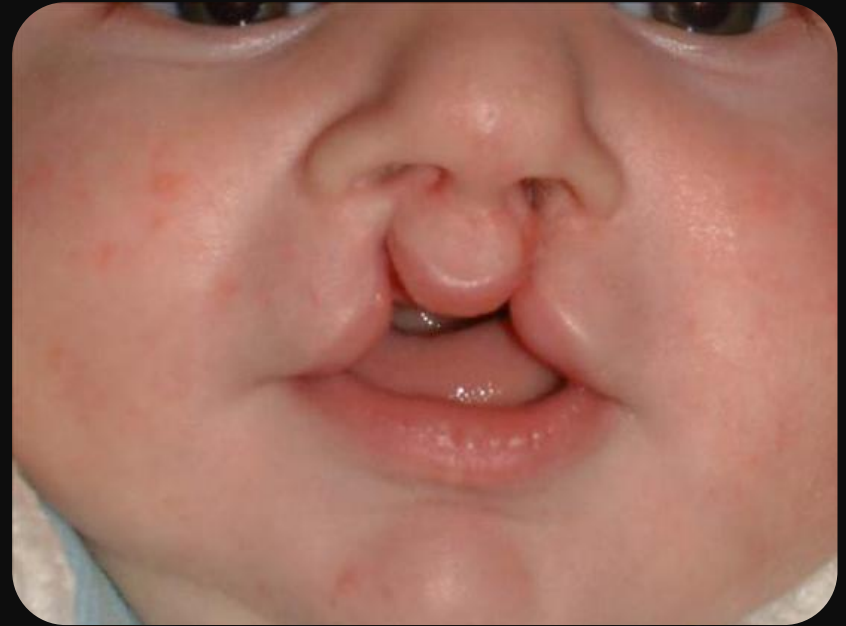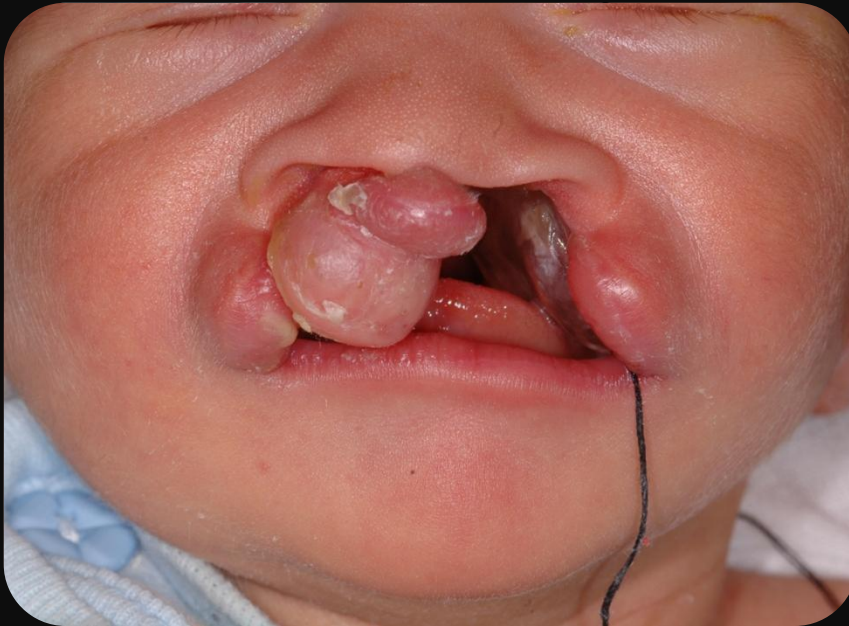Üst dudak kaslarının
gerginliğini azaltmak



Burun kanatlarını
yeniden
şekillendirmek

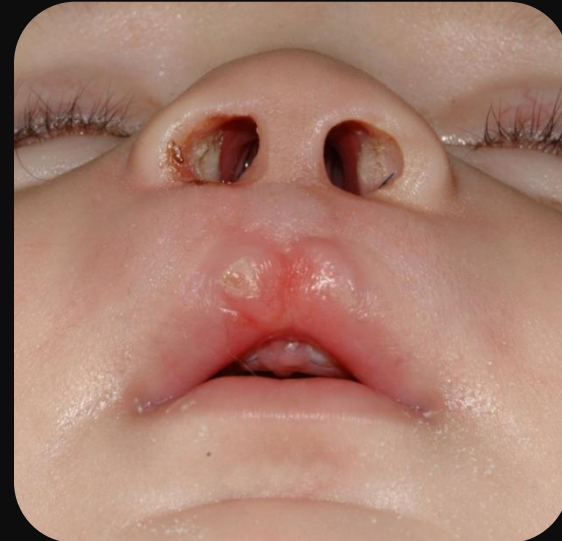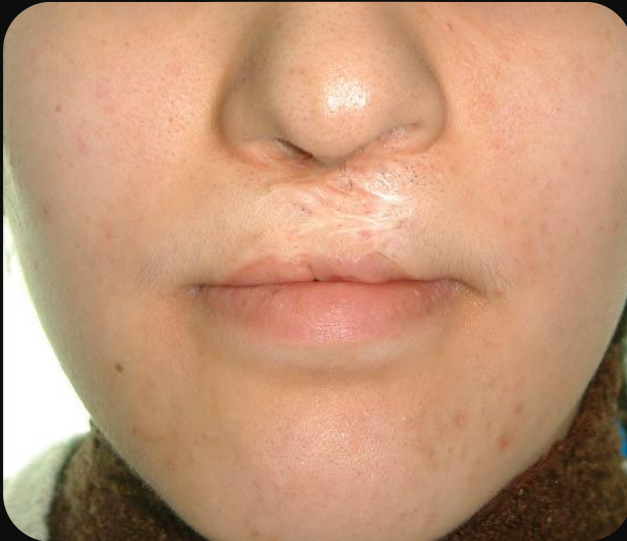Primer Cerrahi Öncesi Nazal ve Alveolar Şekillendirme

- ✓ mevcut deformitenin şiddetini azaltır

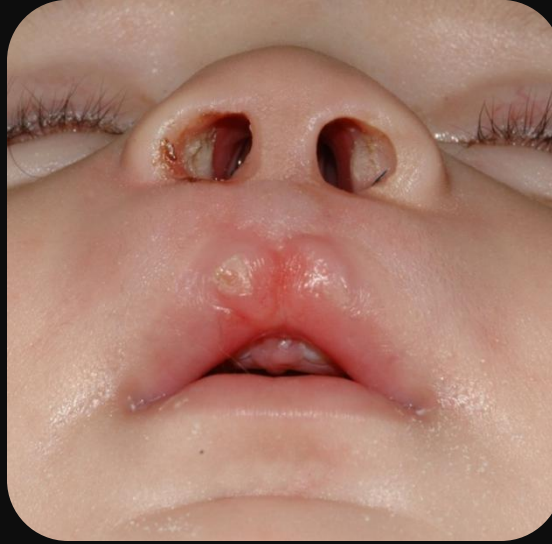

Primer Cerrahi Öncesi Nazal ve Alveolar Şekillendirme

- ✓ mevcut deformitenin şiddetini azaltır.
- ✓ üst dudakta skar dokusu oluşumunu azaltır.
- ✓ üst ve alt dudak ilişkisini dengeler.



Primer Cerrahi Öncesi Nazal ve Alveolar Şekillendirme

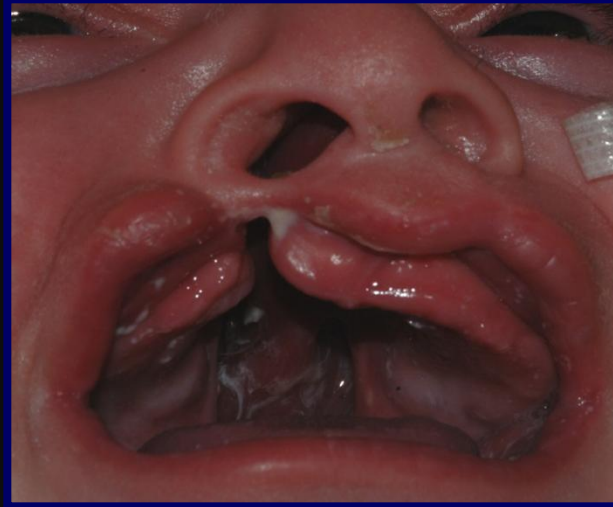

- ✓ nazal revizyon ameliyatı sayısını azaltır.
- ✓ aileyi psikolojik olarak destekler.
- ✓ kemik greftine gerek kalmayabilir veya miktarını azaltır.

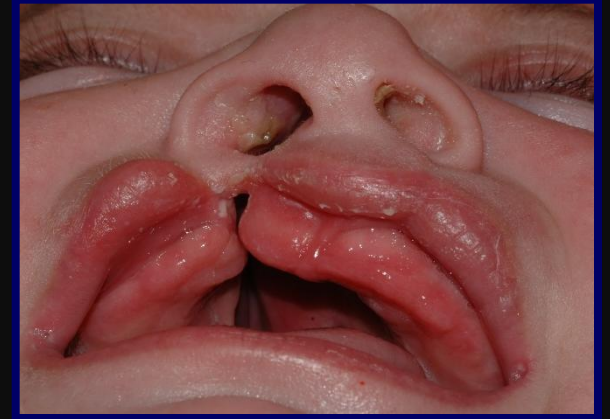M.A. #11



10 günlük



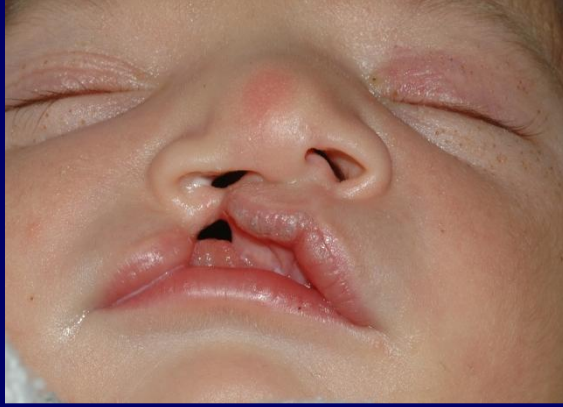2 aylık



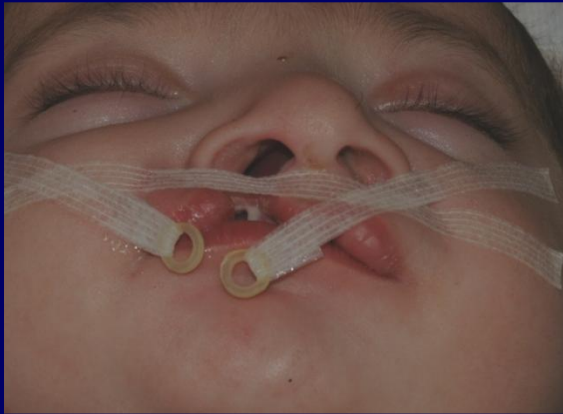3.5 aylık

M.A. #11

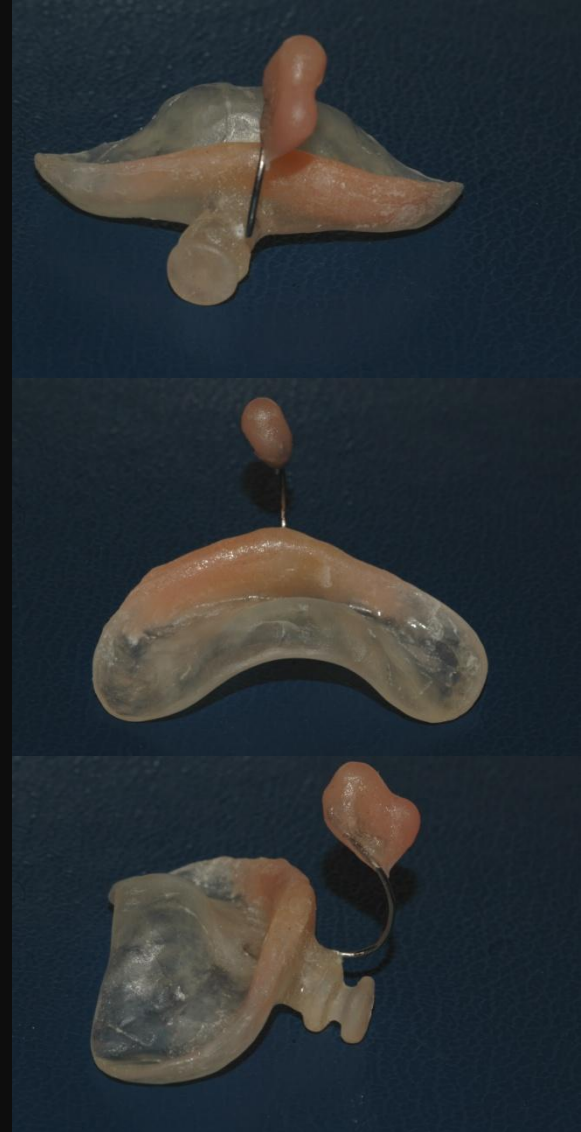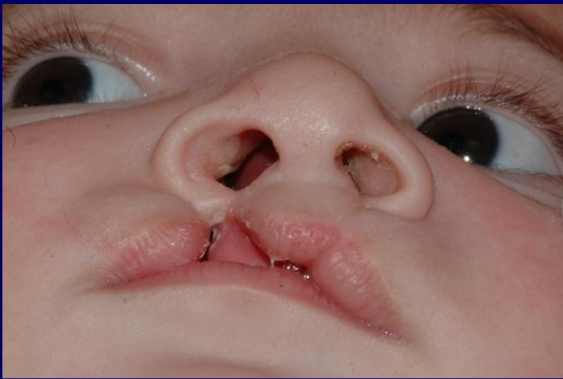10
günlük

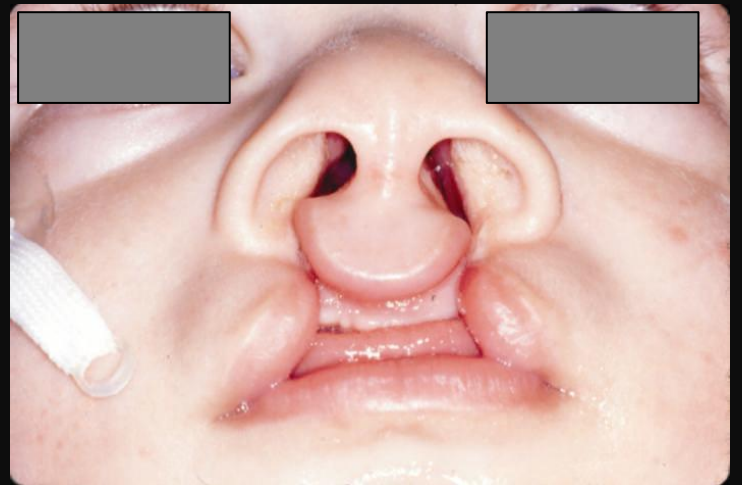
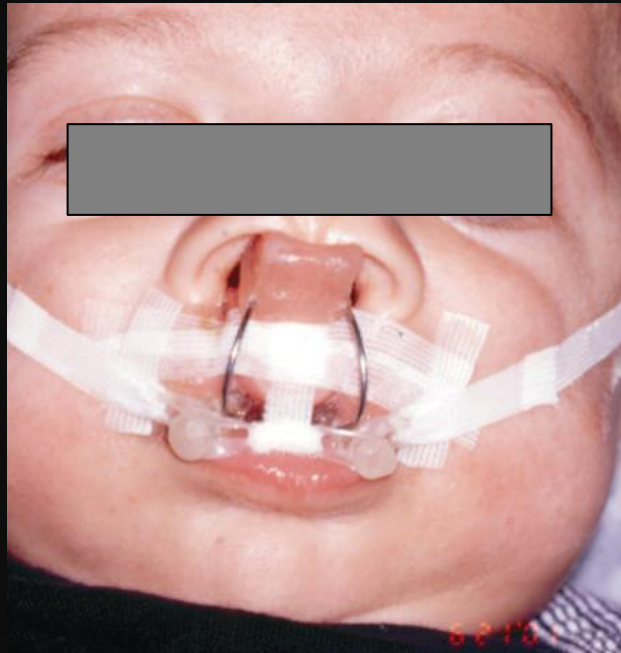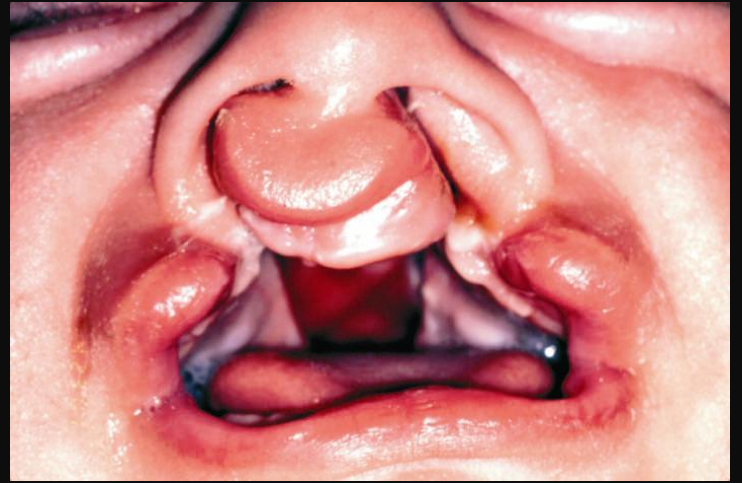


2 aylık



3.5
aylık





Günümüzde cerrahi girişimler fonksiyonel yaklaşım üzerine kurulmuştur ve cerrahi zamanlama şu şekilde uygulanmaktadır:

4 - 7 ay dudak ve burun operasyonu

8 aya kadar yumuşak damak operasyonu

1 - 1.5 yaş sert damak operasyonu

Kanın diş sürmeden kemik grefti

1- 4 YAŞ ARASI YAPILAN UYGULAMALAR

a. Çene yüz cerrahisi

b. Plastik cerrahi

c. Pediatri

d. Pedodonti

e. Ortodonti

f. KBB uzmanı

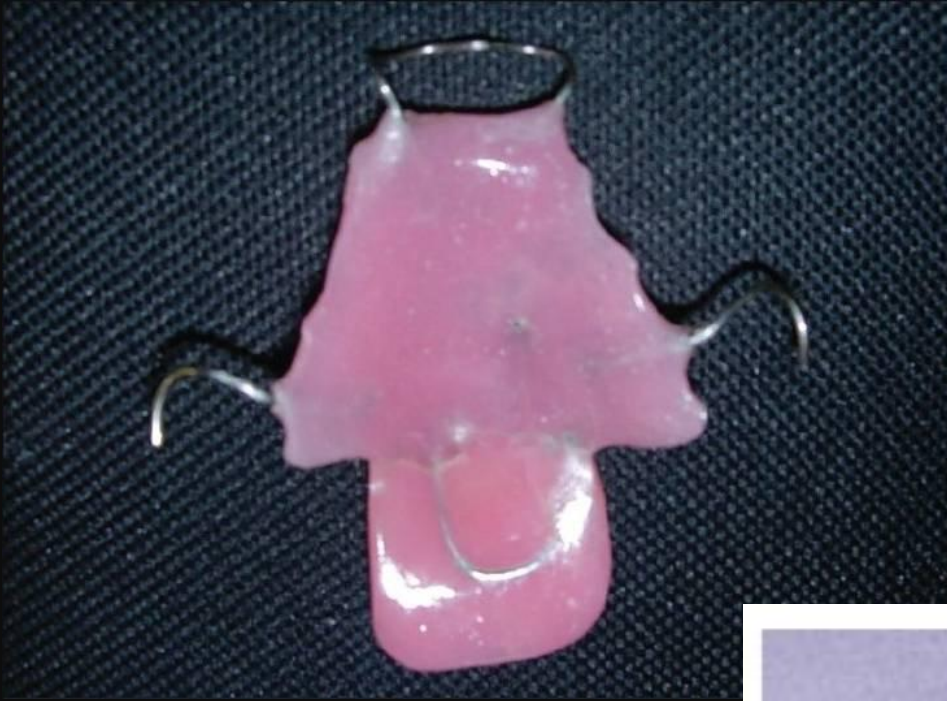Hem alveolde, hem de damakta yarıık varsa konuşmayla ilgili olarak iki problem kaçınılmazdır:

1. Hipernazalite

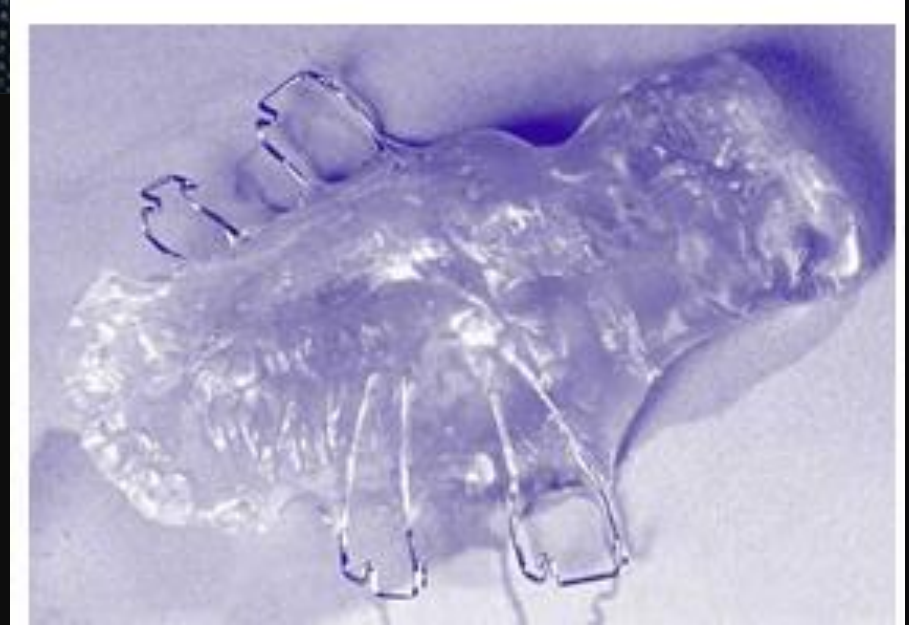2. Artikülasyon problemi:

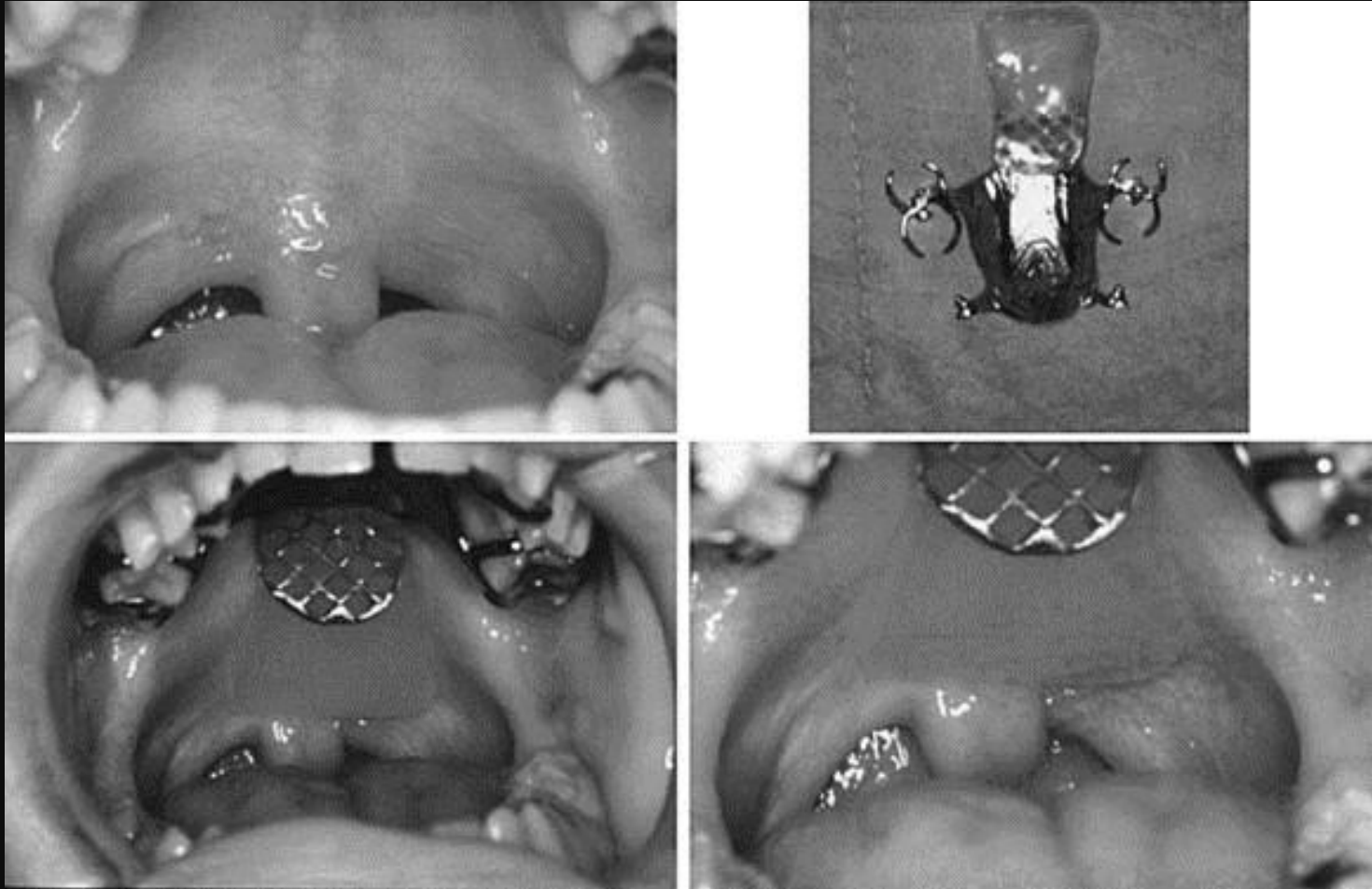
/f/ , /v/ , /s/ , /z/ , /th/ seslerinde sorun vardır.

Damağın total uzunluğunun kısa olduğu durumlarda ise /k/ , /g/ , ve /ng/ seslerinin üretilmesinde aksaklık görülecektir.



Hipernazalite Aygıtları





Esposito SJ. Et al. Use of palatal lift and palatal augmentation prostheses to improve speech. Journal of Prosthetic Dentistry. 2000.

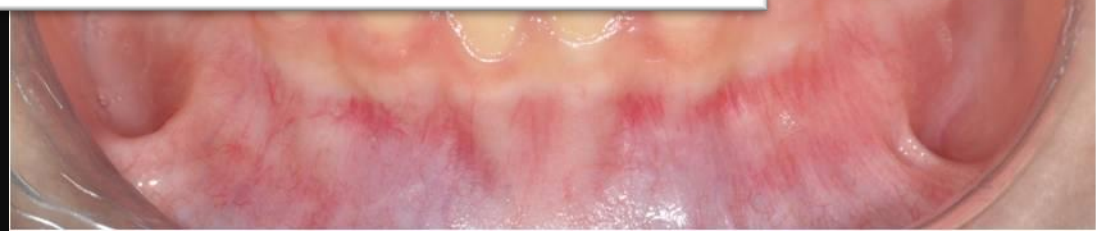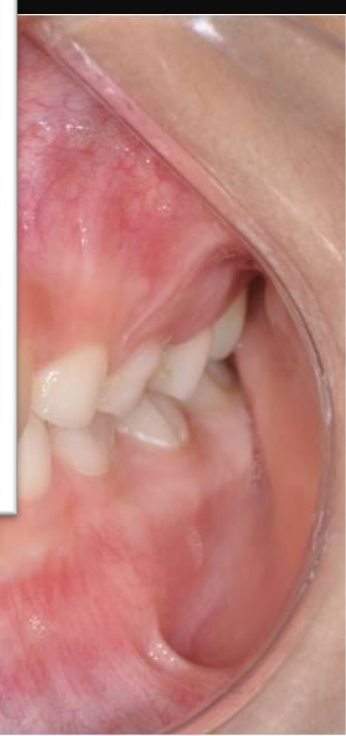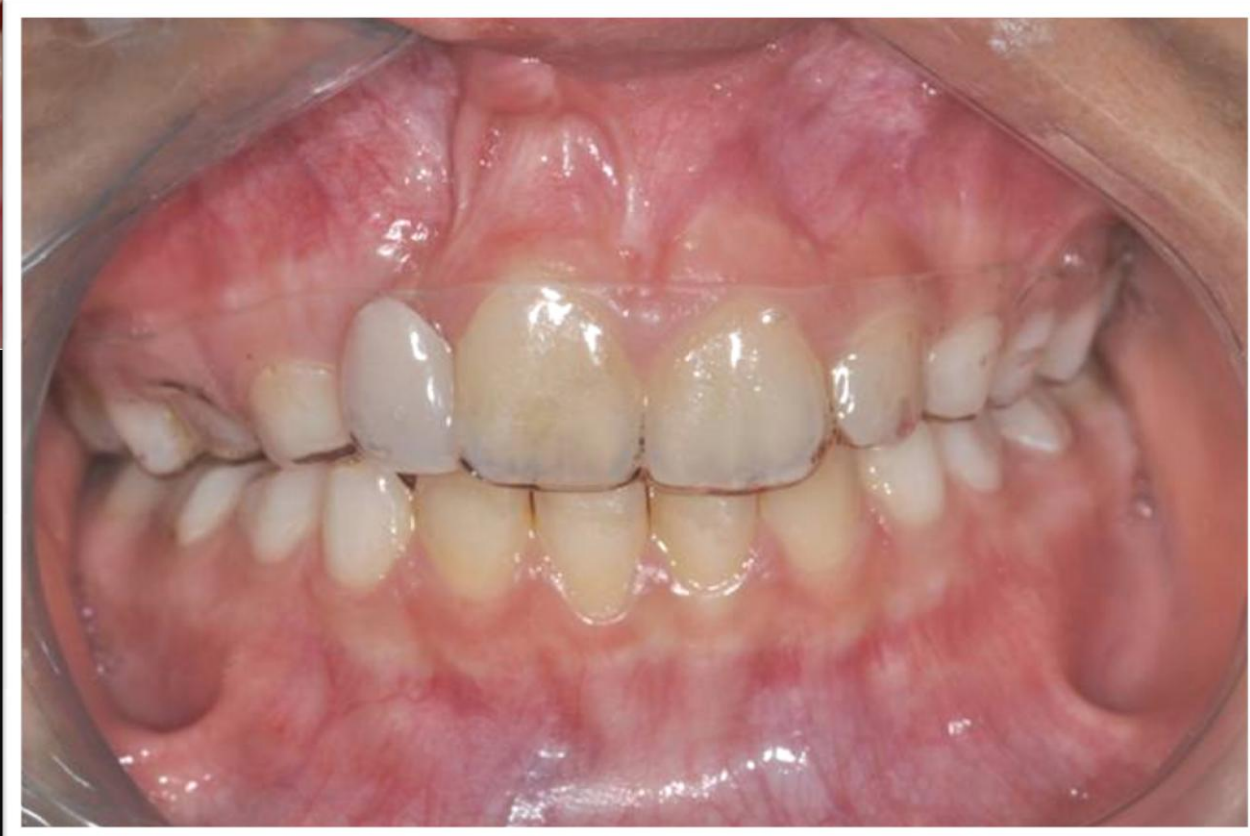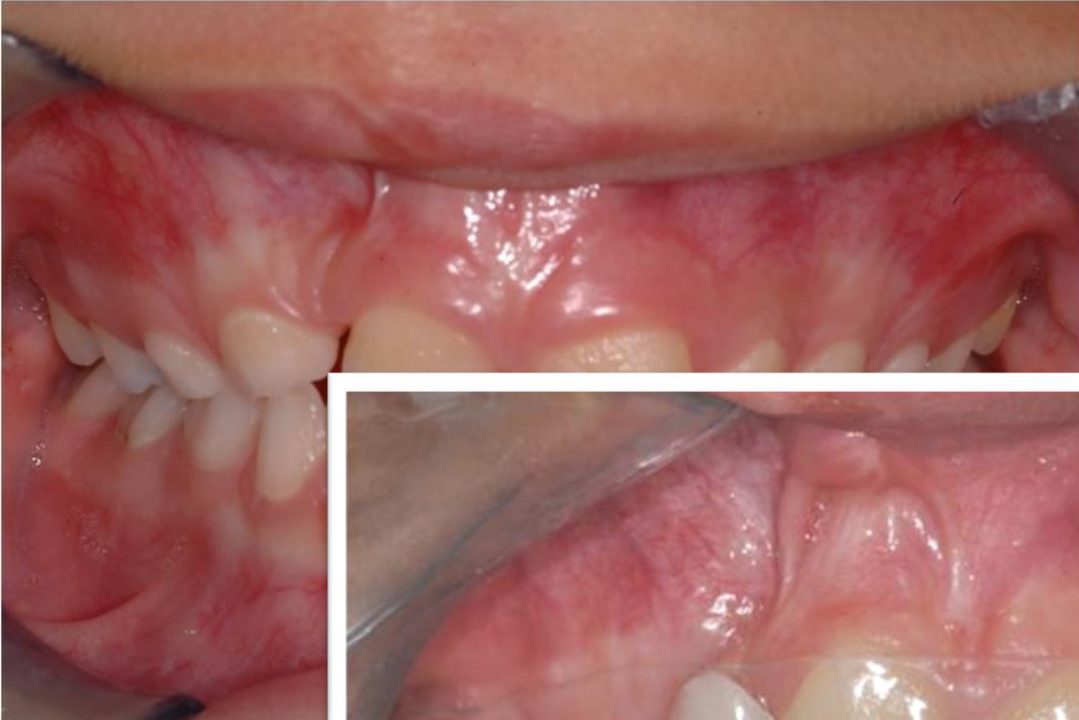Diş Hekimi ne yapabilir ?

- ❖ Diş eksiklikleri nedeniyle var olan tüm dişlerin korunması için gerekli hijyen eğitimi, florlama, çürük proflaksisi
- ❖ Kapanmamış fistüllerin bir plak vasıtası ile kapatılması (yiyeceklerin burundan gelmesi engellenir)

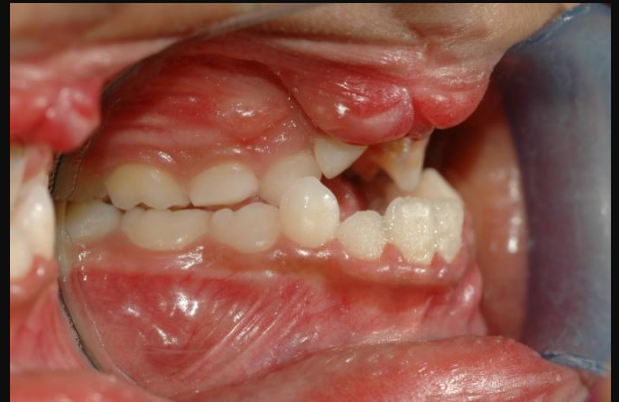
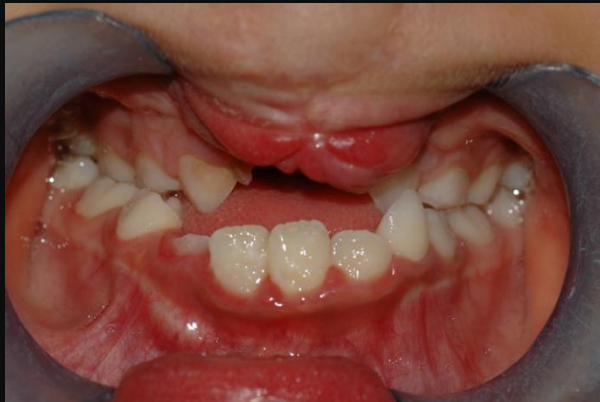
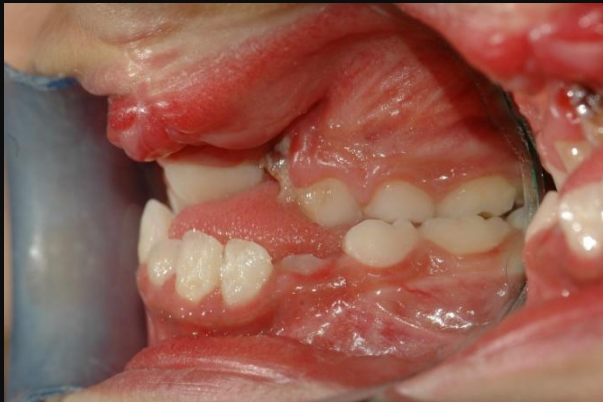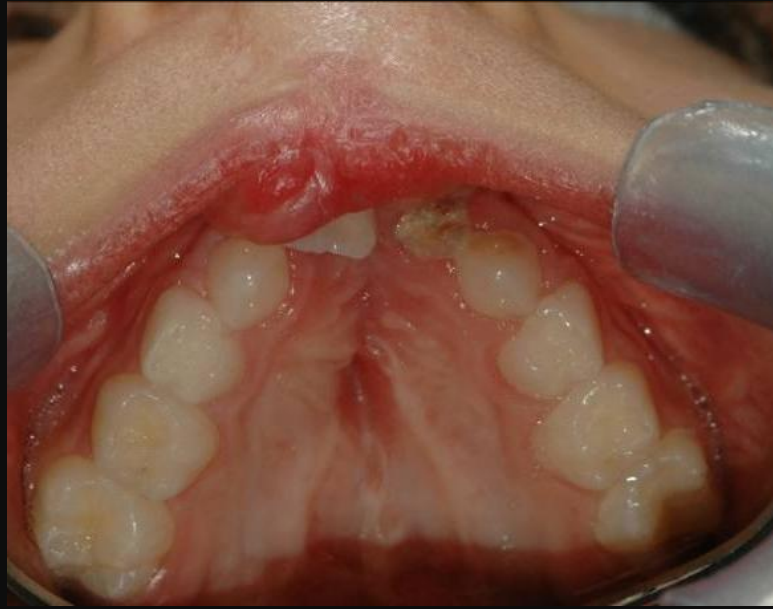KARIŐIK DİŐLENME DÖNEMİ

- a.** Ortodonti
- b.** Pedodonti
- c.** Çene yüz cerrahisi (Kemik grefti)
- d.** Konuşma terapistleri
- e.** Psikolojik rehberlik



Dr. Zeynep Çakar



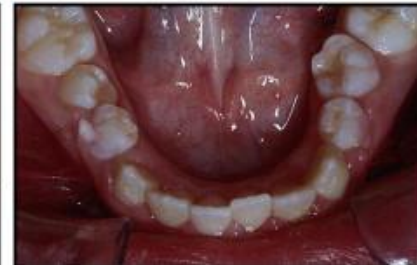
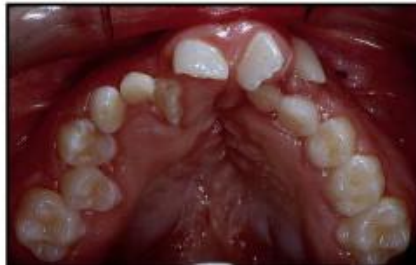
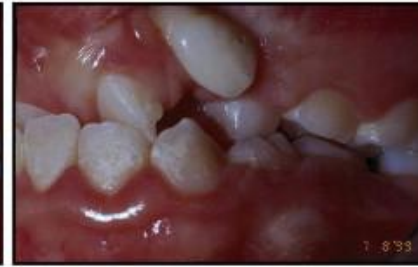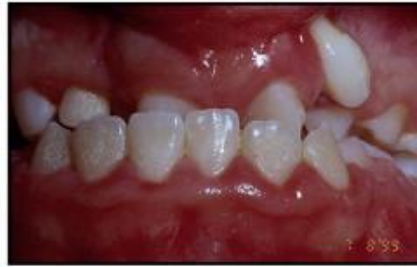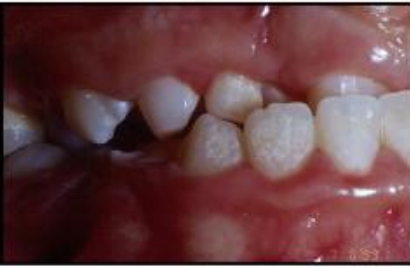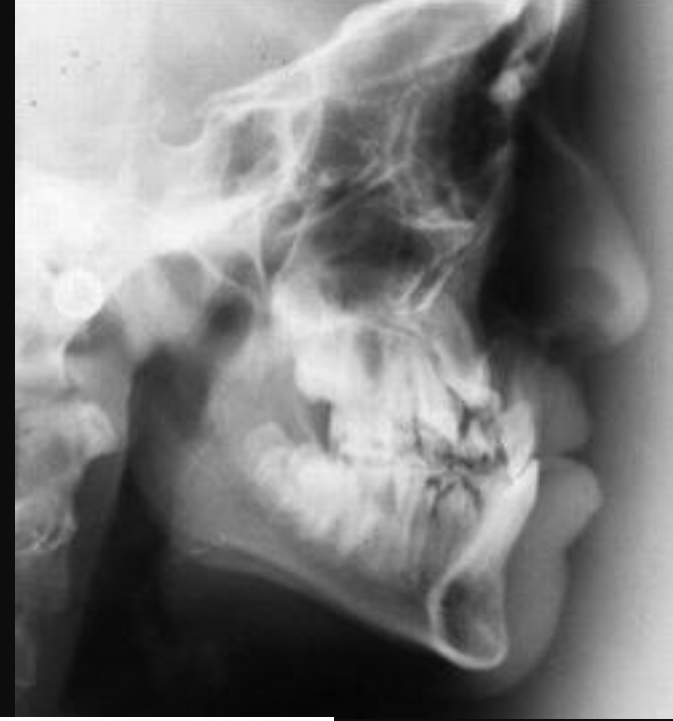Orta yüz yetersizliği

Konkav fasial profil

Açık veya derin kapanış

Posterior çapraz kapanış





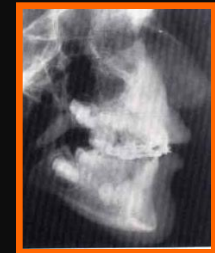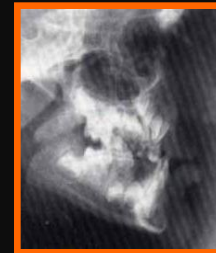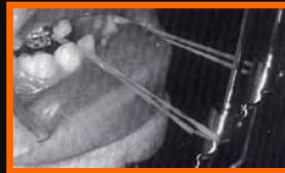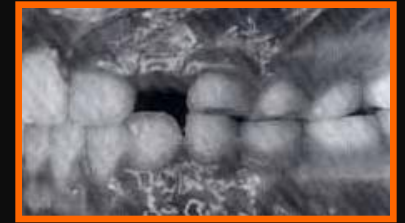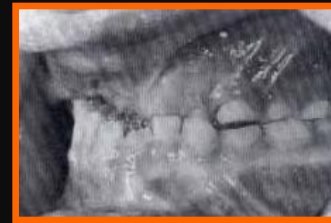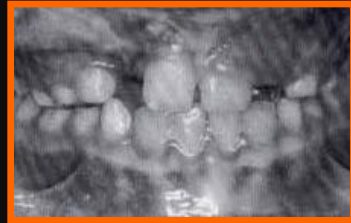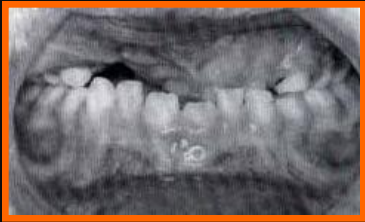Tinlund R., Rygh P., Boe O. Orthopedic protraction of the upper jaw in cleft lip and palate patients during deciduous and mixed dentition periods in comparison with normal growth and development. **Cleft Palate Craniofac. J. 30:183-193, 1993.**

Ortalama yaş: 6 yıl 11 ay

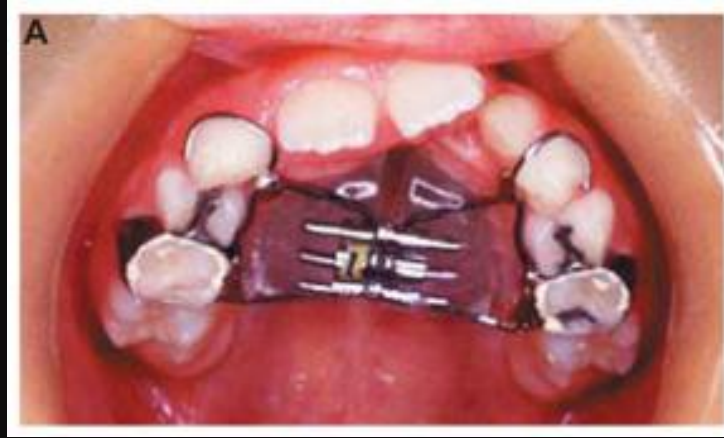maksiller ekspansiyon

+

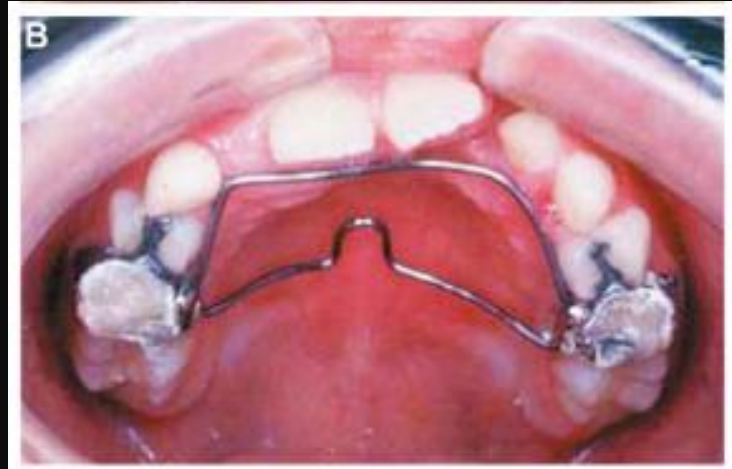yüz maskesi

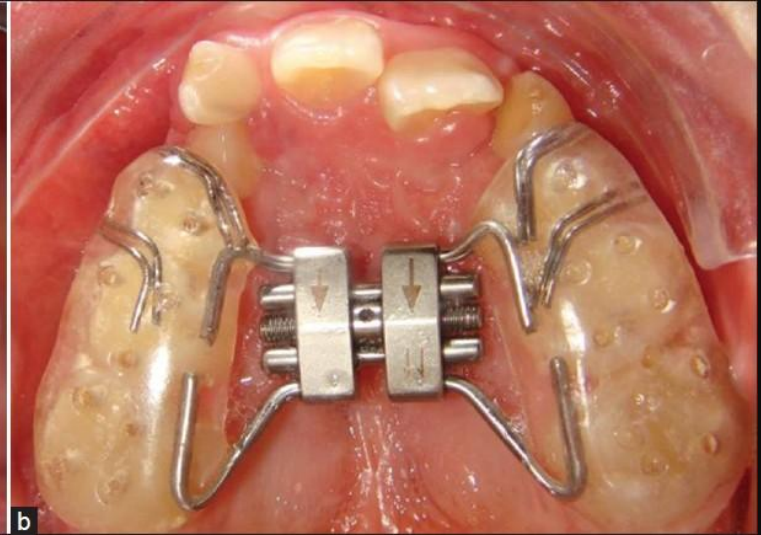
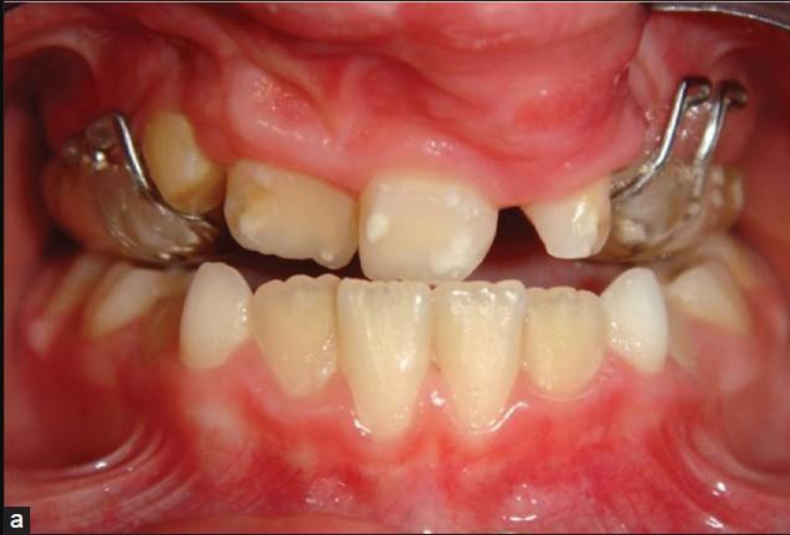

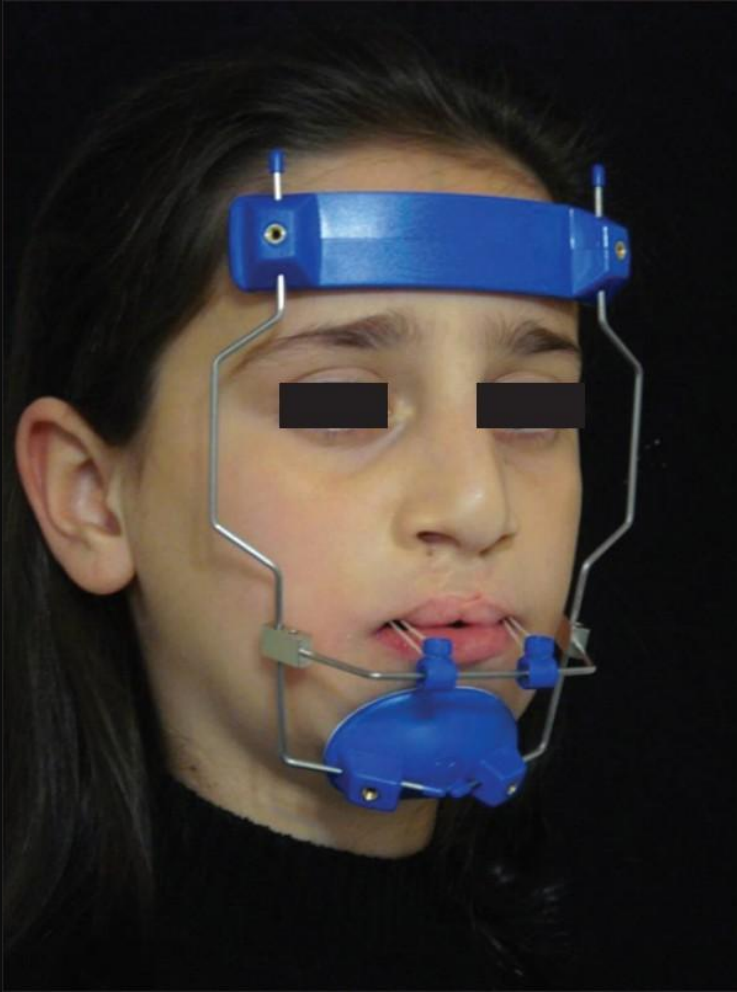
Maksiller Ekspansiyon (geniřletme)



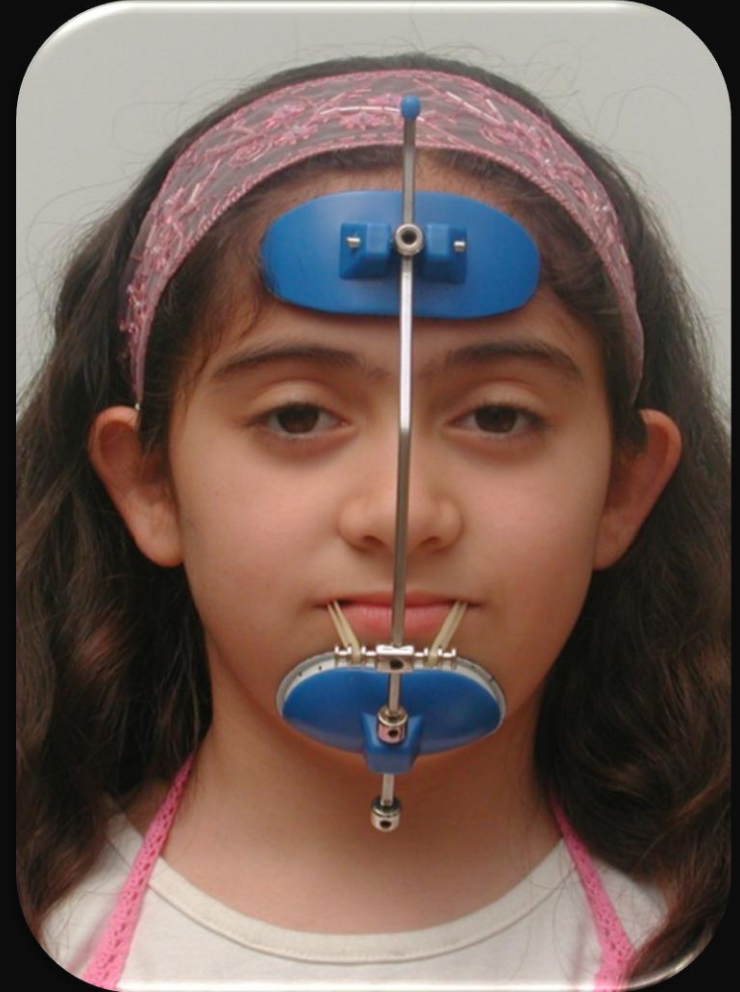
Elde edilen geniřlemenın korunması



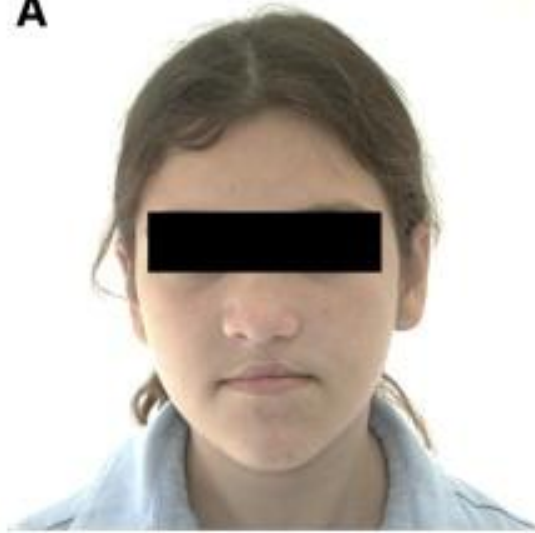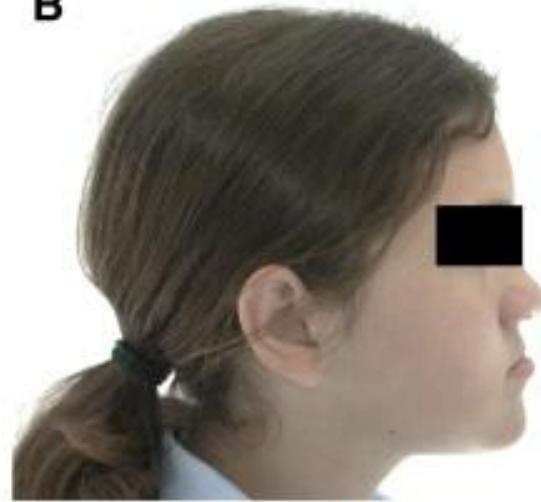

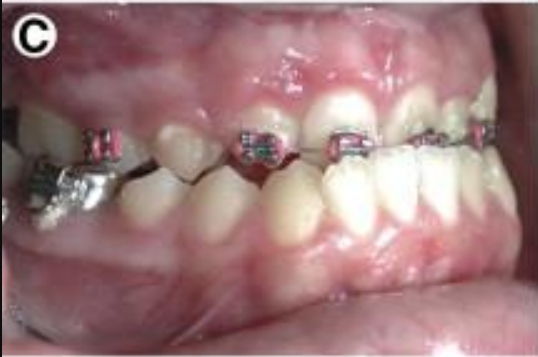
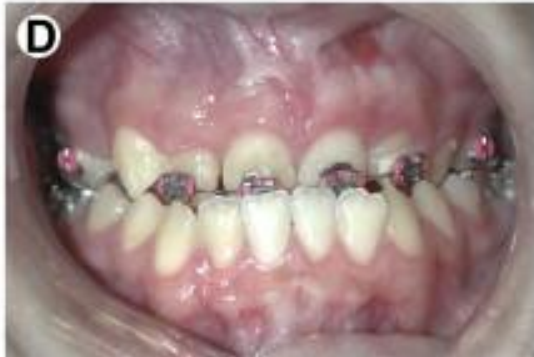
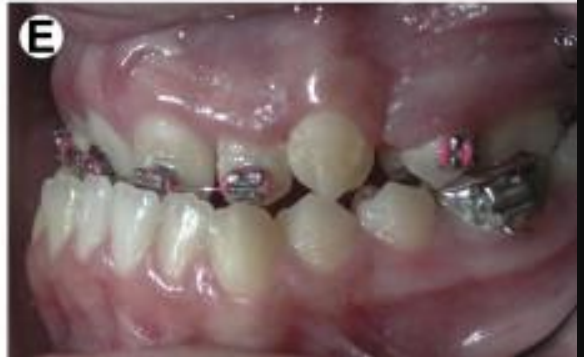
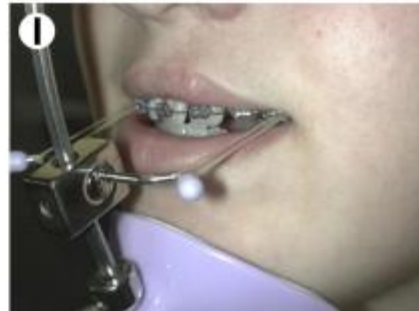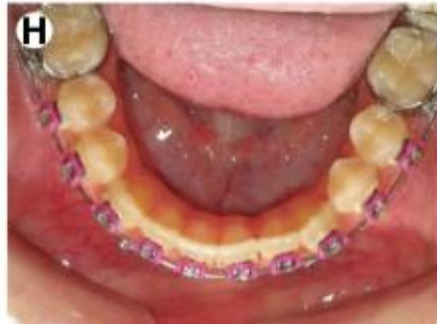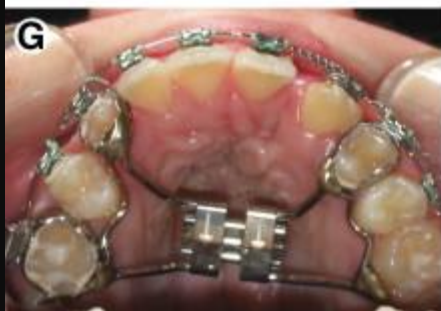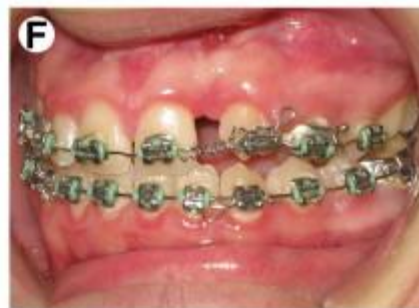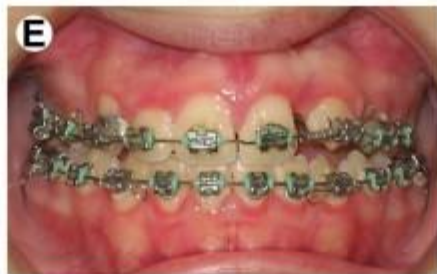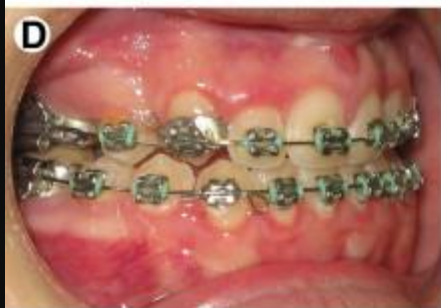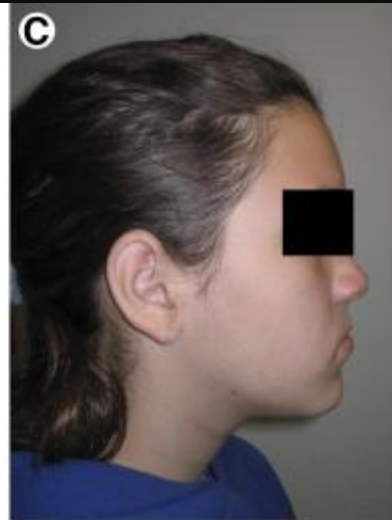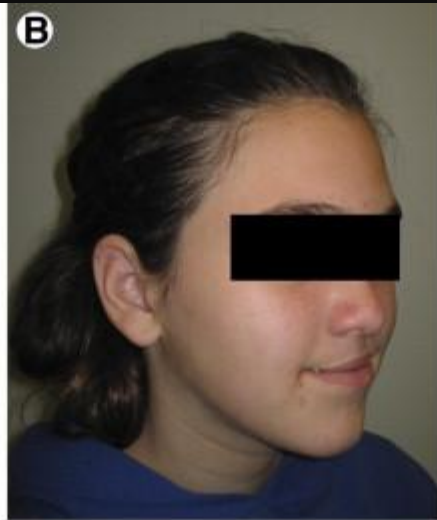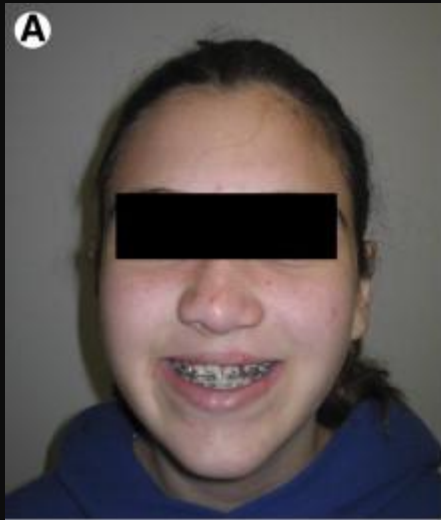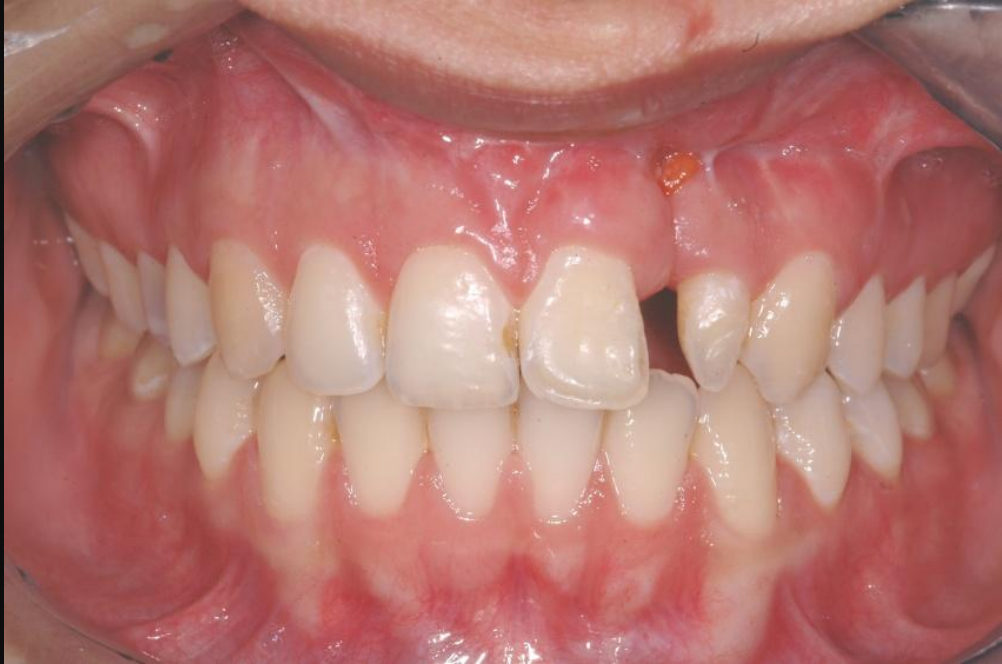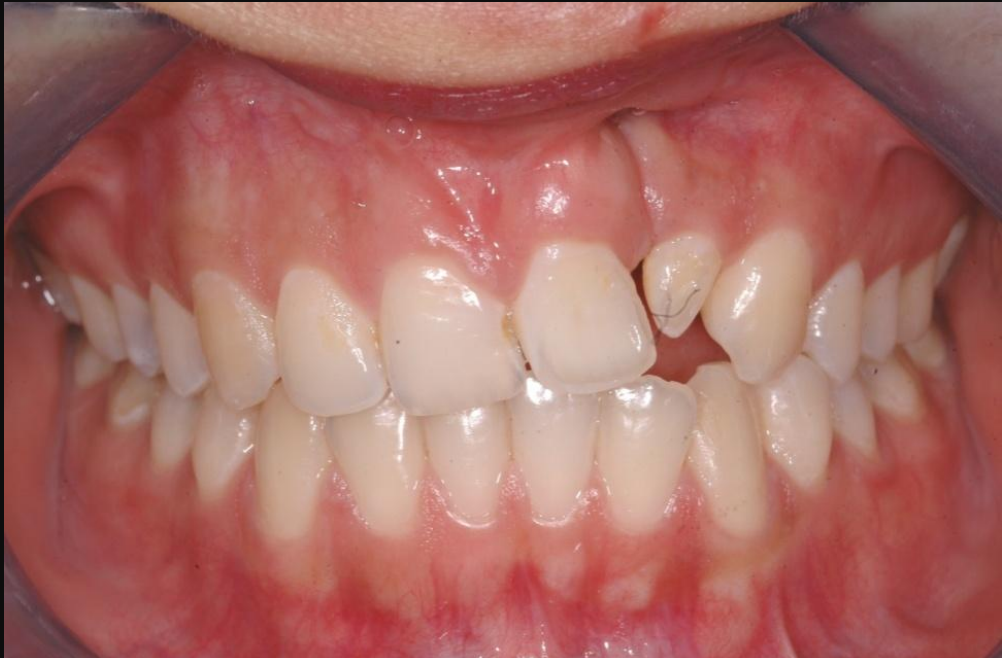Delaire tipi yüz maskesi

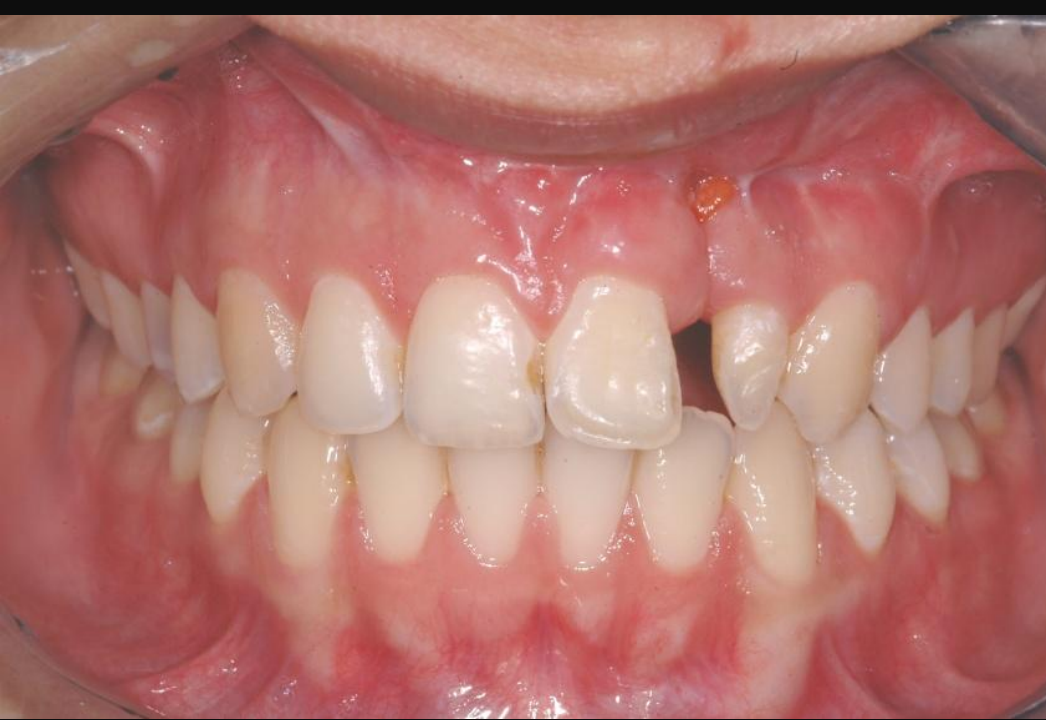

Petit tipi yüz maskesi

A**B****C****D****E**

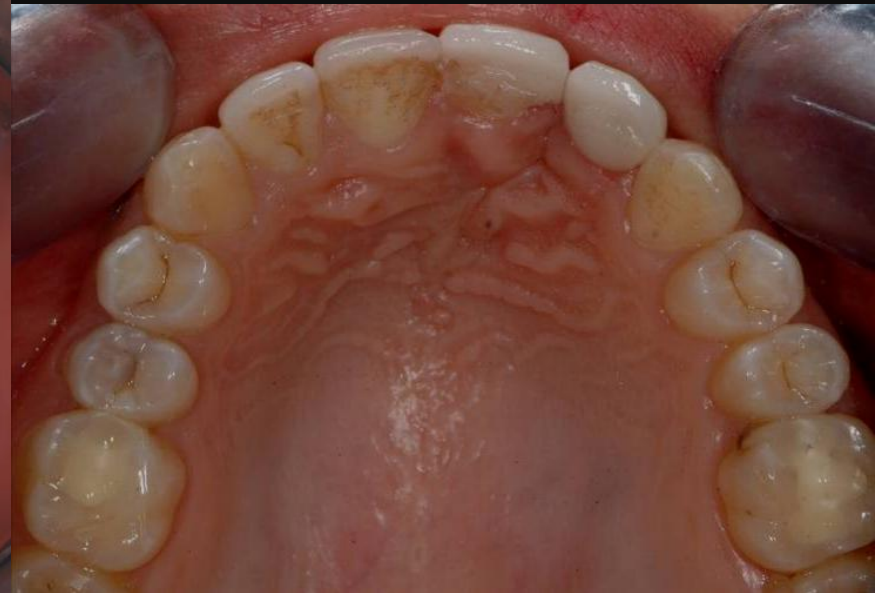
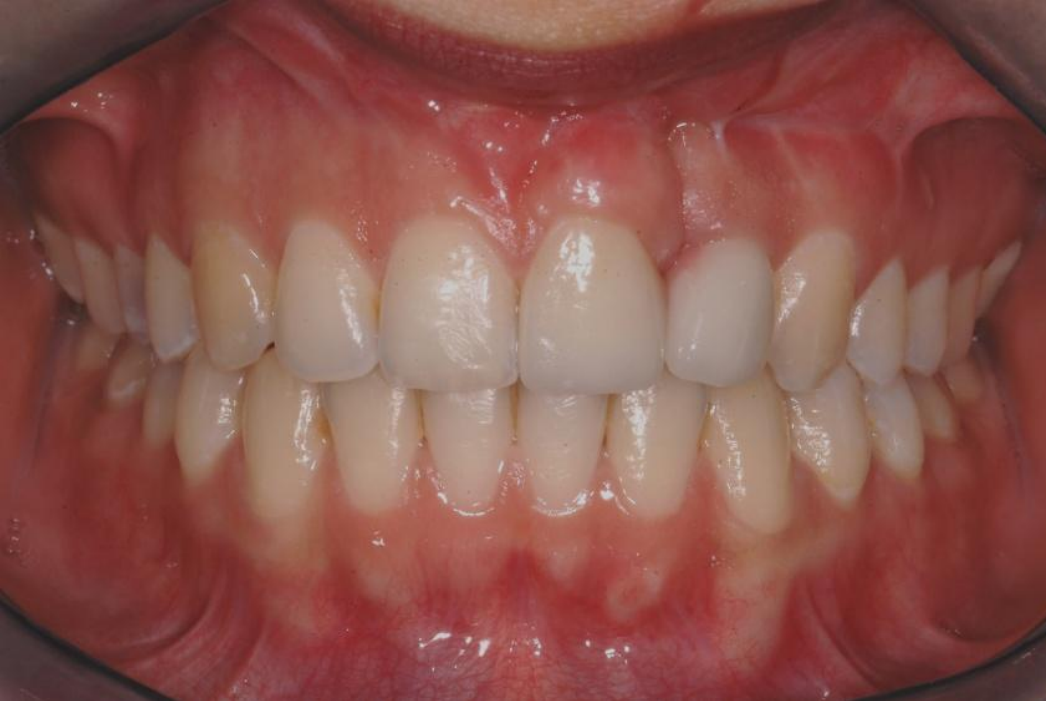




*Dr. Çağatay Günaydın,
Dr. Ayşe Tuba Altuğ,
Dr. Murat Memikoğlu (Prosthodontist)*

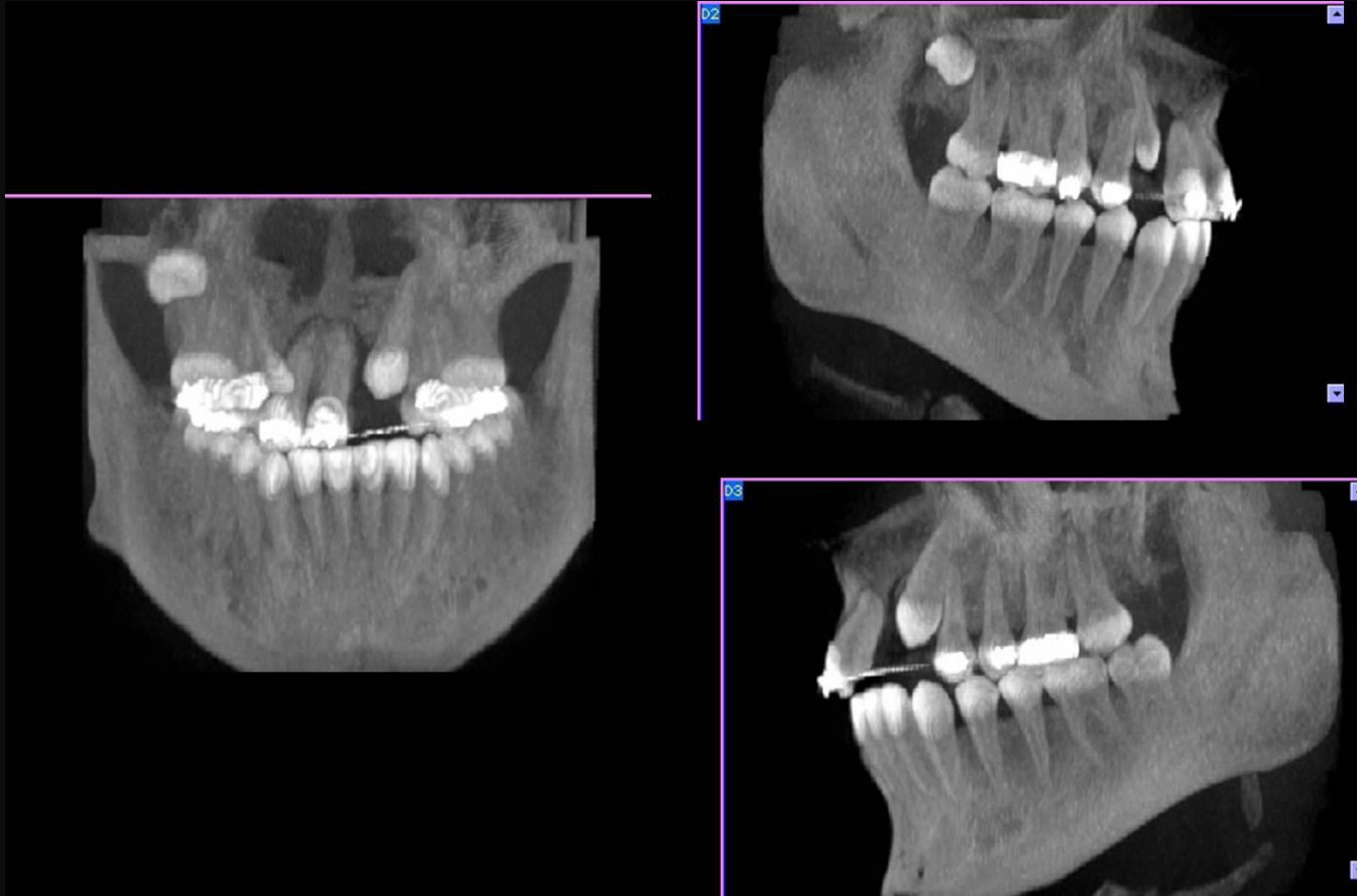**Restoration w/ laminate veneers
Retention w/ Essix plates**



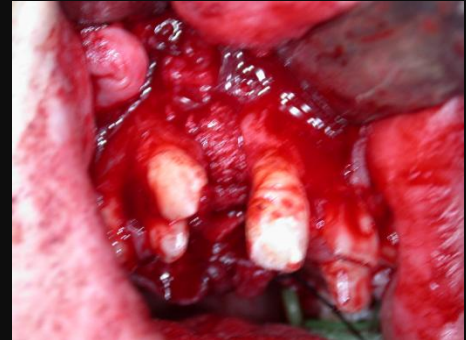
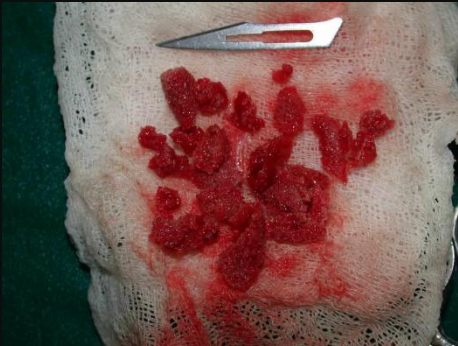
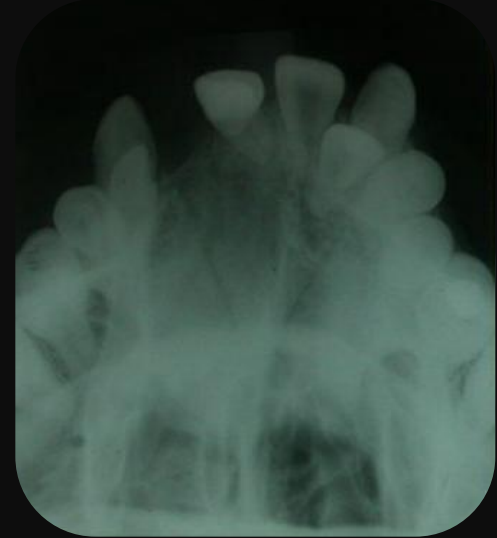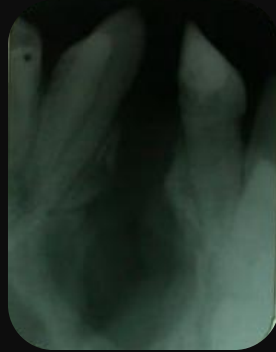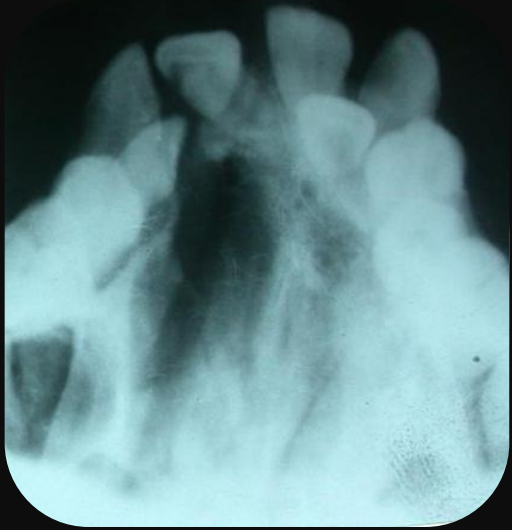Sekonder Kemik Grefti Uygulaması

Sekonder Kemik Grefti Uygulaması



Sekonder Kemik Grefti Uygulaması

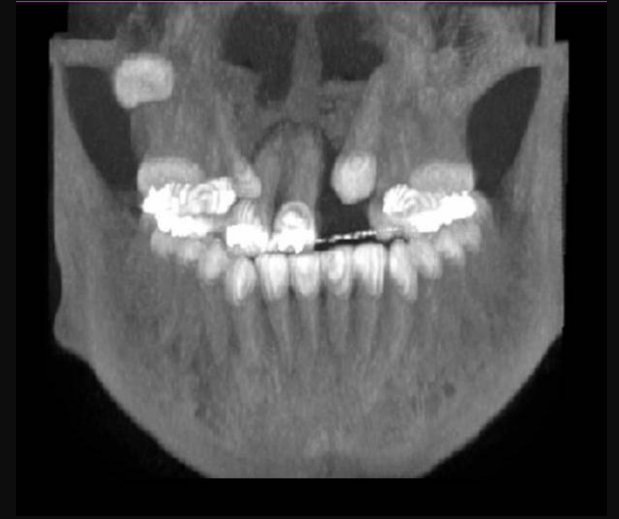

Kemik Grefti;

En iyi zaman **karışık dişlenme** (daimi kanin diş sürmesinden önce) süresindedir.



Bergland O., Abyholm A. Bone grafting at the stage of mixed dentition in cleft lip and palate patients. **Cleft Palate J. 23:175-205, 1986.**



Kemik greftinin avantajları;

Maksiller segmentlerin stabilizasyonu

Yarığa yakın olan bölgede diş erupsiyonlarını kolaylaştırmak

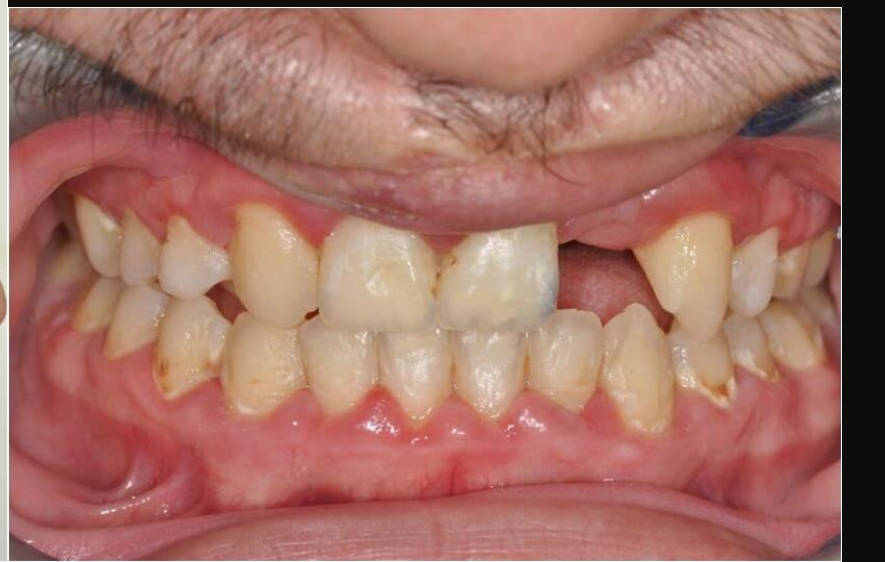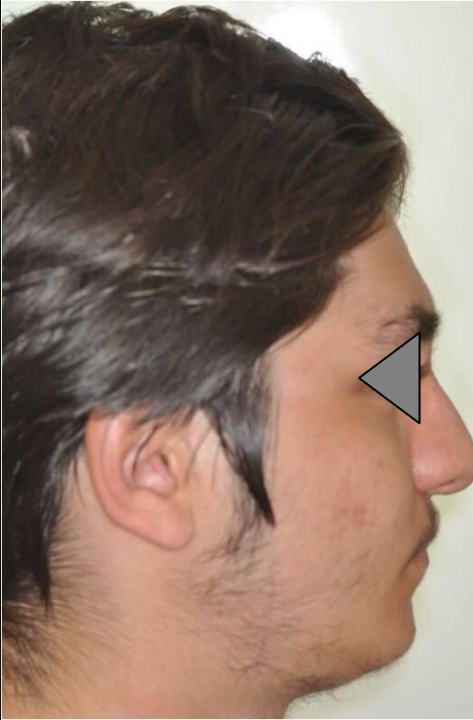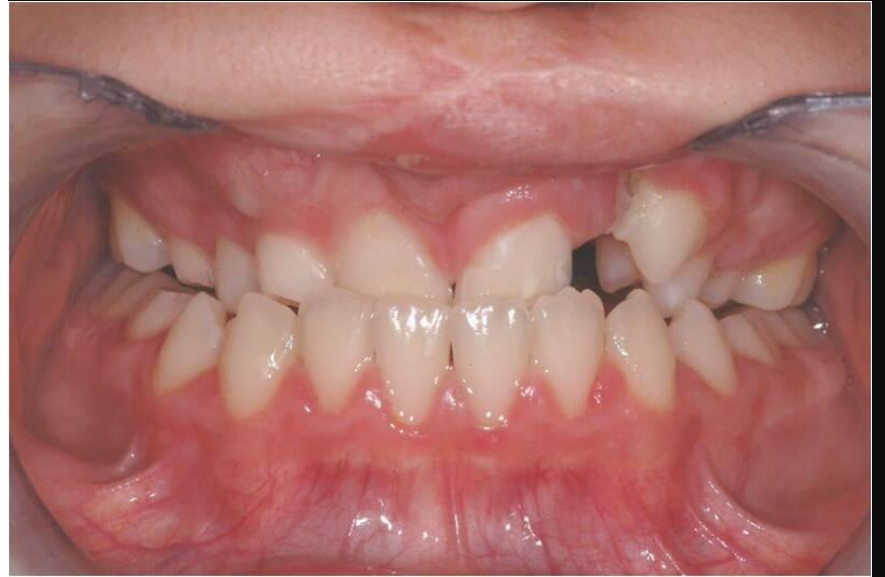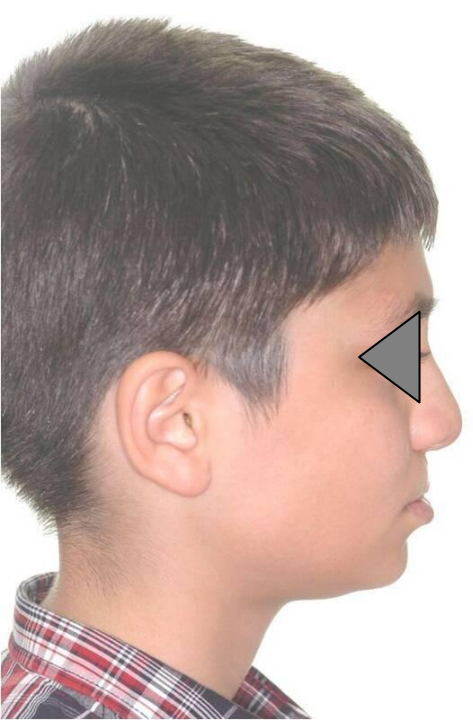
Yarığa yakın olan dişlerdeki kemik desteğini arttırmak

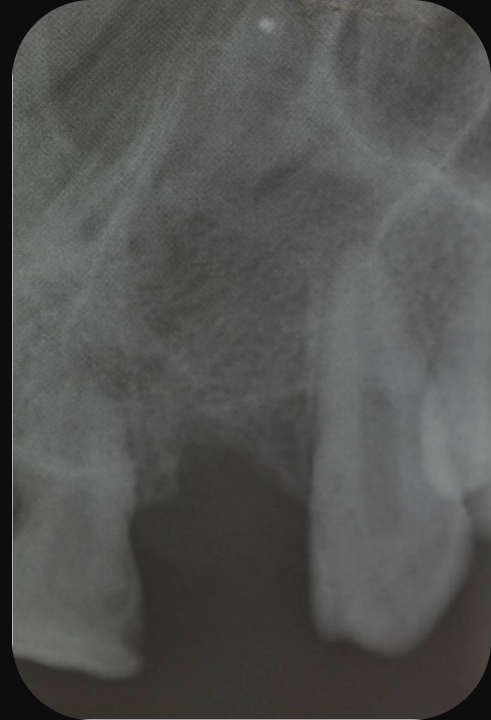
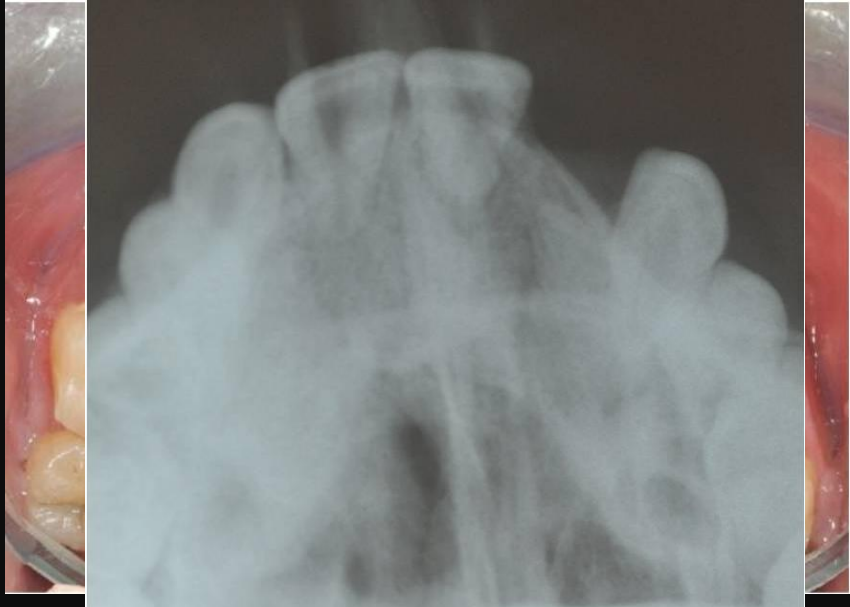
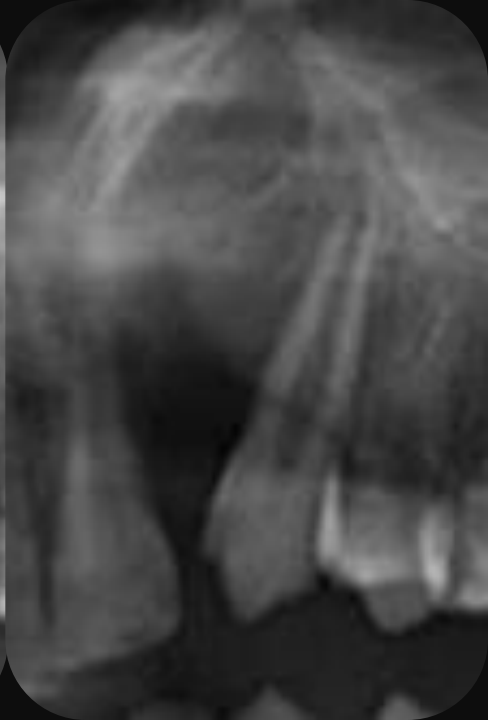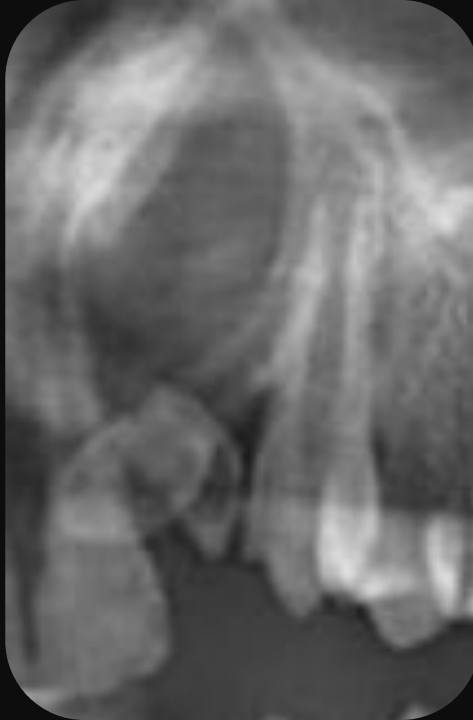
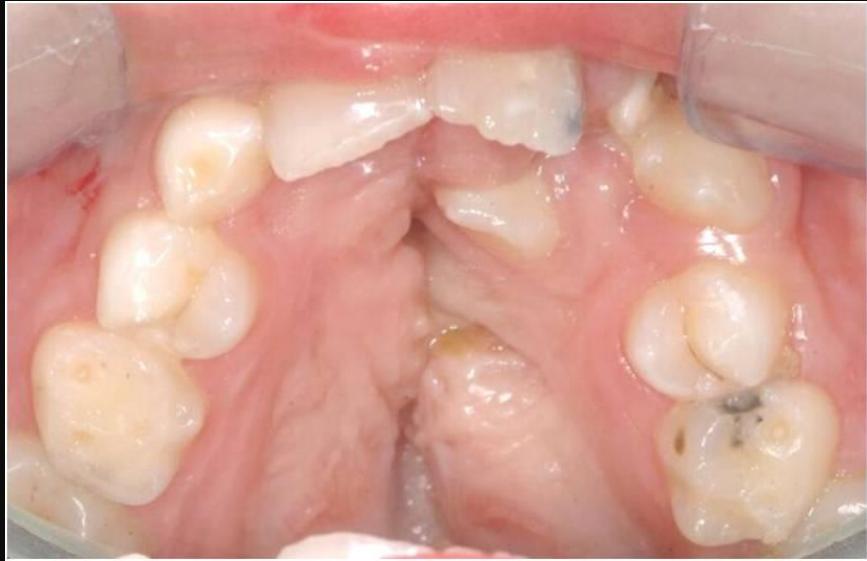Rezidüel oronasal fistüllerin kapanmasını sağlamak

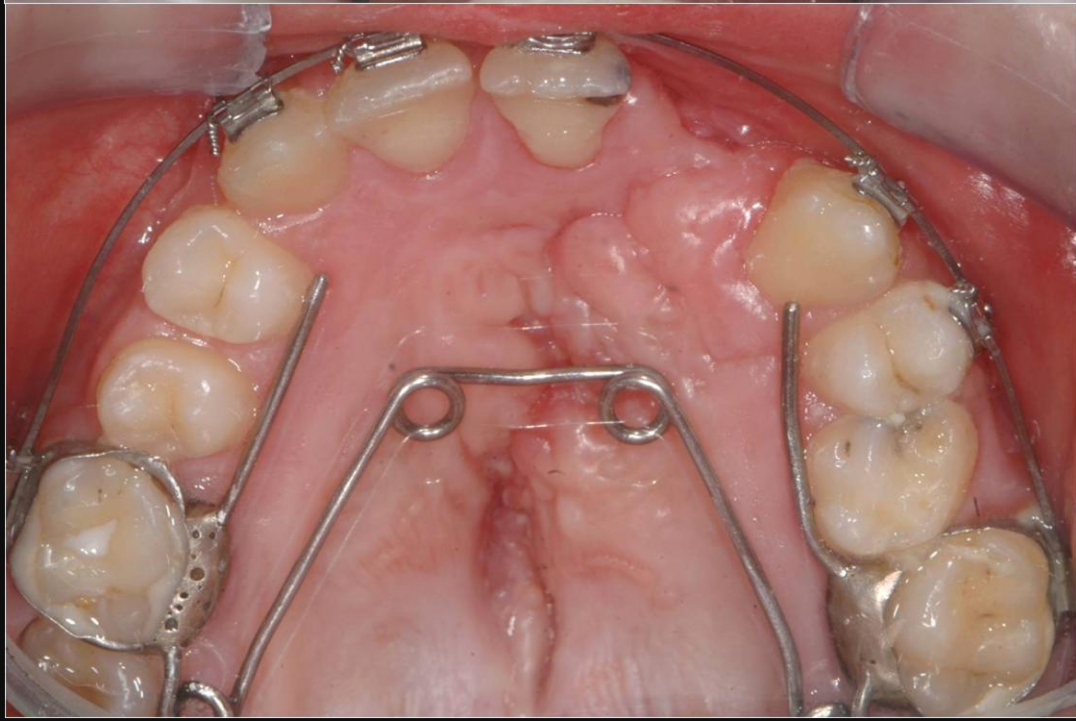
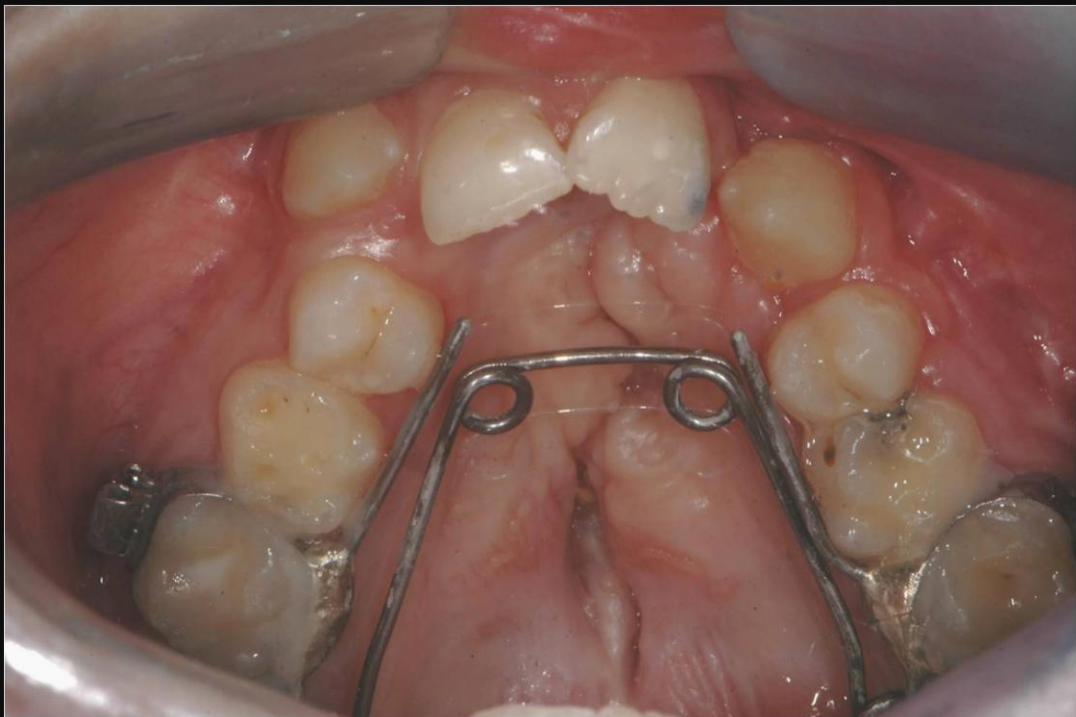
Alveolün estetik görünümünü arttırmak

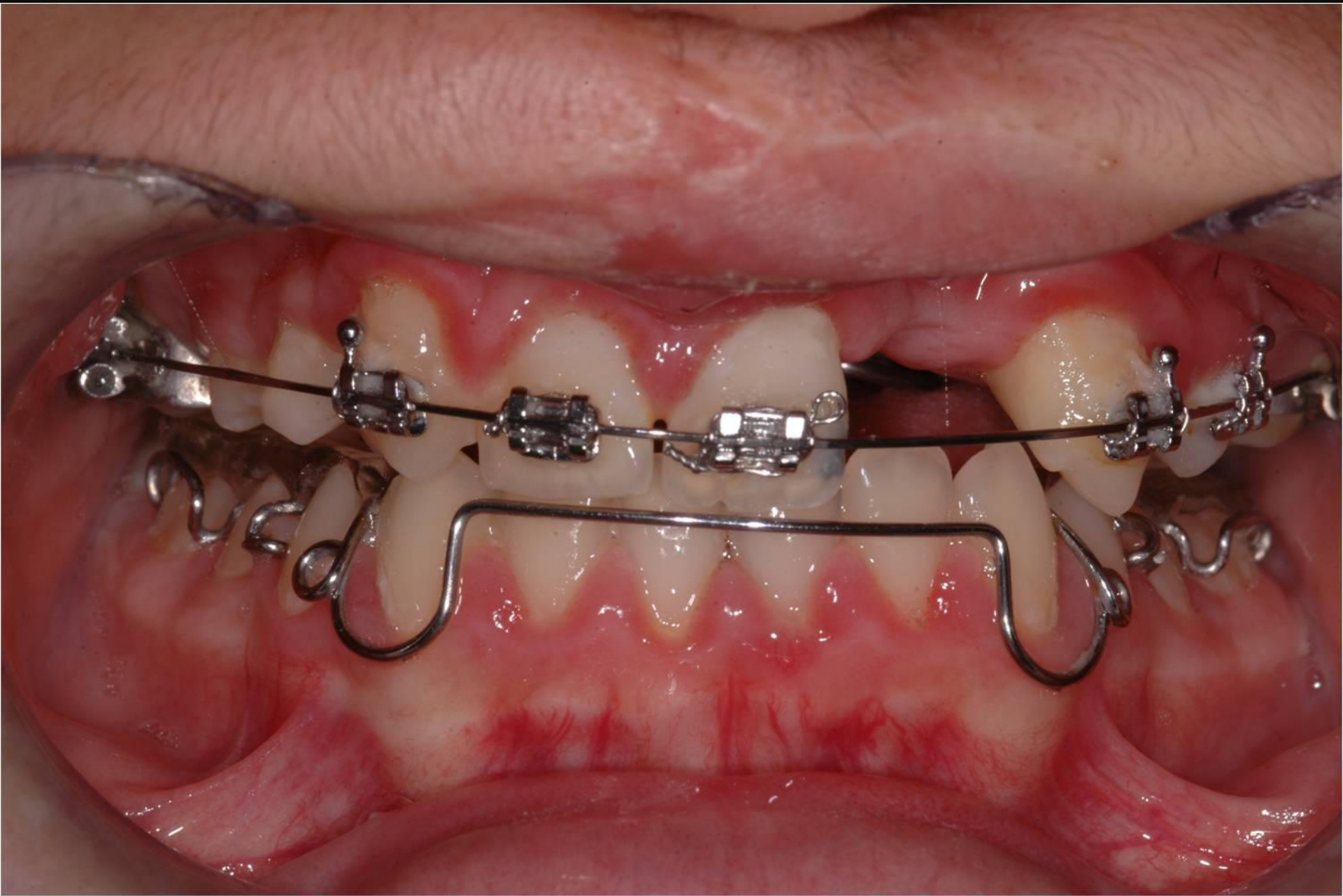Burnun alar kaidesini ve nasolabial konturu desteklemek

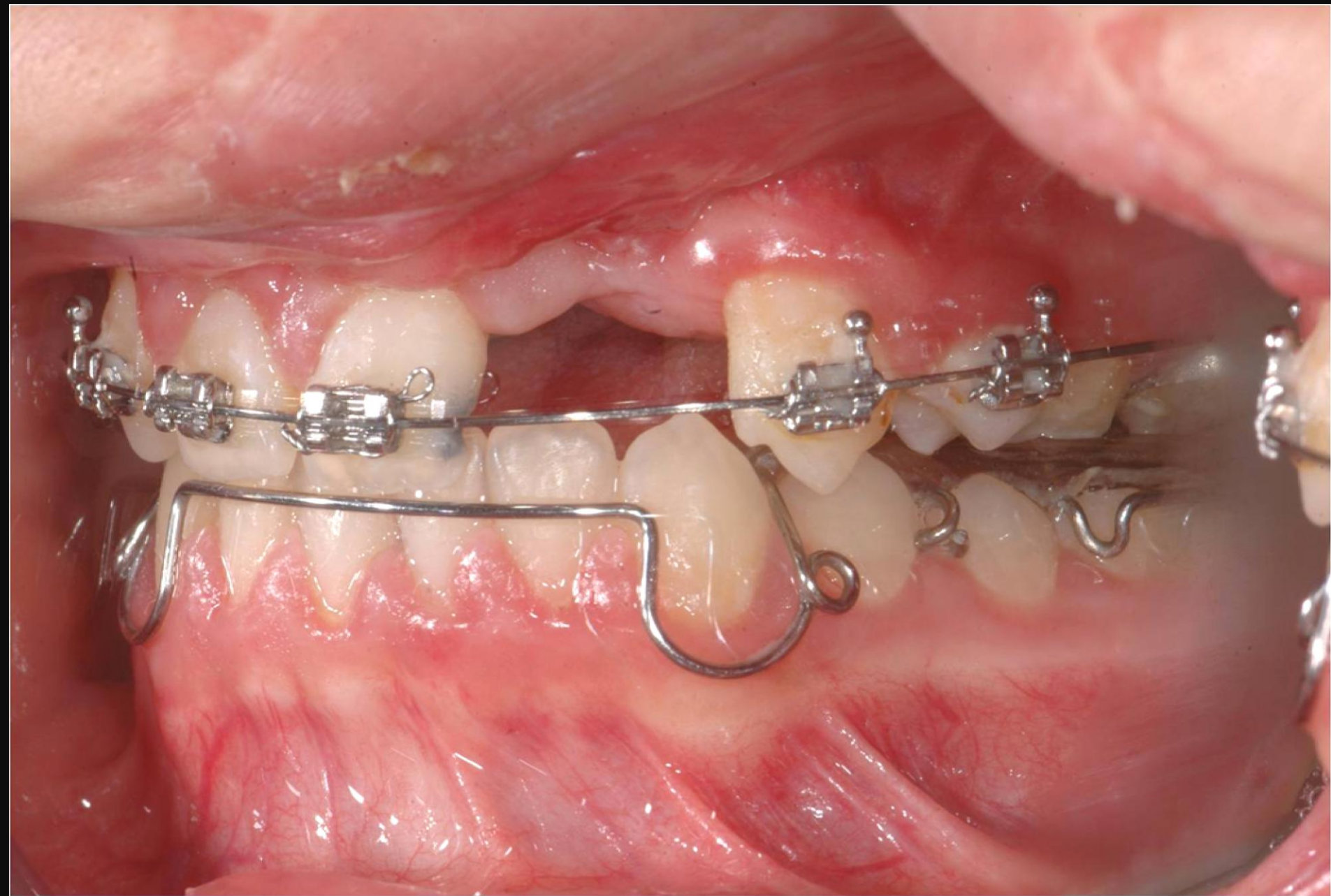Sabit köprü protez yapımı gerekliliğini azaltmak

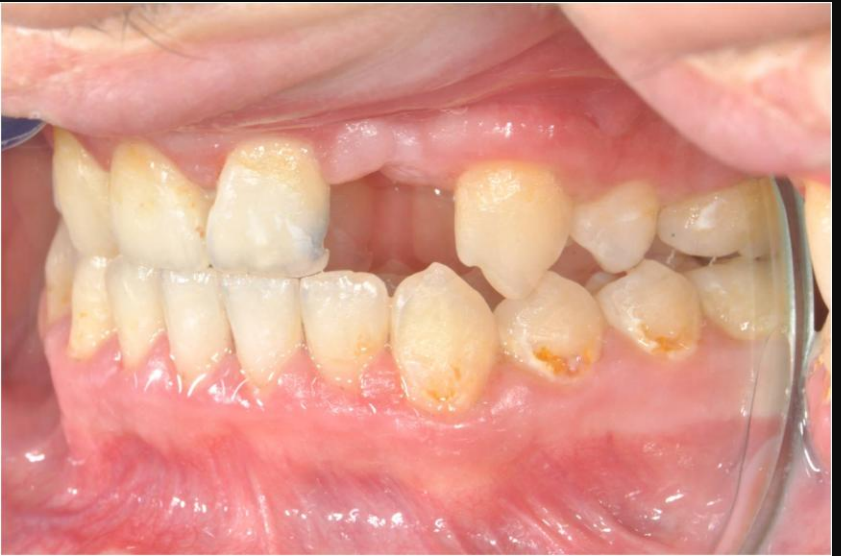
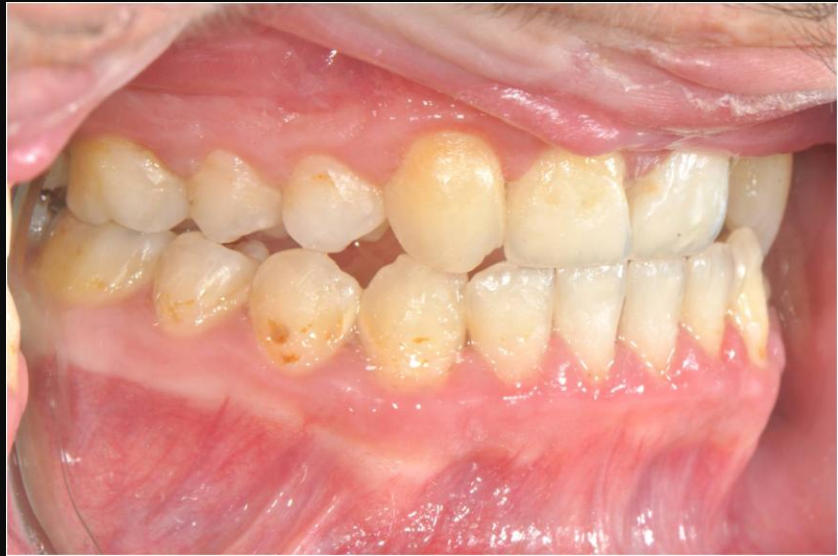
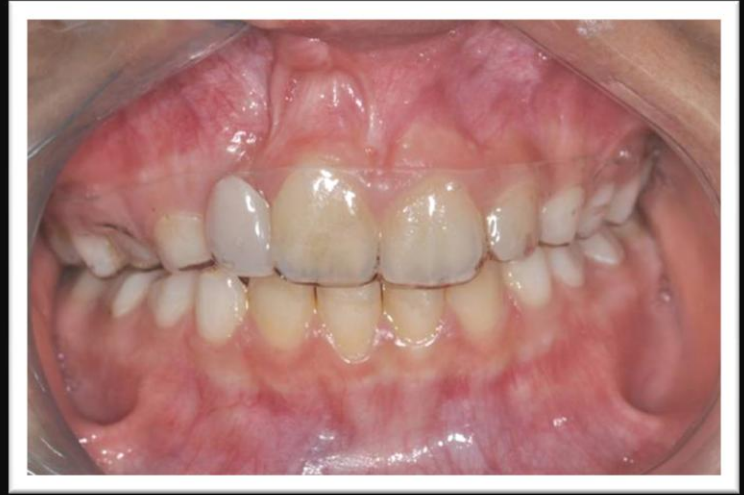
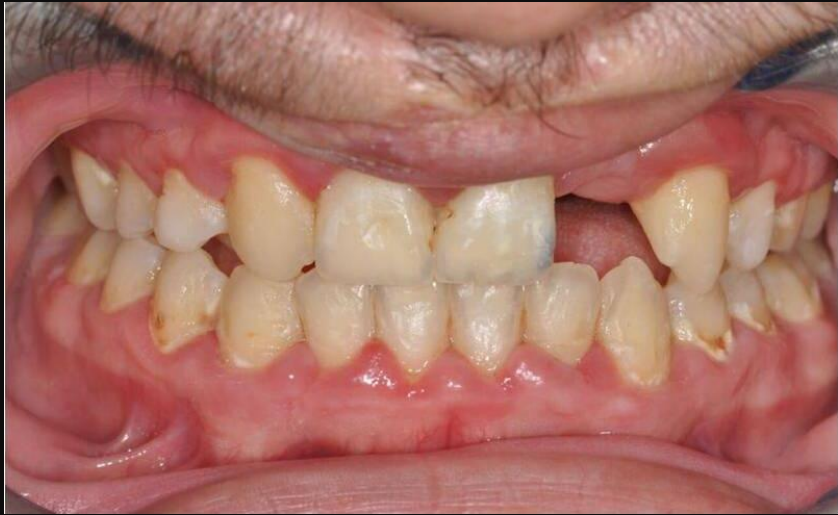




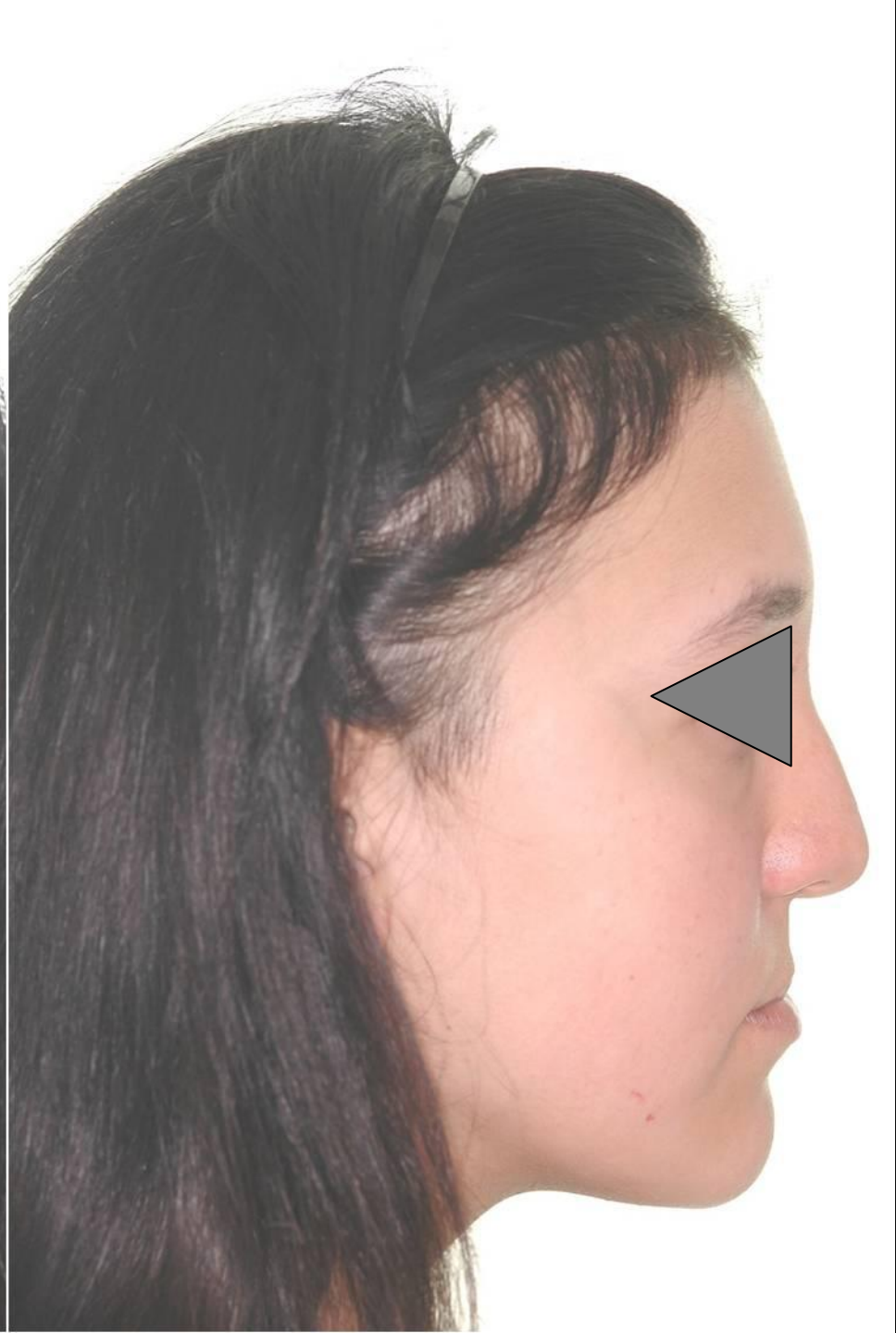
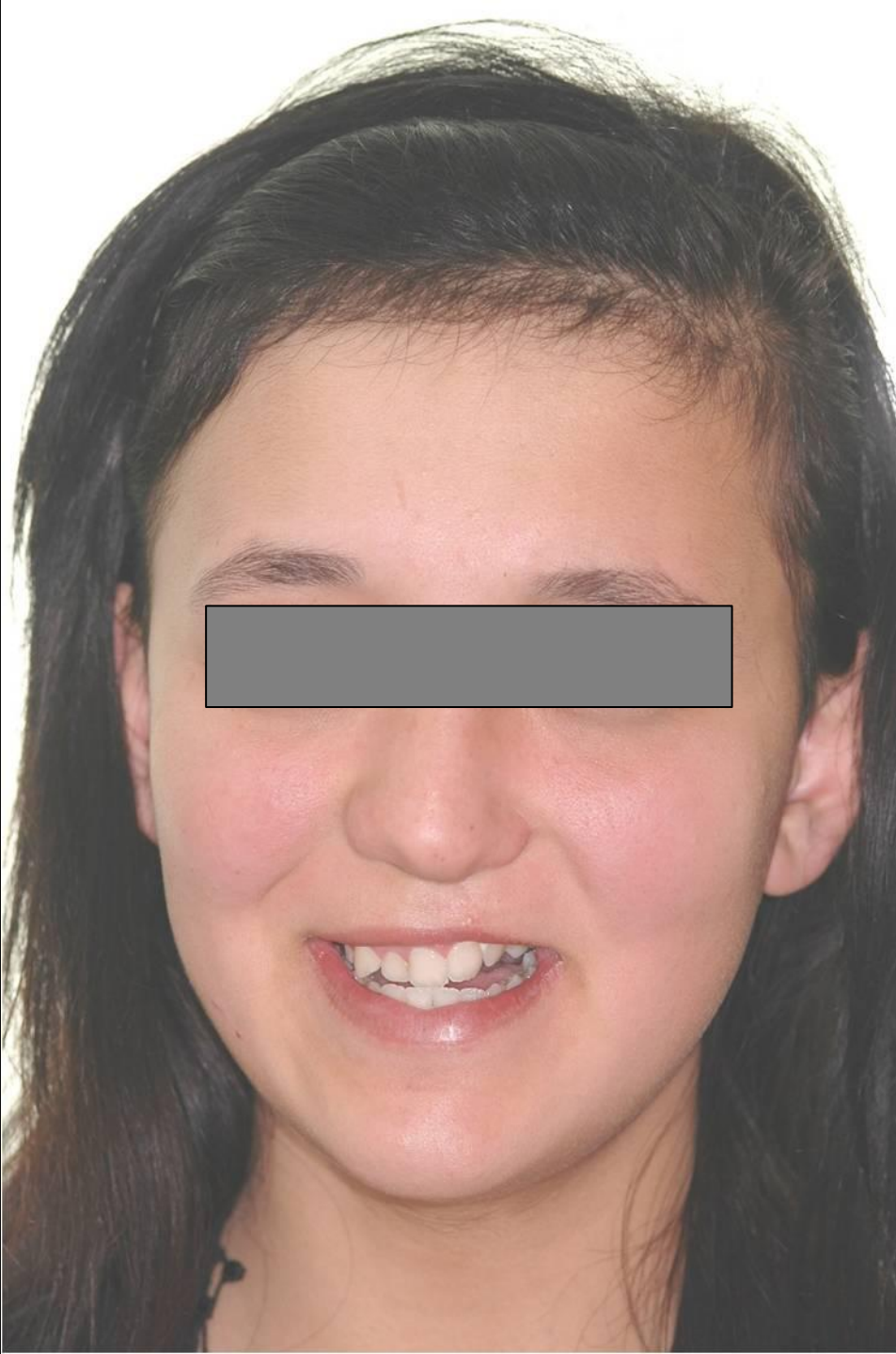


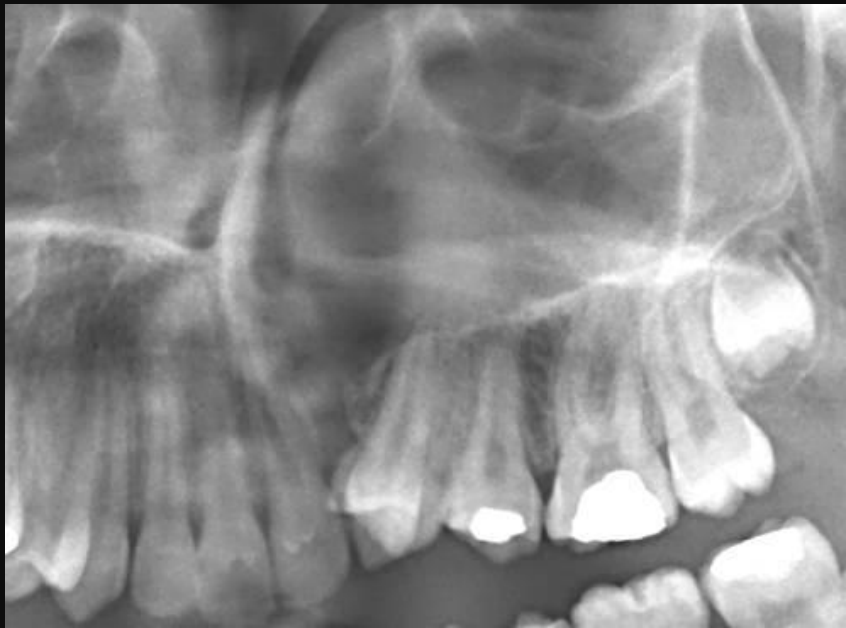
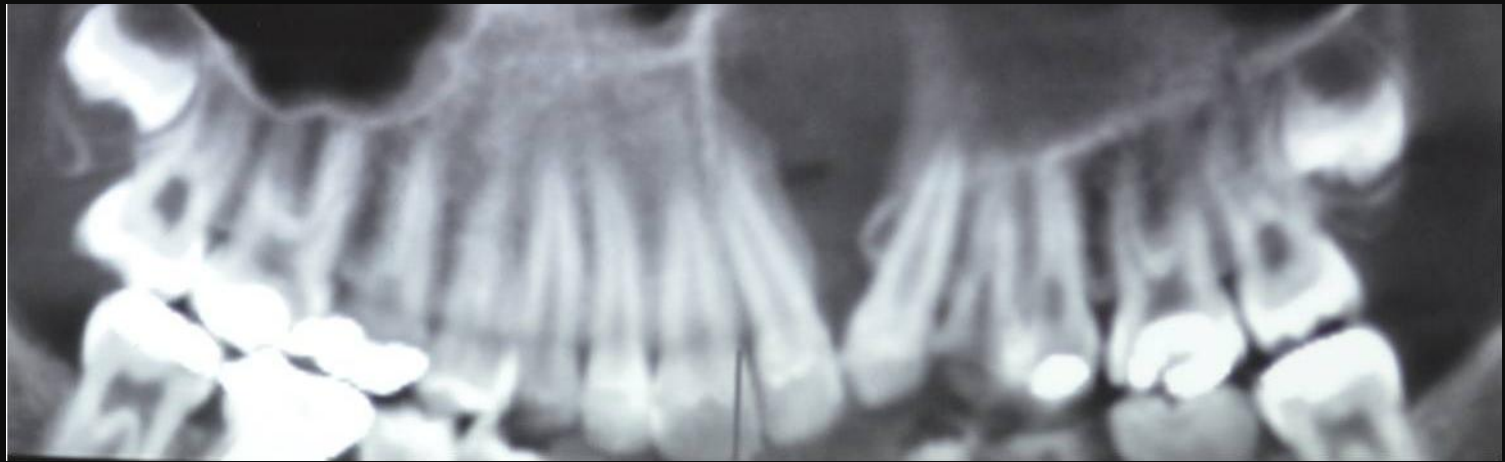


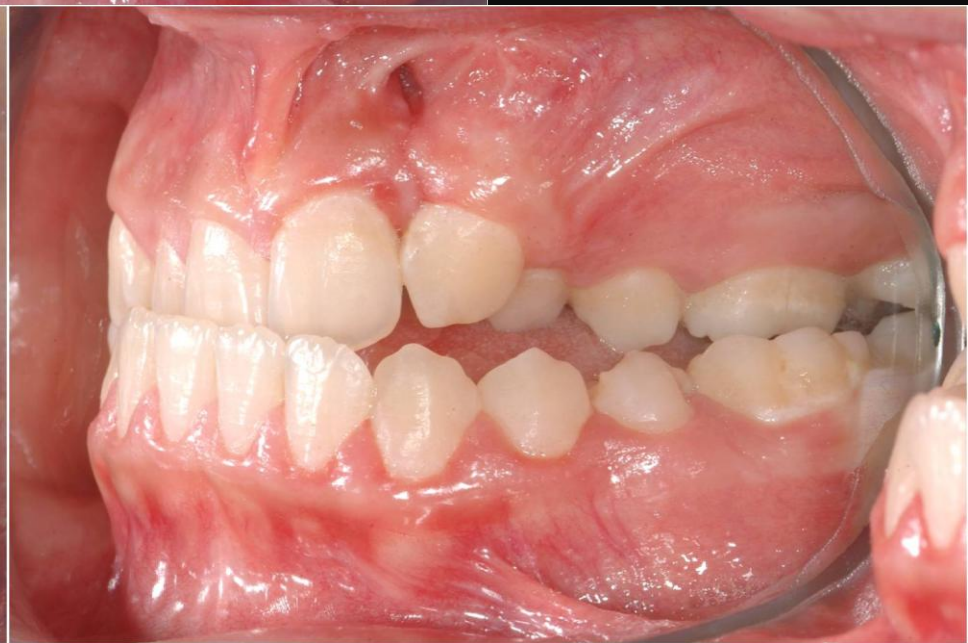
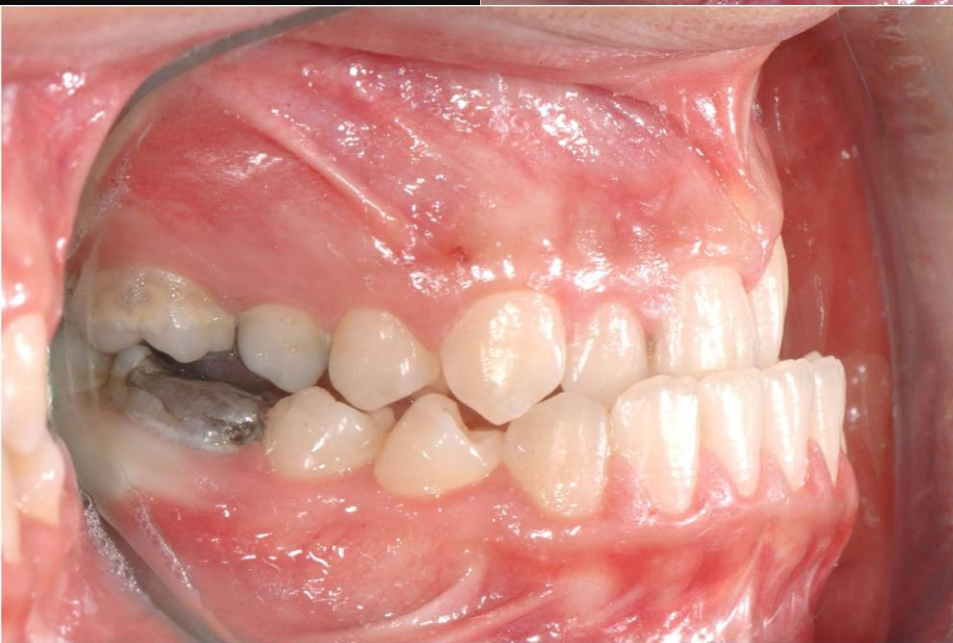
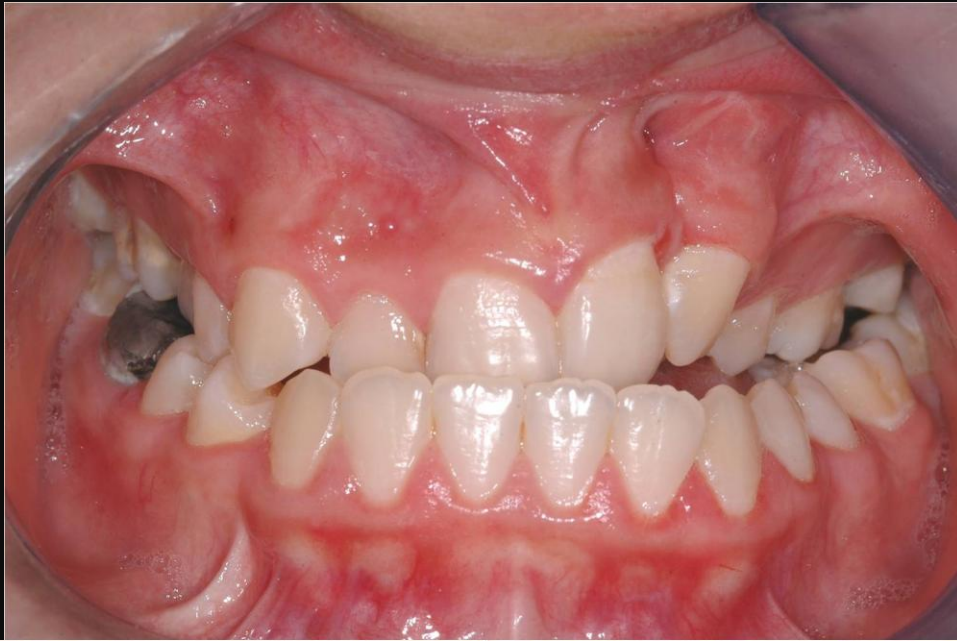


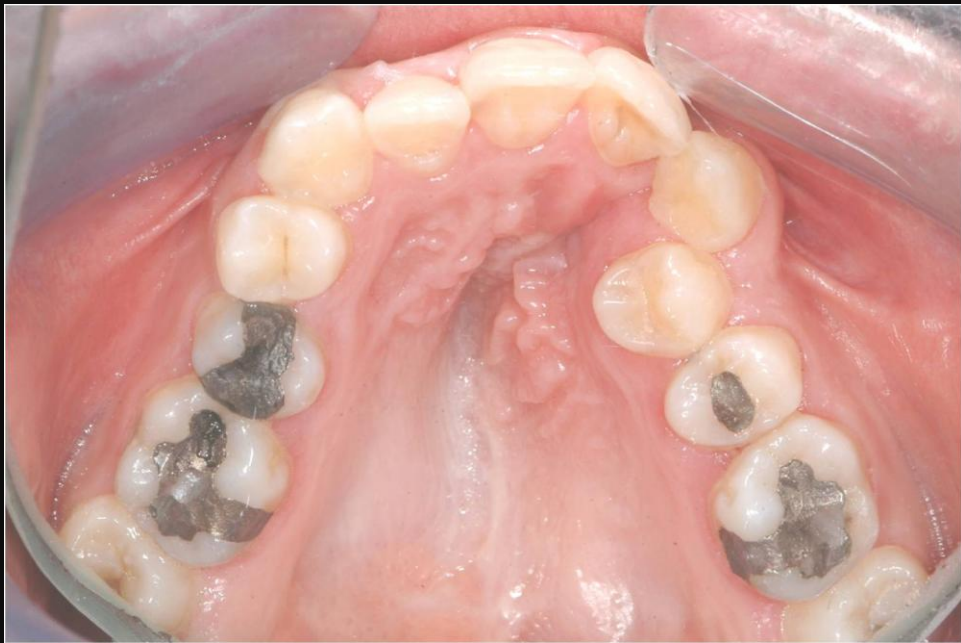


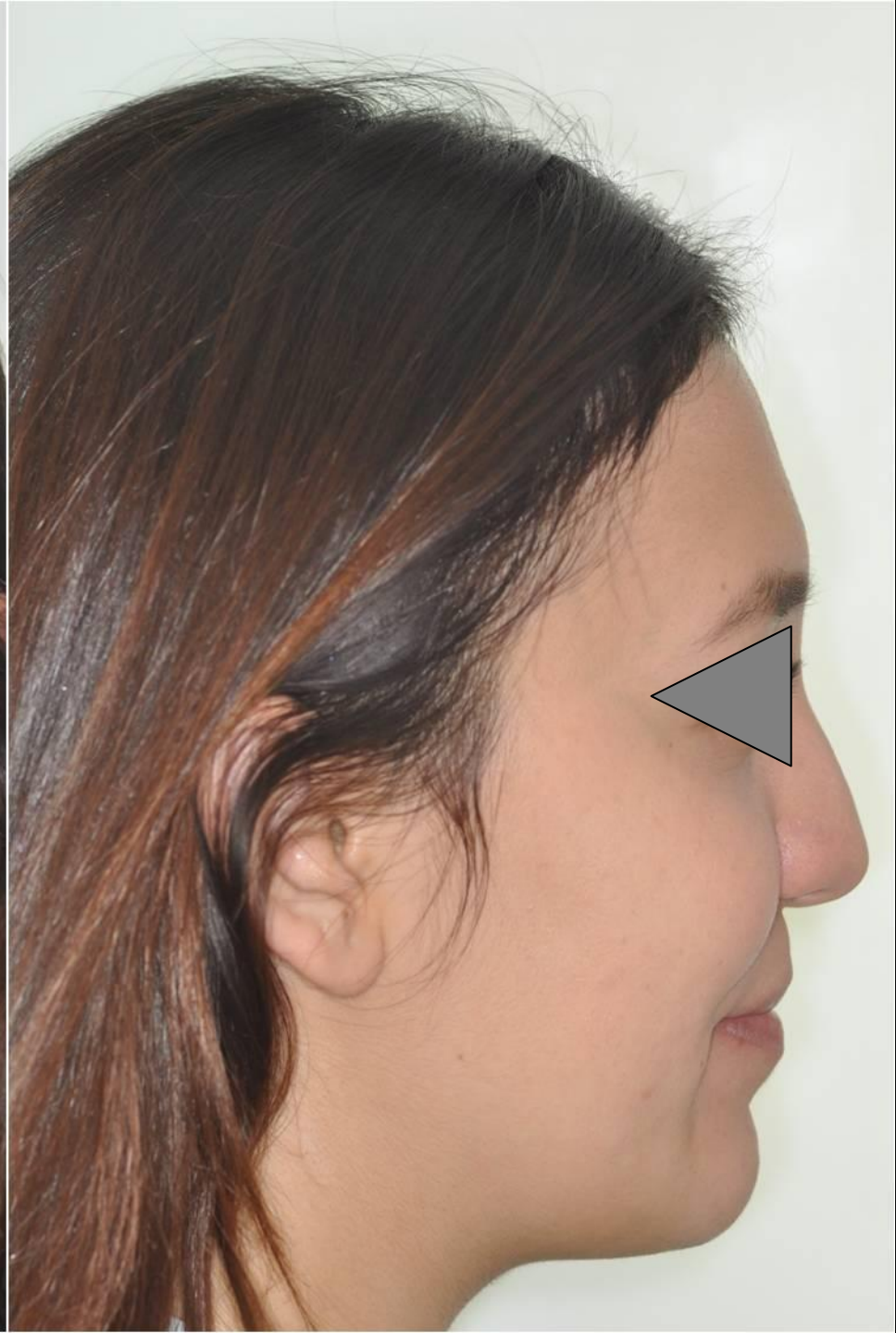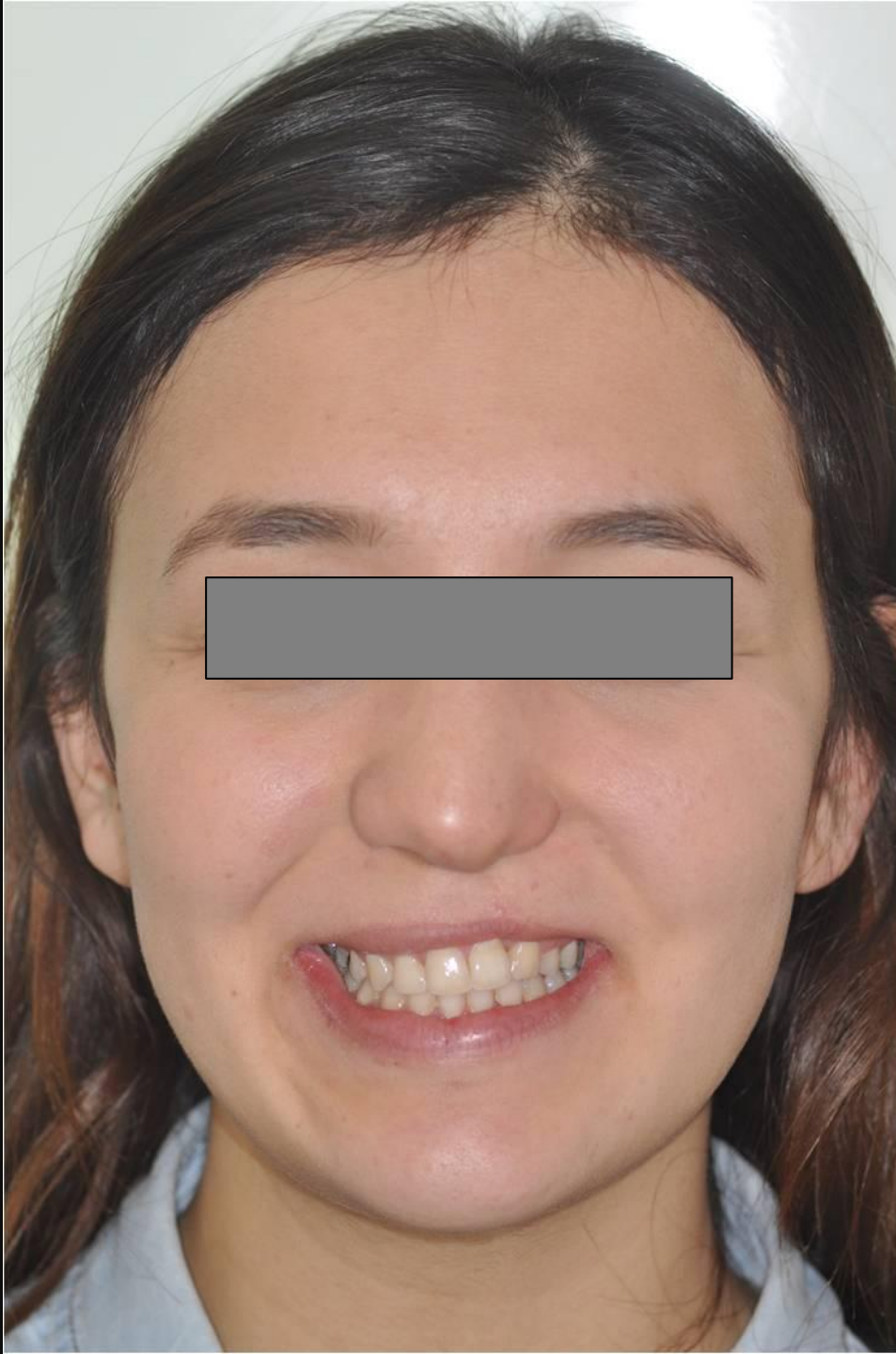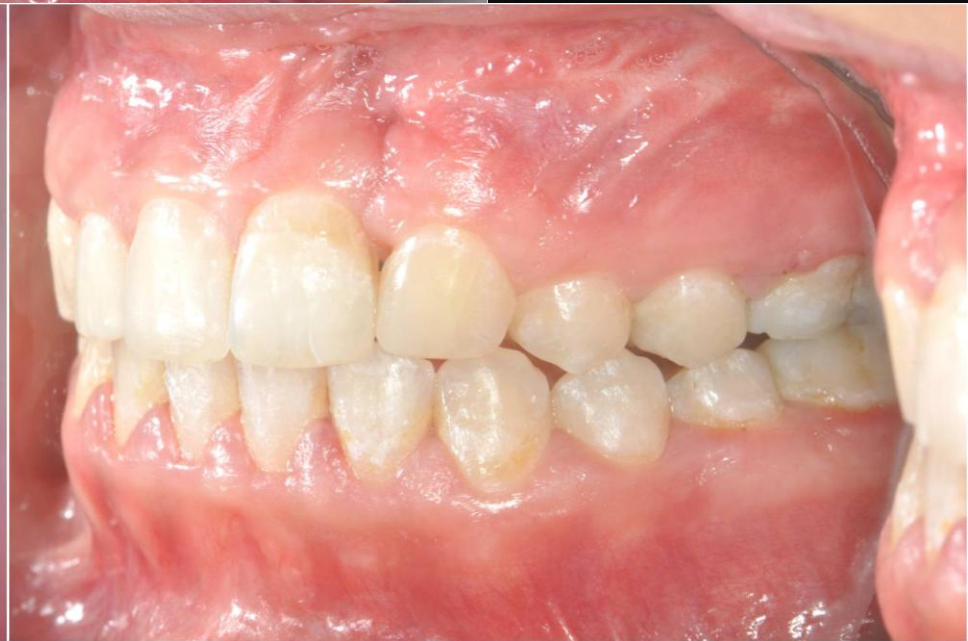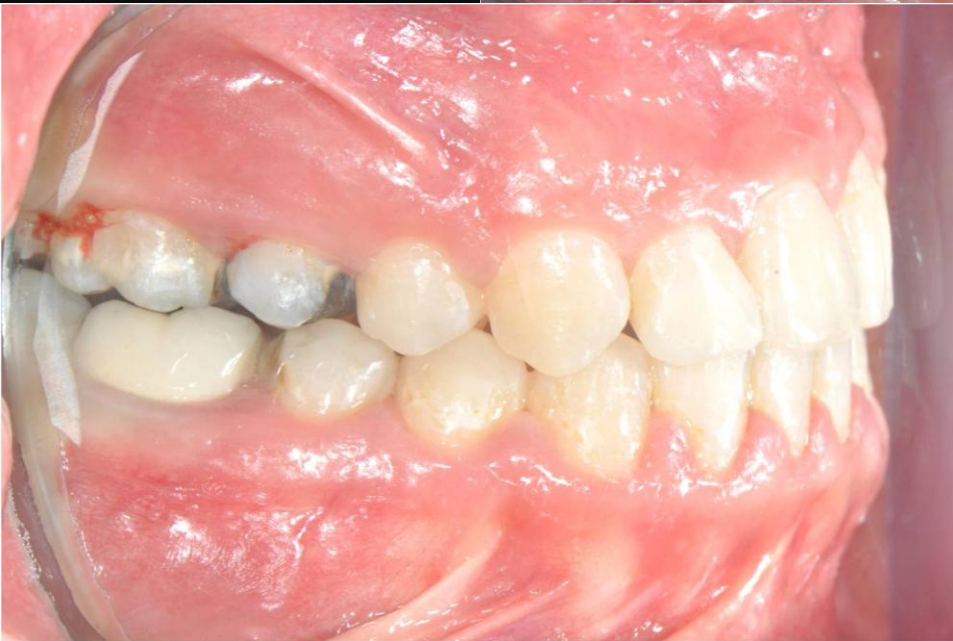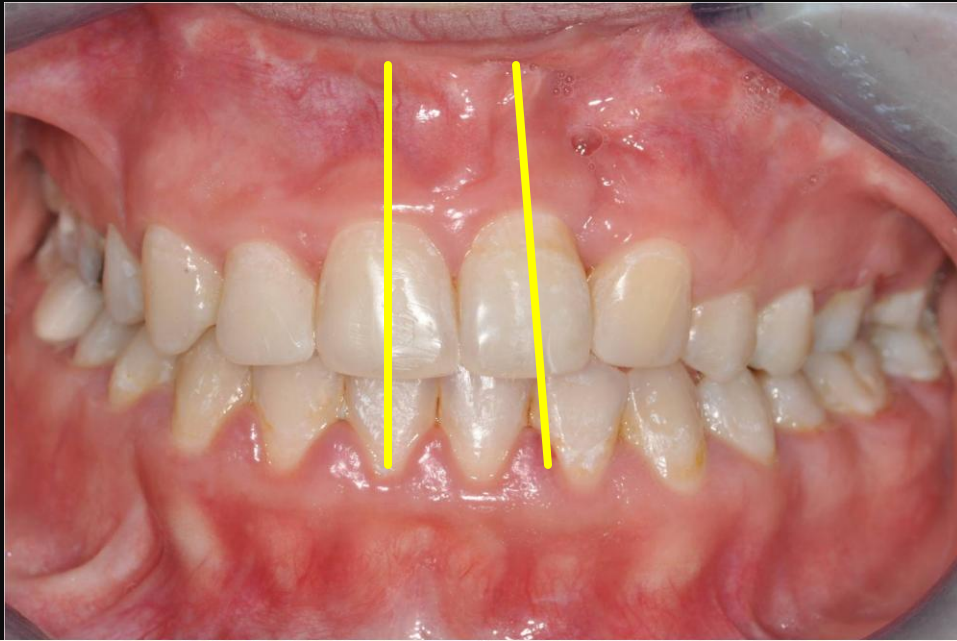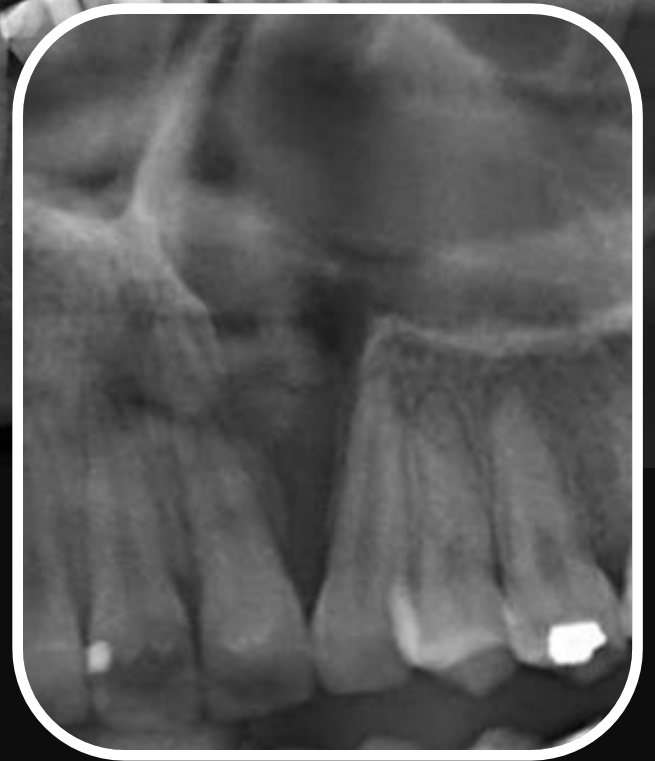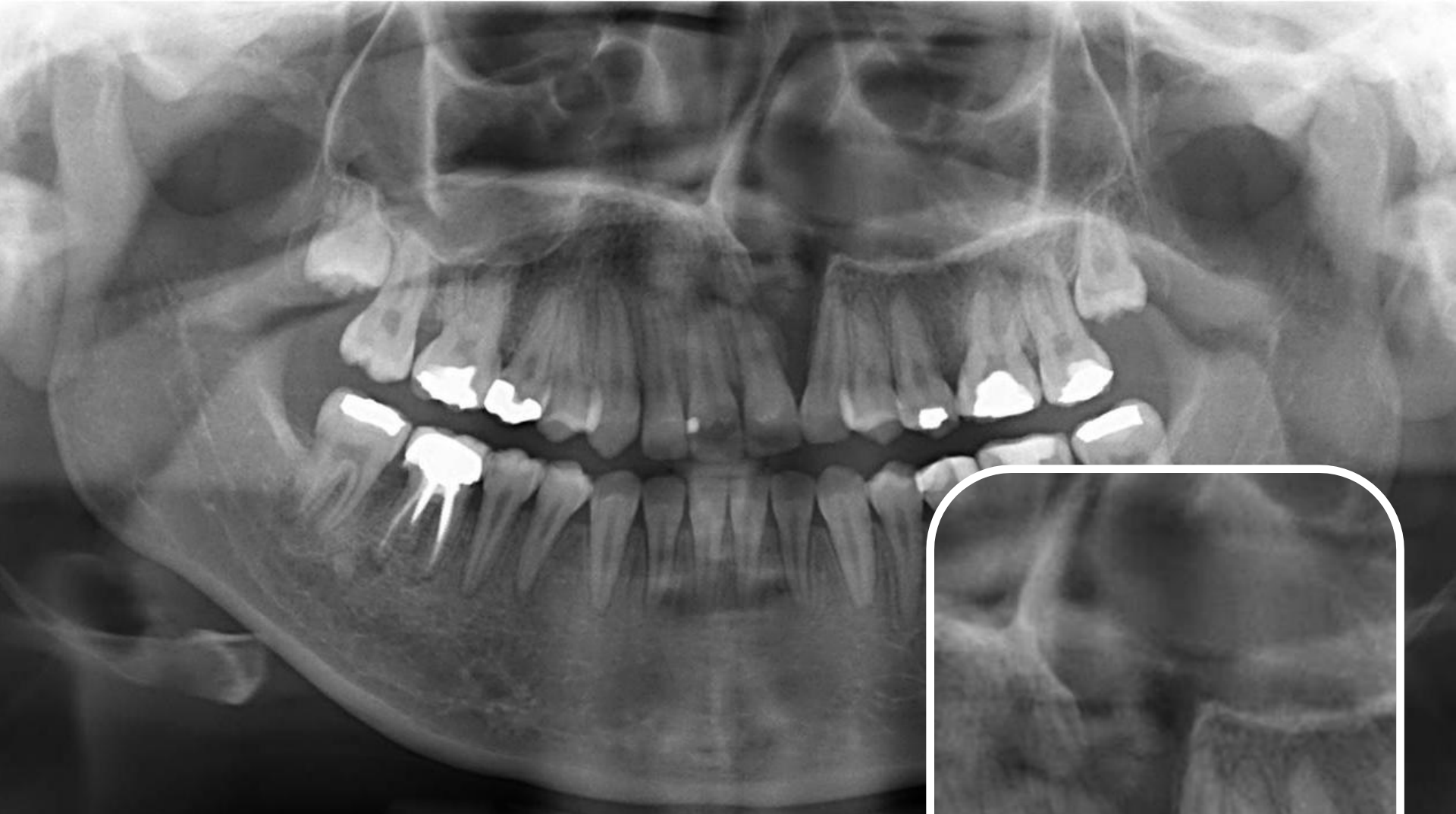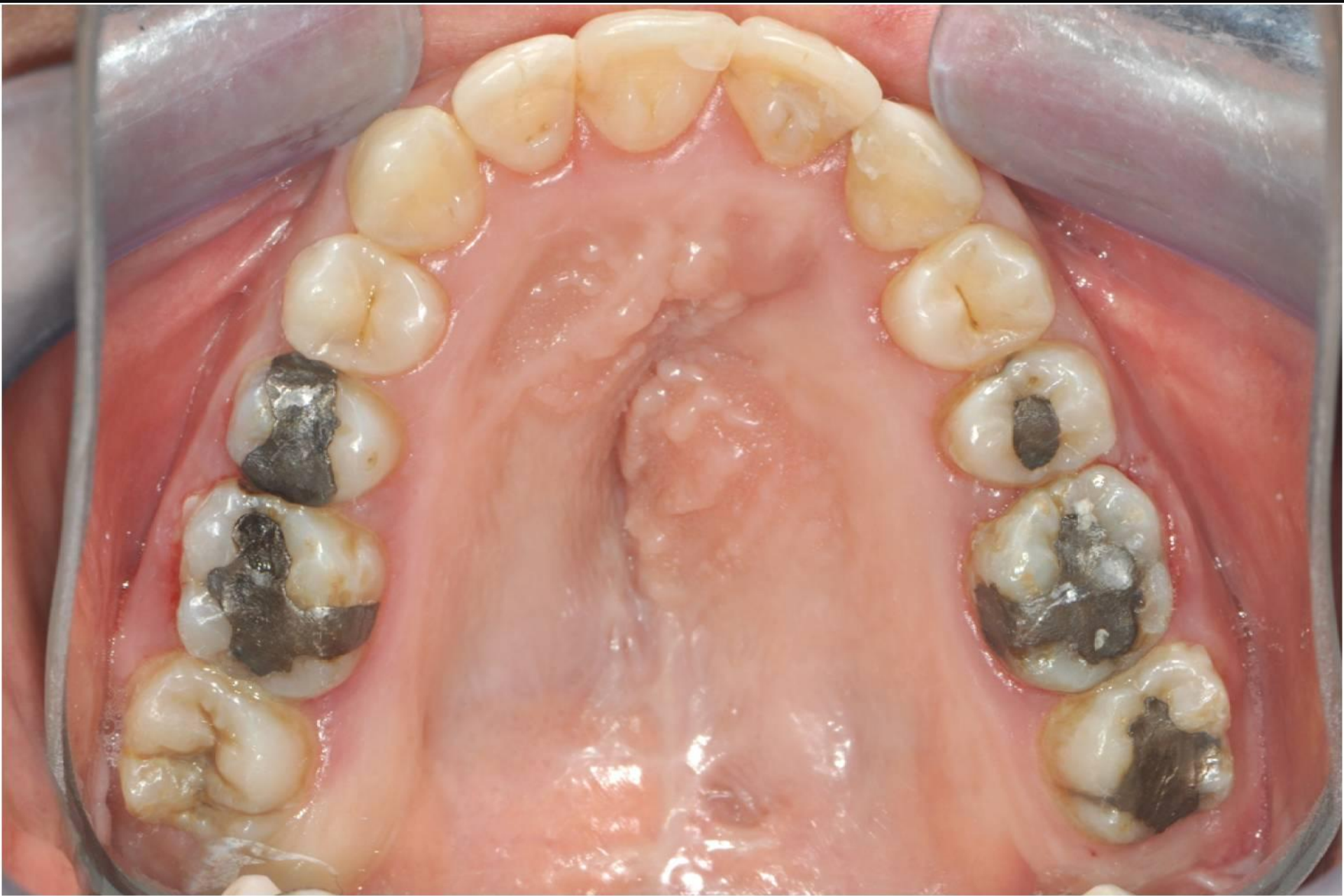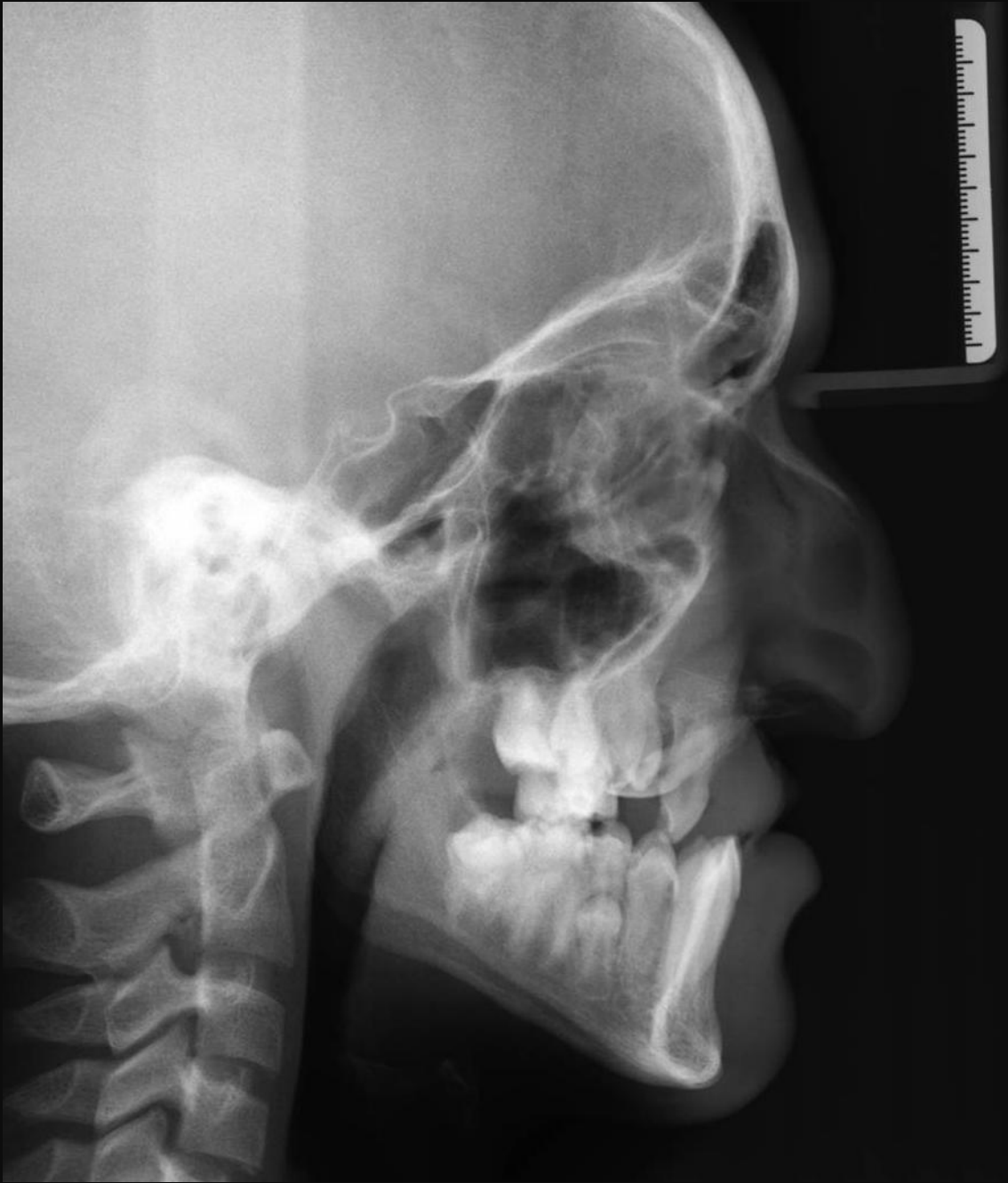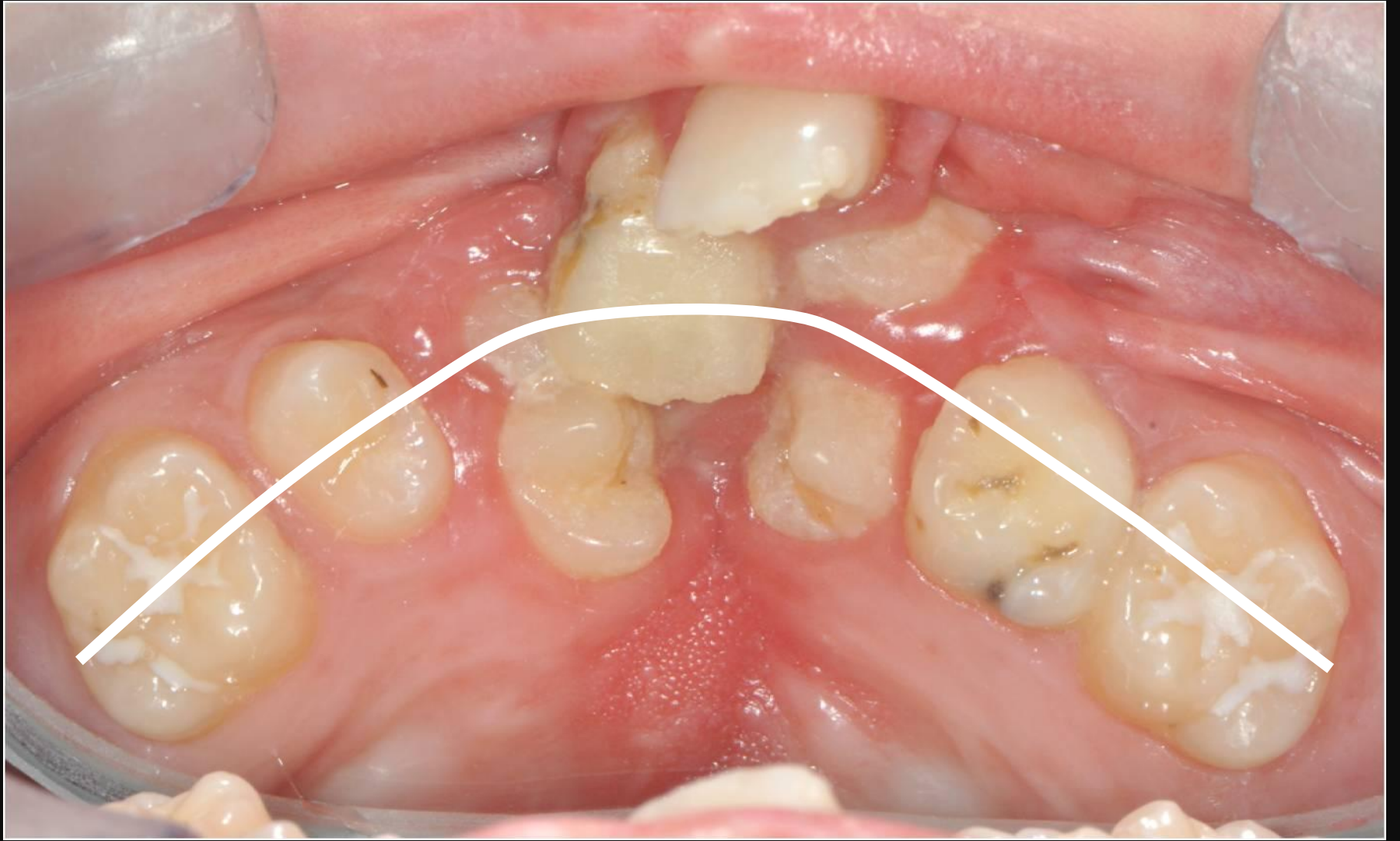




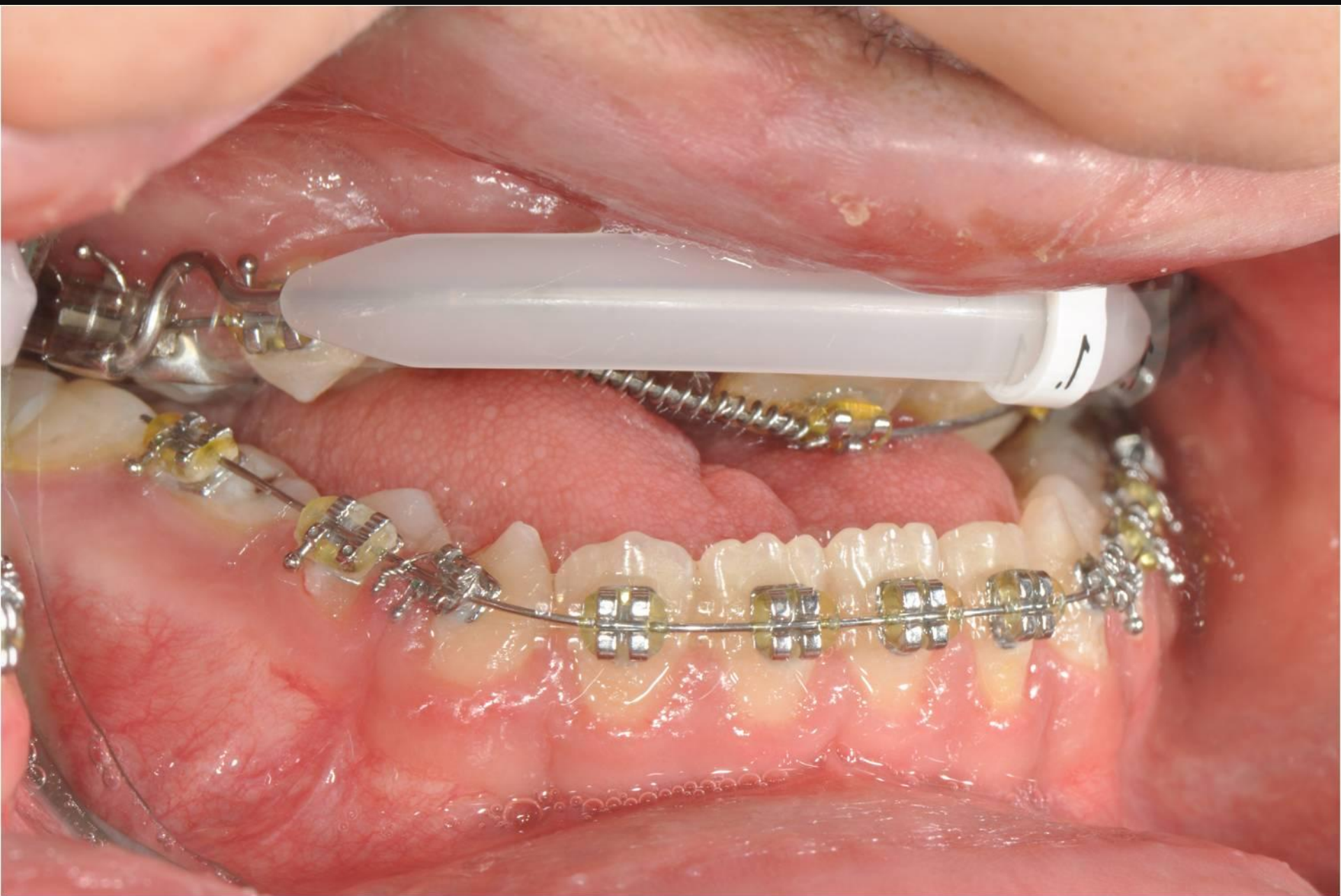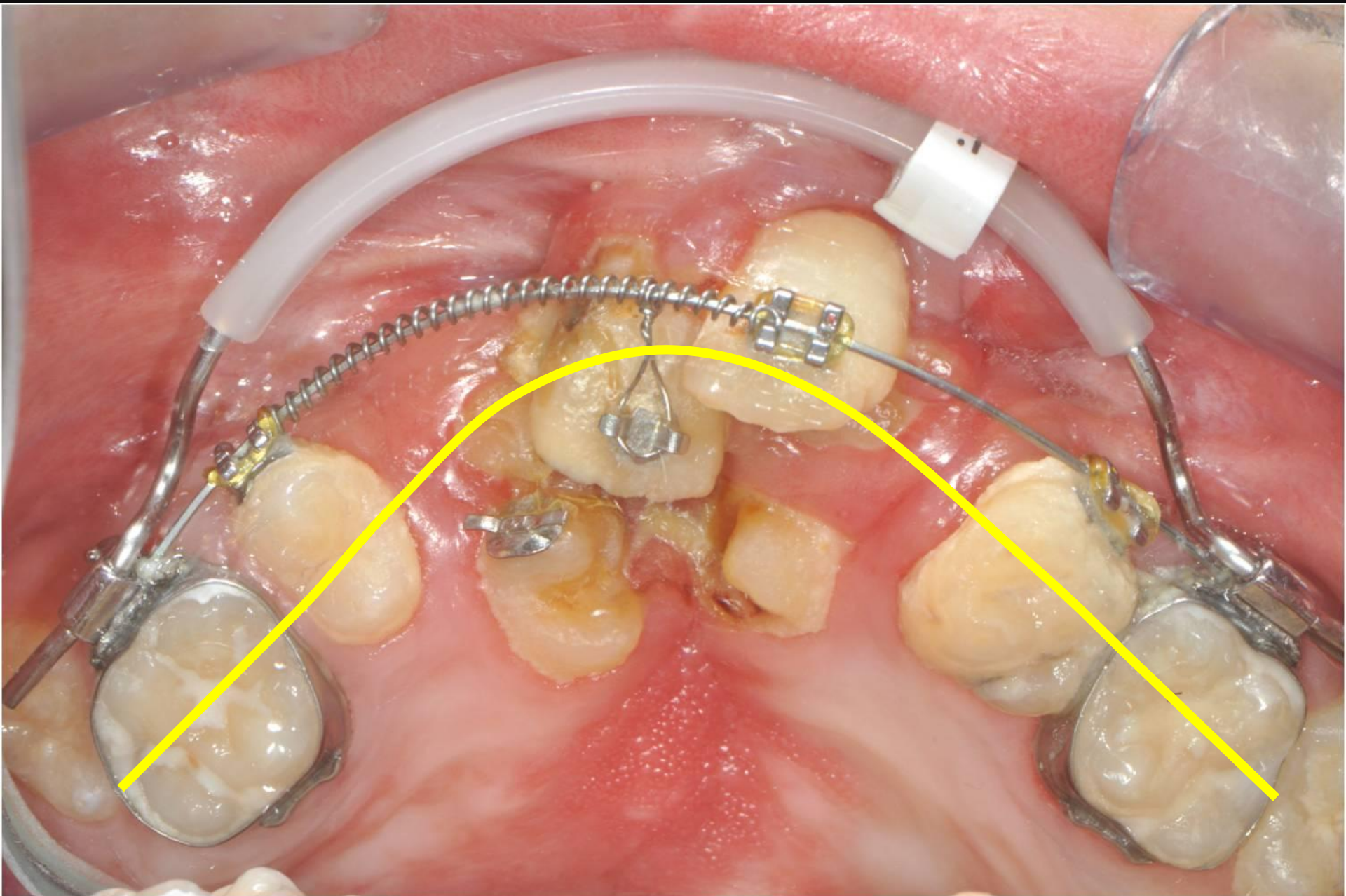


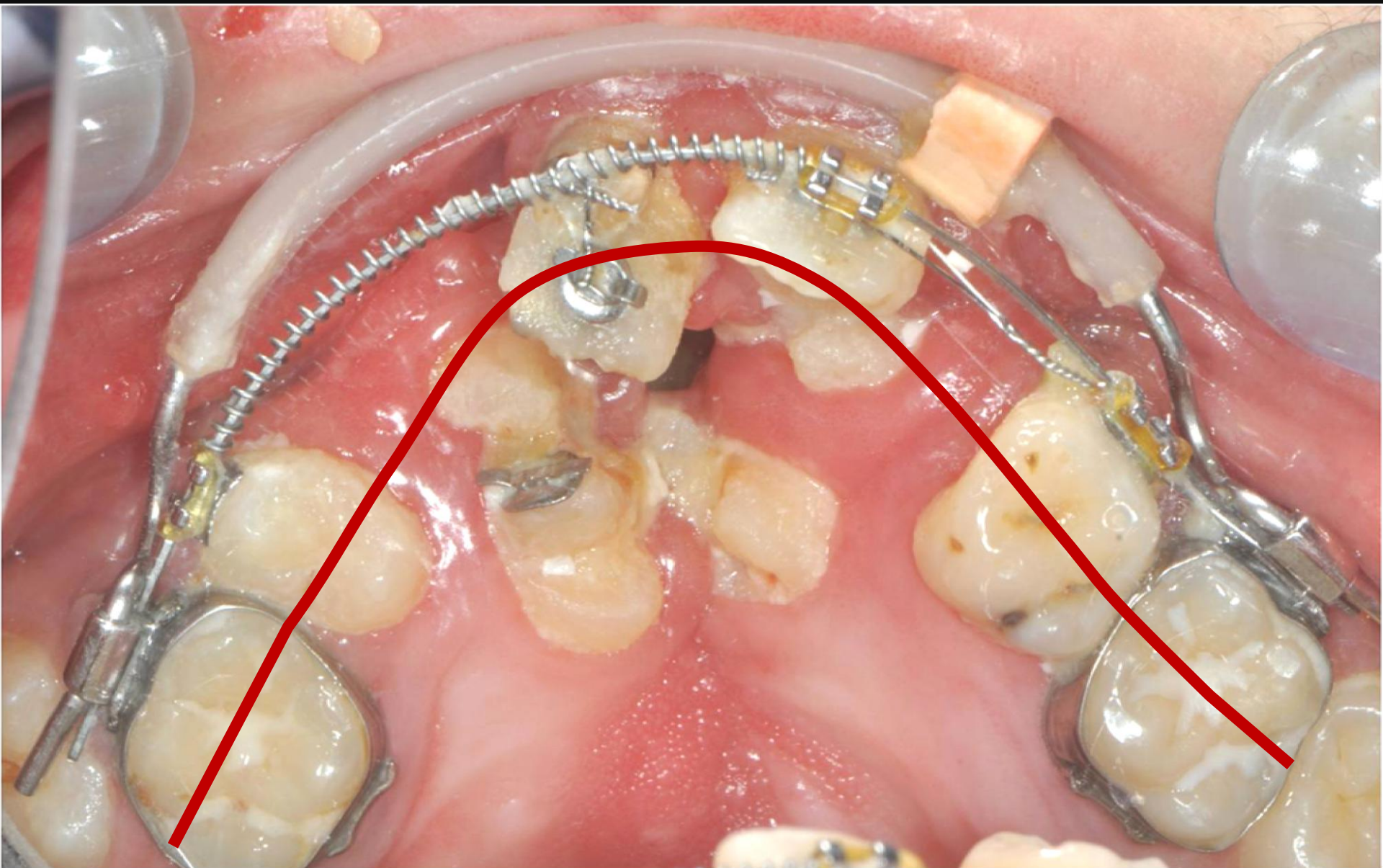


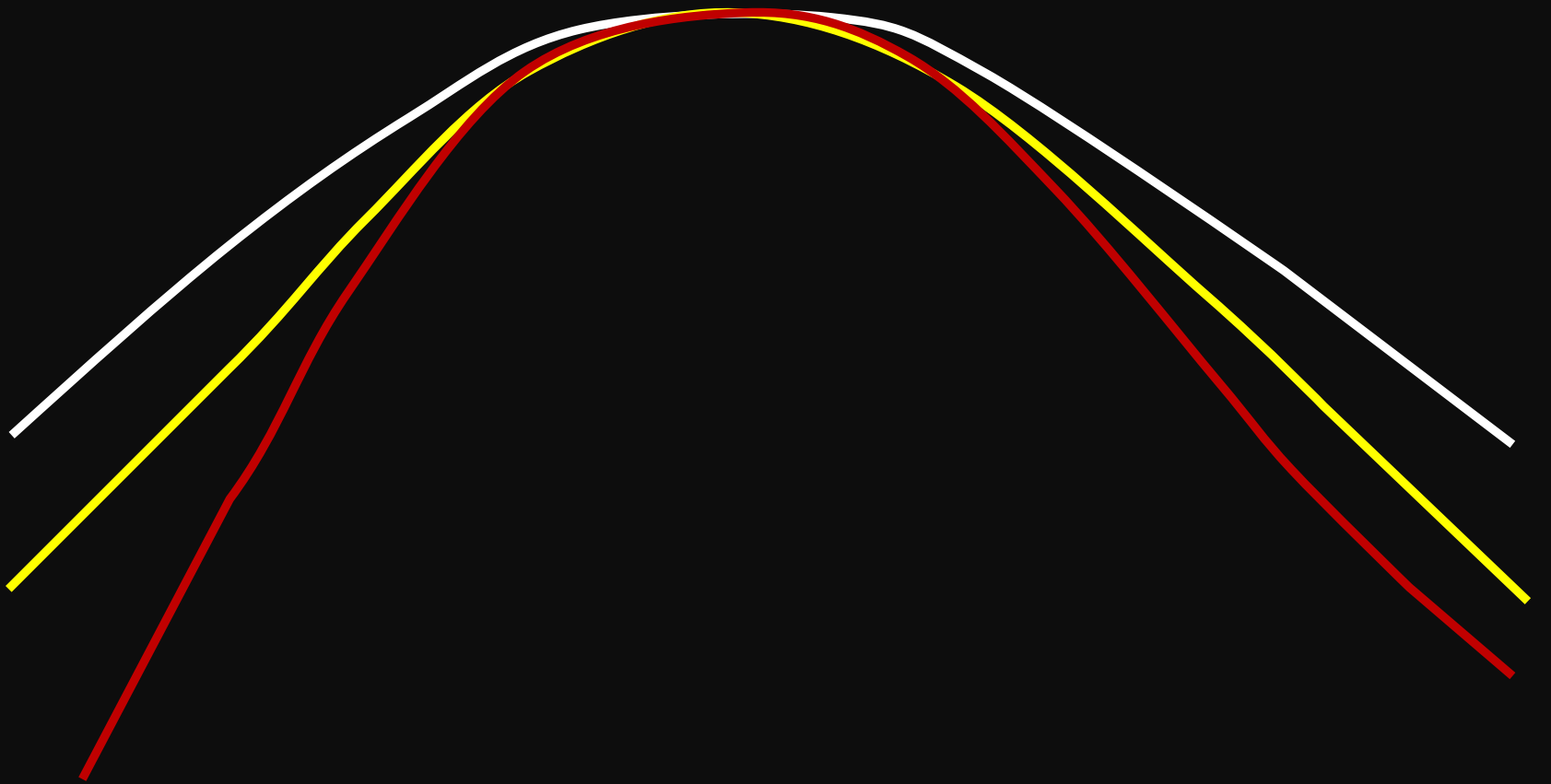














ERİŐKİN DÖNEM

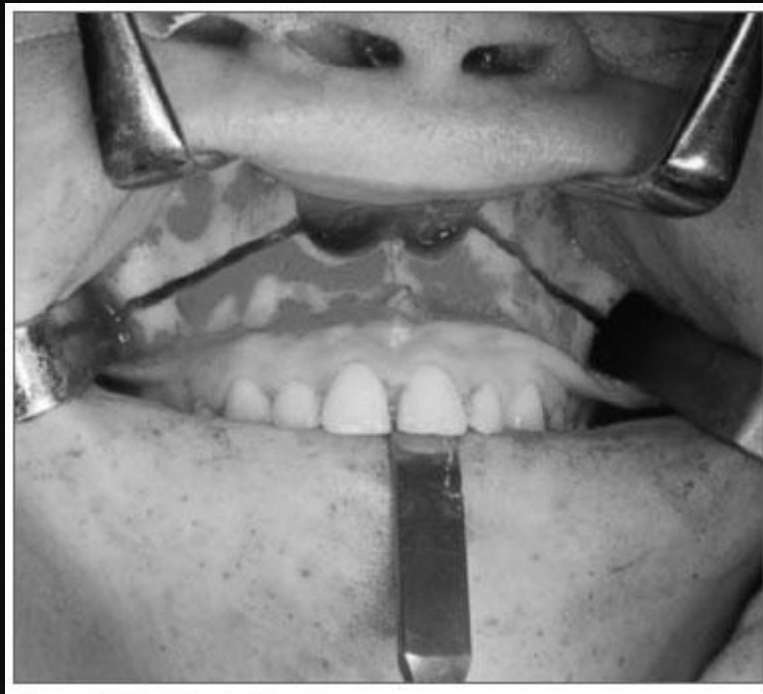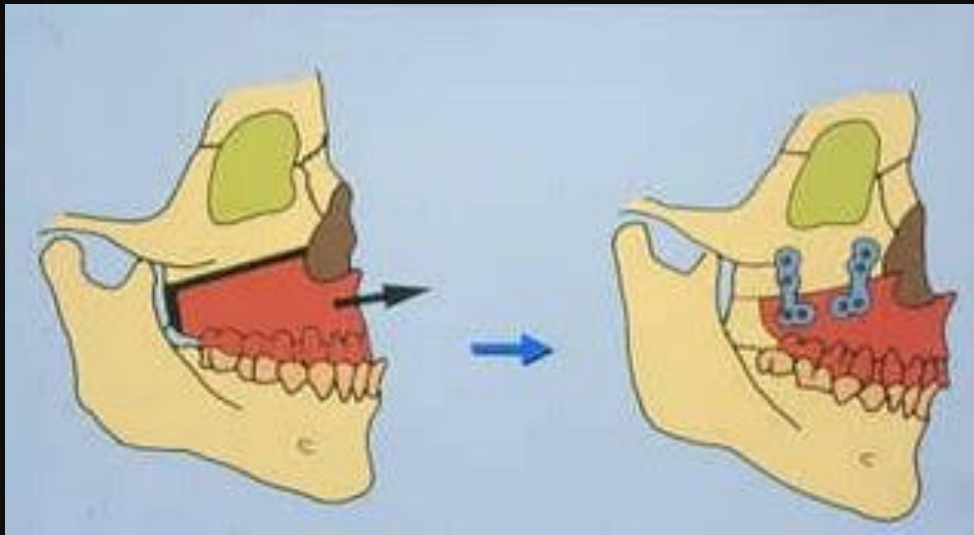
a. Çene yüz cerrahisi

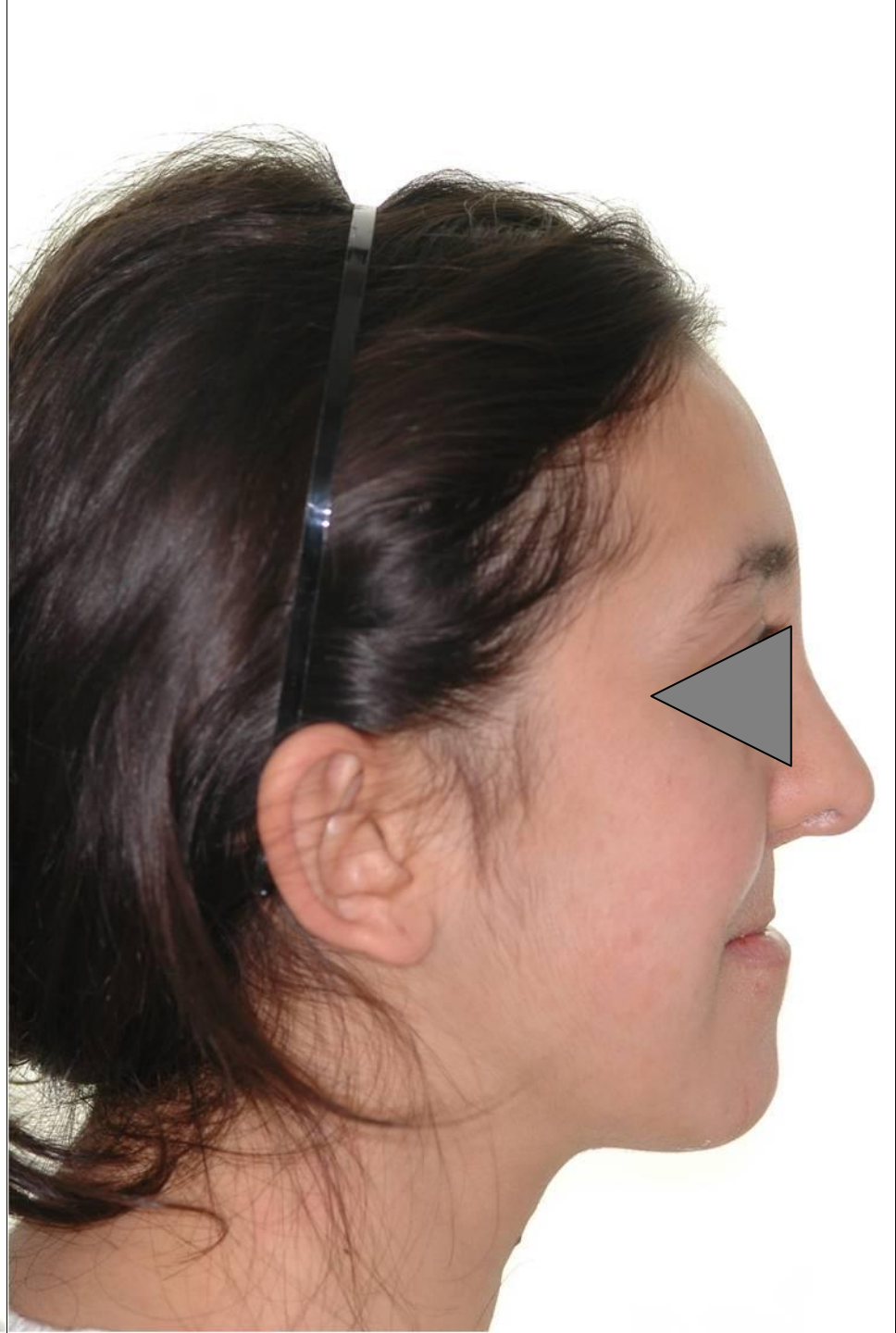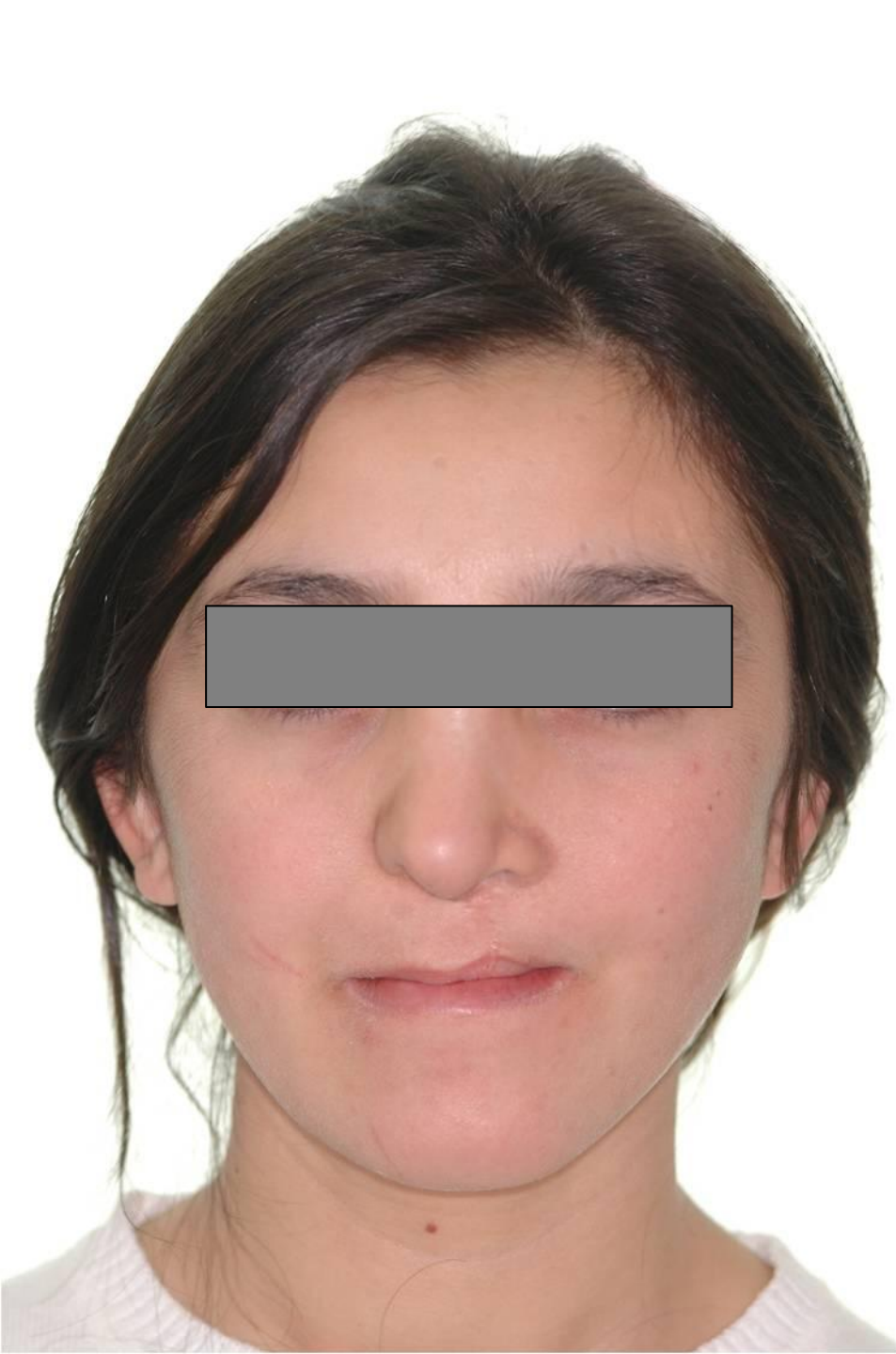b. Ortodonti

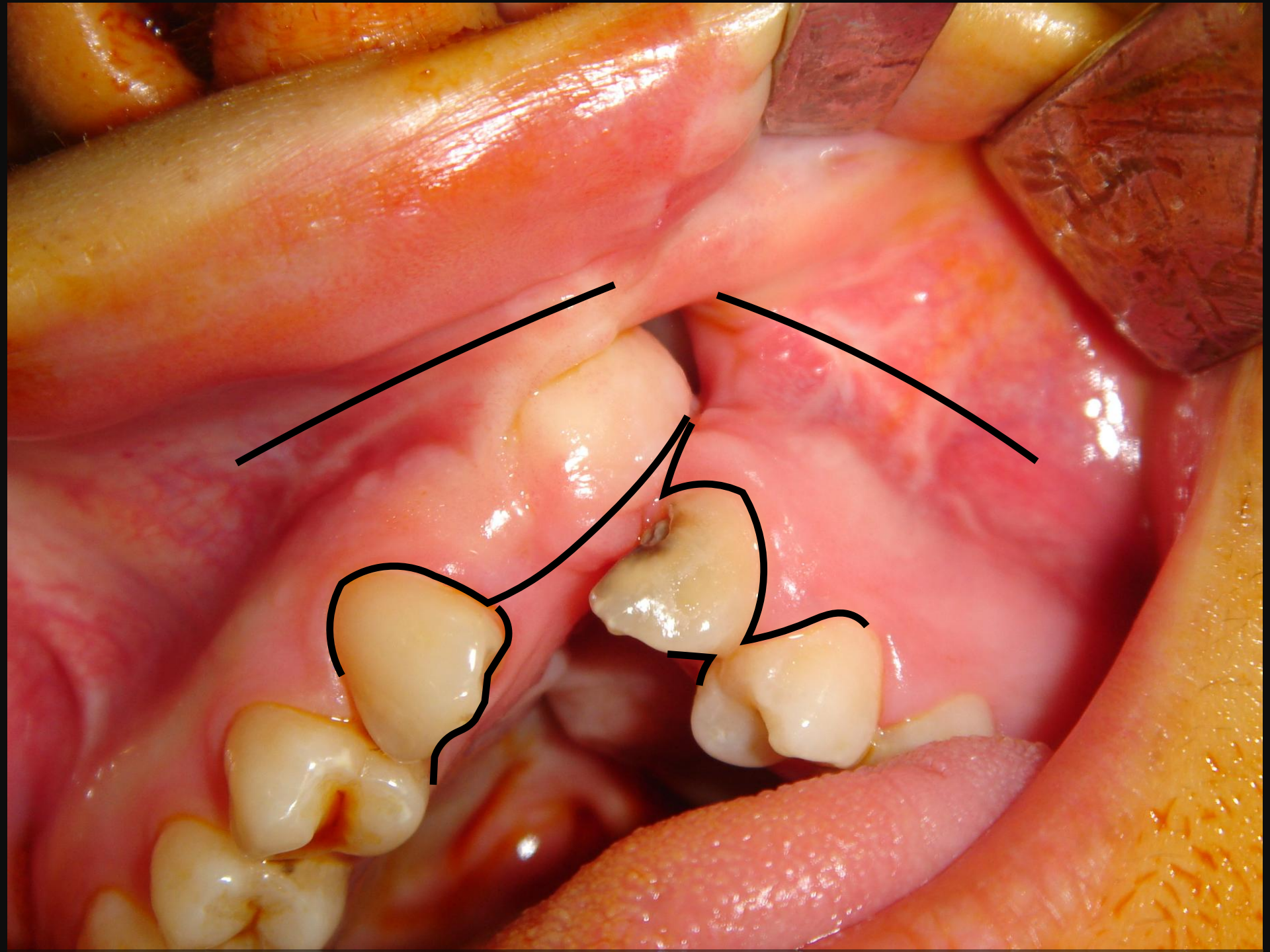
c. Protez

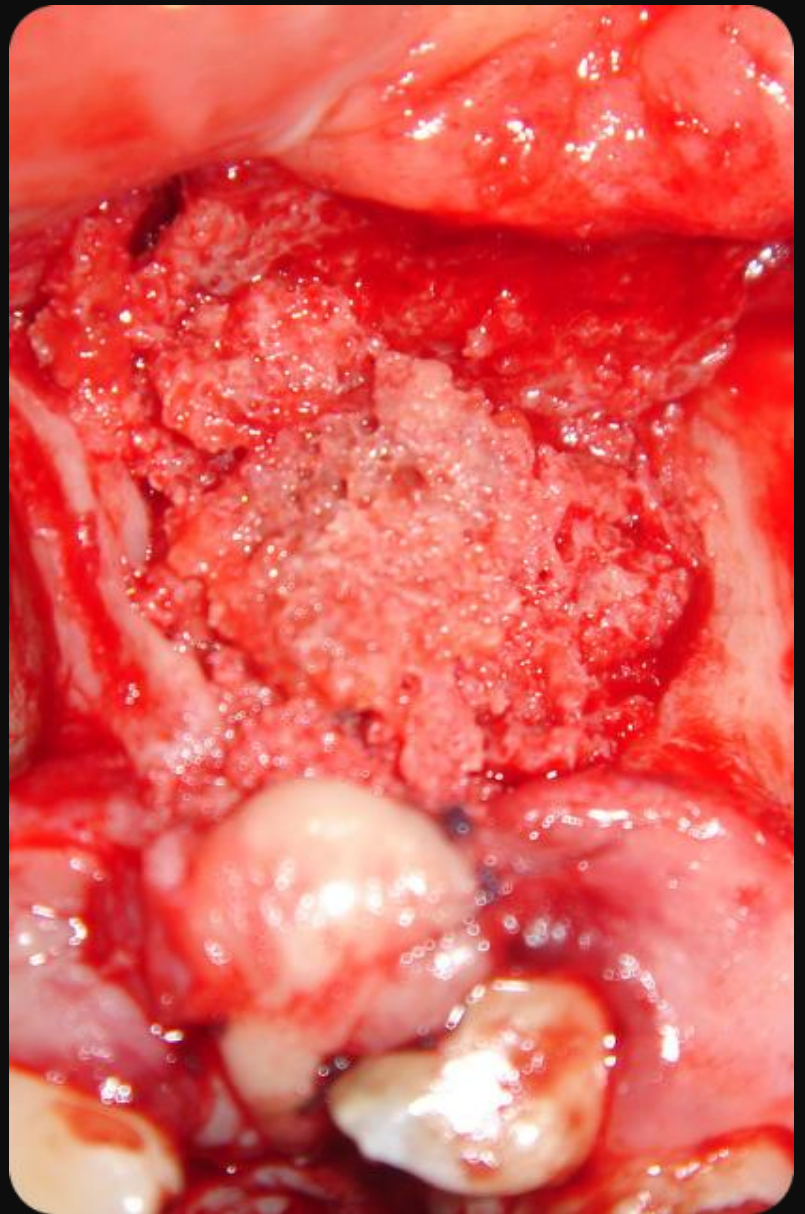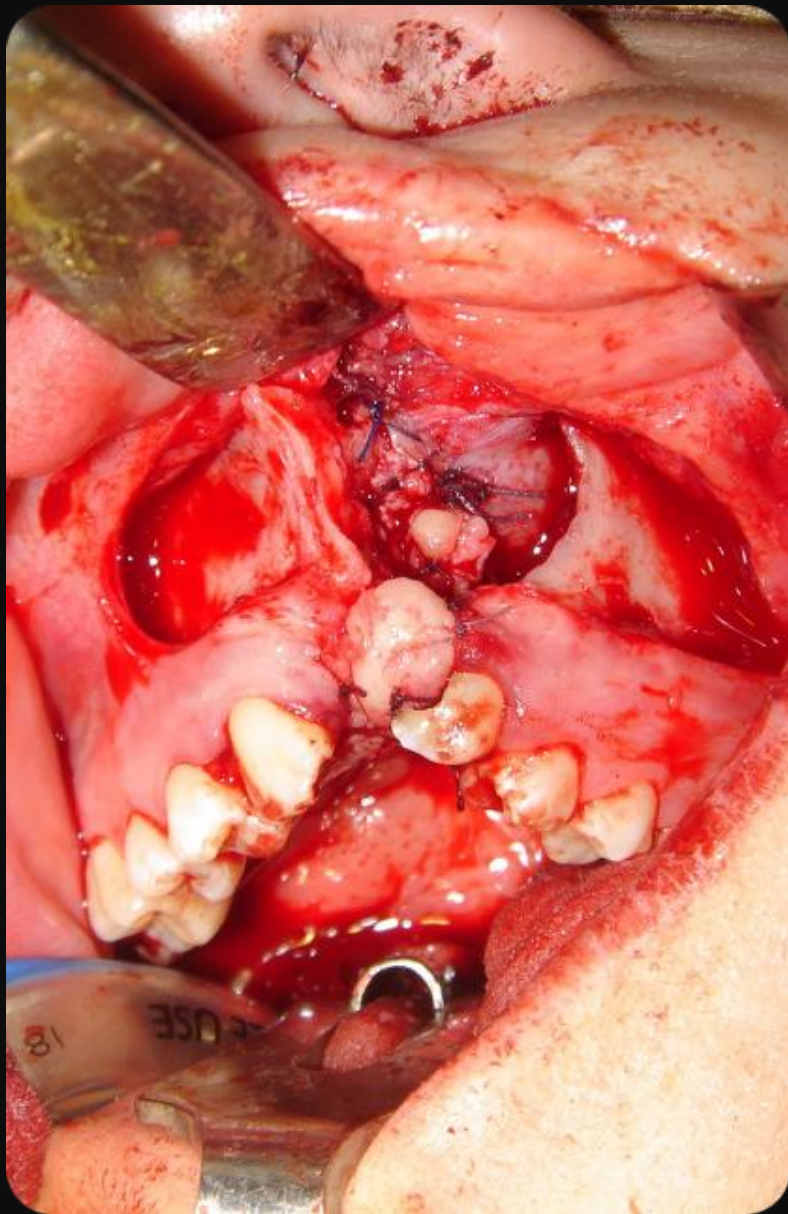
d. Periodontoji

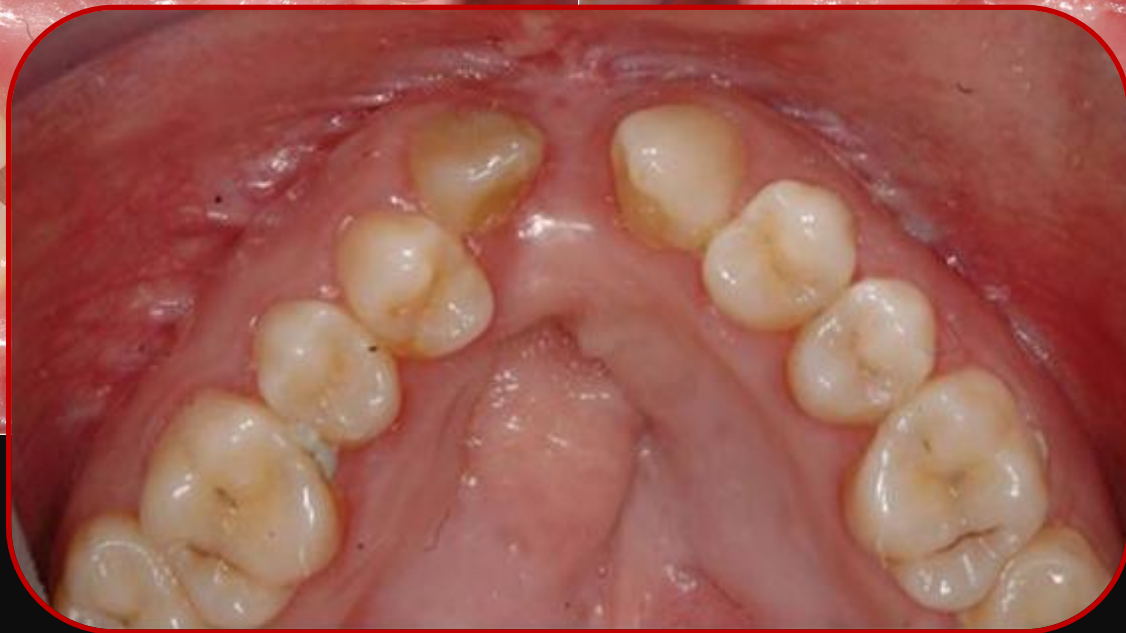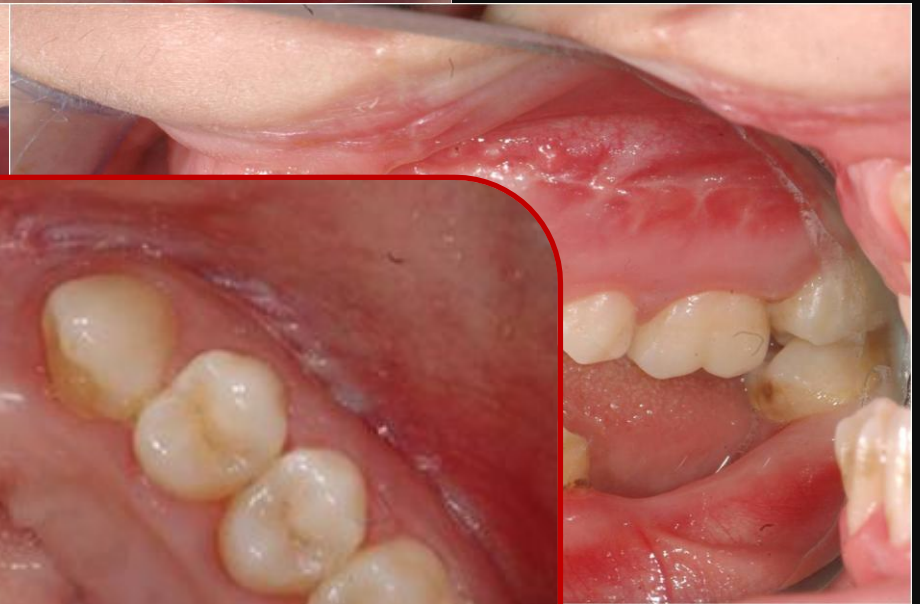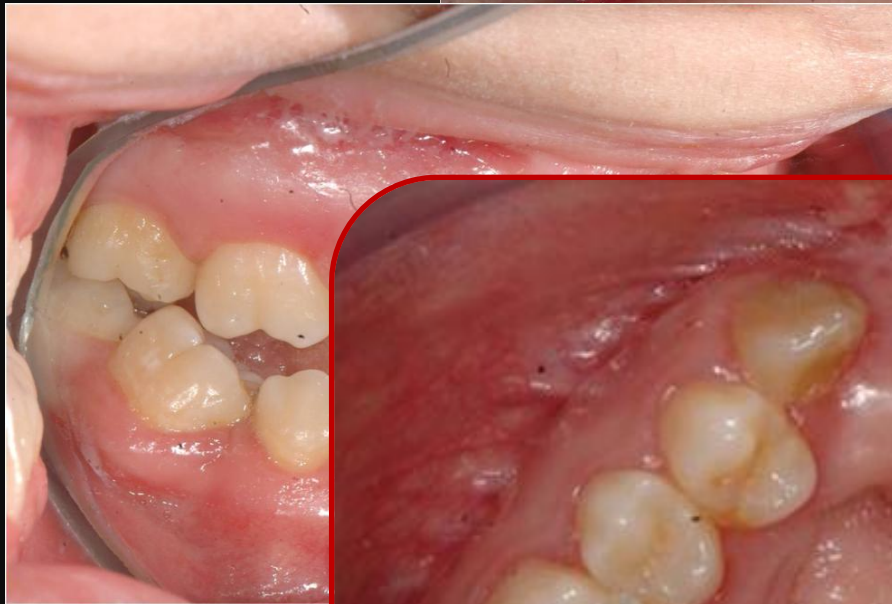
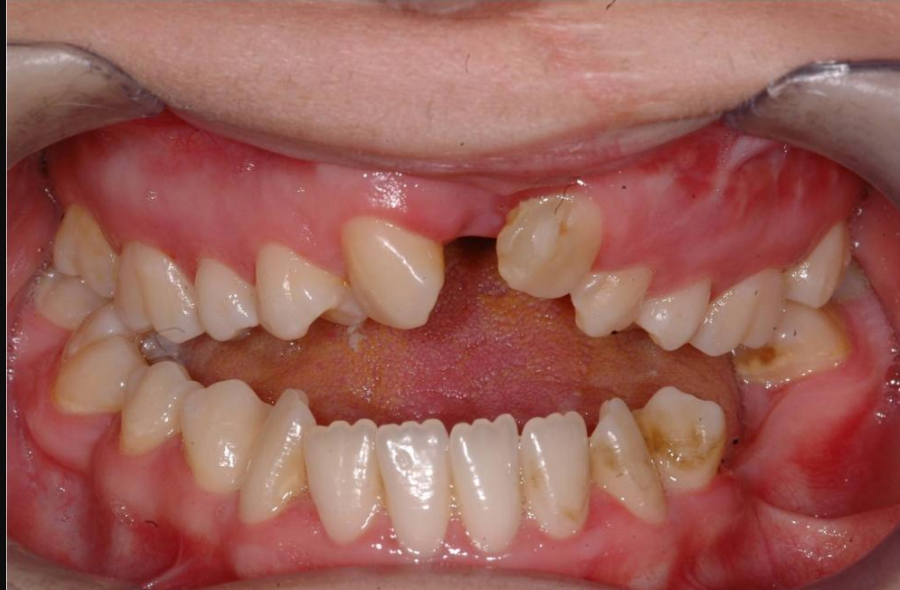e. Psikiyatri

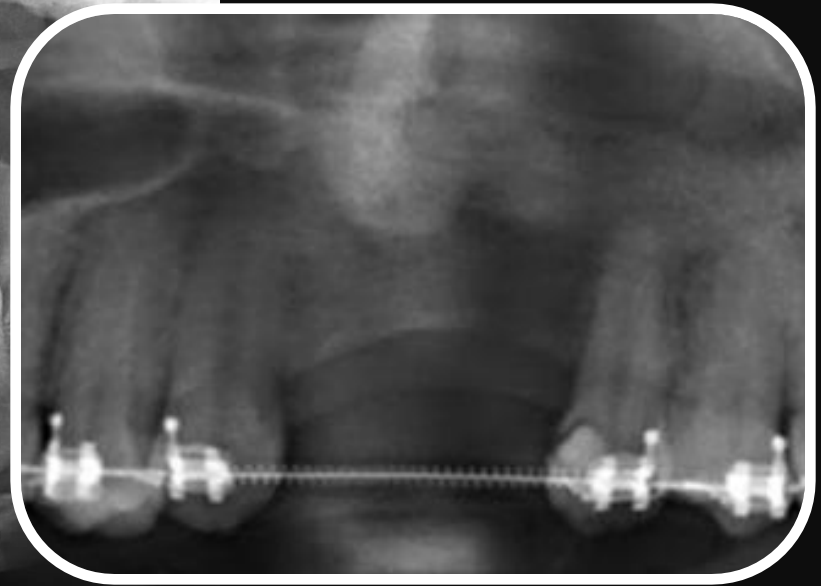
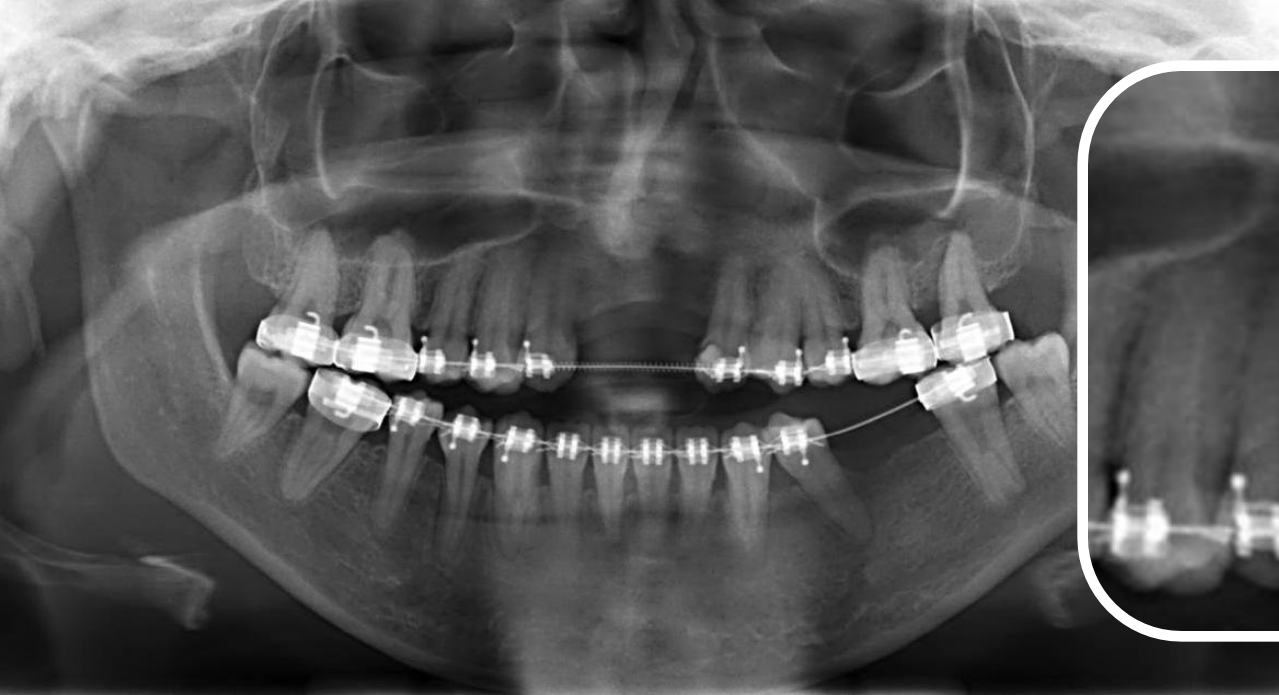
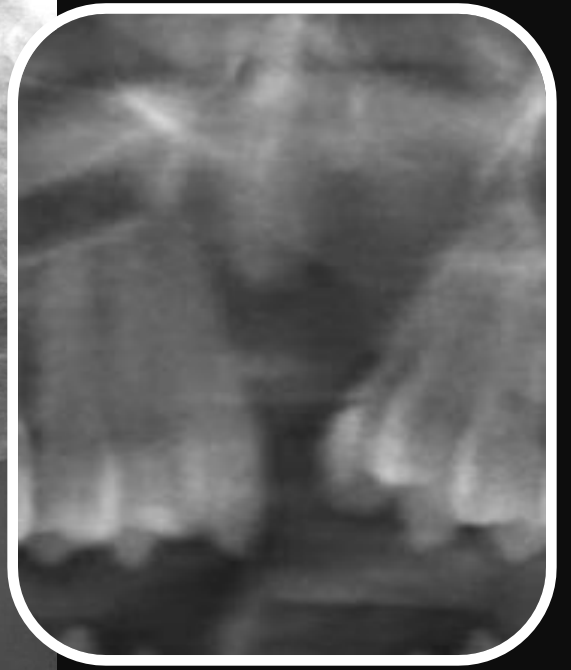
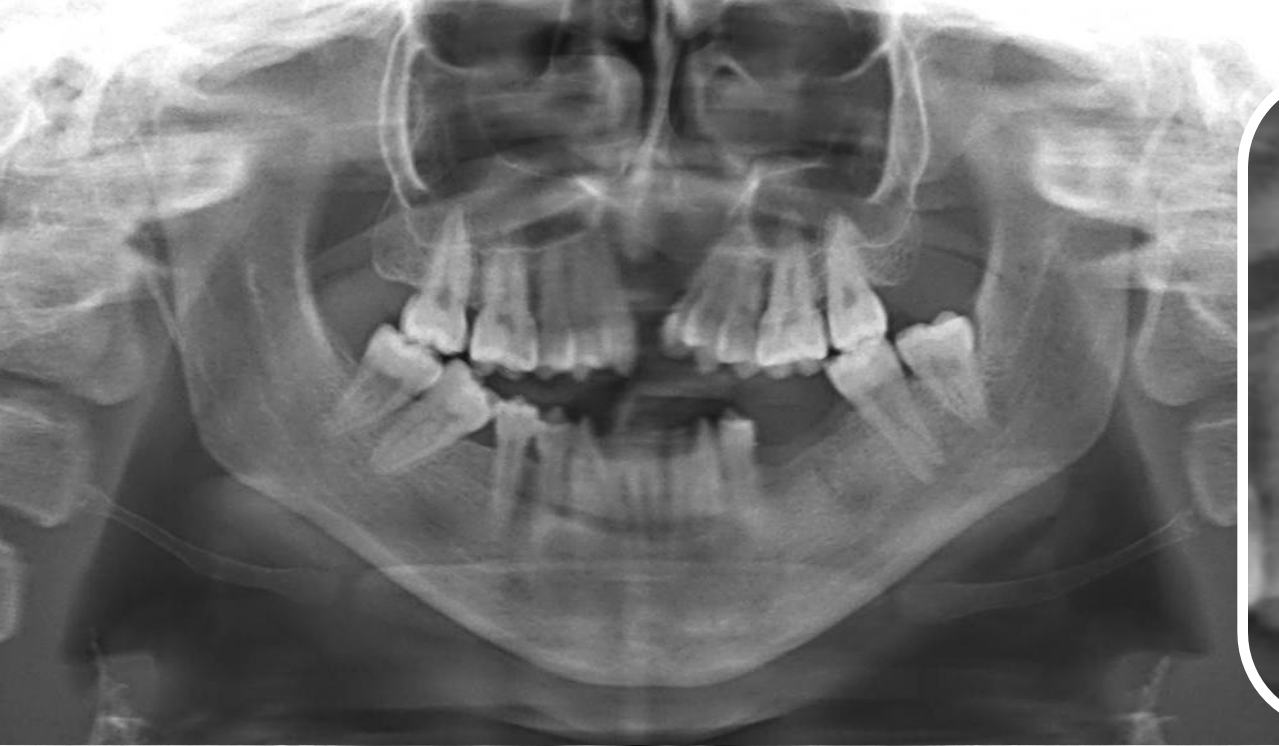


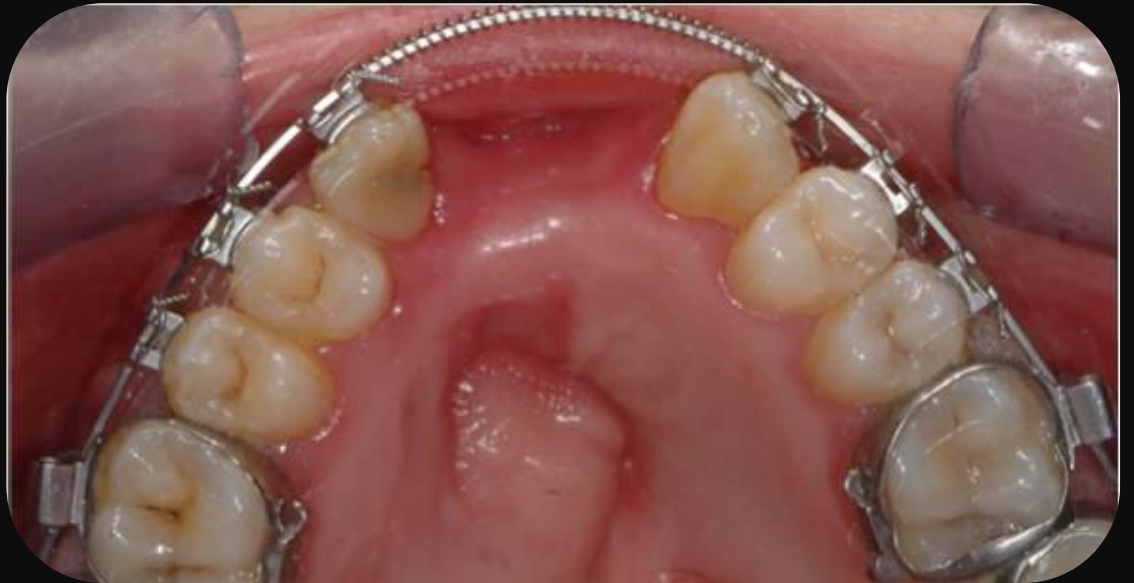
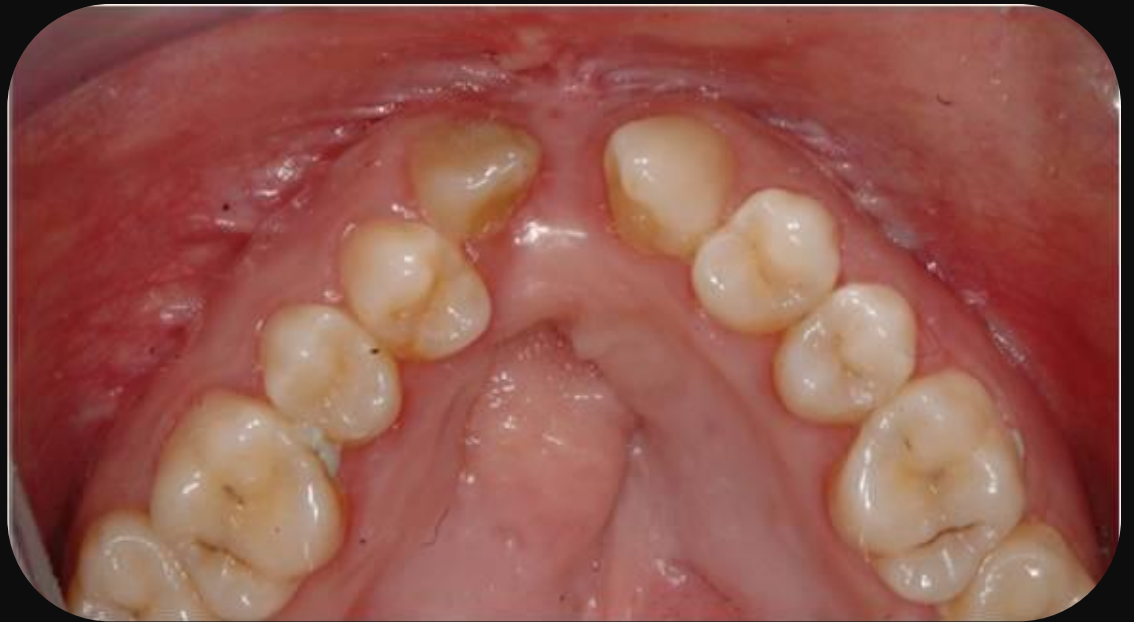
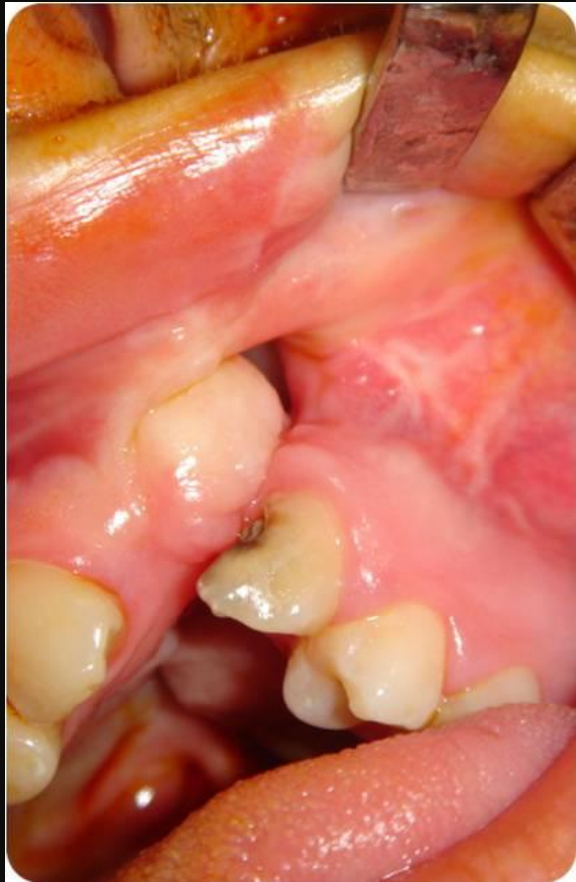

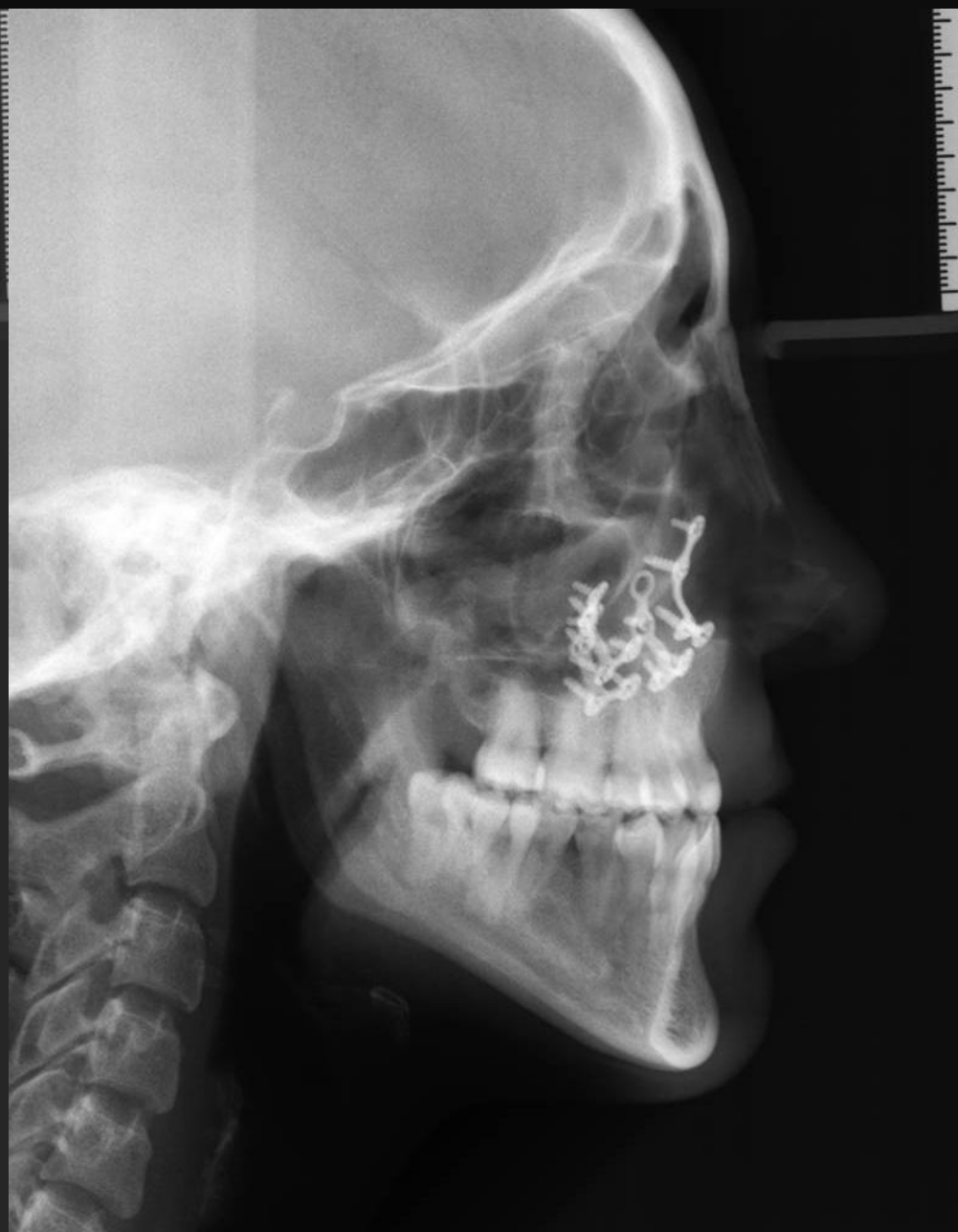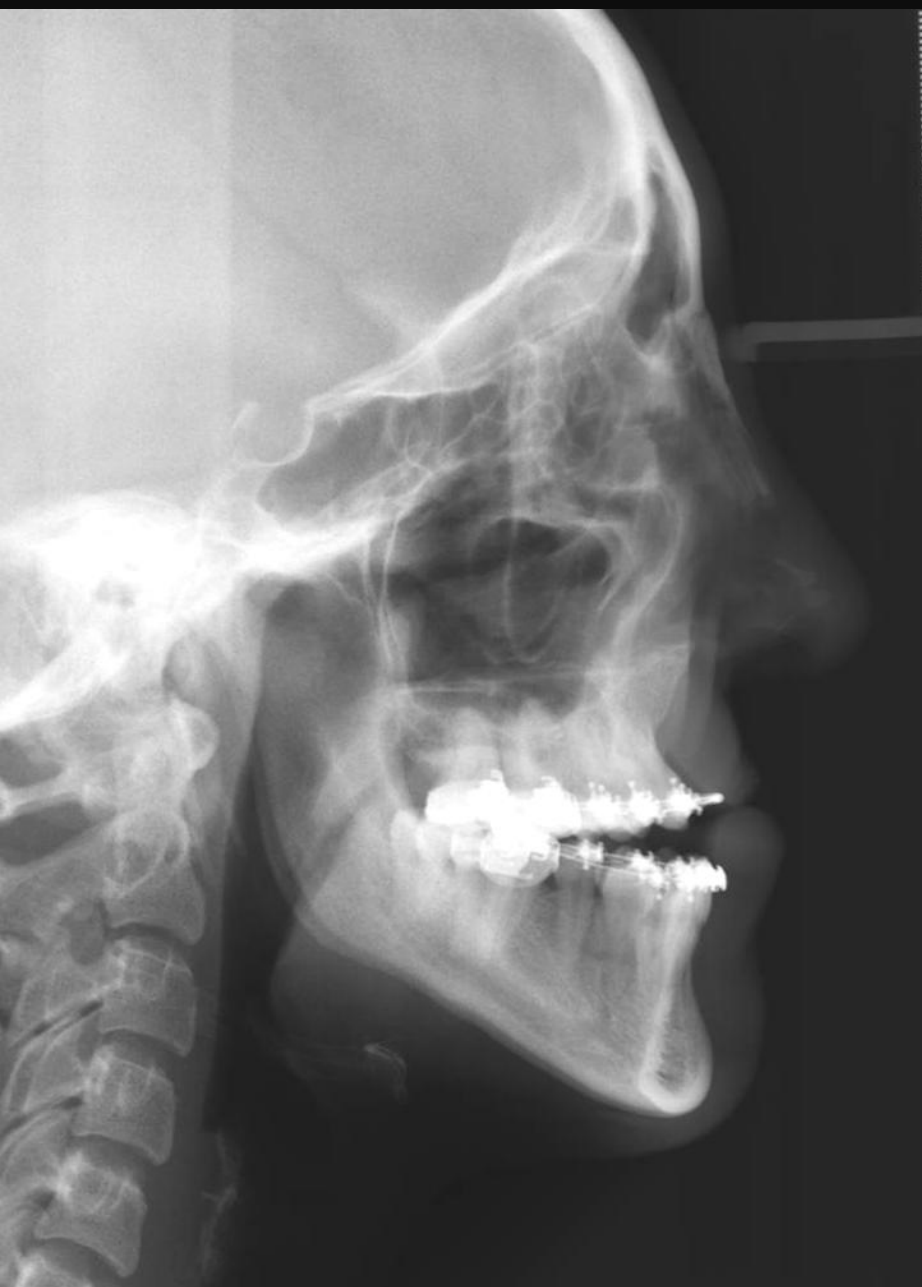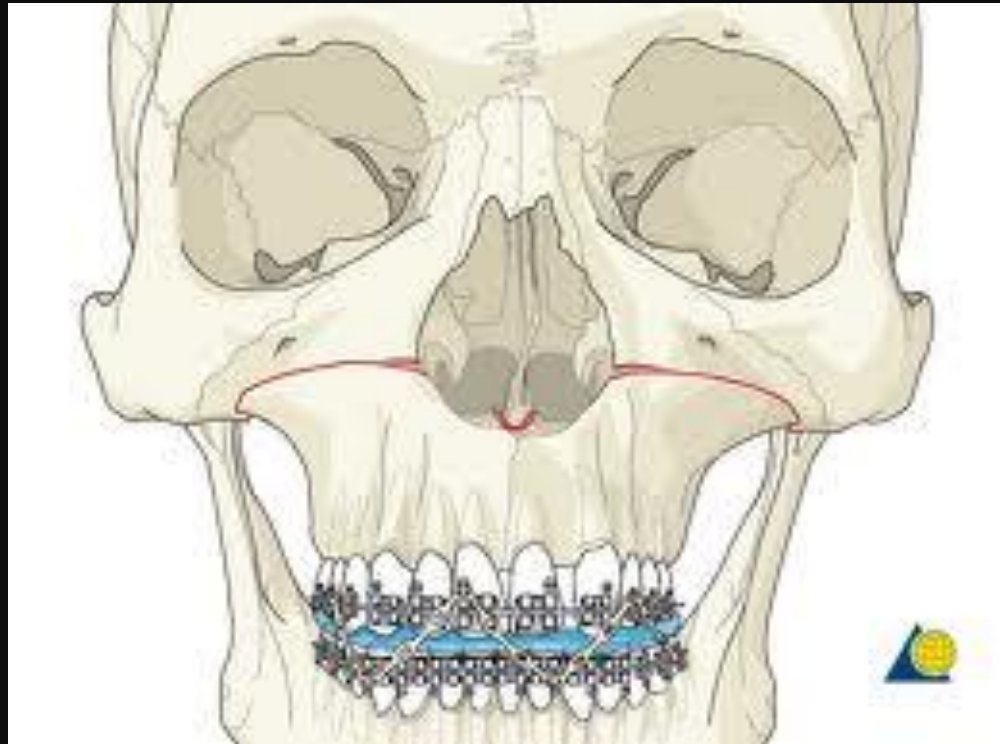








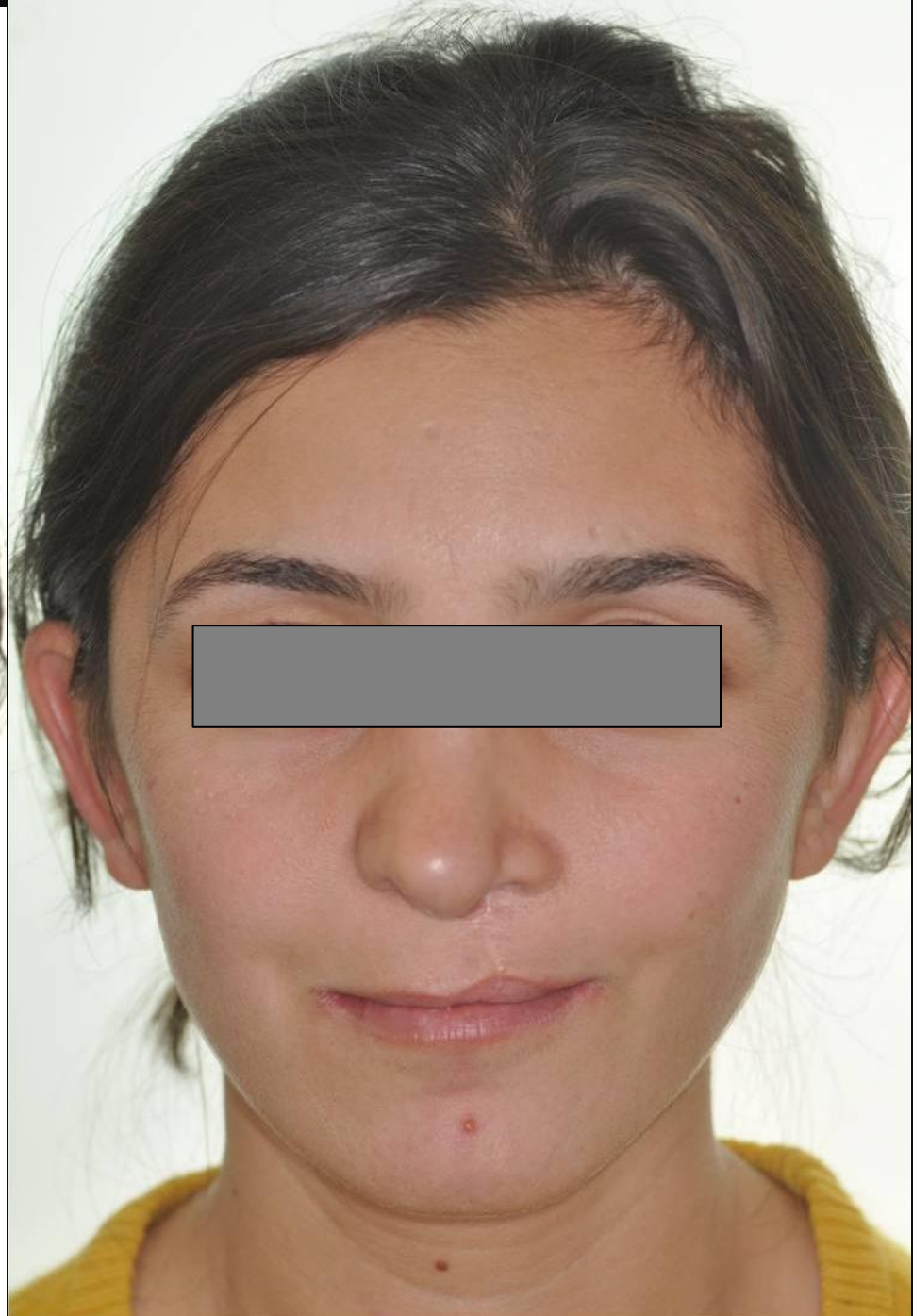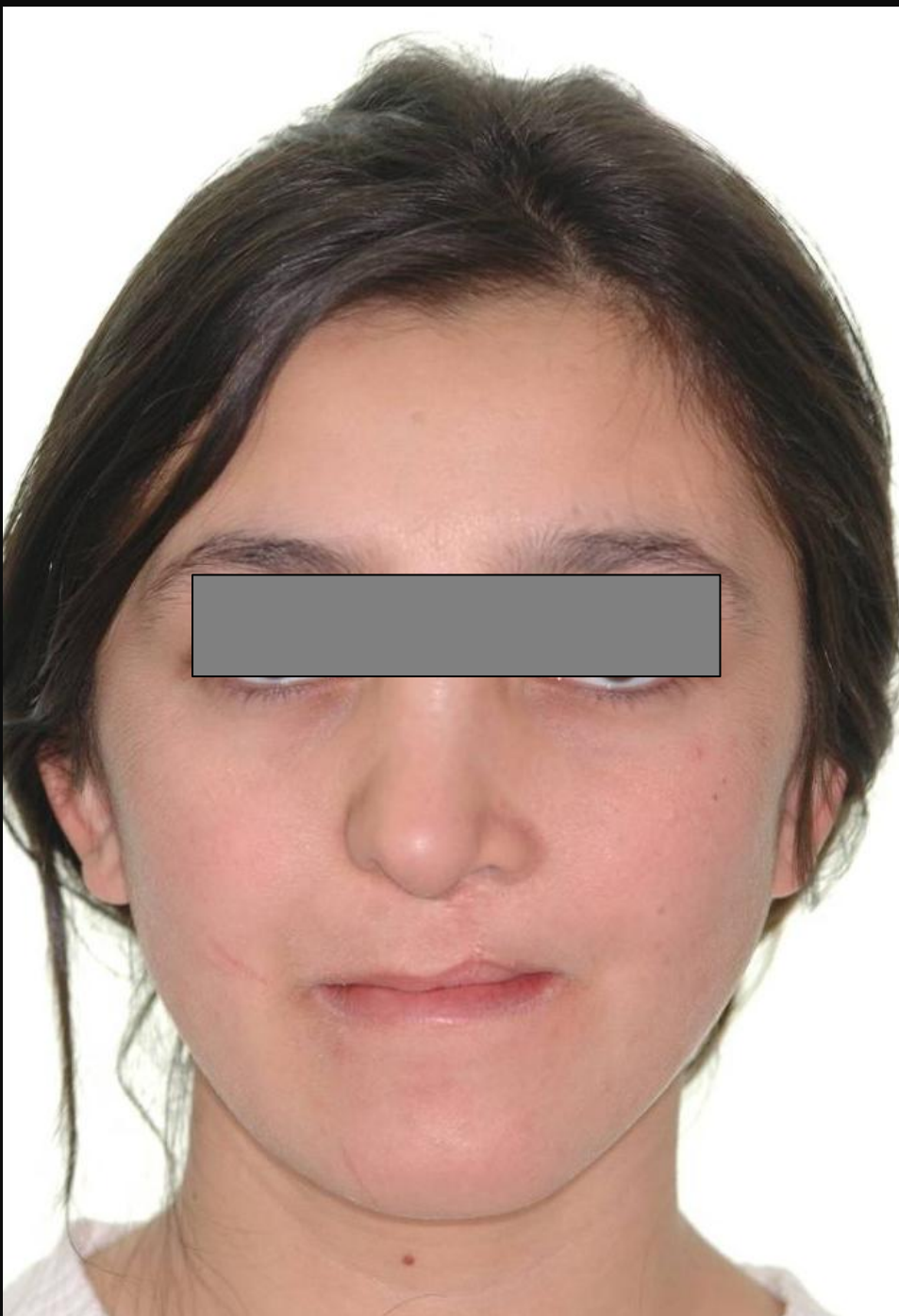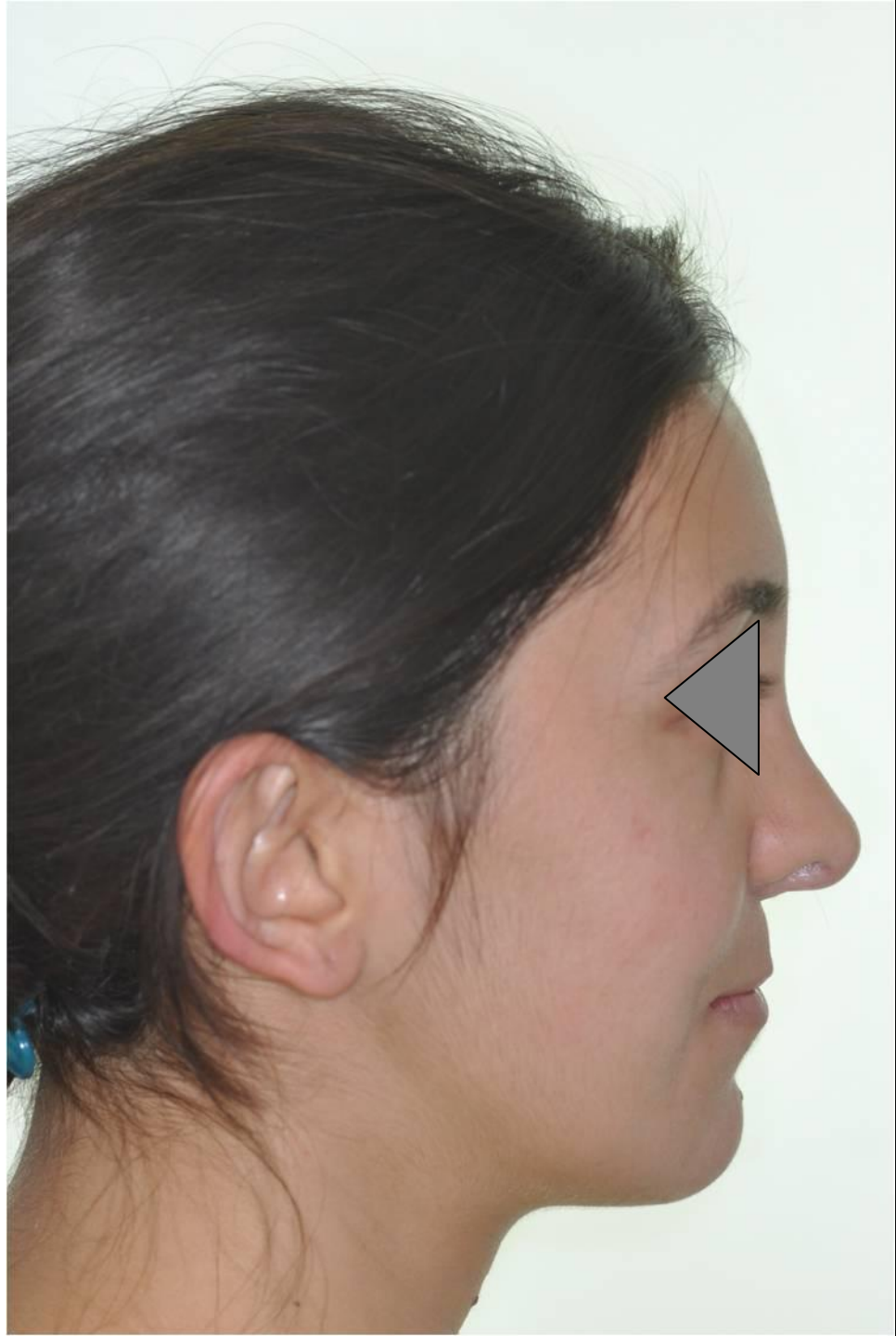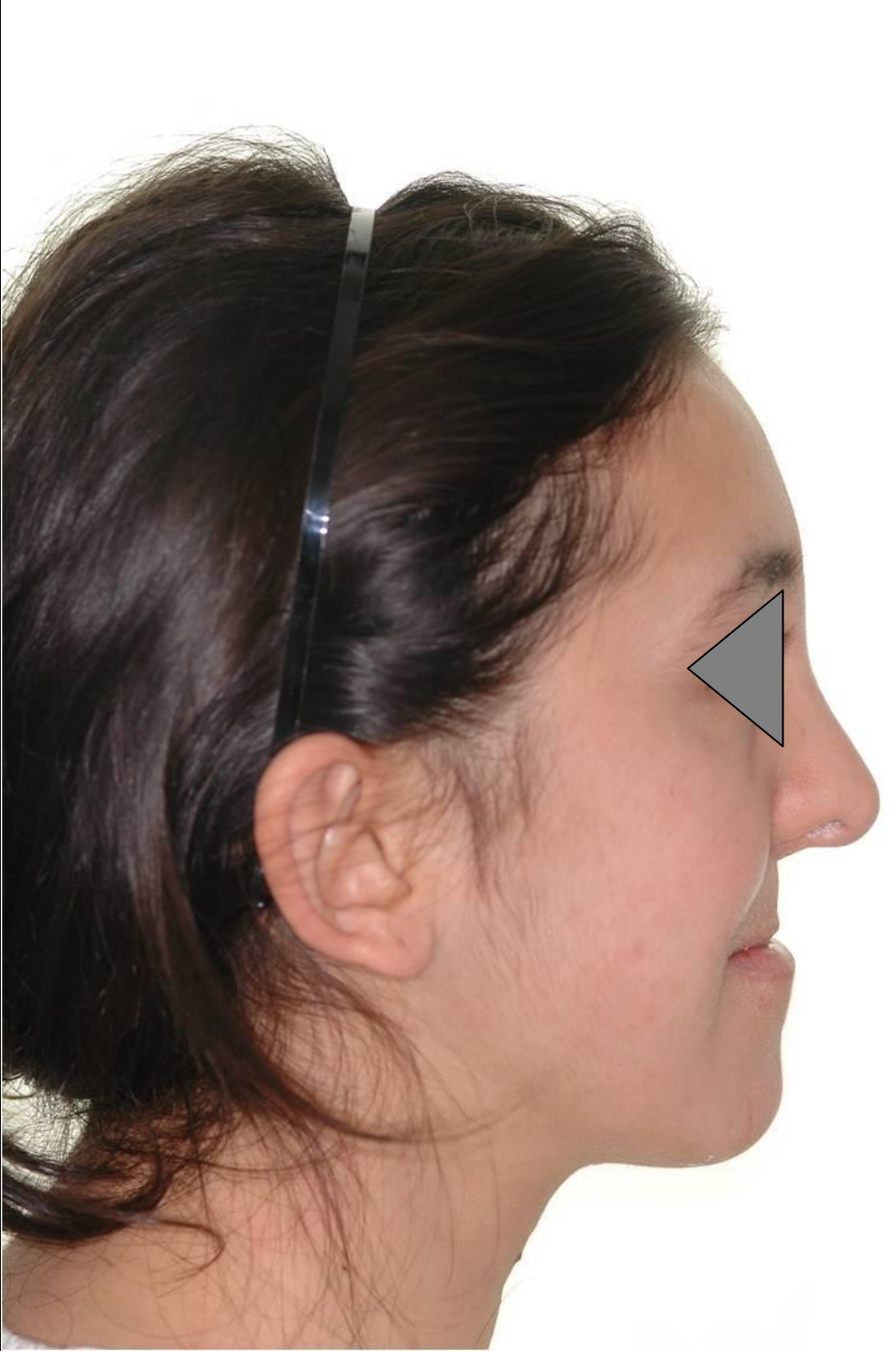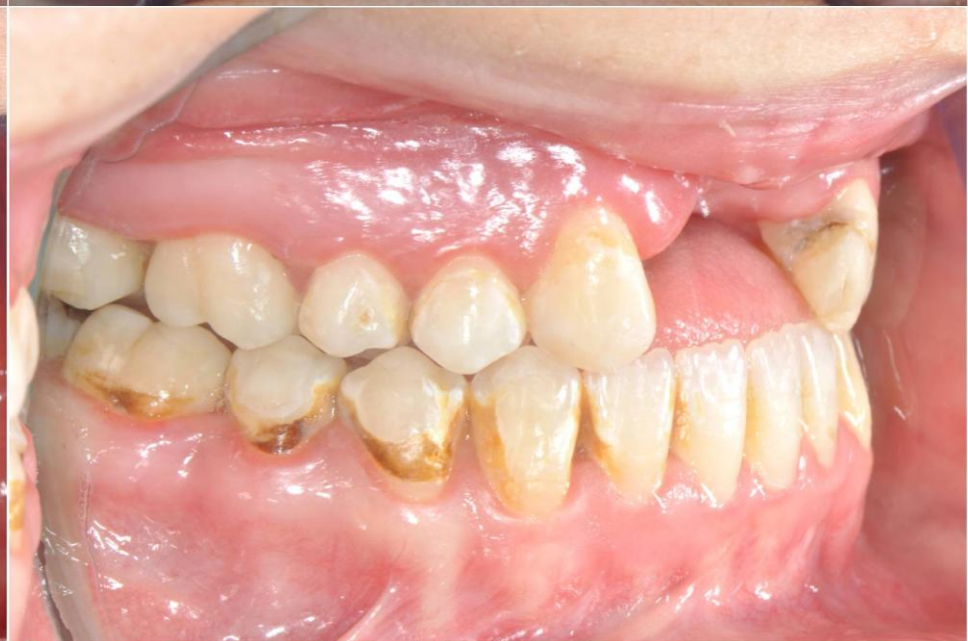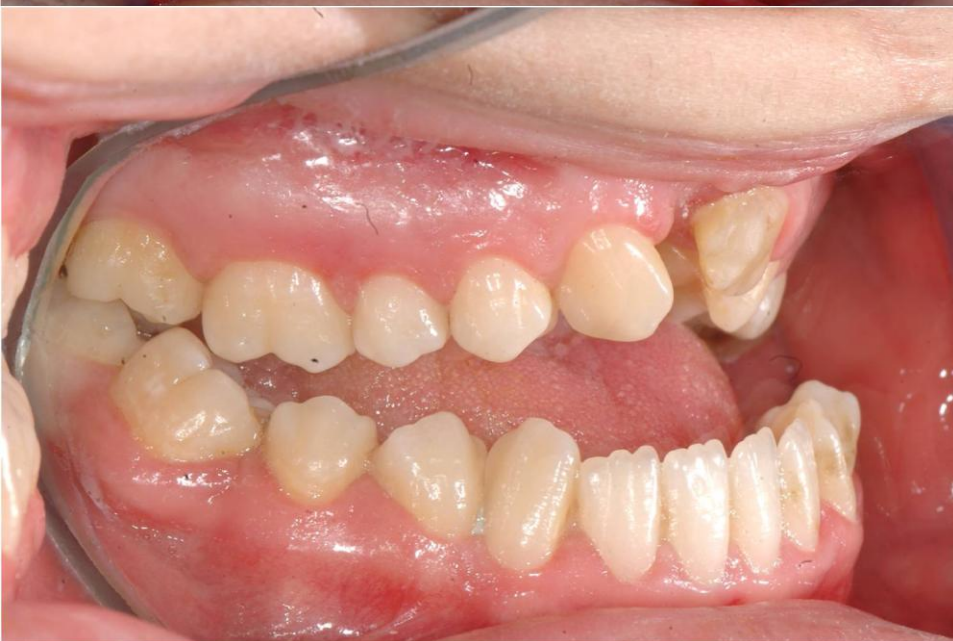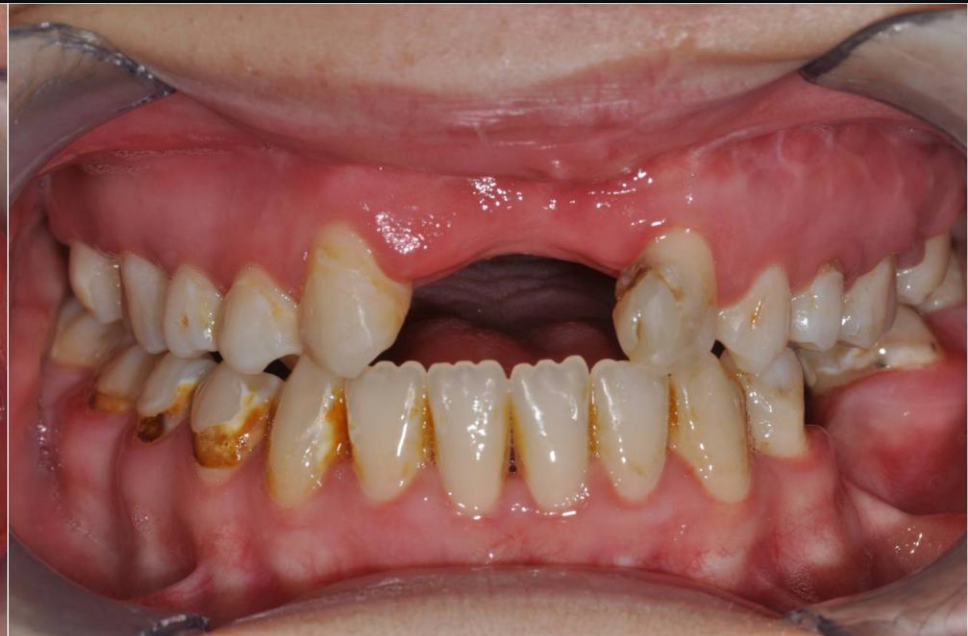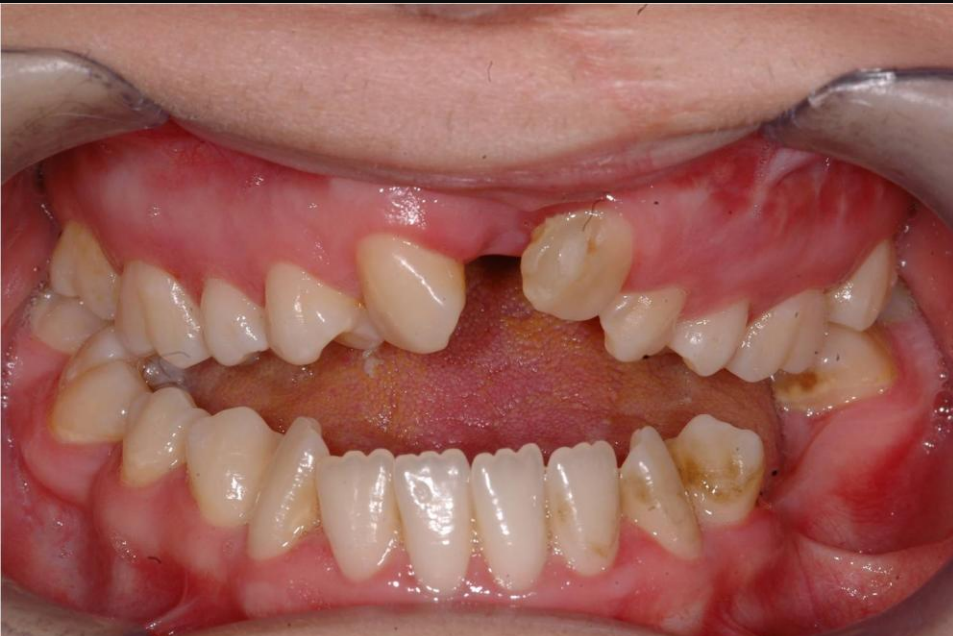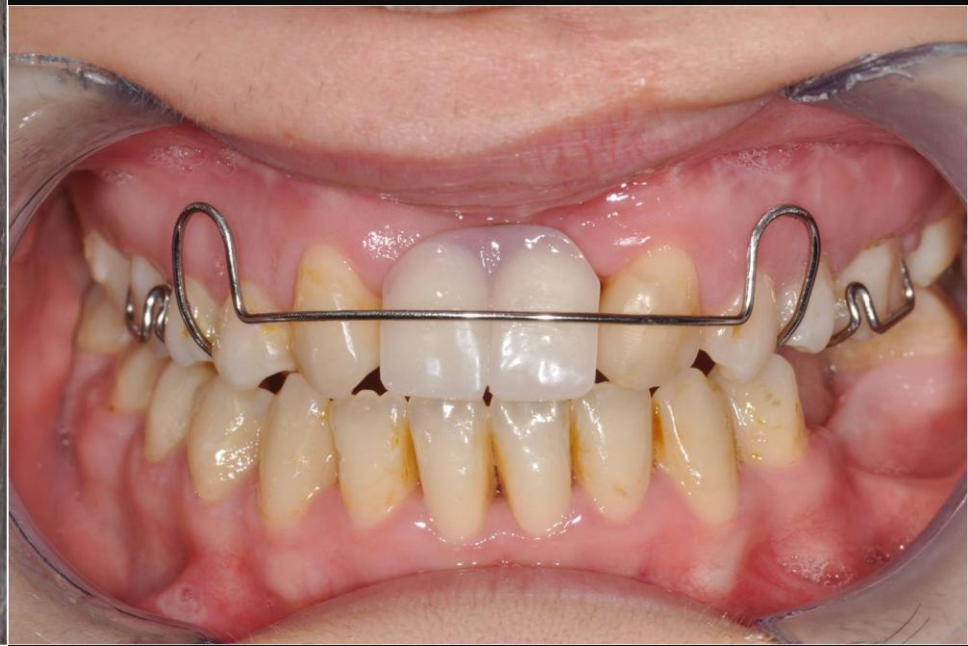
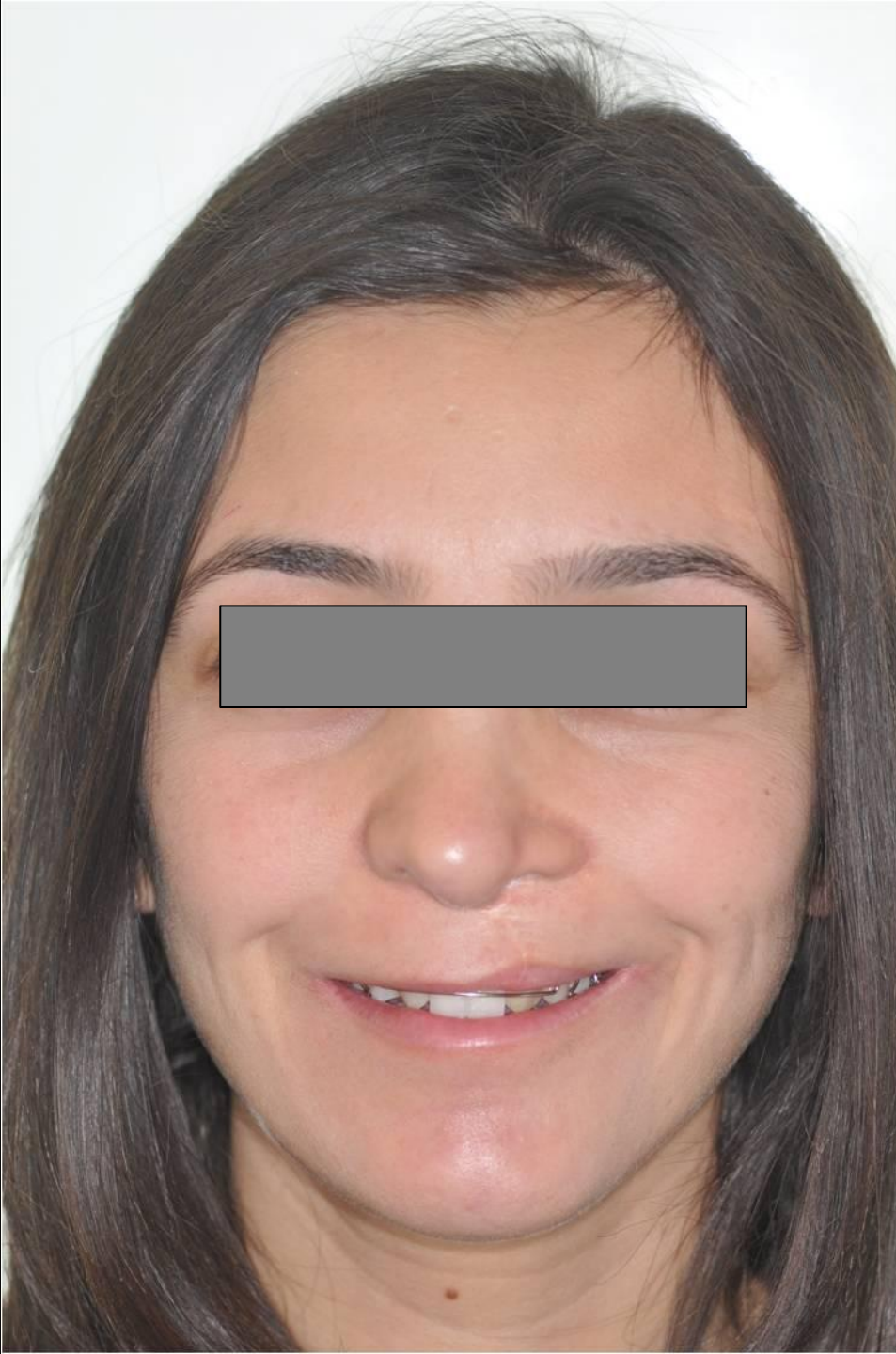Cerrahi splintler

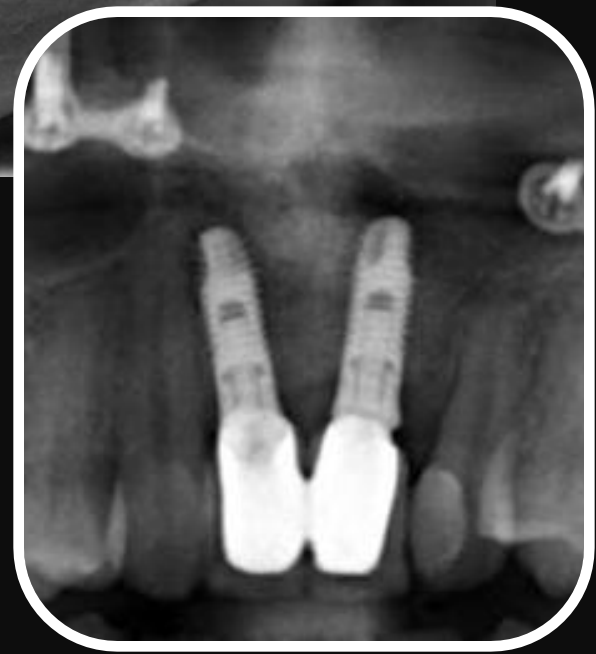
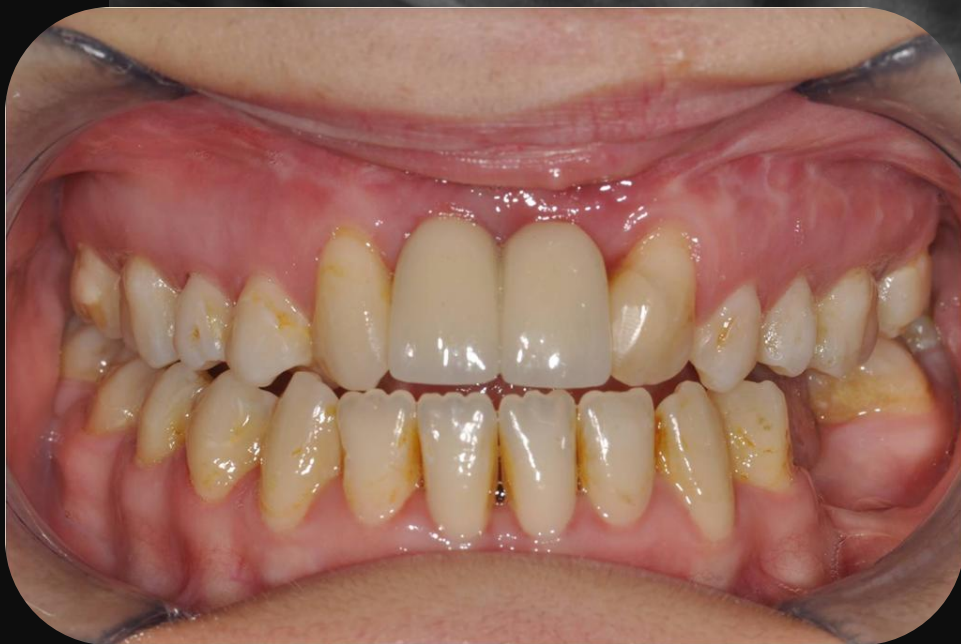
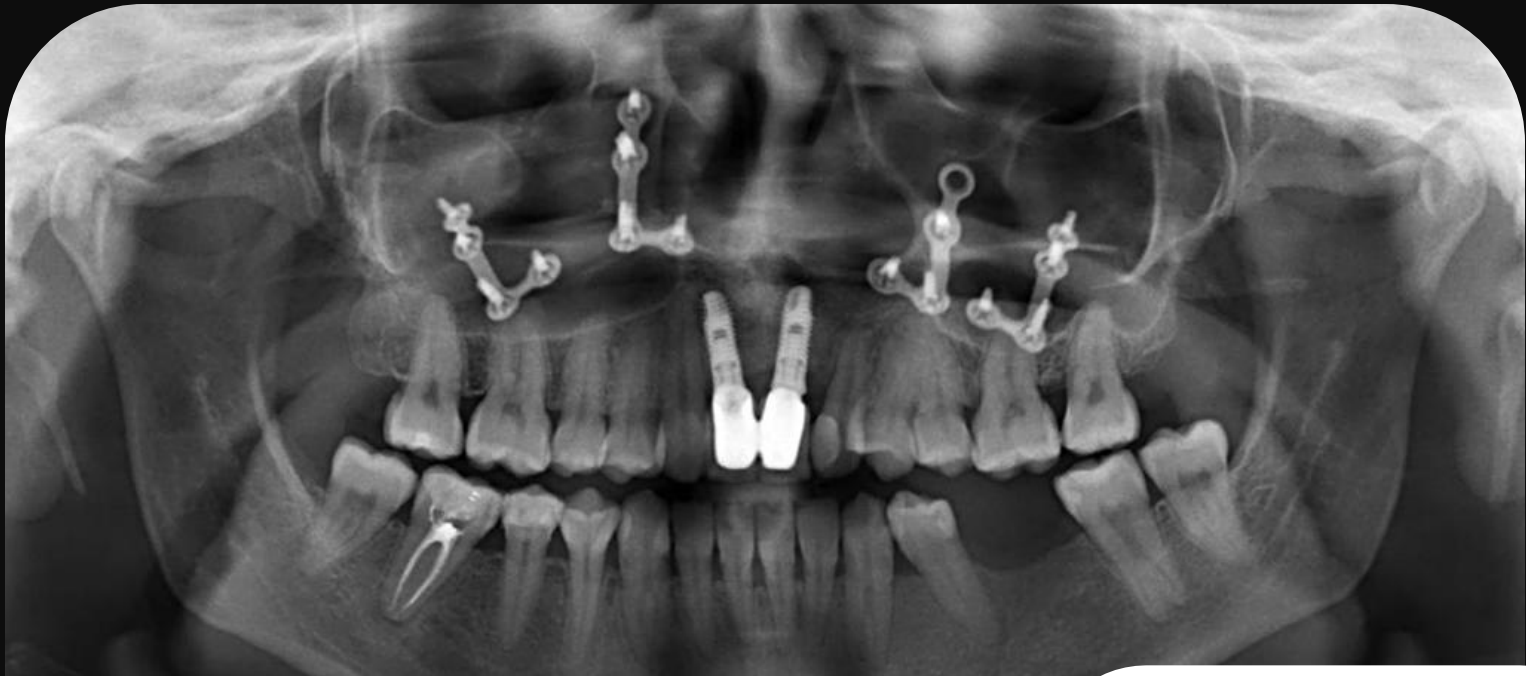



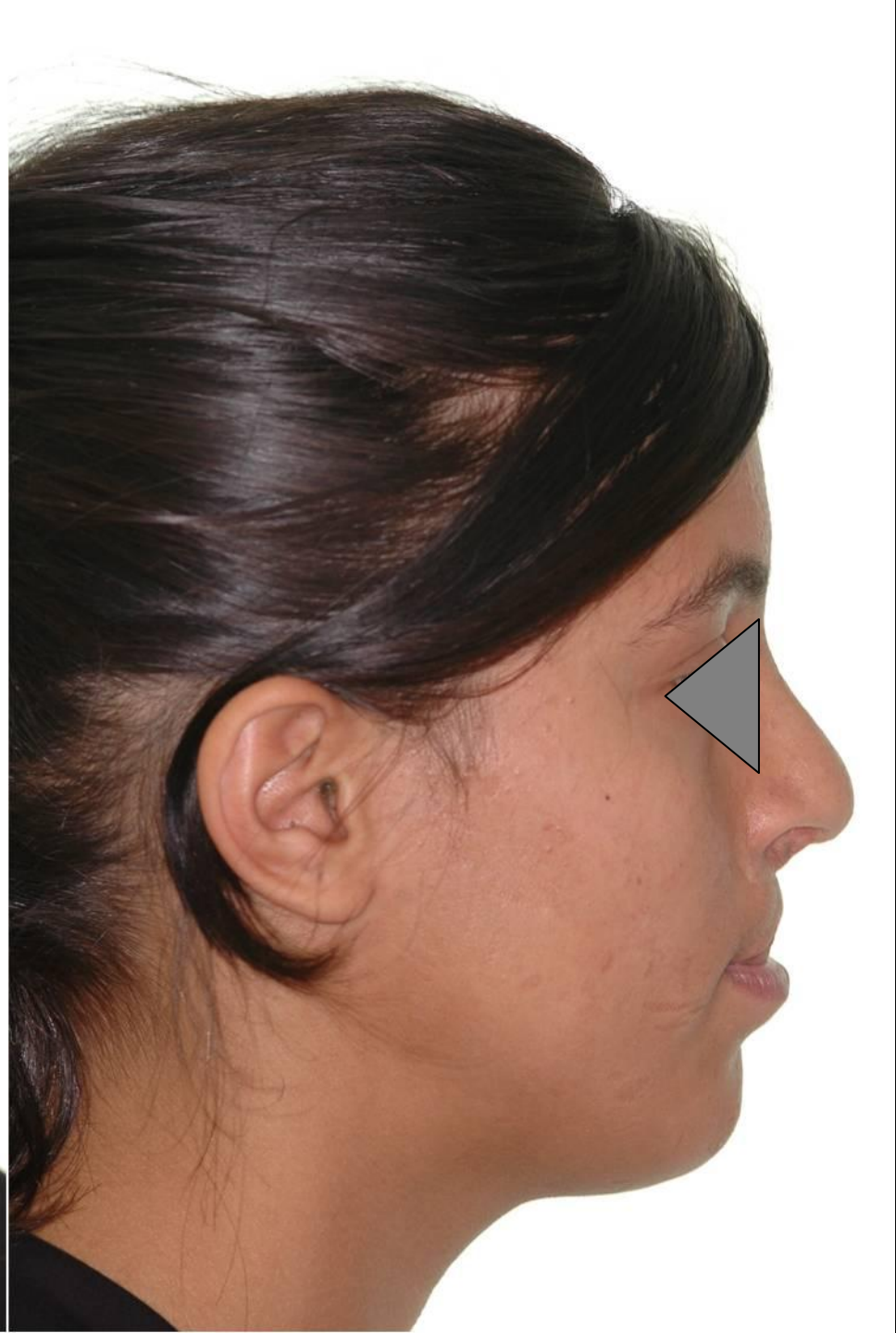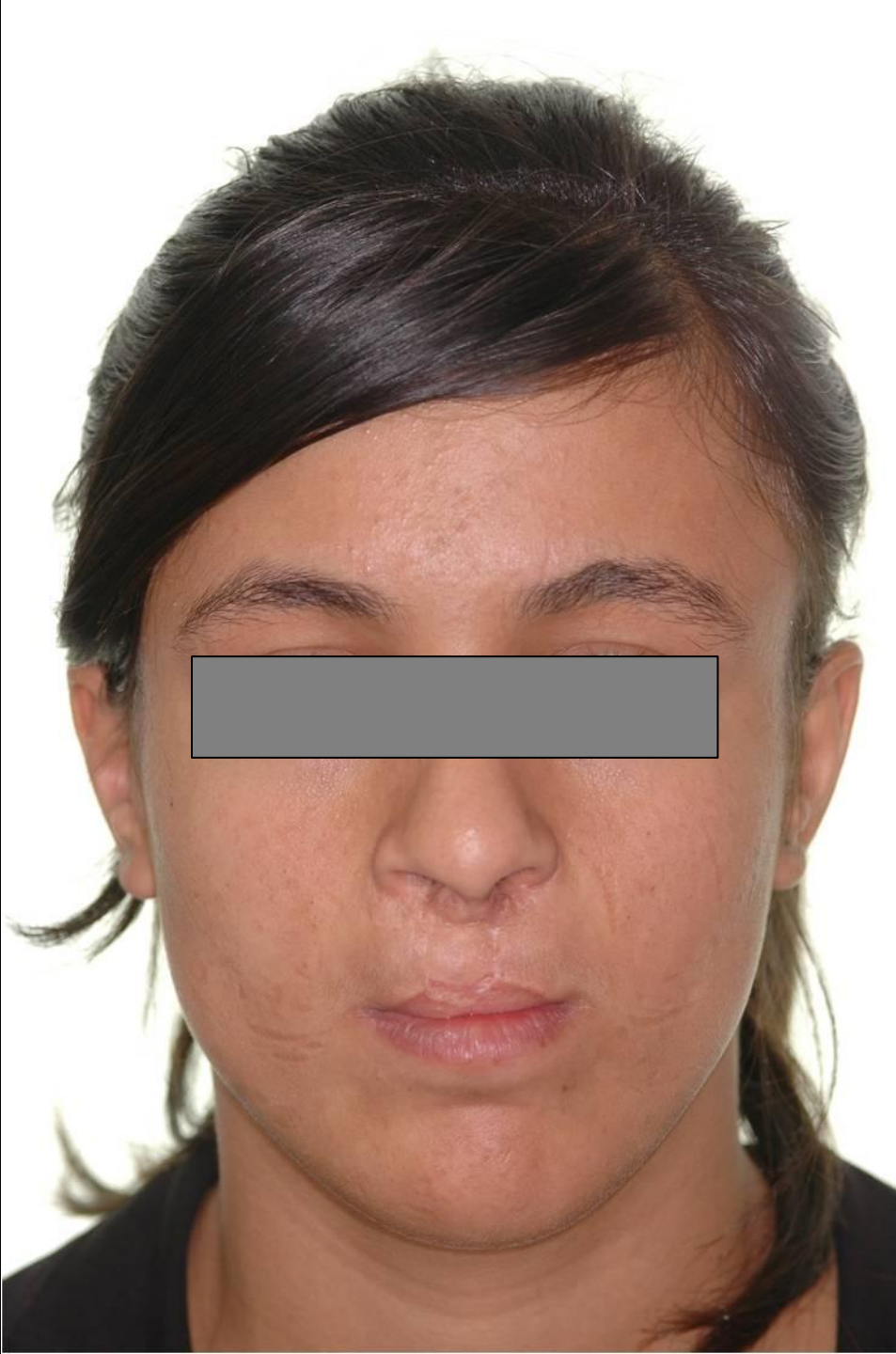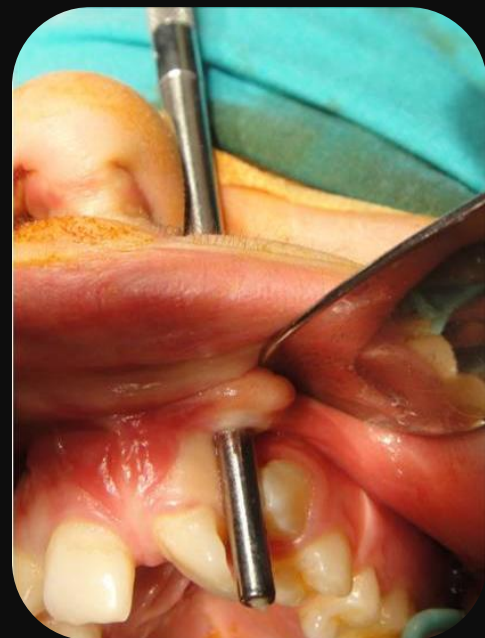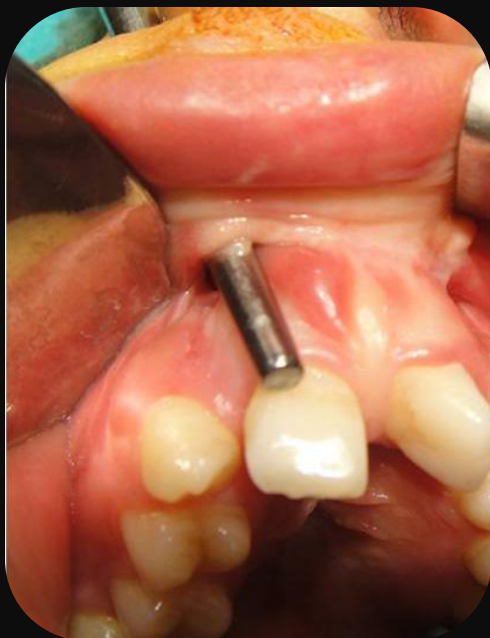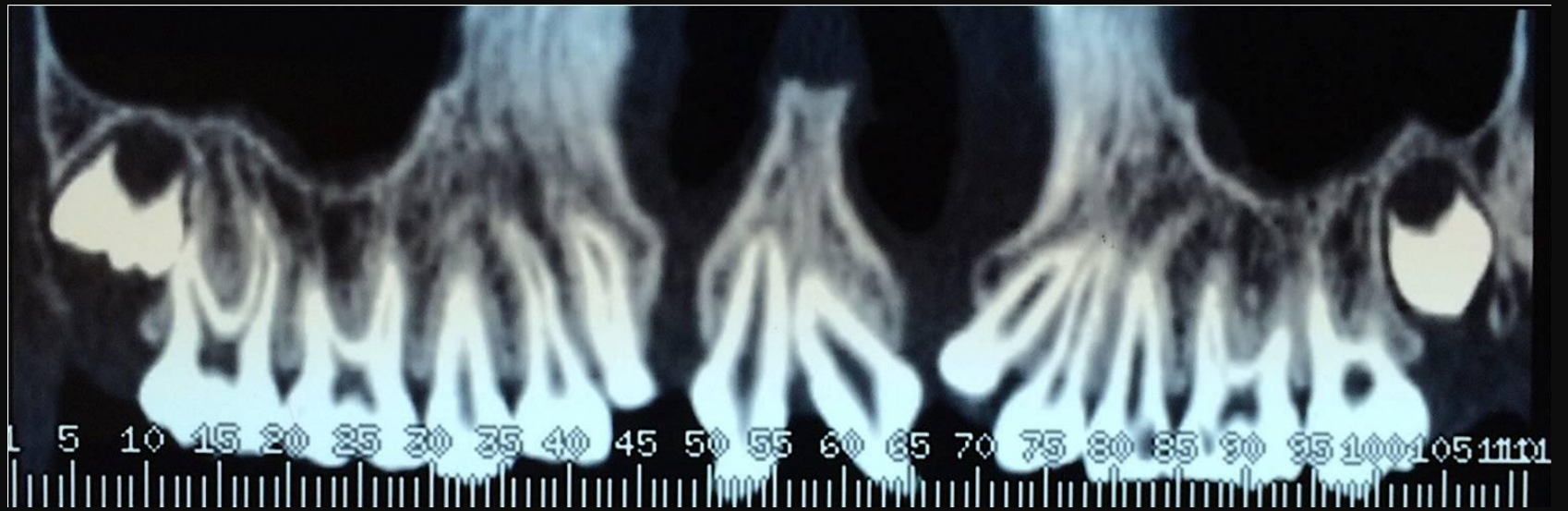






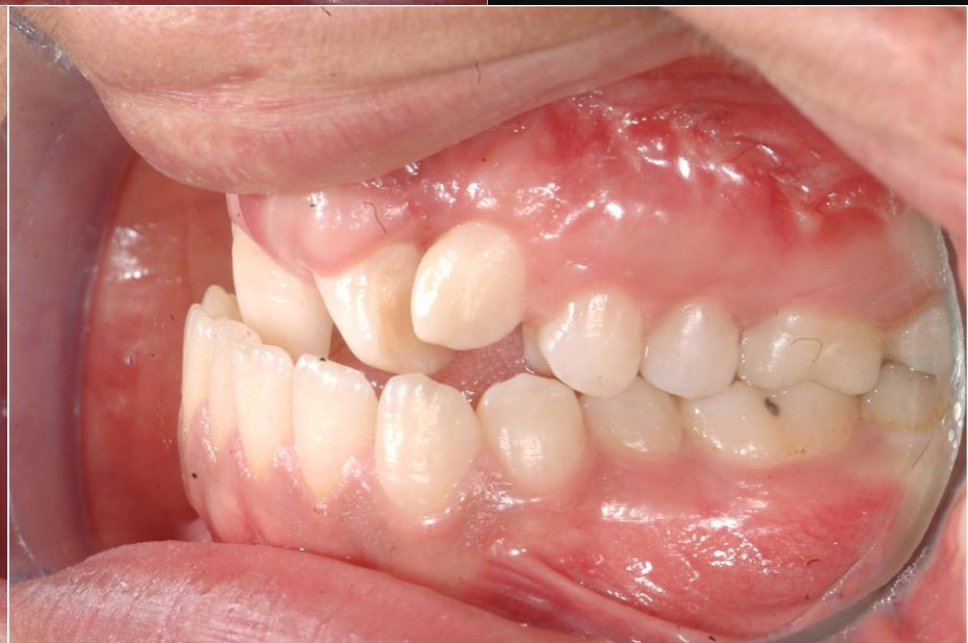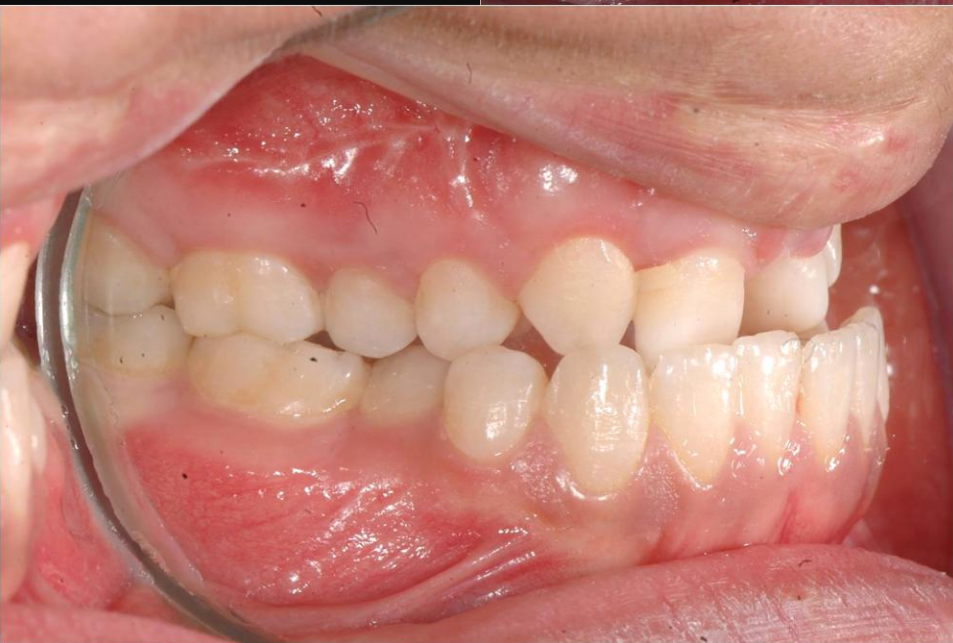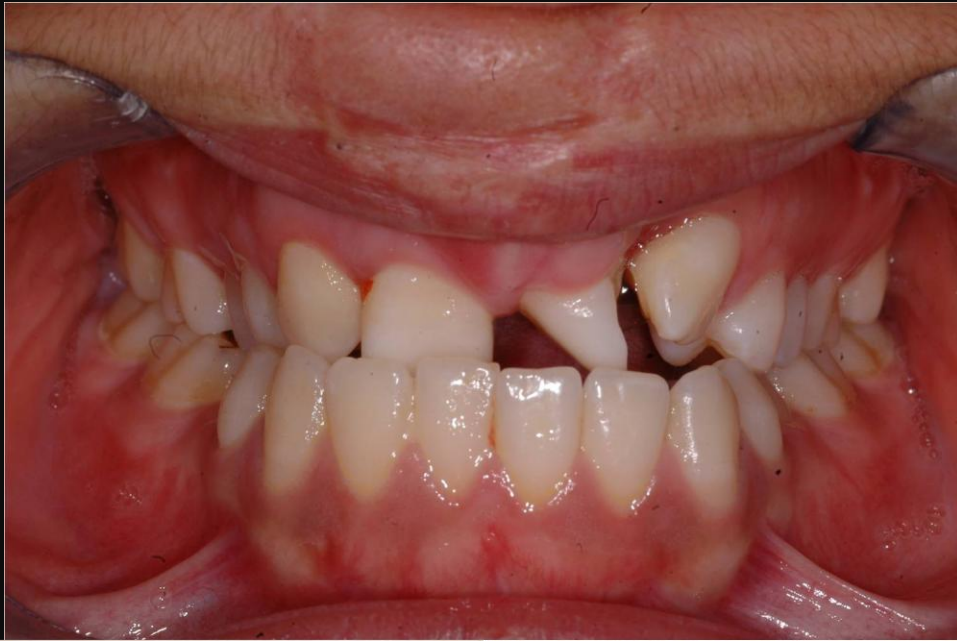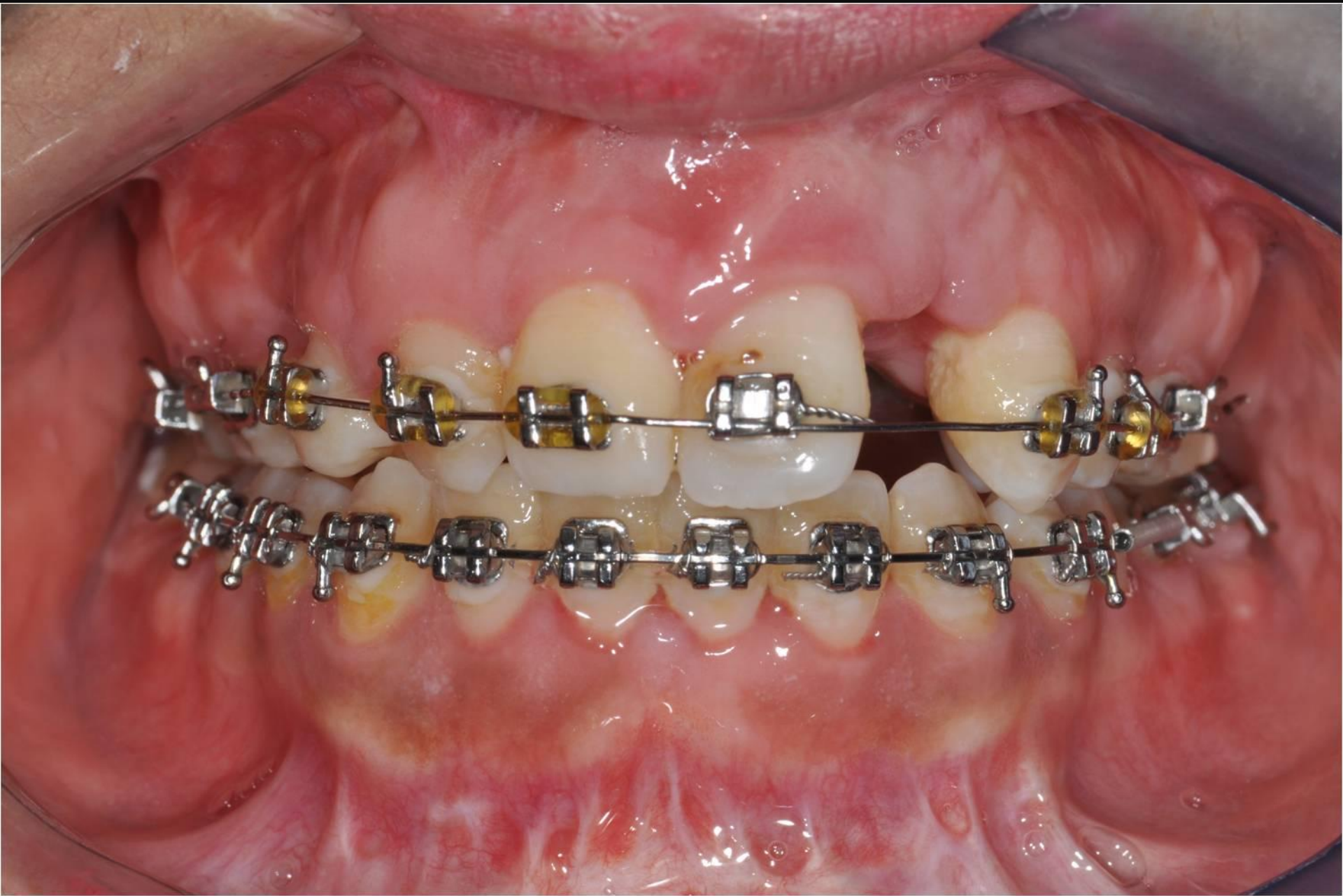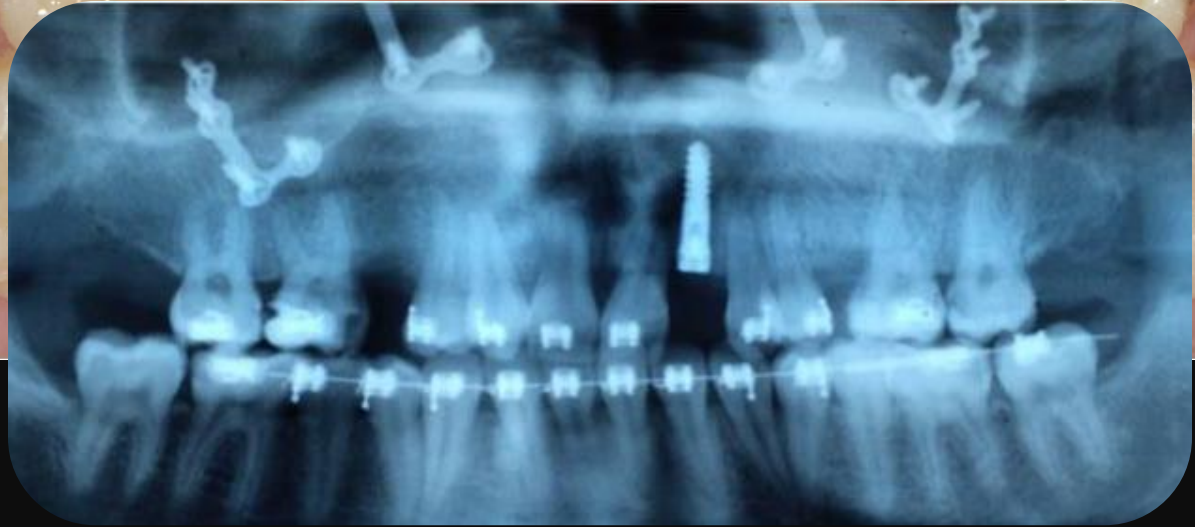
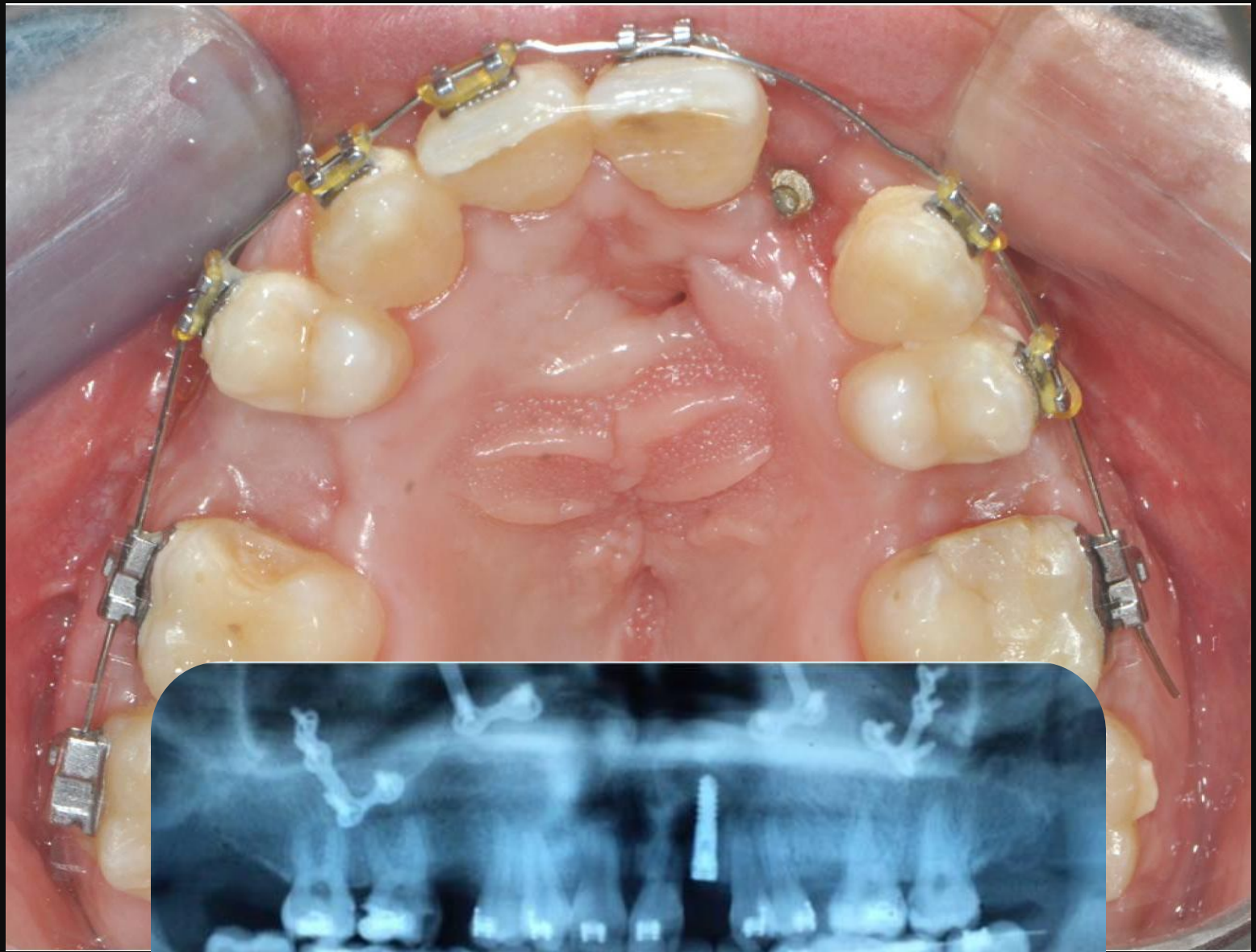


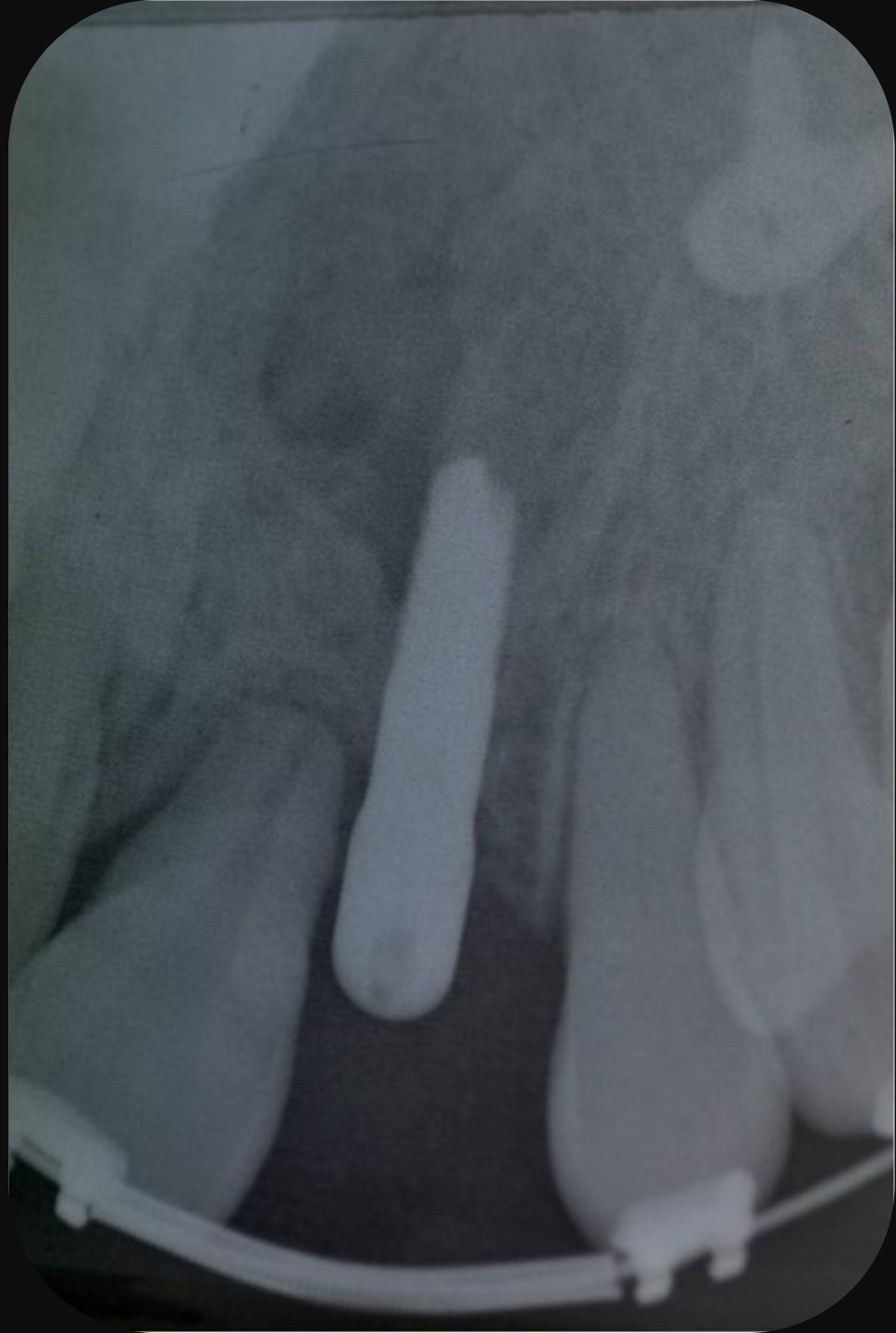




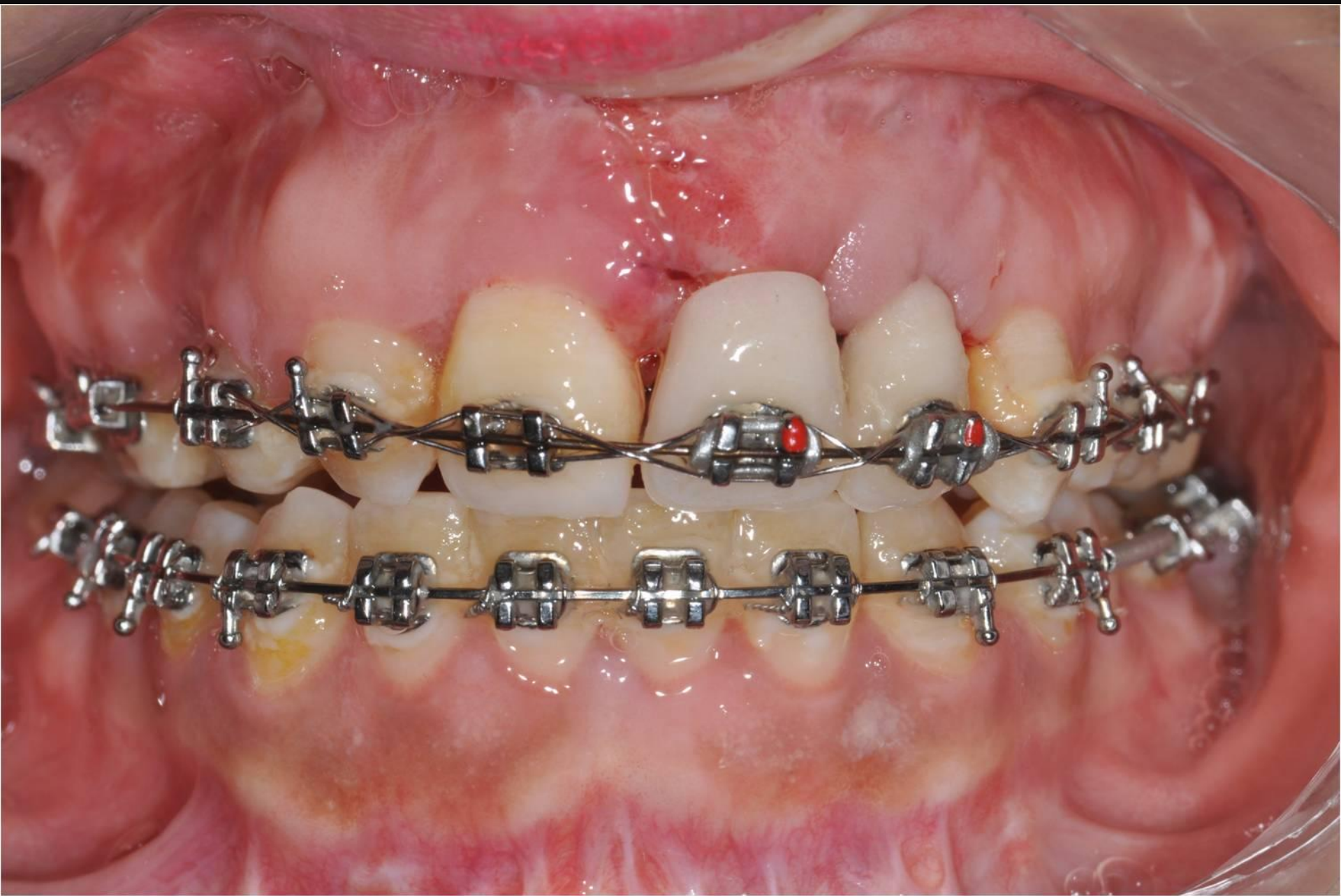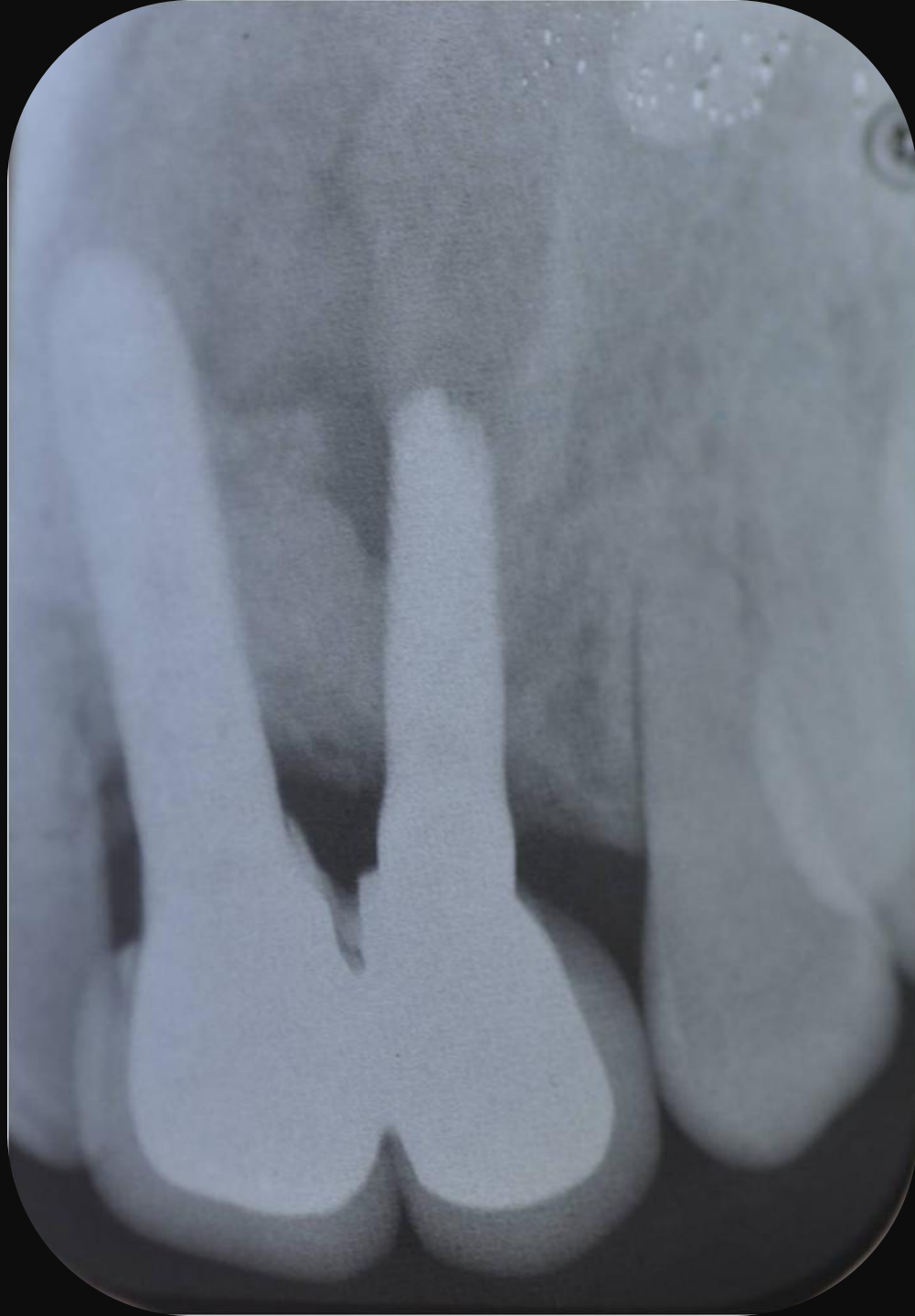














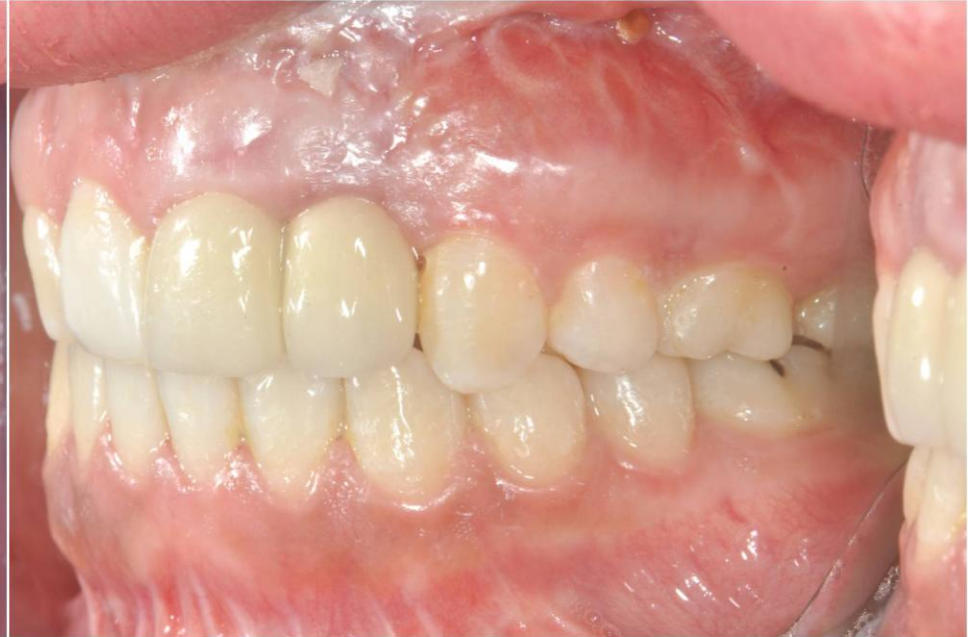
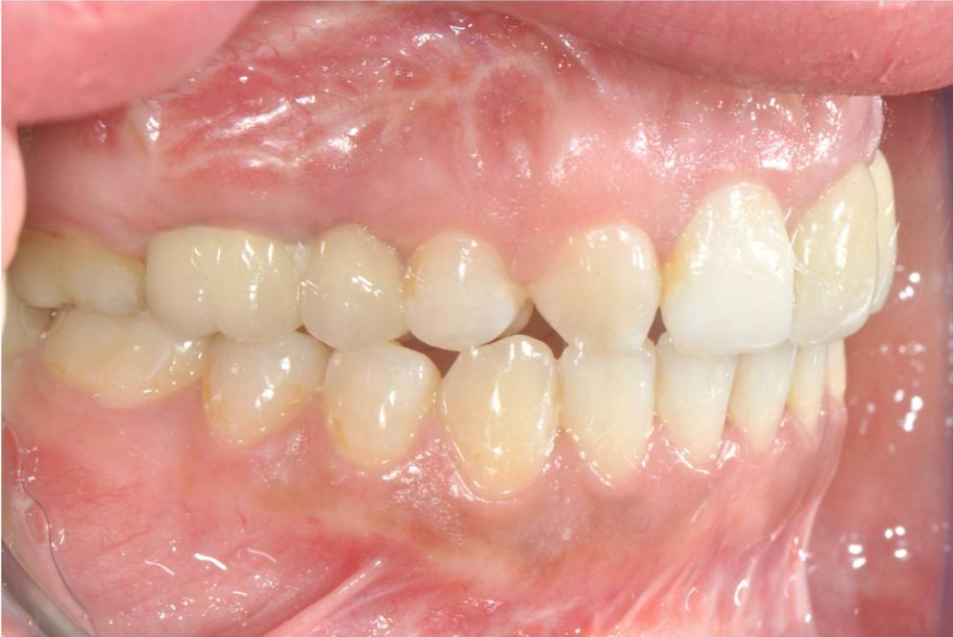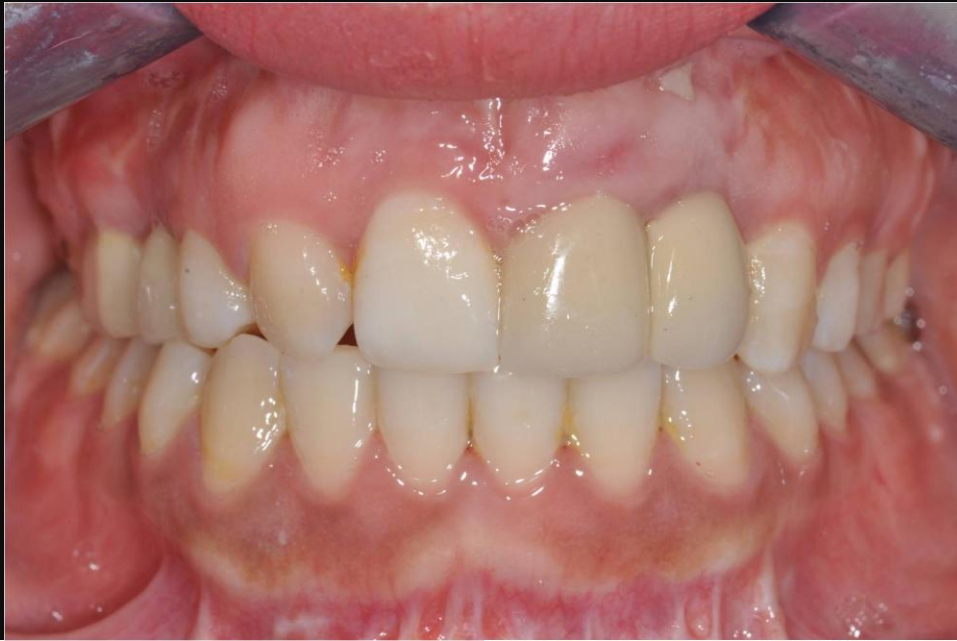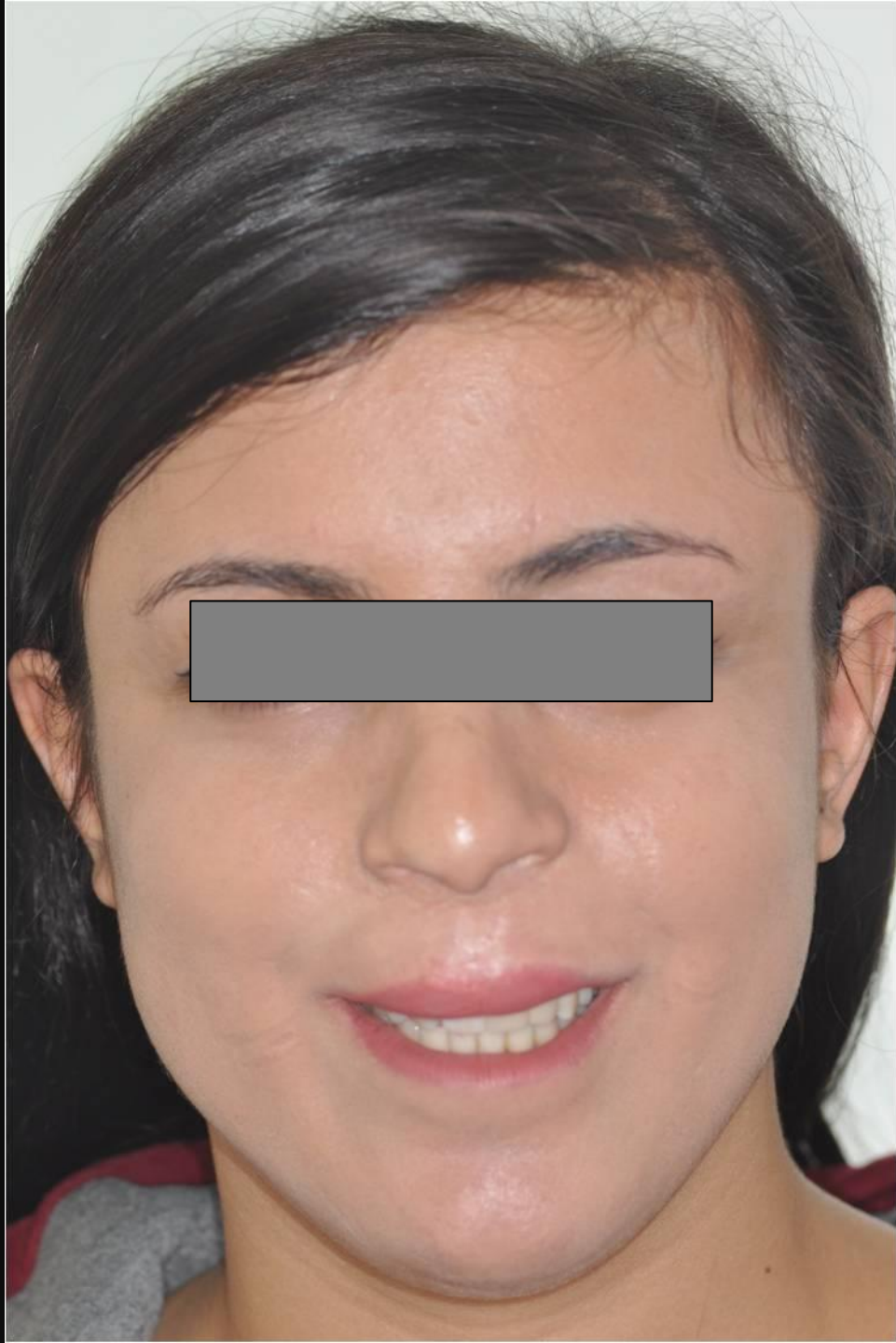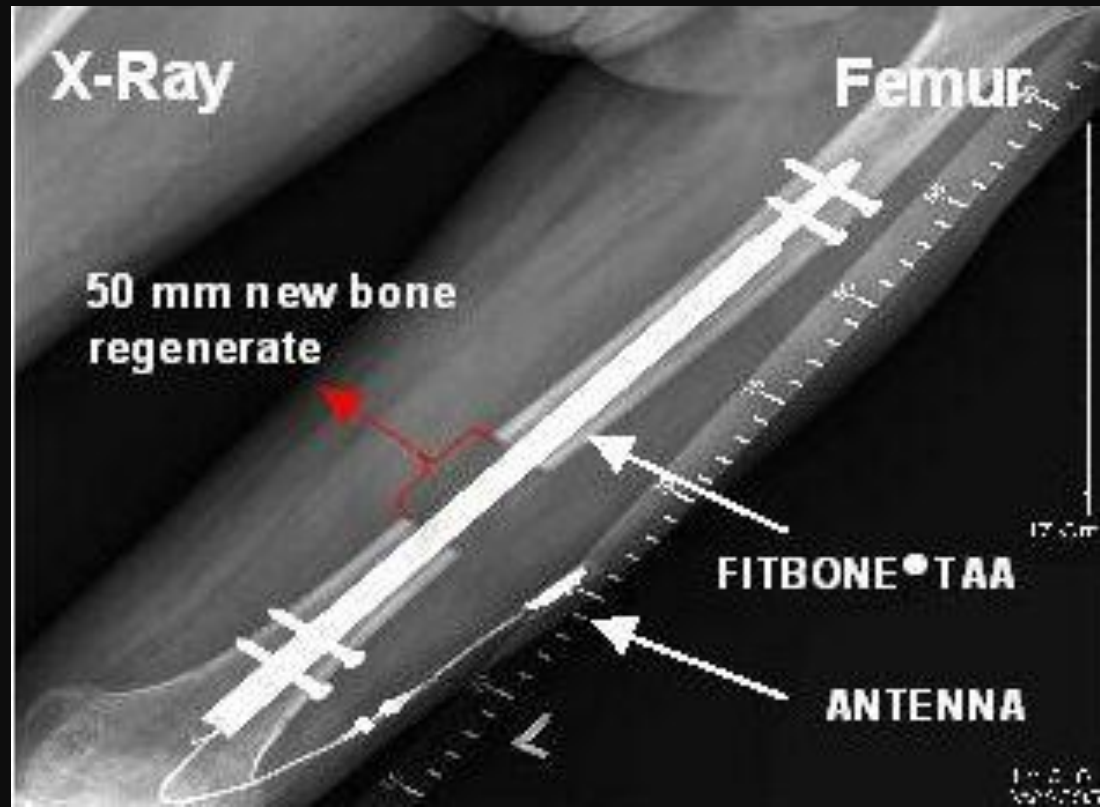




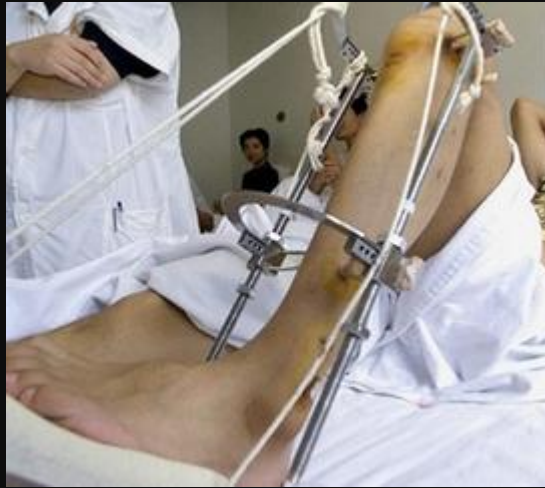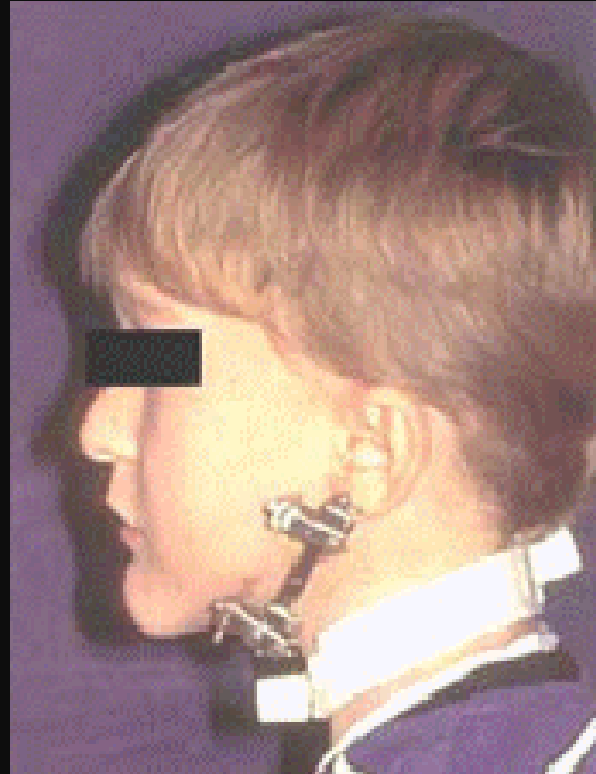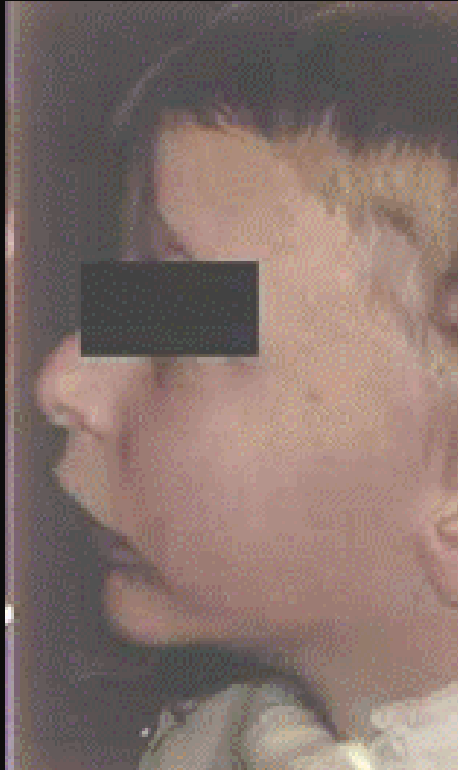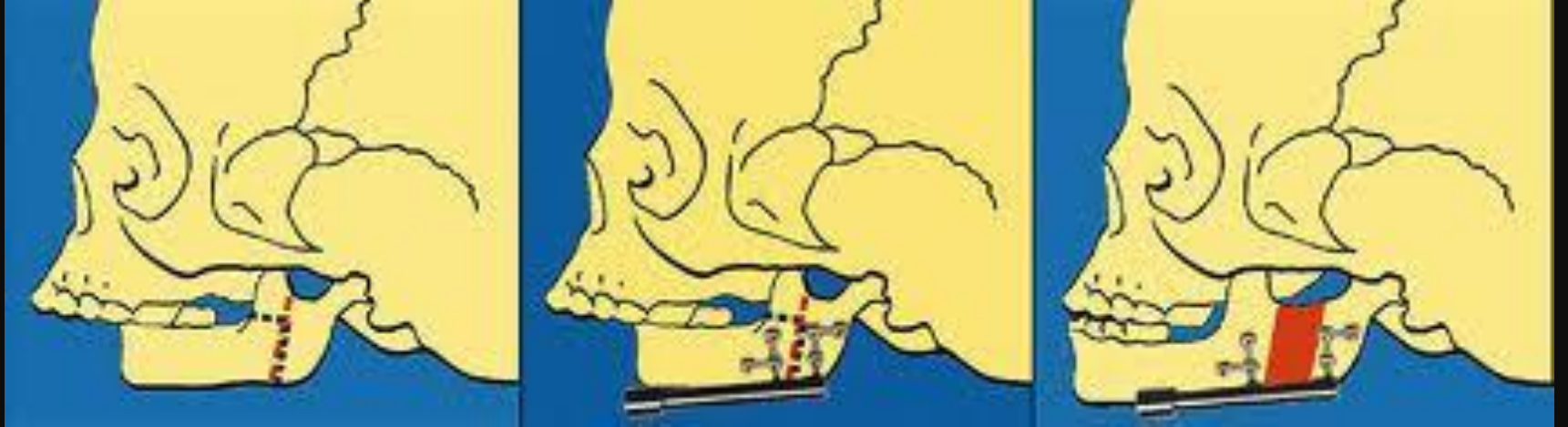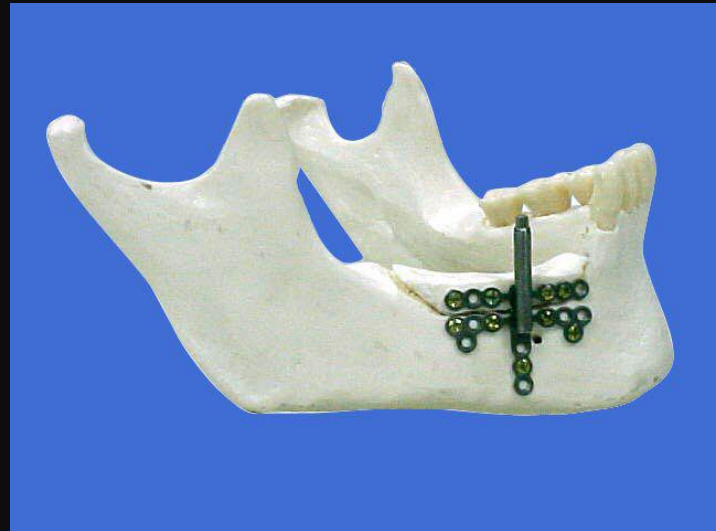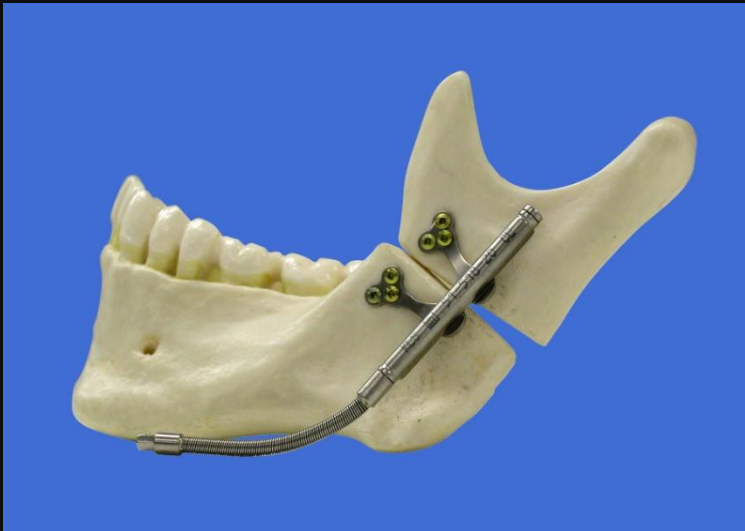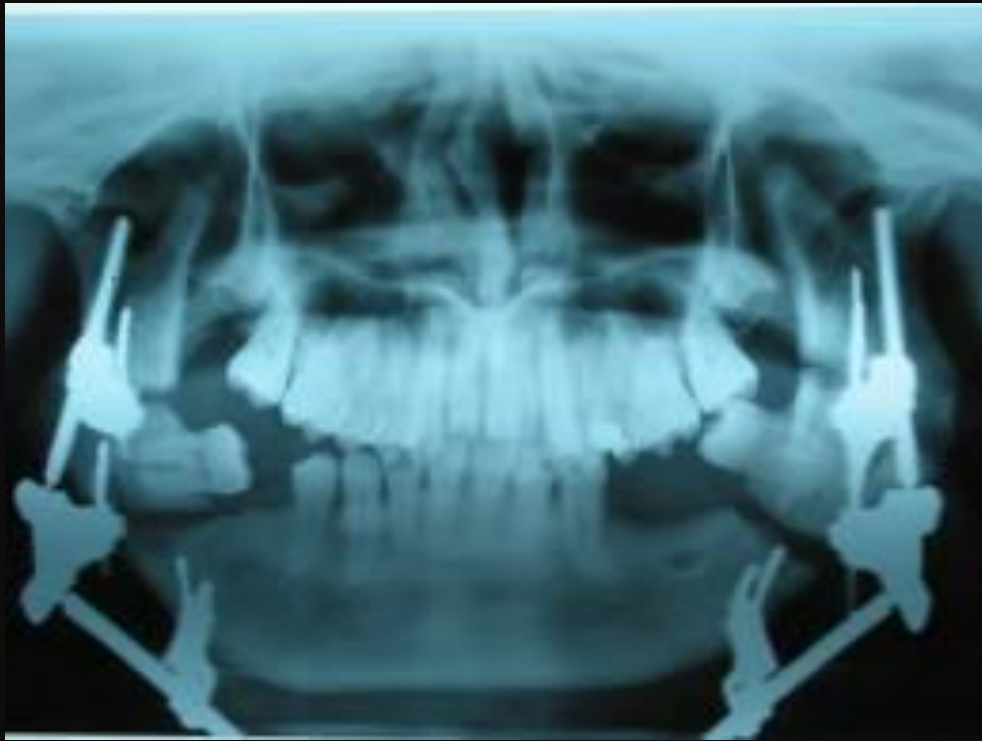Dudak Damak Yarıklı Bireylerde Distraksiyon Osteogenezis Uygulaması



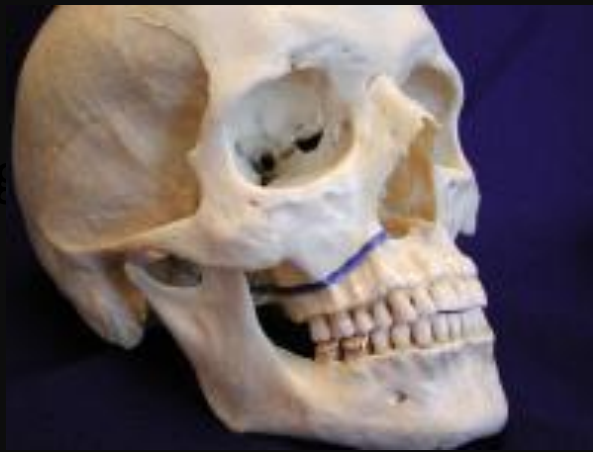**Gavriil Ilizarov
(1951)**



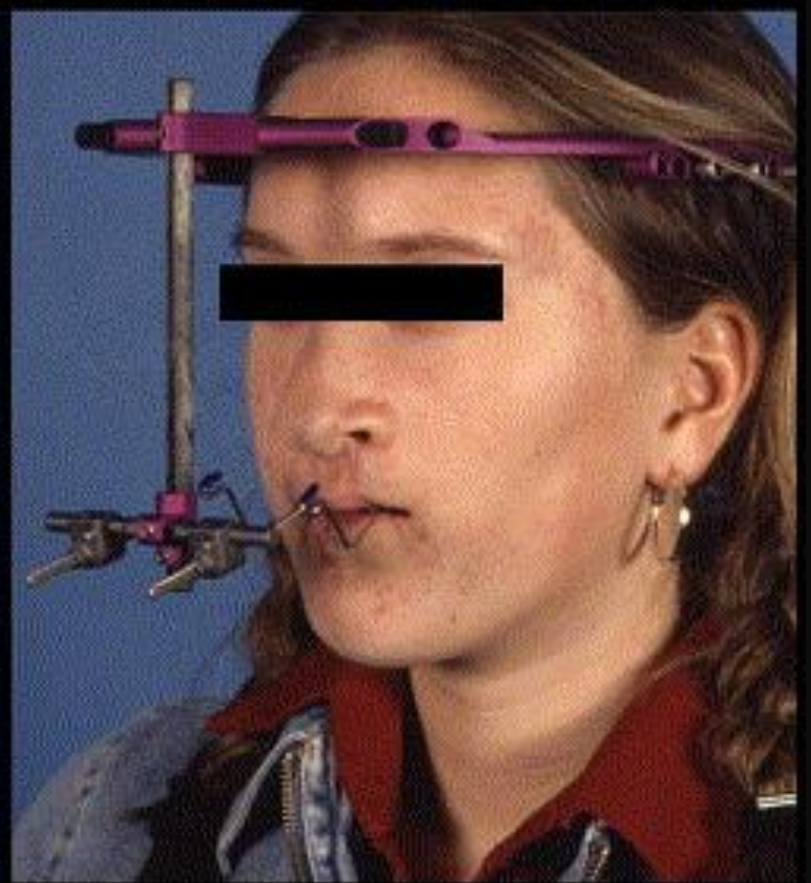
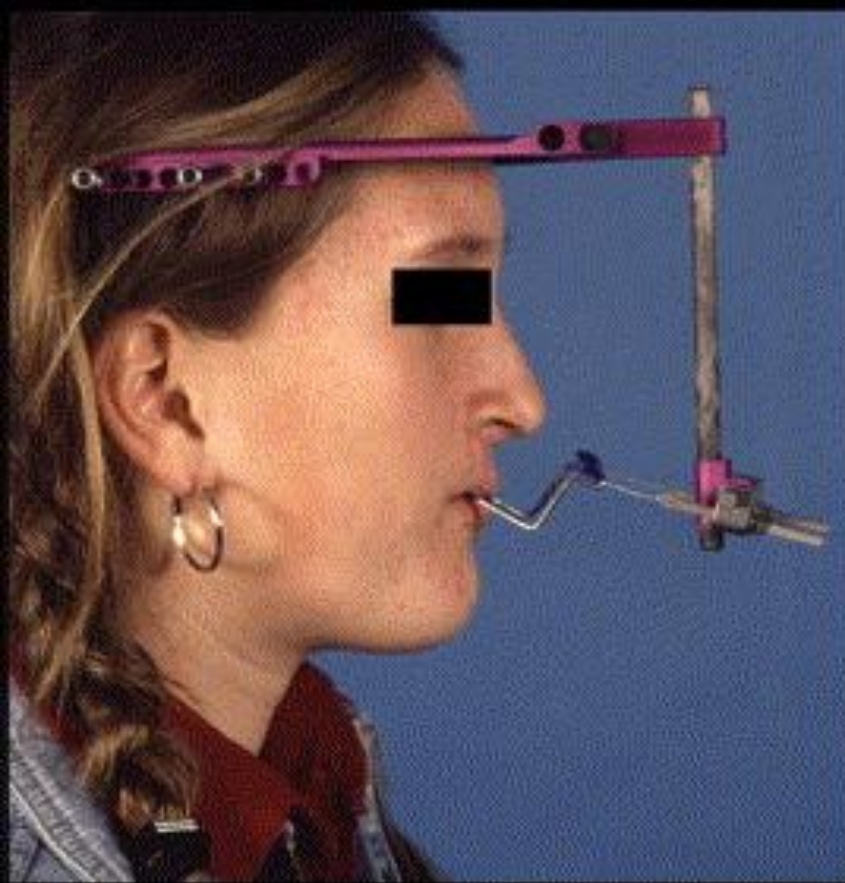


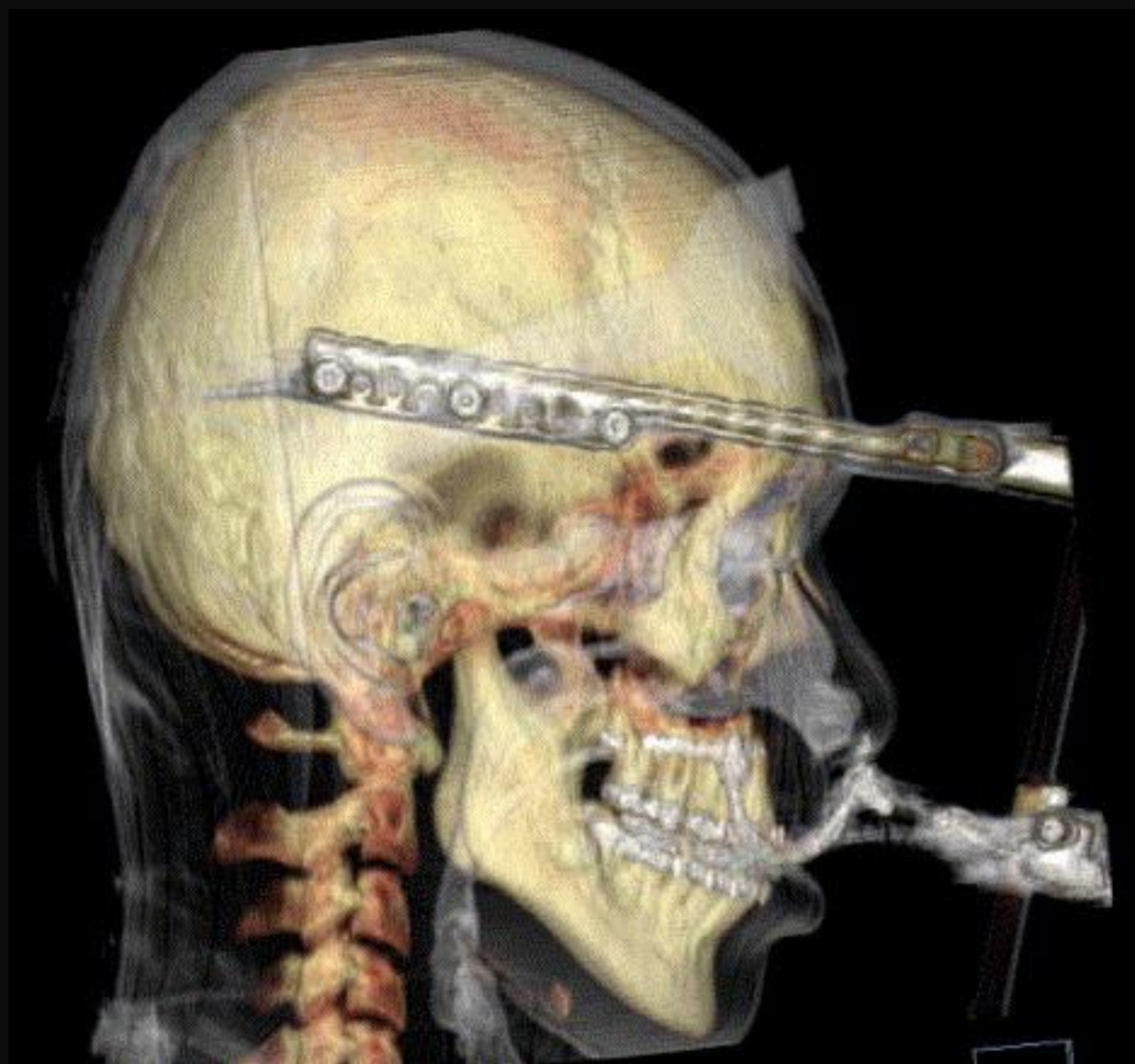


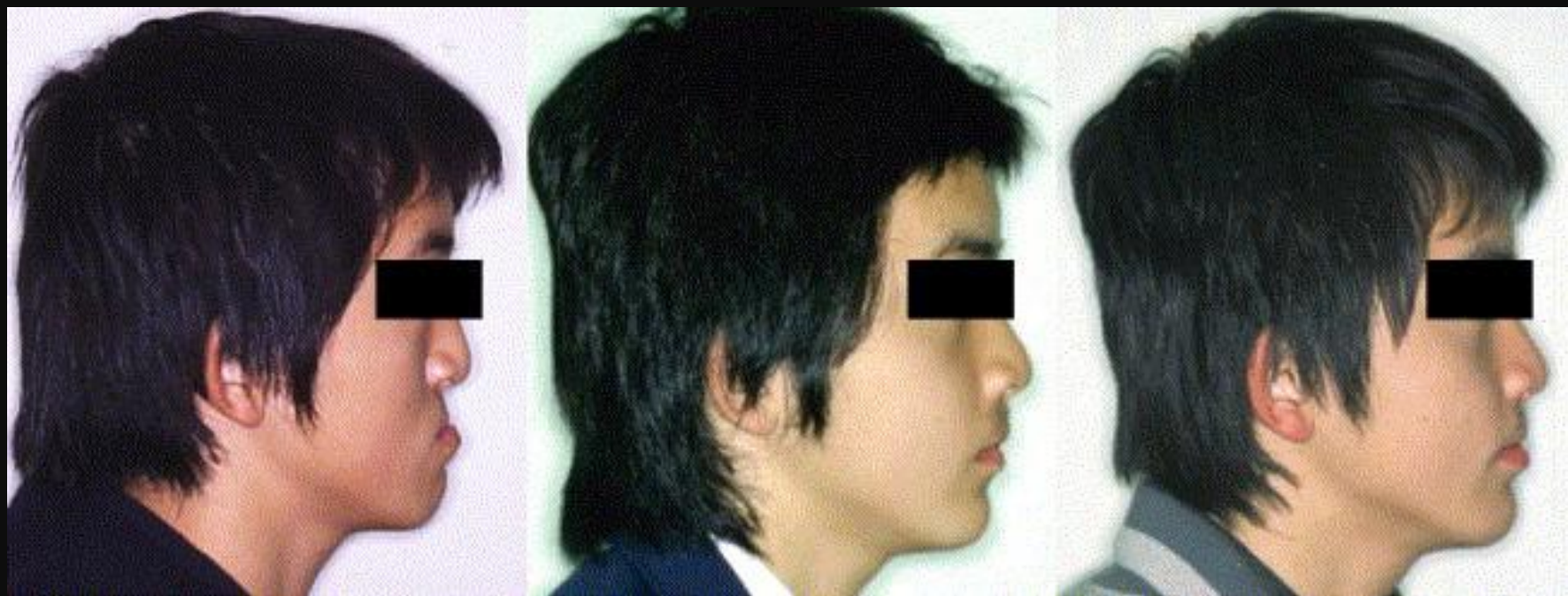
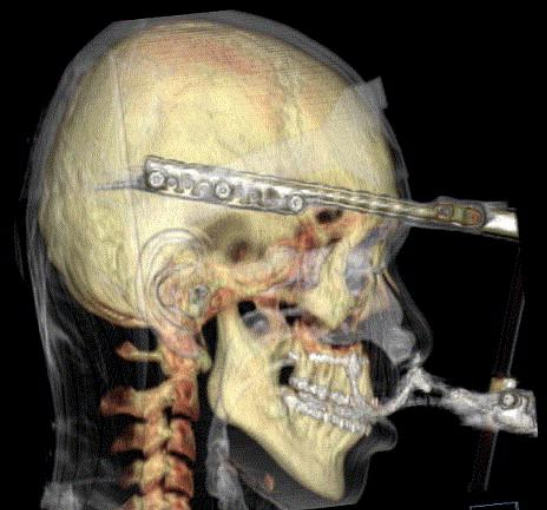
Rig

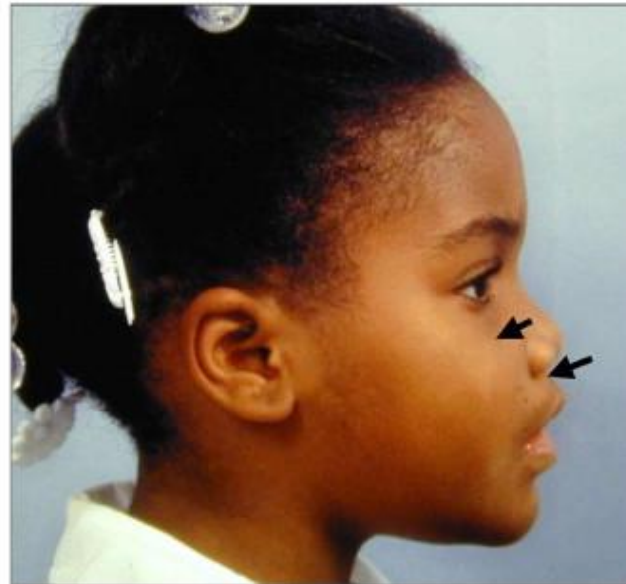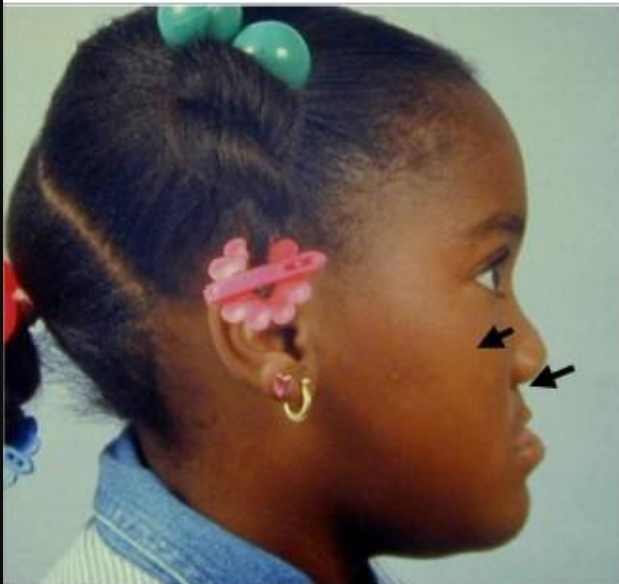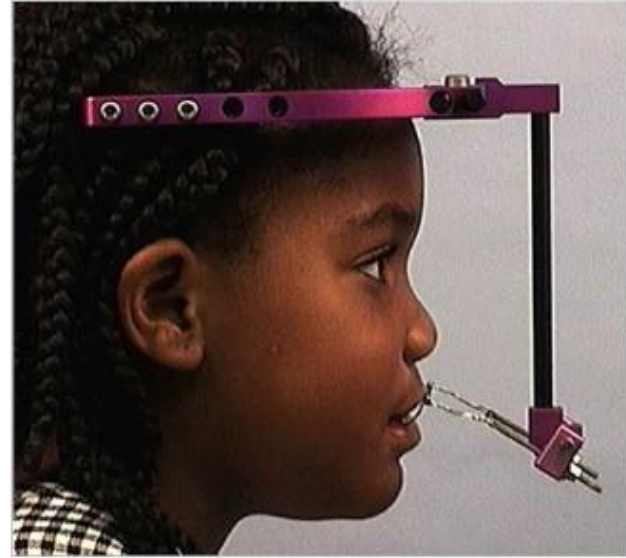
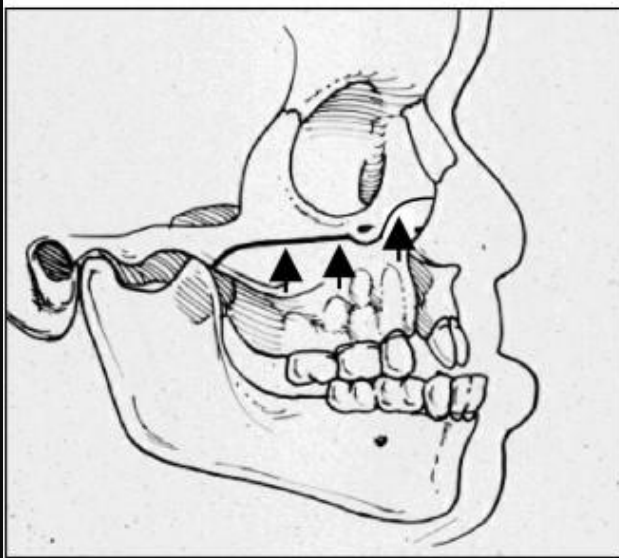


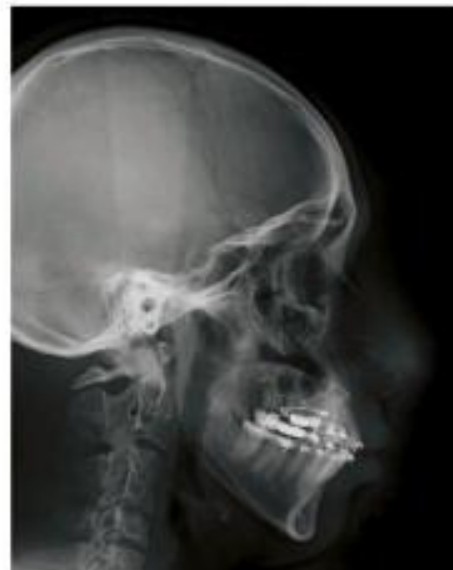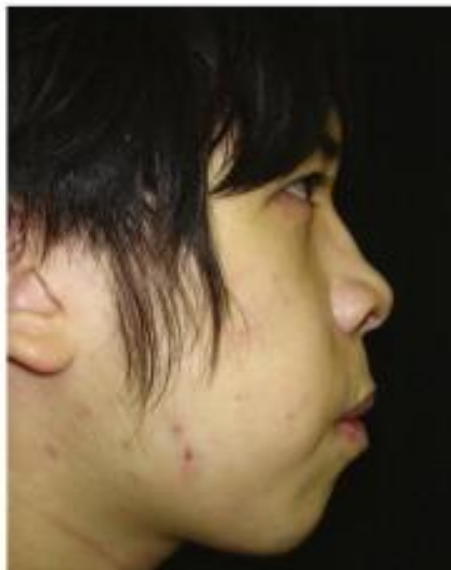
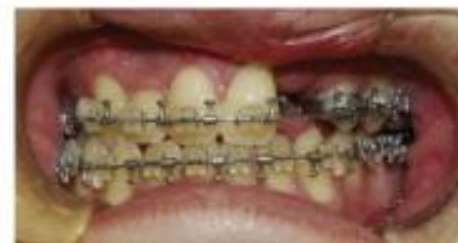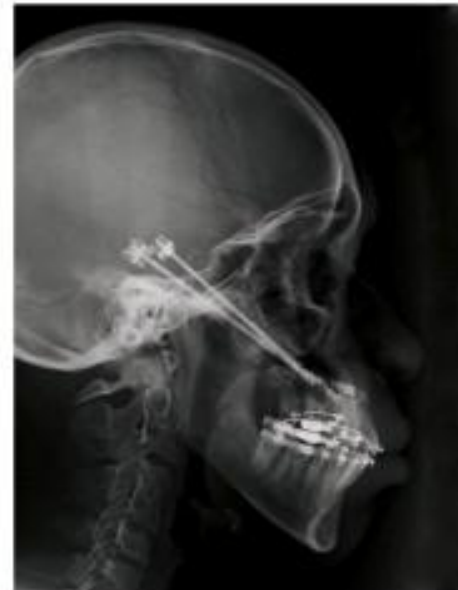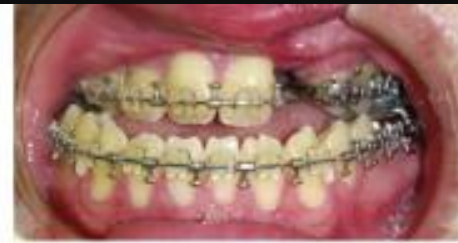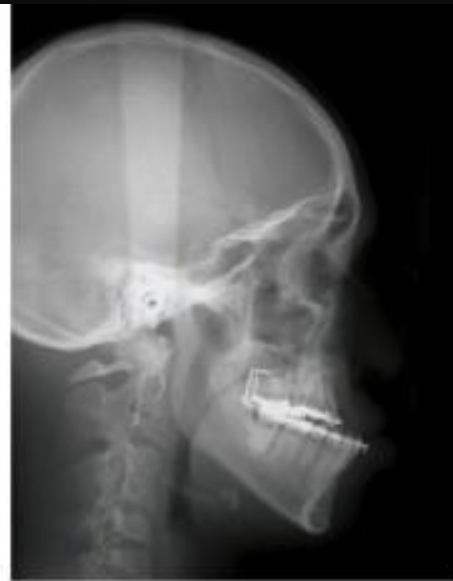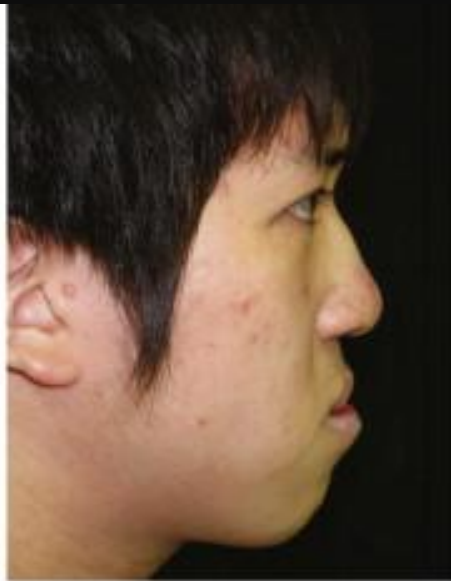(RED)

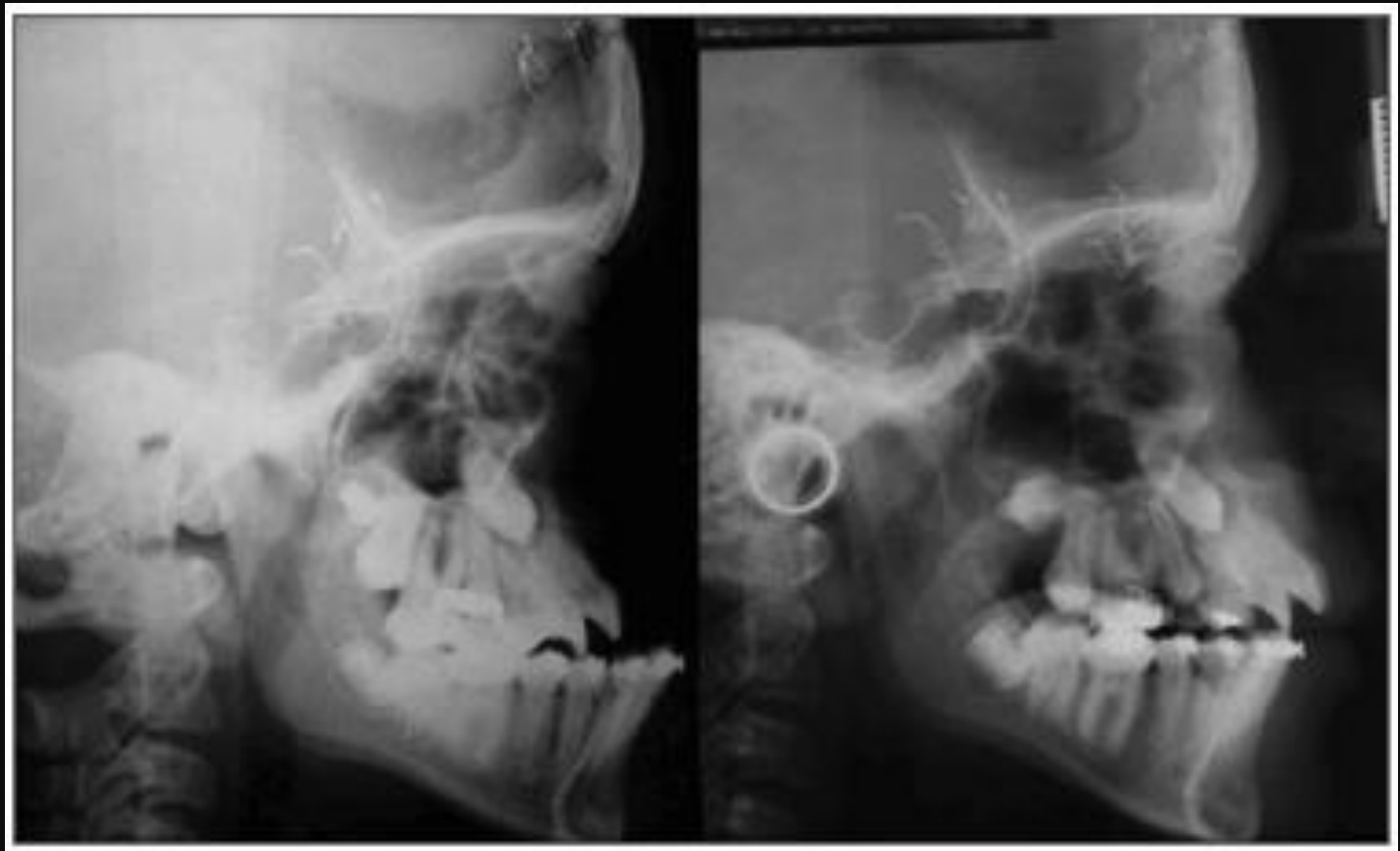
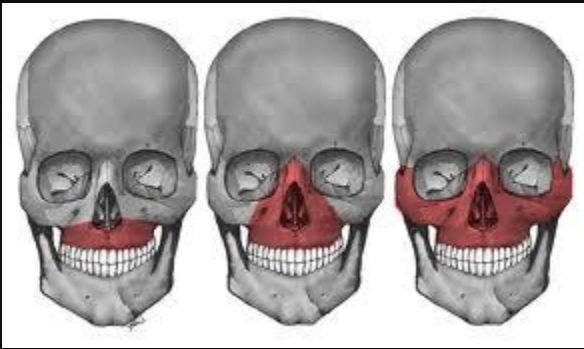




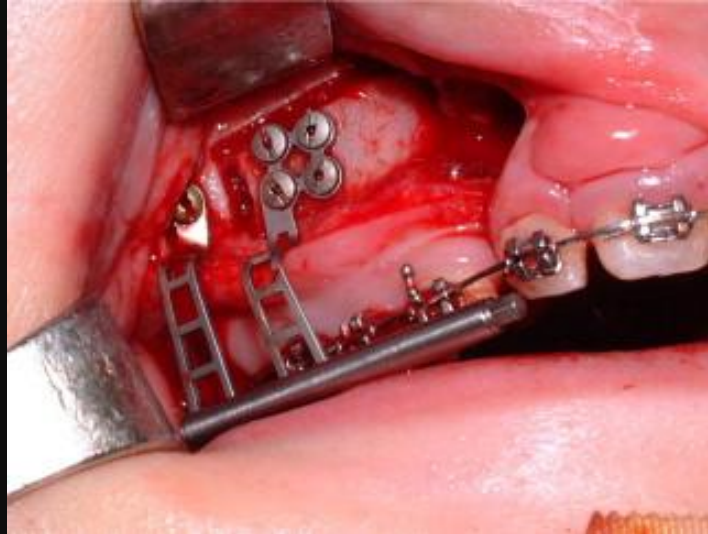

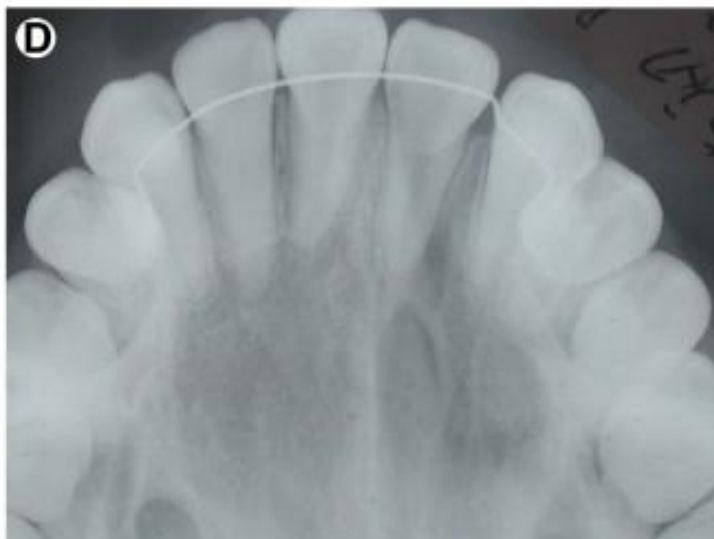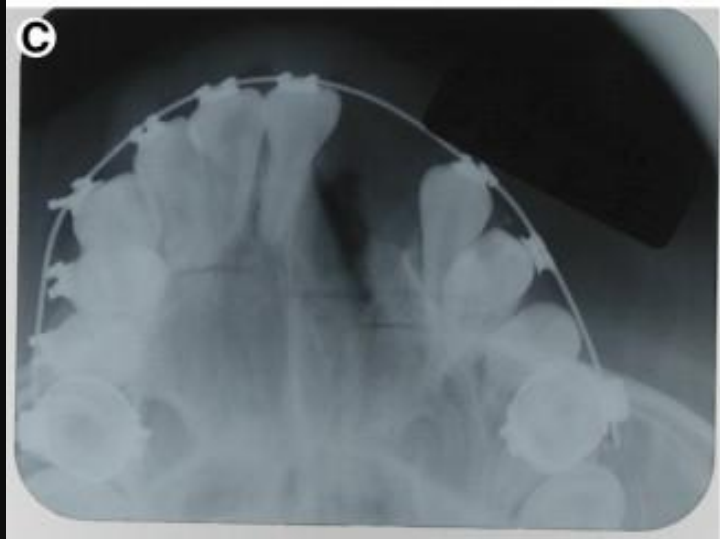




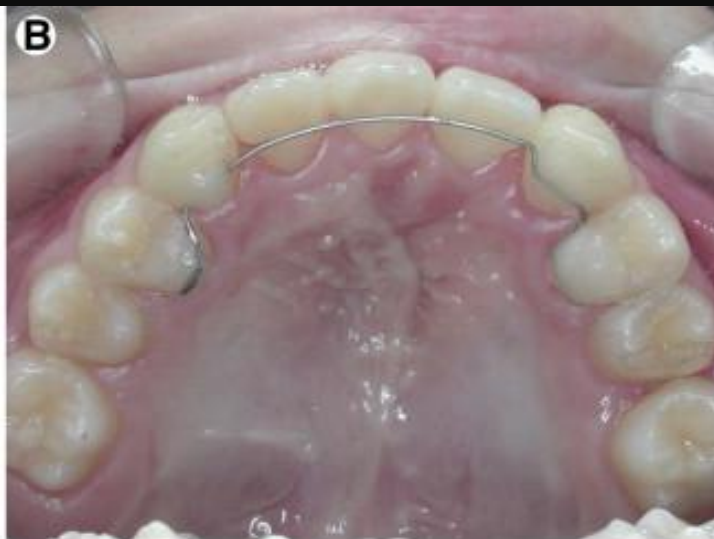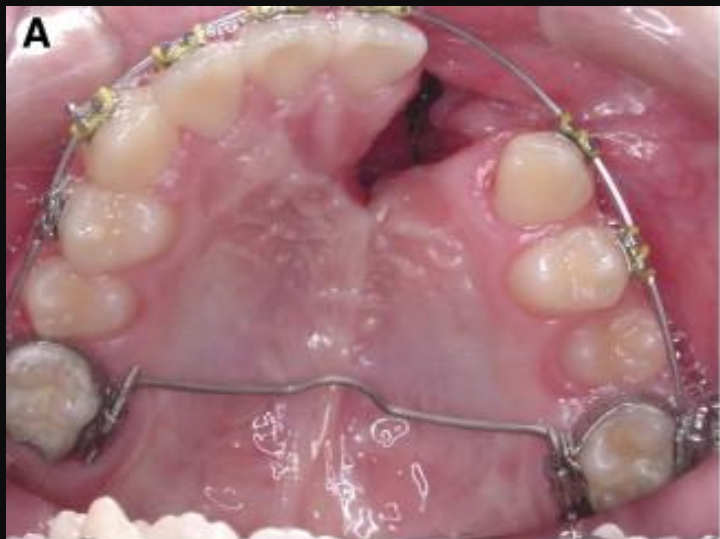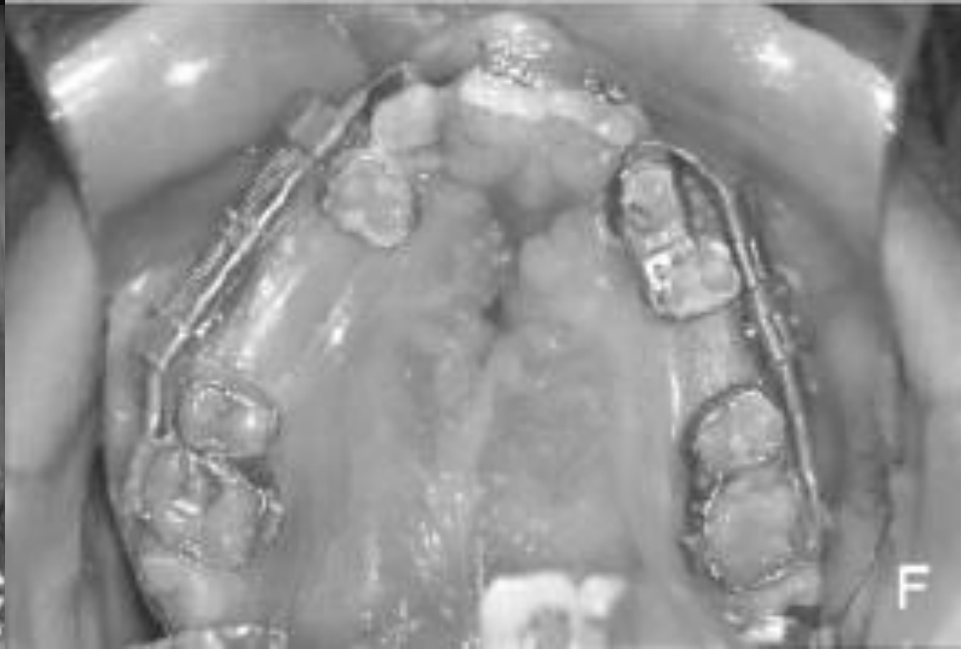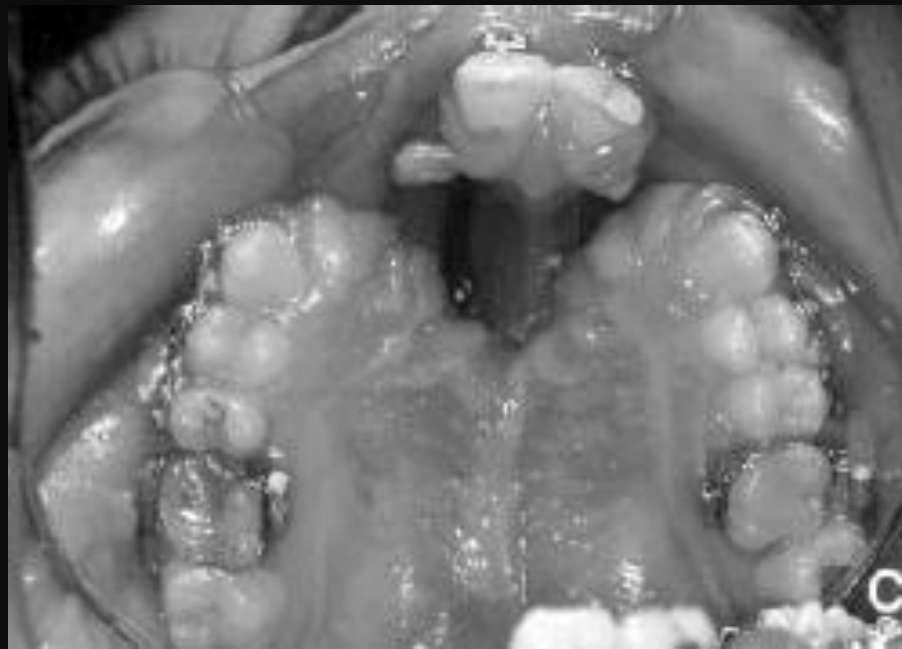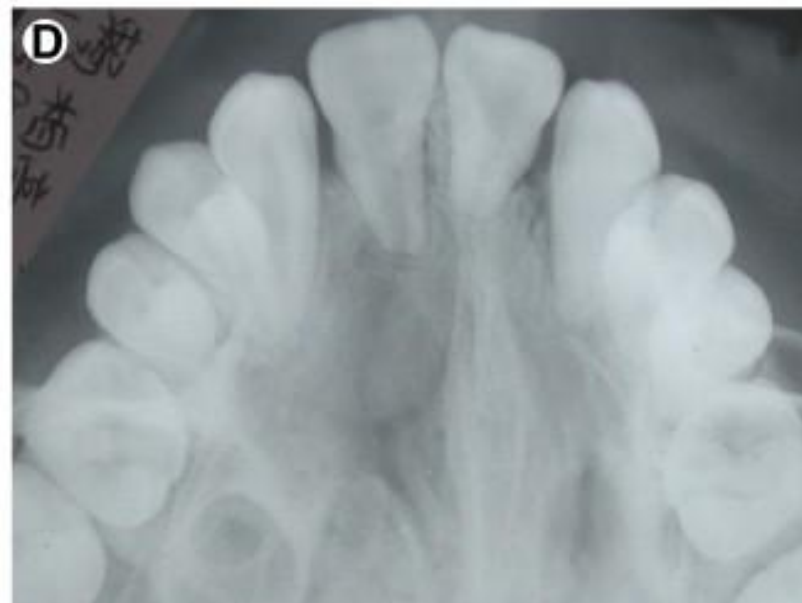
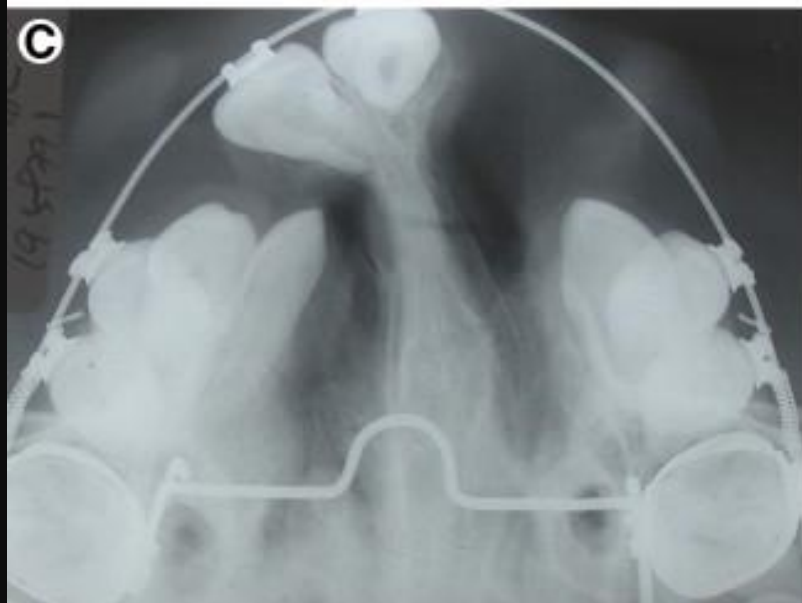
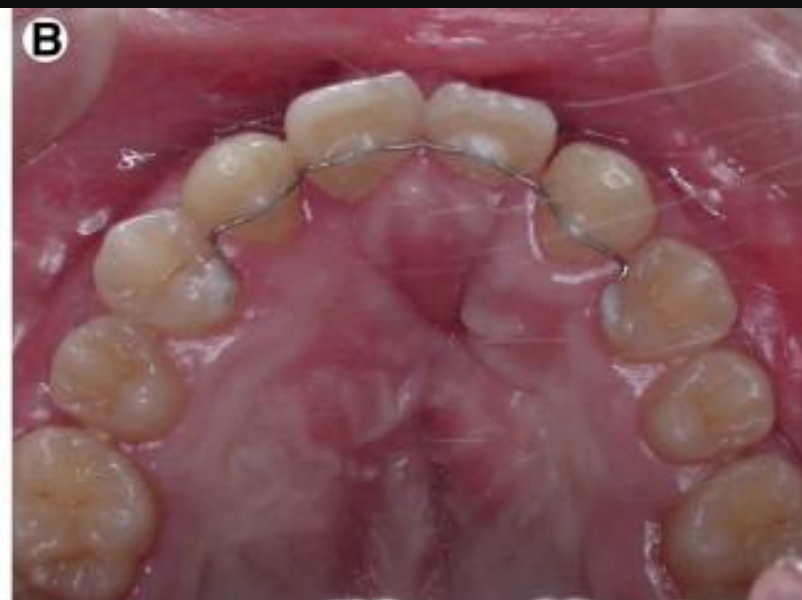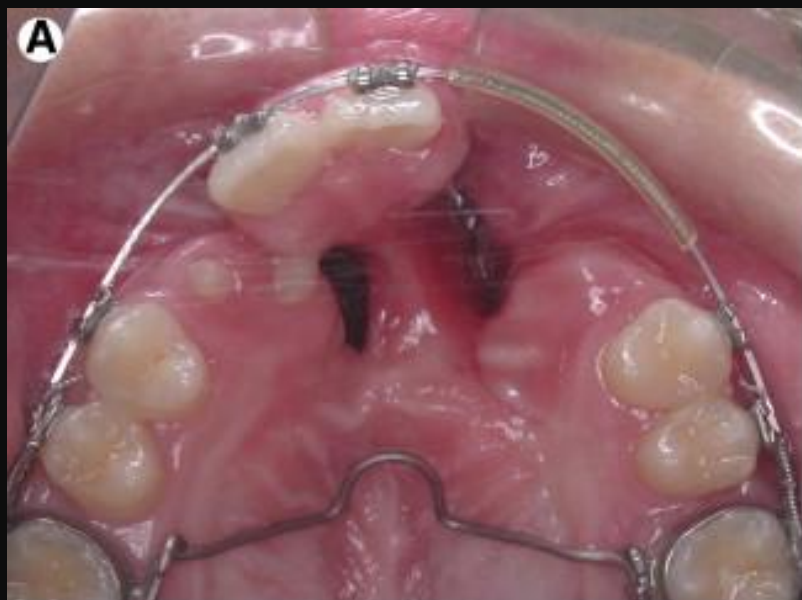Interdental Distraction Osteogenesis

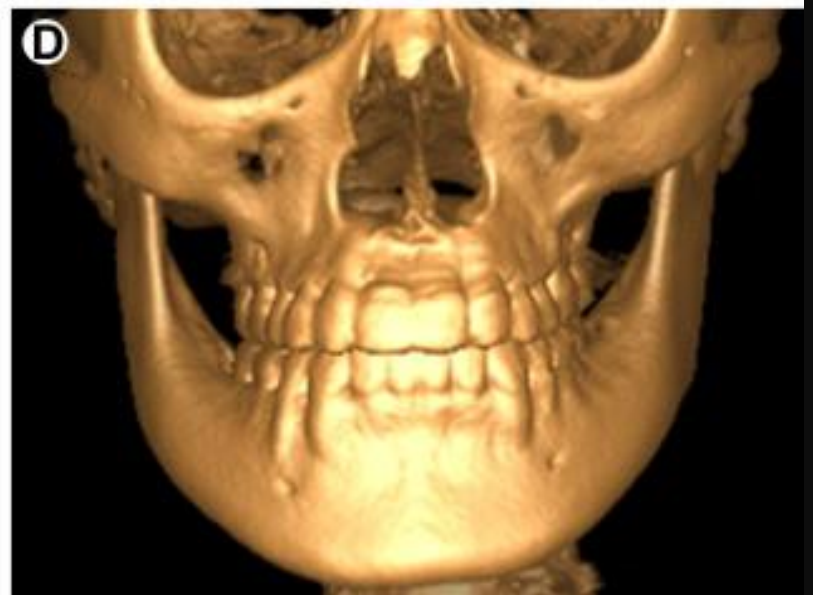
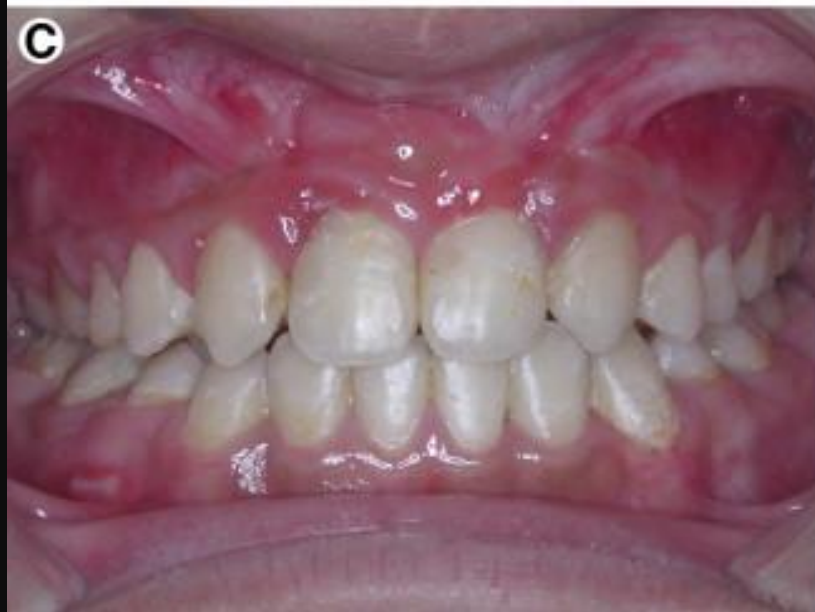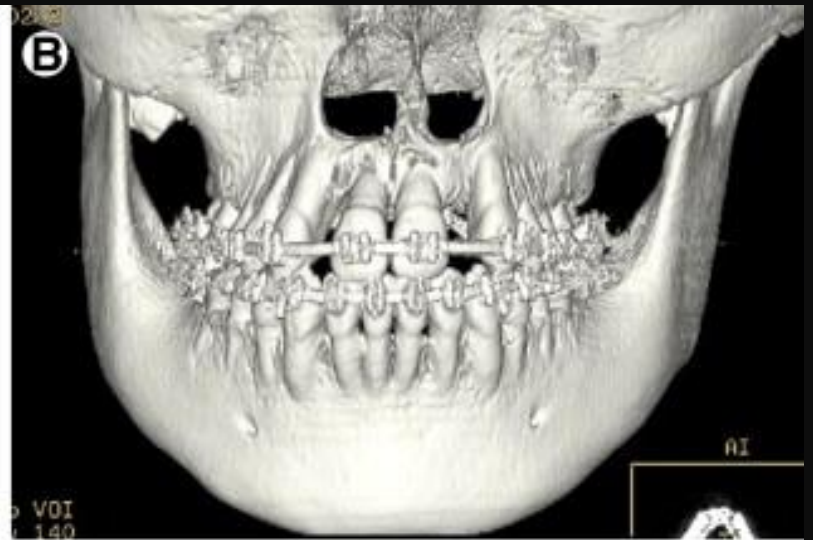

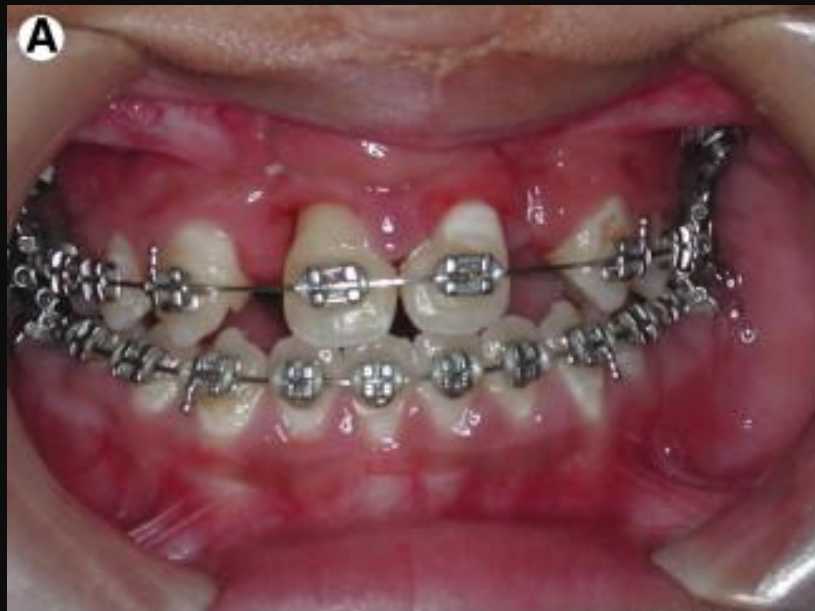
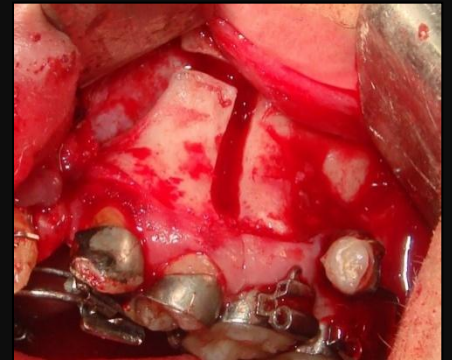
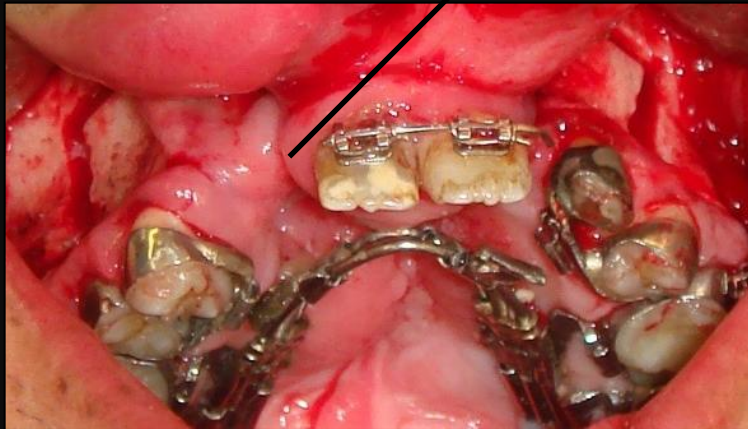
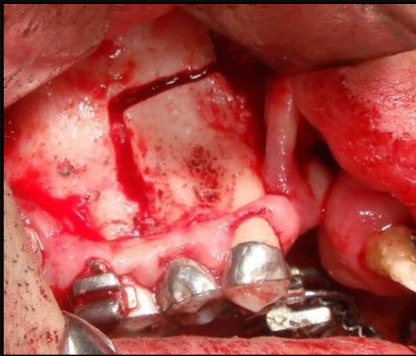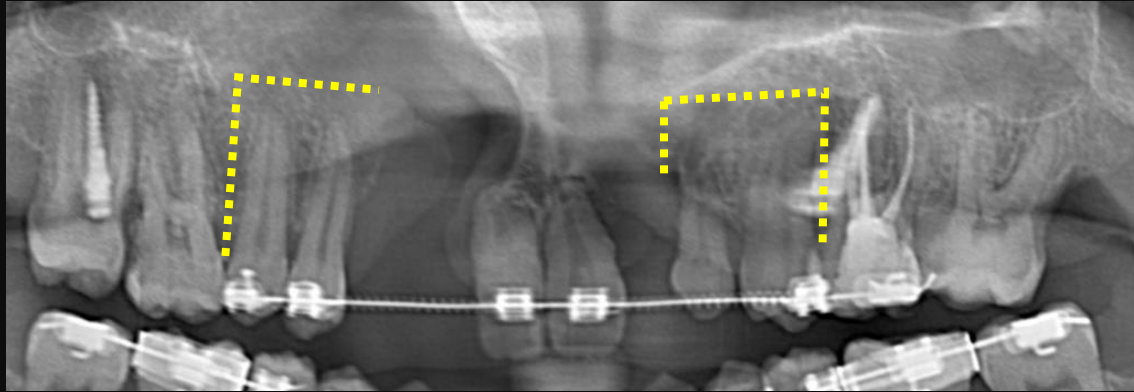
Liou EJW, Chen PKT. Intraoral Distraction of Segmental Osteotomies and Miniscrews in Management of Alveolar Cleft. Seminars in Orthodontics, 2009.

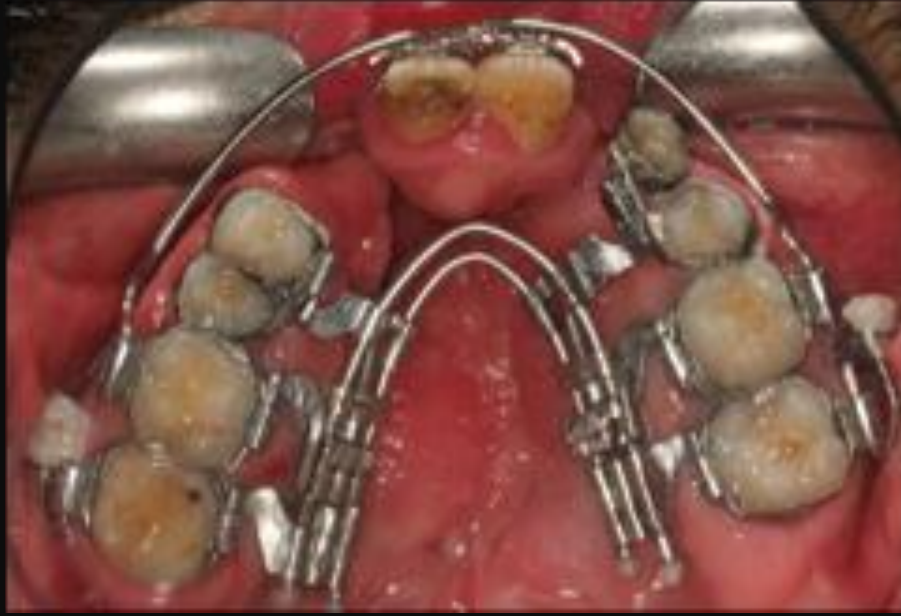




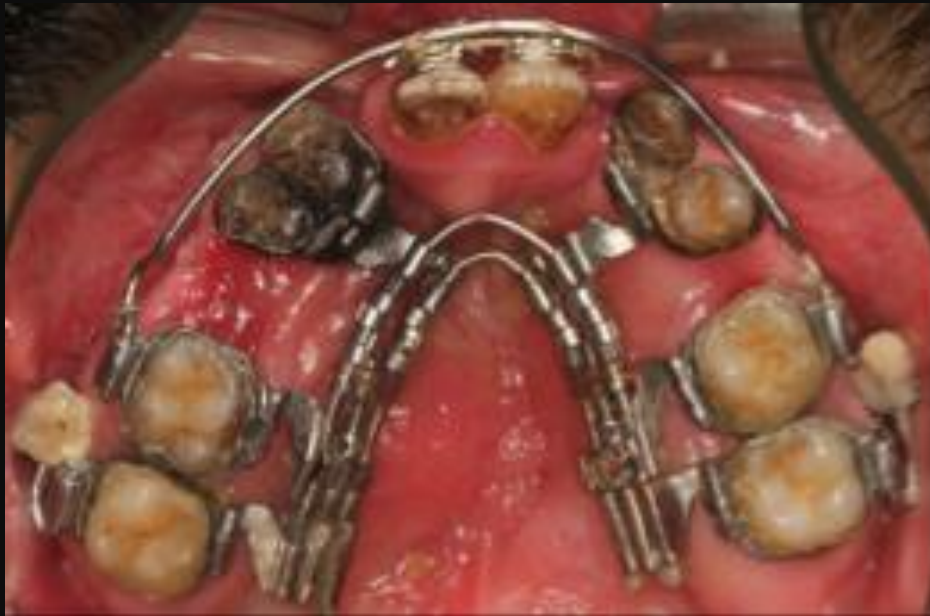






DO öncesi



15.gün

Yarık damak hastaları genç erişkin dönemlerinde uzun süren cerrahi ve ortodontik tedavileri sonrası dişsizliklerinin giderilmesi, varsa defektlerinin kapatılması için ekipteki zincirin son halkası olan **protez uzmanlarına** başvururlar.

DDY' lı hastalarda uygulanan protetik tedavinin amaçları şunlardır:

Statik fonksiyon

Hijyenik fonksiyon

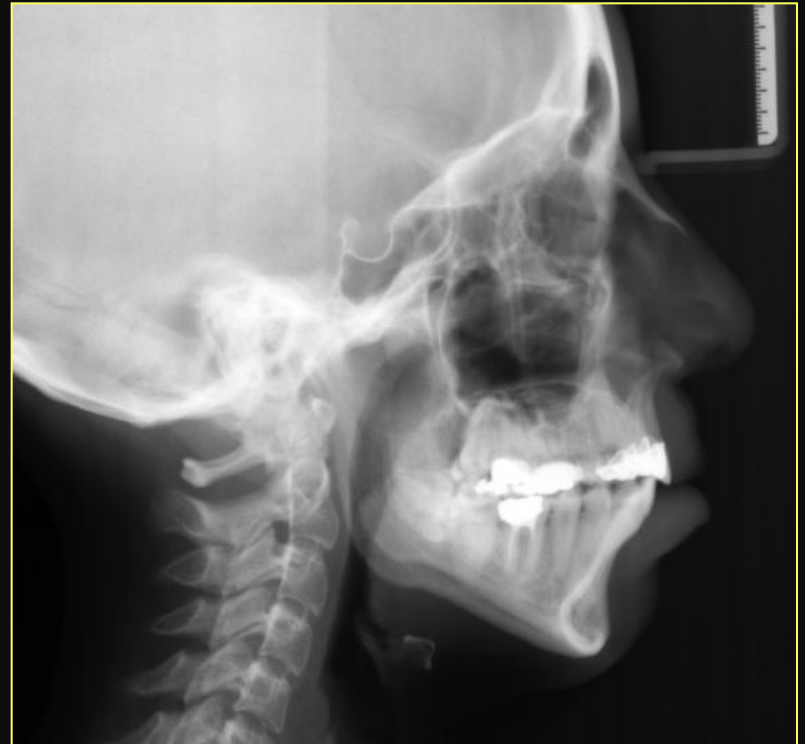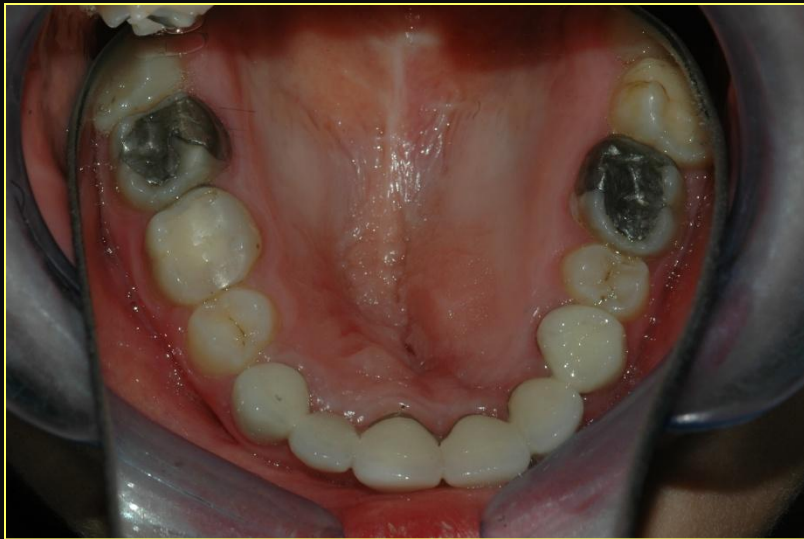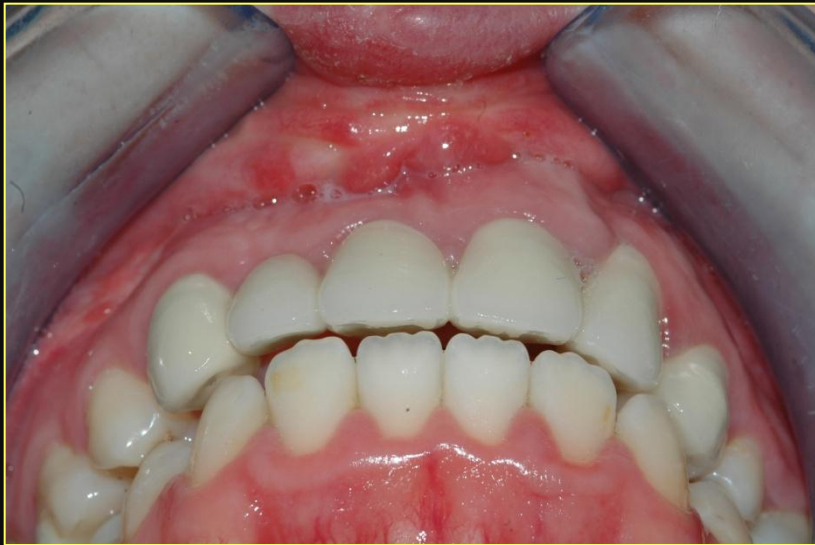Kozmetik fonksiyon

Çürük koruyucu fonksiyon

Artiküler fonksiyon

Psişik fonksiyon

Fonatik fonksiyon



❖ **Kron-köprü yapım aşamasında kollapsı engellemek için geçici köprü mutlaka yapılmalıdır.**

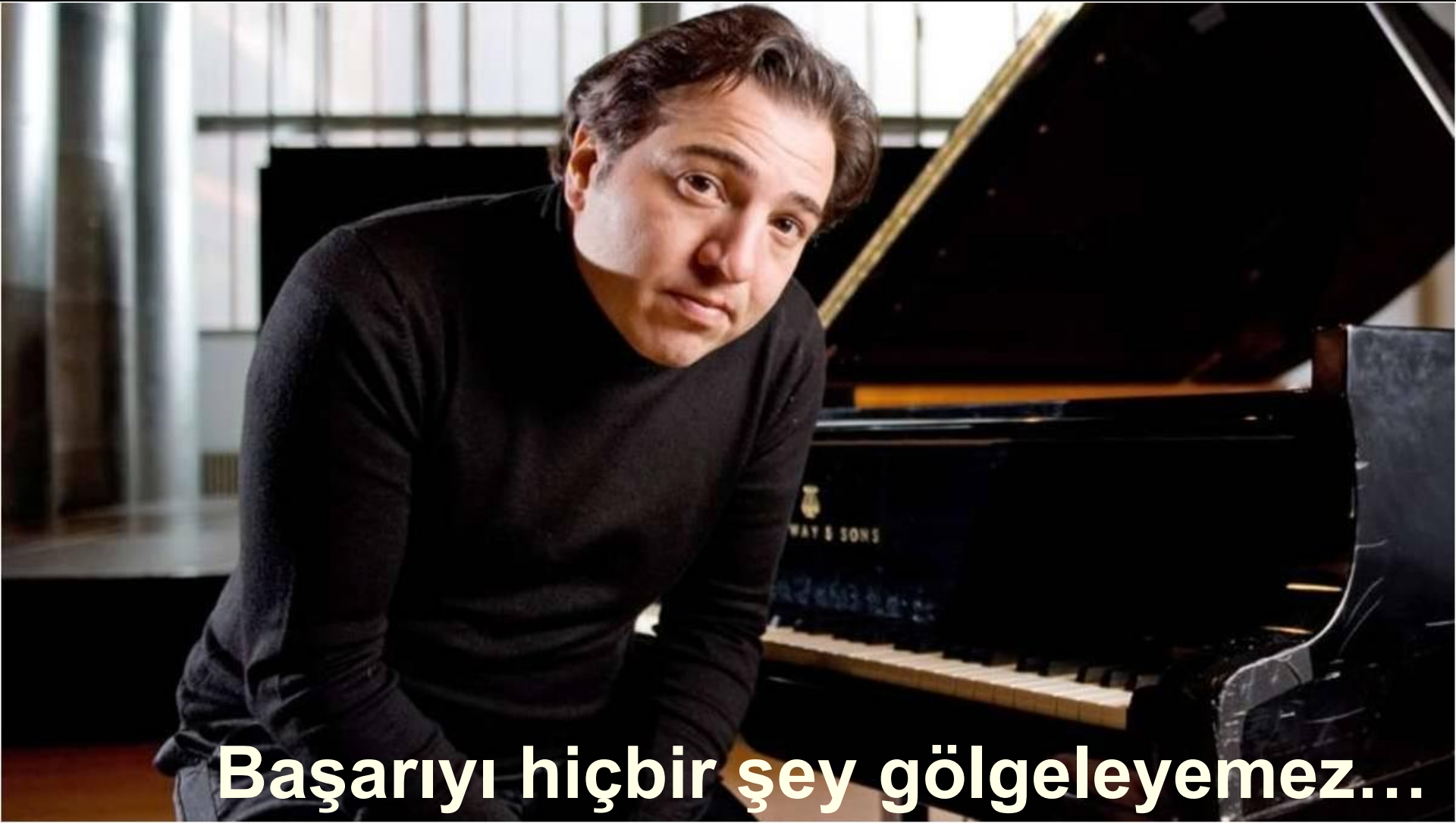❖ **Yarık hattındaki dişlerin kemik destekleri çok iyi değerlendirilmelidir.**

❖ **Ölçü alırken aşırı basınçlardan kaçınılmalıdır.**

❖ **Mümkün olduğunca rezidüel fistüller kapatılacak şekilde protez planlanmalıdır.**


❖ **Mümkün olduğunca çok diş köprüye dahil edilmelidir (stabilizasyon açısından)**

❖ **Hijyenik olmalıdır.**

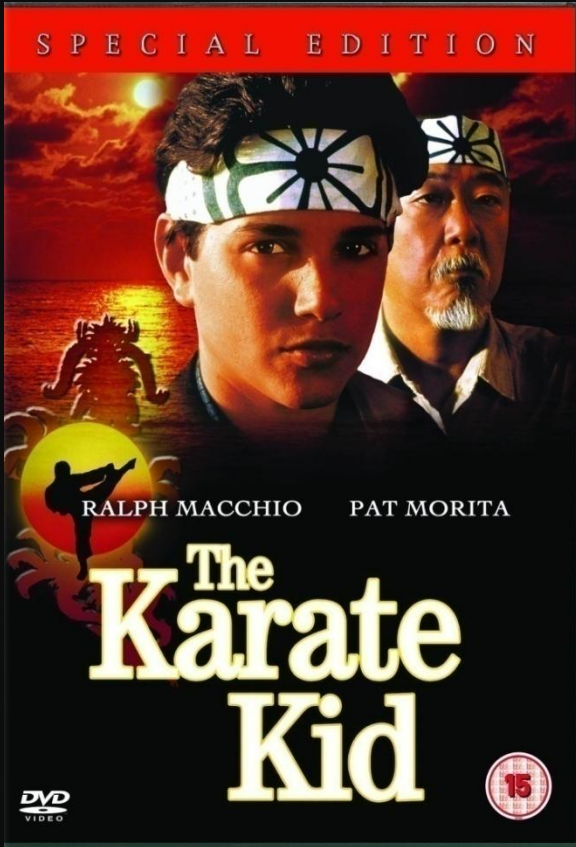


Başarıyı hiçbir şey gölgeleyemez...


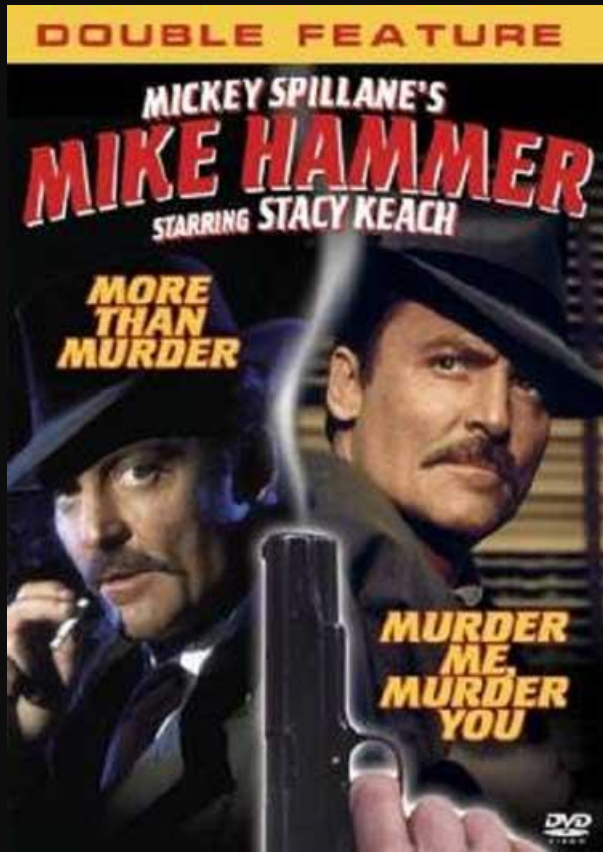
Fazıl Say



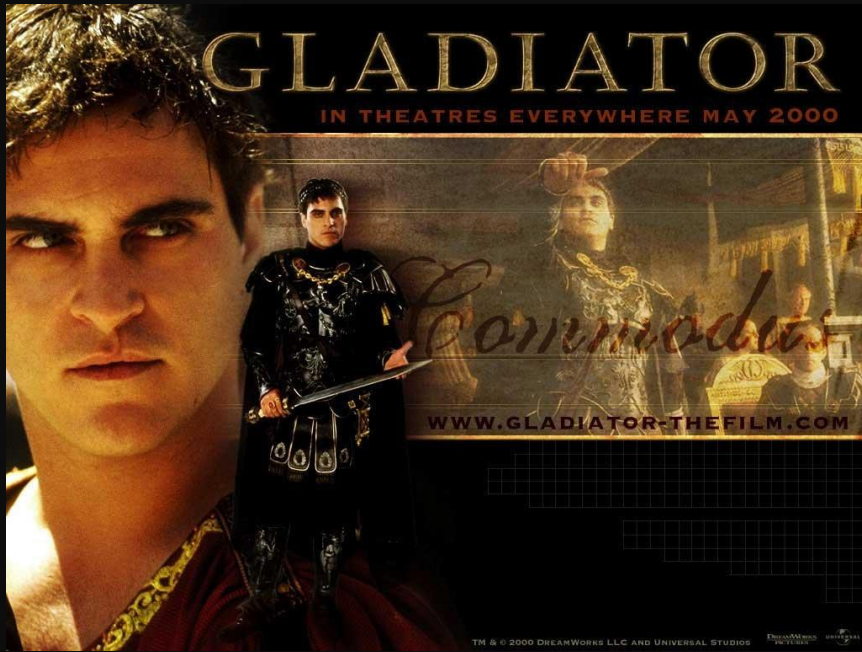
Aidan Quinn ve kızı Mia



Ralph Macchio ve kızı Julia



Stacy Keach



Joaquin Phoenix

*Onlara da toplumla barışık bir hayat
için şans verelim...*





***İlginiz için
teşekkür ederim***

Ayşe Tuba Altuğ

