

## A.Ü.D.H.F. Ortodonti Anabilim Dalı Ders Notları

### EMBRYOLOJİ

#### EMBRYOLOJİ;

Kelime anlamı olarak embriyoyu inceleyen bilim dalı olarak adlandırılrsa da, bu bilim dalı hem embriyonun, hem fetüsün, yani tüm prenatal hayatın gelişimini inceler.

#### TERATOLOJİ (*Yunanca Teratos, ucube*);

Embriyonun - fetüsün anormal gelişimini inceleyen bilim dalıdır. Embriyolojinin bu dalı, normal gelişimi bozan ve doğumsal anomalilere neden olan birçok genetik ve/veya çevresel etkenleri inceler.

#### PRENATAL DÖNEMDE BÜYÜME ve GELİŞİM

Büyüme ve gelişim prenatal ve postnatal olarak incelenir. Prenatal dönemde başlayan büyüme ve gelişim, postnatal dönemde de kesintisiz olarak devam eder. Doğumda sadece bir *ortam farklılığı* olur.

#### Büyüme ve Gelişim Dönemleri

##### A- Prenatal yaşam

- a- Ovum periyodu (İlk iki hafta)
- b- Embryo periyodu (2-8 hafta)
- c- Fetus periyodu (2 ay – doğum)

##### B- Doğum

##### C- Postnatal yaşam

##### 1- Bebeklik

- a- Neonatal dönem (doğum – 2 hafta)
- b- Bebeklik dönemi (2 hafta – 1 yıl)

##### 2- Çocukluk

- a- Erken çocukluk (1-6 yaş)
- b- Orta çocukluk (6-10 yaş)
- c- Geç çocukluk (Kızlarda; 9-10'dan 12-15'e kadar/Erkeklerde 9-10'dan 13-16'ya kadar)

##### 3- Puberte

- Kızlarda 11-12 yaş
- Erkeklerde 14-15 yaş

##### 4- Adolesans (gençlik)

- Kızlarda 13-18 yaş
- Erkeklerde 14-20 yaş

##### 5- Maturite (olgunluk)

- 18-20 den 60 yaşa kadar

##### 6- Senilite (yaşlılık)

- 60'dan yukarısı

Intrauterin yaşam üçe ayrılır;

1. **Ovum Dönemi:** 0-14. günleri içine alan dönem
2. **Embriyo Dönemi:** 14.-56. günleri içine alan dönem

### 3. Fetus Dönemi: 56.-280. günleri içine alan dönem

İnsanlar ve hayvanlar üzerinde gerçekleştirilen sistematik çalışmalara göre en kritik dönem 25-45. günler arasındadır.

#### 1. OVUM DÖNEMİ:

Bu dönemde uterus iç yüzeyinde hormonal etkiyle hazırlanmış bölgeye ovumun yerleşmesi, döllenmesi ve hücre bölünmesiyle büyüme ve gelişim devam eder. Ovum dönemi iki haftalık bir süredir ve ovumun boyu sadece 1.5 mm'dir. Ağırlık artışı ovumdan doğuma kadar 6.5 milyar misli iken, doğumdan yetişkin durumuna kadar sadece 20 misli olmaktadır.

#### 2. EMBRİYO DÖNEMİ:

Döllenmeden sonraki intauterin hayatın ilk 2 ayı boyunca bütün organ ve doku taslakları meydana gelmektedir. Bu safhaya **organogenez safhası** adı da verilir. Hücresel farklılaşma ve organogenezinin çeşitli evreleri görülür. Bu dönem içinde pek çok konjenital deformite ortaya çıkabilir. Organogenez safhasında meydana gelen büyüme ve gelişim bozuklukları **organopati** veya **malformasyonları** oluştururlar. Organopatiler tamamen irreversibl bozukluklardır (örn. dudak-damak yarığı, diş eksiklikleri, dişle fazlalıkları, dişlerin form bozuklukları).

Organopatilerin meydana gelmesinde rol oynayan faktörler:

- Genetik
- Fiziksel etkenler (radyasyon, ilaç)
- Çeşitli intoksikasyonlar
- Virütik hastalıklar
- Yetersiz beslenme
- Annenin fazla alkol alma

#### 3. FETUS DÖNEMİ:

Organogenez safhasından sonra **morfogenez safhası (fetus dönemi)** başlar. Bu dönem intrauterin hayatın üçüncü ayından doğuma kadar devam eder. Bu dönemde meydana gelen büyüme ve gelişim bozukluklarına **morfopati** veya **deformasyon** denir.

Gelişimsel Safha	Dönem	Bu dönemde meydana gelen bozukluklar
Ovum Safhası	İlk 2 hafta (0. – 14. günler arası)	
Embriyo Dönemi (Organogenez Safhası)	Intrauterin 2. hafta – 2. ay (14. – 56. günler arası)	Organopati veya Malformasyon
Fetus Dönemi (Morfogenez Safhası)	Intrauterin 2. ay – doğum (56. – 280. günler arası)	Morfopati veya Deformasyon

## YÜZÜN GELİŞİMİ:

Yüz taslağı, stomodeum etrafında, intrauterin hayatın 4. haftasının başlarında görülmeye başlar. Bu gelişimde prosensefalon ve rhombensefalon organize edici merkezlerin, indüktif etkisine bağlıdır.

Beş yüz taslağı, stomodeumun etrafında çıkıntılar şeklinde görülür.

- Tek frontonazal çıkıntı
- Çift maksiller çıkıntı
- Çift mandibular çıkıntı

Çift olan çıkıntılar, birinci çift faringeal arkuslardan köken alırlar. Bu çıkıntılar, 4. haftada arkuslara göç eden nöral krista hücrelerinin çoğalmasıyla meydana gelirler. Bu hücreler, yüz ve ağız bölgelerindeki kıkırdak, kemik ve ligamentleri içine alan bağ doku elemanlarının başlıca kaynağıdır.

**Frontonazal Çıkıntı:** Frontal parçası alının, nazal parçası stomodeumun sınırını ve burunu meydana getirir.

**Maksiller Çıkıntılar:** Stomodeumun lateral sınırlarını meydana getirirler.

**Mandibular Çıkıntılar:** İlkel ağızın alt sınırını oluştururlar.

Esas olarak **4. ve 8. haftalar** arasında gerçekleşir. Embriyonal dönemin sonunda embriyonun yüzü insan yüzü özelliklerini kazanır. Yüzün kısımları ise fetal dönemde gelişir. Mandibula ve alt dudak oluşan ilk yüz kısımlarıdır. Bunlar 4. haftada median düzlemdeki mandibular çıkıntılarının medial son kısımlarının kaynaşmasıyla oluşurlar.

4. haftanın sonunda, bilateral oval yüzey ektoderm kalınlaşmaları (nazal plaklar; burun ve burun boşlukları taslakları) frontonazal çıkıntılarının inferolateral parçalarında gelişmişlerdir. Başlangıçta bu plaklar konvektirler. Bu plakların kenarlarındaki mezenşim çoğalarak medial ve lateral nazal çıkıntılar denilen at nalı biçiminde yükseklikler oluştururlar.

Sonuçta nazal plaklar nazal çukurlar denilen çöküntüleri çevreler. Bu çukurlar anterior burun delikleri ve nazal boşlukların taslaklarıdır.

Bütün bu malformasyon ve deformasyonlar kraniyofasiyal sistem elemanları arasındaki normal ilişkilerin bozulması şeklinde ortaya çıkarlar. Bozulan bu ilişkiler sonucunda da ortodontik anomaliler meydana gelmektedir. Ortodonti, anomalilerin tanınması ve nasıl ve neden meydana geldiklerinin bilinmesinin yanı sıra, düzeltilmeleri yani ortodontik tedavileri açısından da büyüme ve gelişim ile yakından ilgilidir. Diş-çene-yüz sisteminin normal gelişim özelliklerinin, gelişim potansiyelinin, gelişim hızı ve yönünün bilinmesi tedavi planlaması ve prognozu açısından son derece önem taşımaktadır.

### ➤ GEBELİĞİN 3. HAFTASI:

Embriyonik 3. hafta mensturasyonun geciktiği, yani anne adayının hamilelikten şüphelendiği ilk haftadır.

Üçüncü haftada embriyonik diskten embriyonun hızlı gelişimi;

- Primitif çizginin (ilkel yarık) belirginleşmesi,
- Notokordun gelişimi,
- Üç germ tabakasının farklılaşması (ektoderm, endoderm, mezoderm) şeklinde kendini gösterir.

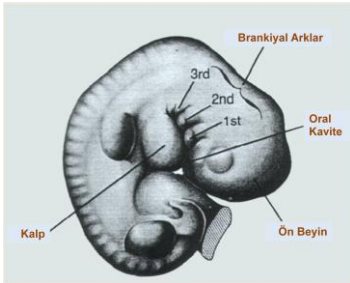
Üç germ tabakasının her biri özel doku ve organları oluşturur:

- **Embryonik Ektoderm:** epidermis, merkezi ve periferik sinir sistemi, göz, iç kulak, nöral krest hücreleri, kafada bulunan çoğu bağ dokusu, **diş minesini (ağız boşluğu ektoderminden gelişir)**
- **Embryonik Endoderm:** solunum yolları, sindirim kanalını döşeyen epitel örtü, sindirim kanalına açılan bezler, karaciğer, pankreas gibi organların glandüler hücreleri,
- **Embryonik Mezoderm:** tüm iskelet kasları, kan hücreleri ve kan damarlarının tabakaları, kemikler, tendonla vs. Mine dışındaki **diğer tüm dış yapıları** mezoderm ve nöral krista hücrelerinden köken alan çevre mezenşiminden farklılaşır (**ekto-mezenşim**).

### ➤ GEBELİĞİN 4. HAFTASI:

#### Brankiyal (Faringeal – Yutak) Arklar:

Brankia (solungaç): 4 haftalık insan embriyonunun baş ve boyun bölgeleri aynı gelişim evresindeki bir balık embriyosunun aynı bölgeleriyle benzerlik gösterir (Şekil 1).



(Şekil 1)

- Baş ve boyun gelişimi ise prenatal 4. haftada başlar.
- Faringeal arklar bu haftada gelişir (6 adet çift taraflı ark). I, II, III.... şeklinde numaralandırılırlar. (Şekil 2). Farenks ve ağız bölgesine ait yapıları oluştururlar.
- Baş ve boyundan gelişen yapıların hemen hemen hepsi ektoderm kökenlidir.

#### Faringeal Arklardan Gelişen Yapılar

- I. ark: maksilla, mandibula, temporal kemik, incus

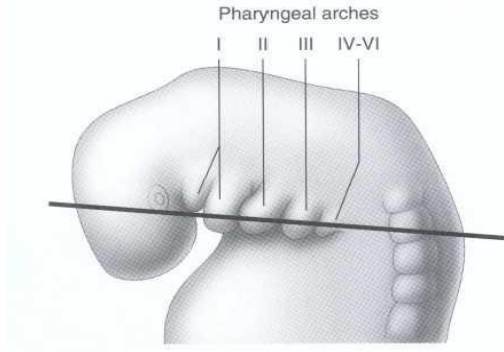
(Birinci Faringeal (Brankiyal) Ark – Mandibuler Ark: Bir diğer adı da “mandibular ark”tır. Bu arktan, mandibula ve onun kasları oluşur. Spesifik siniri N.Mandibularis’tir. Ayrıca bu arktan orbitaların maxiller parçaları, temporal kemik, sphenoid kemiğin büyük ve küçük kanatları ile alt dudak oluşur.)

- II. ve III. ark: hyoid kemik

(İkinci Faringeal (Brankiyal) Ark – Hyoid Ark: Bir diğer adı da “hyoid ark”ıdır. Bu arktan, Hyoid organı, Stapes, Yüz kasları meydana gelir. Spesifik siniri N.Facialis’tir.

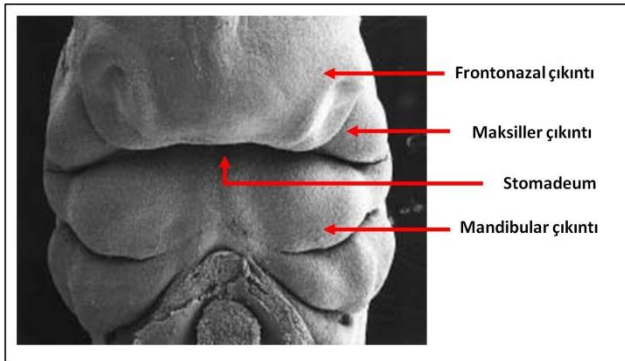
Üçüncü (Hyotiroidal Ark) Dördüncü ve Beşinci Faringeal (Brankiyal) Arklar: Hyoidin kalan kısmı, larinks kasları ve laringeal kıkırdak bu arktan meydana gelir.)

- IV. ark: tiroid ve krikoid kıkırdak
- V ve VI. ark: gelişmemiş



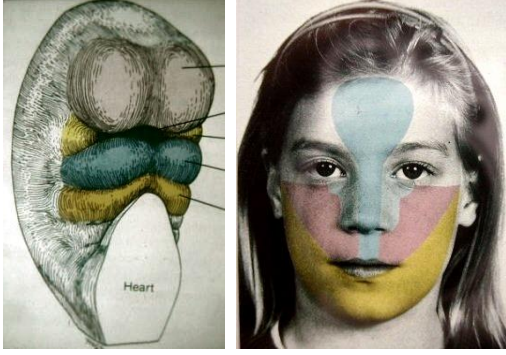
(Şekil 2)

Bu dönemde embriyonun yüzü 1,5 mm genişliğinde ve bir kağıt kalınlığındadır. Burada bazı içsel yapılar hızla gelişerek çeneler, gözler, kulaklar, ağız ve bu oluşumların uzandığı derin yapıları oluşturur. Stomadeum (*ilkel ağız*); primitif beyin ve kardiyak çıkıntıları arasında ektodermal bir girinti olarak gözlenir. Stomadeum, yukarıda *frontonasal proçes*, altta 1. brankial arktan (mandibular ark) köken alan 2 adet *mandibular proçes* ile sınırlıdır. Yan bölgelerde ise yine 1. brankial arktan köken alan 2 adet maksiller proçes ile sınırlandırılmıştır.



(Şekil 3)

Bu fasiyal proçesler birbirlerinden oluklarla ayrılmışlardır. Zamanla bu oluklar altında bulunan mezenşimin proliferasyonu ve yukarı doğru migrasyonu ile bu oluklar silikleşir. 4 haftalık bir embriyonun sagittal kesitinde; yukarıda ilksel beyin, aşağıda kardiyak çıkıntı, ikisi arasında stomadeum ve arkada faringeal bölge bulunmaktadır. Gelişimin bu ilkel döneminde stomadeum ile gelişmekte olan farinks birbirlerinden ince bir membranla (bukkofaringeal membran) ayrılmışlardır. Bu membran çift katlıdır. Ağıza bakan tarafı stomadeumun ektodermal örtüsü ile, farinkse bakan tarafı ise farinksin ektodermal örtüsü ile örtülüdür. Bu membran daha sonraki aşamalarda yırtılmaya ve ortadan kalkmaya başlar. Böylece 4. haftanın sonuna doğru oral ve faringeal kavite birbiriyle ilişki içine girerler. Embriyoda mandibuler proçesler birleşerek tek bir yapı halini alırlar. "MANDİBULA YARIKLARI" çok nadir görülür, çünkü böyle bir anomali doğumun sonlanmasına neden olur.

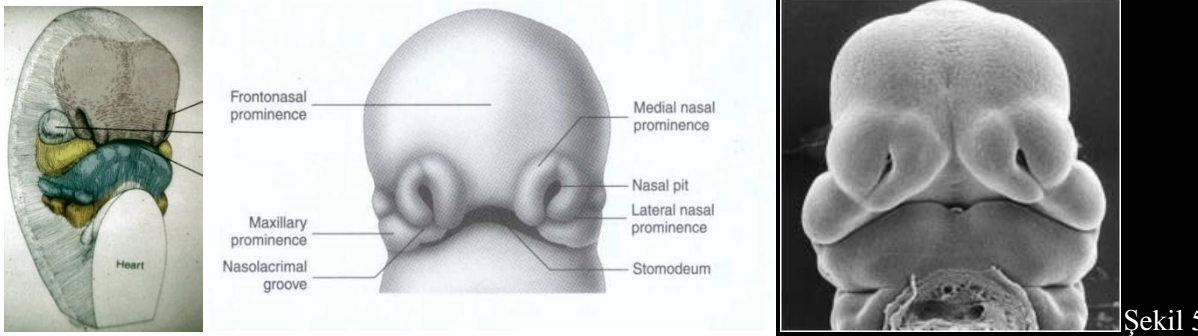


Embryoner fasiyal çıkıntılarının erişkin yüz yapısı ile ilişkilendirilmesi (Şekil 4)

- Median nazal çıkıntı > Burnun orta bölümü  
Üst dudak  
Filtrum  
Premaxilla  
Primer damak ve anterior alveoler yapılar
- Lateral nazal çıkıntılar > Burnun dış kısmı
- Maksiller çıkıntı > Üst dudak  
Yanak (Şekil 4)

➤ **GEBELİĞİN 5. HAFTASI:** (Şekil 5)

Embriyonun yüzünde nazal ve optik plakodlar belirmeye başladığını görürüz. Bu plakodlar oftalmik epitel ve göz merceğini oluşturacaktır. Nazal plakodlar derinleşir ve nazal pit adını alır. Bu nazal pitlerin iki yanındaki frontonazal proçesten köken alan mezenşim, medial ve lateral nazal proçesleri oluşturur. Bir süre sonra nazal pitlerin karşısında bir epiteliyal kalınlaşma bölgesi ortaya çıkar. Nazal pitler içeri doğru derinleşerek stomadeumun tavanına kadar ulaşırlar ve aralarında bir membran oluşur. Buna *bukkonazal membran* denir. Zamanla bu membranın ortadan kalkması ile burun ve göz ilişki içine girer.

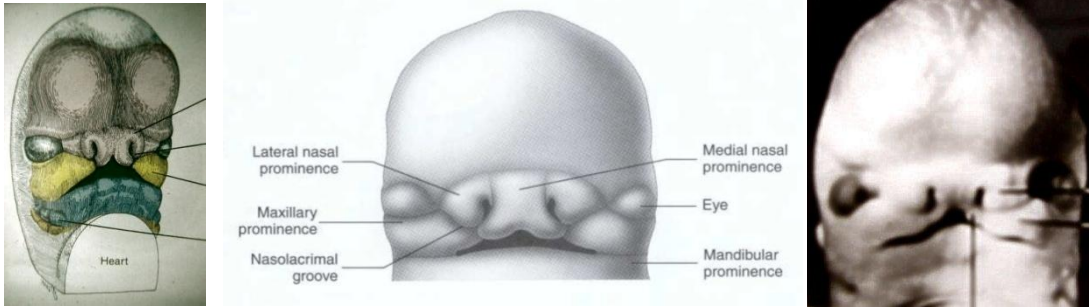


Şekil 5

➤ **GEBELİĞİN 6. HAFTASI:** (Şekil 6)

Mandibula ve maksiller proçesler bir araya gelerek “ağız köşesi”ni meydana getirirler. Bu birleşme eğer doğru gerçekleşmez ise, MAKROSTOMİA (büyük ağız), normalden fazla olursa MİKROSTOMİA (küçük ağız) ve hatta ASTOMİA (ağzın olmaması) denilen konjenital bozukluklar ortaya çıkabilir. Ağız köşesinden başlayarak maksiller proçesler, medial ve lateral nazal proçesler yaklaşır. Bu sırada lateral nazal proçesler ile maksiller proçes arasında “nazooptik furrow” denen yarık oluşur. Bu yarık ileride “kanalis nazolakrimalis –canalis nasolacrimalis”e dönüşür. Bu yarığın dönüşüm yapamayarak persiste kalması

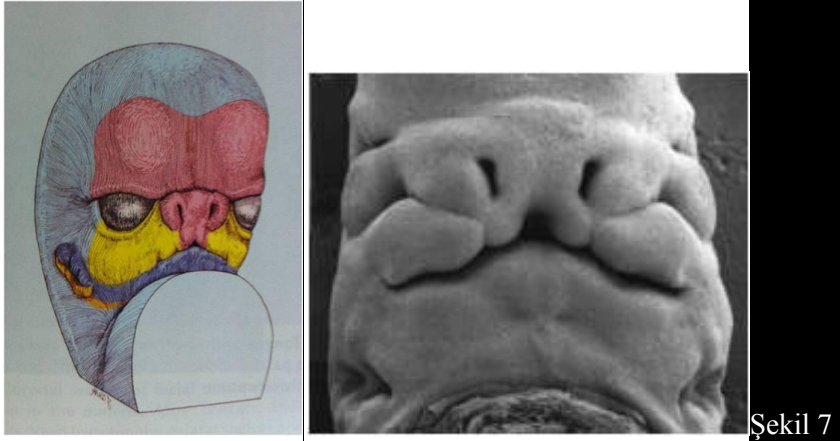
“OBLİK YÜZ YARIKLARI”na neden olur. Maksiller ve medial nazal proçeslerin birleşmesi ile PRİMER DAMAK oluşur. Bu yapı üst dudağın ve üst çene alveol kemiğinin foremen insizivuma kadar olan bölümünü oluşturur. Bu bölgeye PREMAKSİLLA denir. Primer damağı oluşturacak olan yapıların birleşmesinde ortaya çıkan bir aksaklık sonucu çok sık rastlanan konjenital bir deformite olan “DUDAK YARIKLARI” ve foramen insizivuma kadar PRİMER DAMAK YARIKLARI oluşur.



Şekil 6

➤ **GEBELİĞİN 7. HAFTASI:** (Şekil 7)

Embriyonun baş bölgesinin frontal kesitindeki yapılarda değişimler görülür. Gelişmekte olan DİL oral kaviteyi doldürmüştür. Yukarıda oluşmakta olan sekonder nazal septum yer almaktadır ve dilin her iki yanında maksiller proçesten köken alan, dikey konumda yer alan 2 adet **palatinal proçes** vardır.



Şekil 7

➤ **GEBELİĞİN 8. HAFTASI:**

Mandibulayı oluşturan yapıların gelişiminde bir büyüme atağı olur. Bu durum embriyonel döneme paralel bir diferansiyel büyüme durumudur. Böylece kendisine yerleşmek için yeterli yer bulan dil yavaş yavaş ağız tabanına doğru çekilmeye başlar. Dil oral kaviteye inerken dilin her iki yanında vertikal konumda bulunan palatal proçesler yatay konuma geçerler. Böylece giderek hem birbirlerine, hem de sekonder nazal septuma yaklaşırlar. Sonradan birbirleriyle ve nazal septumla birleşirler. Aradaki epitelyum apoptozisle ortadan kalkar. Böylece sekonder damak meydana gelir. İşte bu birleşmenin herhangi bir sebeple olamaması sonucunda **sekonder damak yarıkları** oluşur.

**DAMAĞIN GELİŞİMİ**

5.haftanın sonunda başlar. İki taslaktan gelişir; primerdamak ve sekonder damak

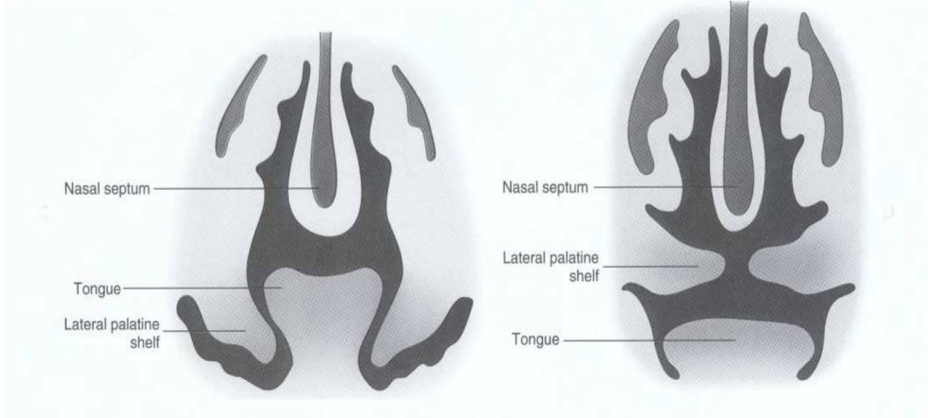
- Primer damak

- Sekonder damak

Maksillanın ve intermaksiller segmentin derin kısmından gelişir. Mediyal nazal çıkıntıların içten kaynaşmasıyla oluşan bu segment, başlangıçta gelişen maksillanın maksiller çıkıntılarının iç yüzeyleri arasındaki kama şekilli bir mezenkim kitlesidir. Primer damak, maksillanın premaksiller parçasını oluşturur.

**Sekonder damak;** insiziv çukurdan posterior olarak uzanan damağın yumuşak ve sert parçalarının taslağıdır. Sekonder damak, maksiller çıkıntılarının iç yüzlerinden uzanan iki mezenşim çıkıntısından 6. Haftada gelişmeye başlar. Lateral palatin (damak) çıkıntılar veya “damak rafları” diye adlandırılan bu yapılar, başlangıçta dilin her iki tarafına inferomediyal olarak uzanırlar (Şekil 8a)

7. ve 8. haftalarda, lateral damak çıkıntıları uzar ve dilin üstünde horizontal konuma çıkarlar. Çıkıntılar veya raflar, giderek birbirlerine yaklaşırlar ve mediyal düzlemde birleşirler (Şekil 8b). Damak raflarının horizontal konuma yükselmesinin, palatal çıkıntılardaki mezenşim hücrelerinde hyalüronik asit hidrasyonu ile oluşan bir intrinsik raf yükseltme kuvveti nedeniyle olduğuna inanılmaktadır.



(Şekil 8 a ve b)

**Nazal Septum;** birleşmiş mediyal nazal çıkıntıların iç kısımlarından aşağıya doğru büyüyerek gelişir. Nazal septum ile lateral damak çıkıntıları arasındaki kaynaşma, 9. Haftada anterior olarak başlar ve sert damak taslağının üstünde 12. haftada posterior olarak tamamlanır.

Primer damakta yavaş yavaş kemik gelişir ve kesici dişlerin gömüldüğü maksillanın premaksiller parçasını oluşturur. Aynı zamanda kemik, maksilla ve damak kemiklerinde lateral palatin çıkıntılarında uzanarak sert damağı yapar. Bu çıkıntıların posterior parçaları kemikleşmezler. Nazal septumdan ötede, posterior olarak uzanırlar ve yumuşak damağı oluşturmak için kaynaşırlar. Yumuşak koni biçimindeki uzantısı “uvula” olarak adlandırılır.

### Damak Yarığı

Yarık damağın embriyolojik temeli, lateral damak çıkıntılarındaki mezenşim kitlelerinin birbirleriyle, nazal septumla ve/veya mediyal damak çıkıntısının posterior kenarıyla birleşmemesidir.

Yarık damak görülme sıklığı – 1/2500

Kadınlarda daha sık görülür.



## Dudak Yarığı

İnsidansı; 1 / 1000.

% 60 –80'i erkeklerde görülür.

Tek taraflı yarık dudak anomalili taraftaki maksilla çıkıntısının birleşmiş medial –nazal çıkıntılarla, birleşmemesinden kaynaklanır.

İki taraflı yarık dudak medial –nazal çıkıntıların tam veya yarım birleşmemesine ve intermaksiller segmenti oluşturmamasına neden olan mezenşim eksikliğinden kaynaklanır.

## DİLİN OLUŞUMU

Dil; hem prenatal, hem de postnatal dönemde çene ve dişlerin gelişimi üzerinde etkili bir organdır. Dil oluşumu embriyonel yaşamın 4. Haftasında başlar. Bu dönemde farinks duvarının iç yüzüne bakan 1. faringeal arkta iki adet lateral dil çıkıntısı oluşur. 1. ve 2. faringeal arklar arasında 3. bir çıkıntı görülür. Bu çıkıntıya “tüberkulum impar” adı verilir. İşte bu üç çıkıntının birleşmesinden dil korpusu oluşur. 2. ve 3. faringeal arklar arasında bir çıkıntı daha görülür. Bu çıkıntıyla “copula” adı verilir. İşte bu copula da dil kökünü oluşturur. Tuberkulum impar ve copula arasında bir girinti dikkati çeker. Bu girintiye “dil foramen caecum” adı verilir (not: caecum veya cecum; kör delik anlamındadır). Foramen Caecum tiroid bezinin kökenini oluşturur. 6. ve 7. haftalarda tüm bu yapıların birleşmesiyle dil daha bütünsel bir yapı kazanır ve oronazal kaviteyi doldurur.

## KRANİOFASİYAL GELİŞİMİN 5 ANA EVRESİ

Oluşum Evresi	Fertilizasyon sonrası oluşma zamanı	İlişkili sendromlar
1. Germ tabakalarının oluşumu ve organizasyonu	11. gün	Fetal alkol sendromu Retinoik asit sendromu
2. Nöral tüp formasyonu	18-23. günler	Anensefali
3. Hücre popülasyonlarının oluşması, migrasyonu ve birbirleriyle etkileşimi	19-28. günler	Hemifasiyal mikrosomia, Mandibular dizostozis (Treacher Collins)
4. Organ sistemlerinin formasyonu		
a. Primer Damak	28-38. günler	Yarık damak/dudak ve fasiyal yarıklar
b. Sekonder Damak	42-55. günler	Yarık Damak
5. Dokuların differansiyasyonu	50. günden doğuma kadar	Akondroplazi Sinostoz sendromları (Crouzon's, Apert vs.)

## 1. Germ Tabakalarının Oluşum ve Organizasyonu

### Fötal Alkol Sendromu:

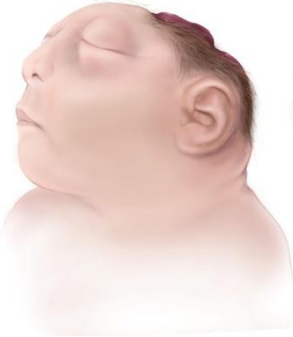Kronik alkol alımı ile gelişen bir defektir. Yüksek dozda etanol alımıyla erken embriyonik gelişim sırasında nöral plakanın ortasındaki dokularda defekt oluşur. Trisomy 13 ve 19'da görülür.

- Orta yüz bölgesindeki yapıların gelişimi tamamlanmamıştır
- Gözler küçülmüş
- Dudak ve damak yarıkları da sıklıkla görülür

### Retinoik Asit Sendromu

- Şiddetli kistik akne tedavisinde kullanılan 'Accutane' ve aşırı miktarlarda A vitamini alımı sonucu olur.
- Dış ve orta kulakta anomaliler, mandibular gelişim yetersizliği, yarık damak, beyin ve kardiovasküler defektler ve timus ve paratiroid gibi salgı bezlerinde gelişim problemleri olur.
- Genellikle ilk yıllarda ölümle sonuçlanır.

## 2. Nöral tüp formasyonu (Şekil 9)

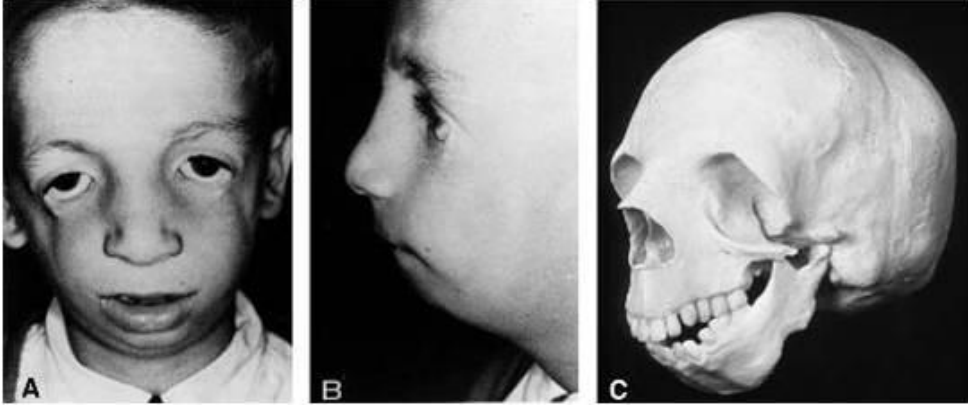


Şekil 9: Anensefali (beynin oluşmaması – bebek ölü doğar)

## 3. Hücre popülasyonlarının oluşması, migrasyonu ve birbirleriyle etkileşimi

### Treacher Collins Sendromu (Şekil 10)

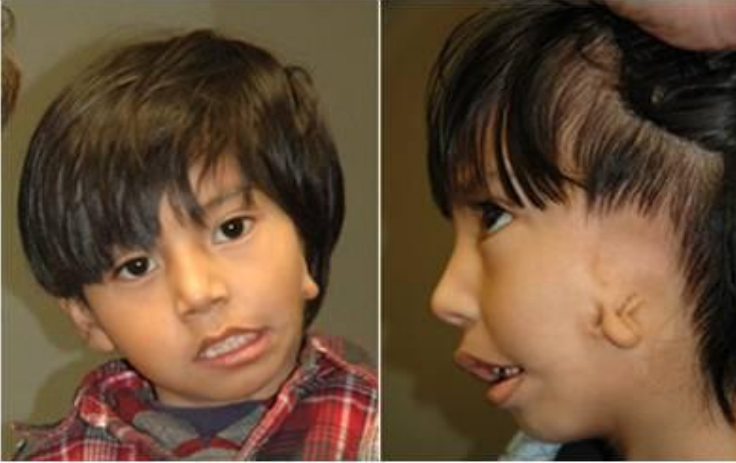- TCOF-1 geninde mutasyonlar görülür
- Mezenşimal doku eksikliğine bağlı olarak maksilla ve mandibulada gelişim geriliği bulunur
- N. Trigemini'nin distal ganglionunu etkileyen malformasyonlara yol açar
- Dış ve orta kulakta, Zigomatik kemikte, maksilla ve mandibulanın posteriorunda gelişim geriliği görülür
- %35 yarık damak oluşur



Şekil 10

#### Hemifasial Mikrosomia (Şekil 11)

- Her zaman tek taraflıdır
- Dış kulak deformasyonu, mandibula ve squamoz temporal kemikte deformasyon
- %7-22 yarık damak
- Göz ve beyin deformiteleri de mevcut



Şekil 11

#### **4. Organ Sistemlerinin Malformasyonu (Şekil 12)**

- **Mandibula yarığı:**

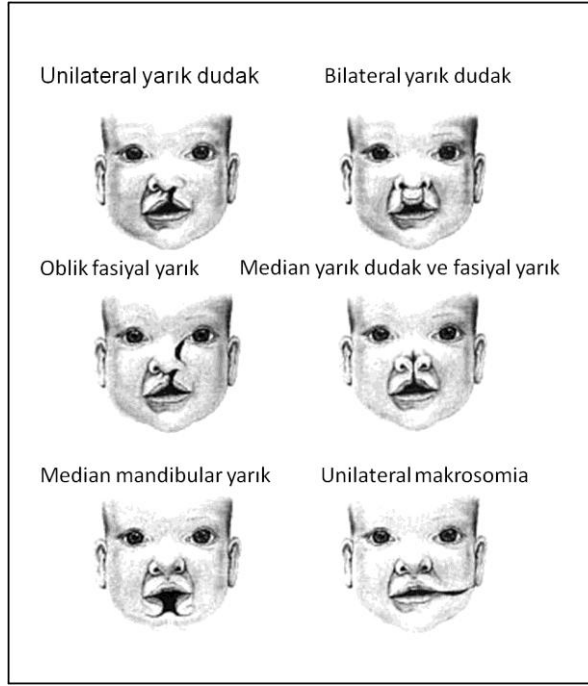
Gelişimin 4. haftasında mandibuler çıkıntıların birleşiminde bozukluk.

- **Primer damak yarığı:**

Gelişimin 6. haftasında median, lateral nazal çıkıntılar ve maksiller çıkıntıların birleşiminde bozukluk.

- **Sekonder damak yarığı:**

Gelişimin 8. haftasında palatal çıkıntıların horizontal hareketinde meydana gelen bir bozuklukta gerçekleşir.

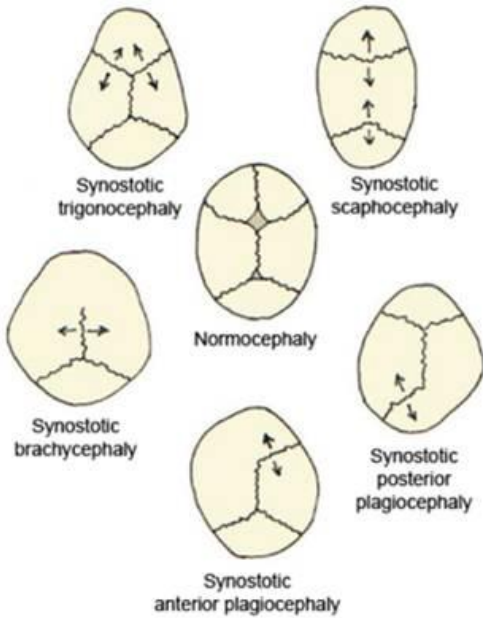


Şekil 12

### 5. Dokuların differansiyasyonu (Şekil 13)

#### ➤ Sinostoz Problemleri

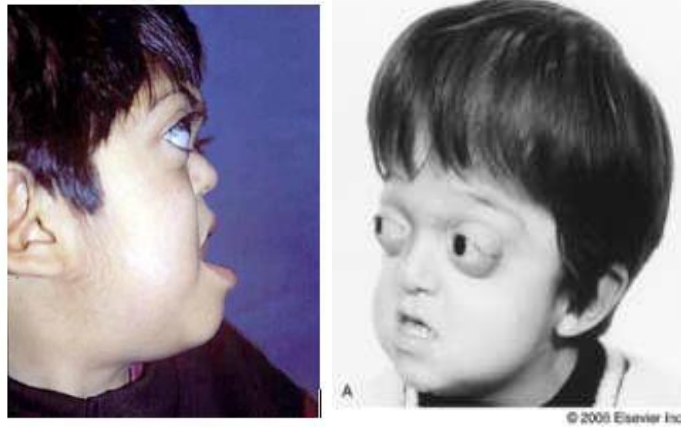- Kafa kemiklerini ayıran suturaların erken kapanmasına bağlı olarak oluşur
- Etkilenen bölgede karakteristik deformasyona neden olur



Şekil 13

#### ➤ Crouzon's ve Apert's Sendromları

- Orta yüz gelişimi yetersizdir.
- Maksillanın posterior ve superior suturları erken kapanır.
- Bozukluk büyüme ile birlikte şiddetlenecektir.



## VIDEOLAR:

1. Face Development in the Womb - Inside the Human Body: Creation - BBC One  
[http://www.youtube.com/watch?v=wFY\\_KPFS3LA](http://www.youtube.com/watch?v=wFY_KPFS3LA)
2. Embryology of the Head and Neck - Chapter 2: Embryology of the Head, Face and Oral Cavity  
[http://www.youtube.com/watch?v=SG3do\\_BeB0M](http://www.youtube.com/watch?v=SG3do_BeB0M)
3. Development of head and neck  
[http://www.youtube.com/watch?v=L\\_WqRLCEkZ4](http://www.youtube.com/watch?v=L_WqRLCEkZ4)
4. Head and neck development Part II  
[http://www.youtube.com/watch?v=Vc\\_BNBq375k&list=UUT3YK6Ghim-7Lv4nUM8pVDg](http://www.youtube.com/watch?v=Vc_BNBq375k&list=UUT3YK6Ghim-7Lv4nUM8pVDg)