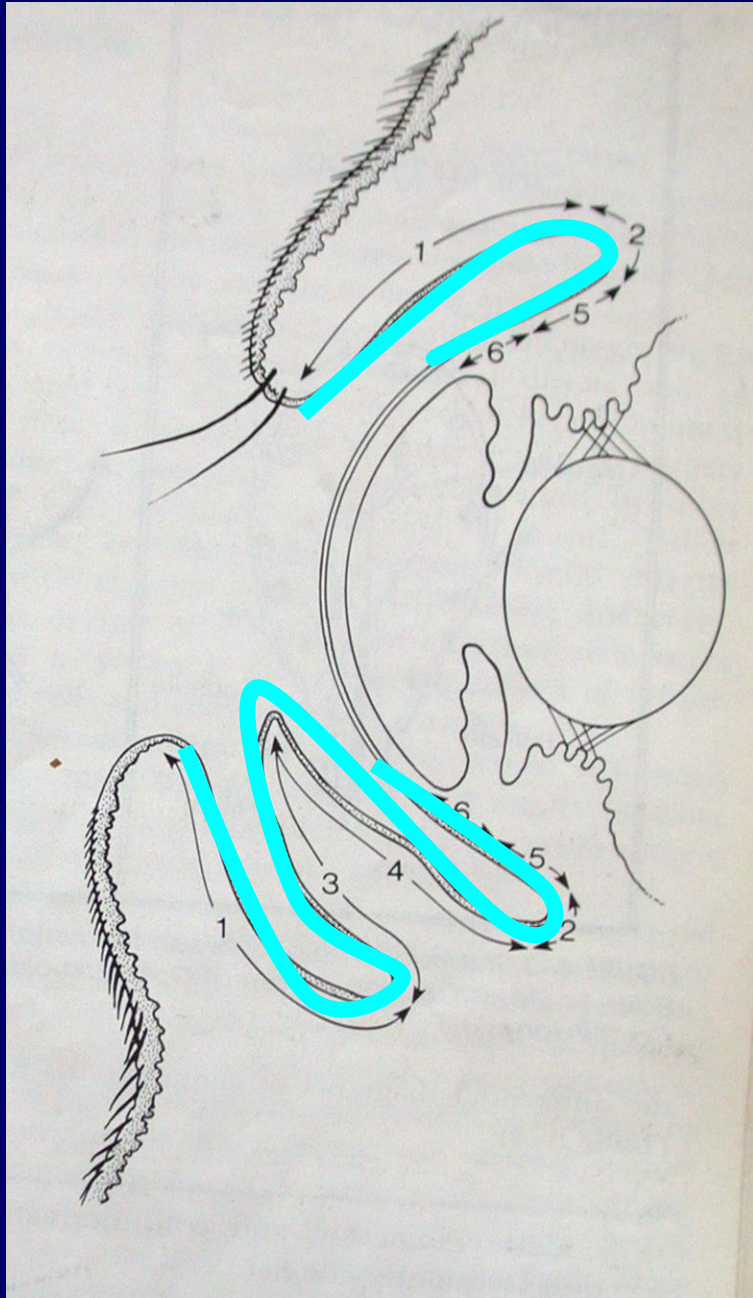
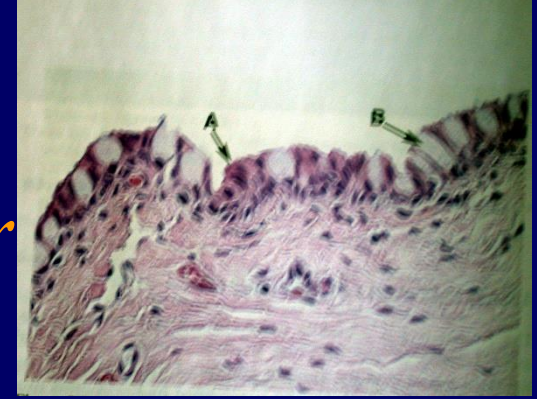


KONJUNKTİVA HASTALIKLARI



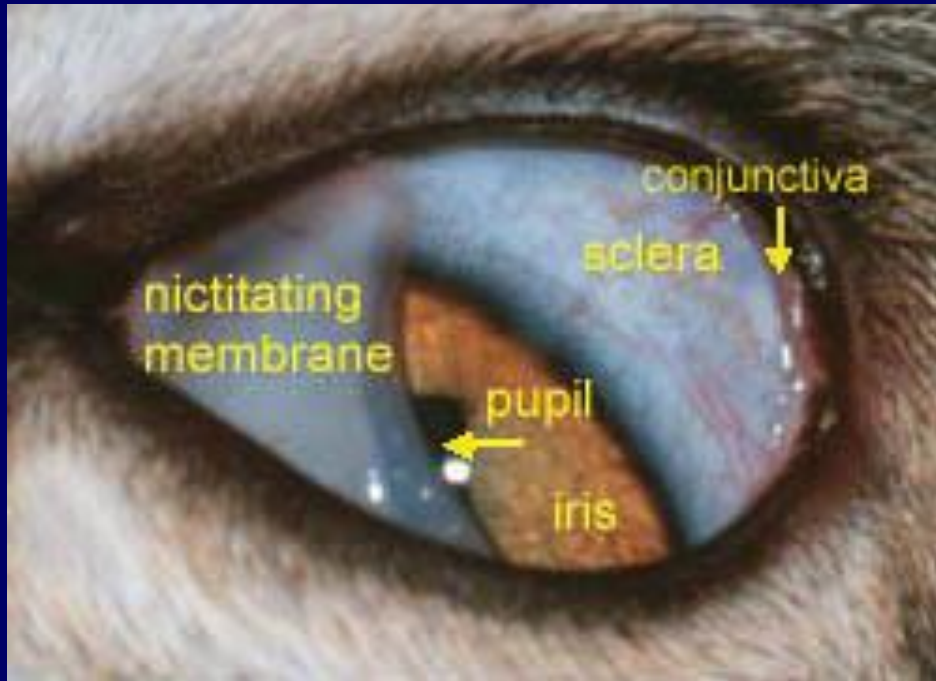
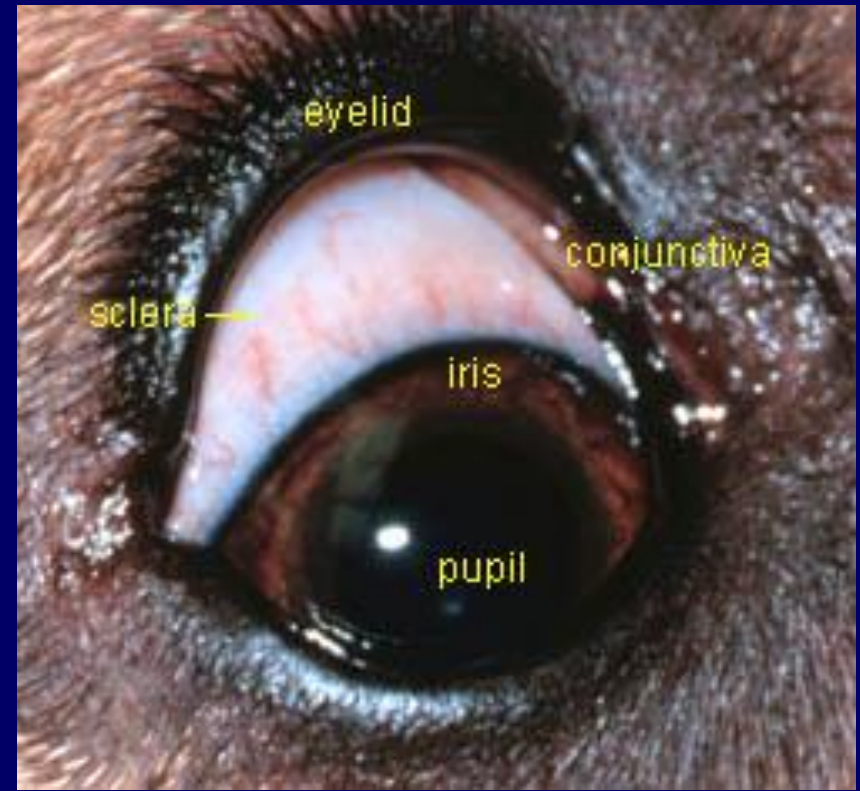
- 1. Palpebral
- 2. Forniks
- Bulber - limbus
- 3. gözkapağı iç
- 3. gözkapağı dış

Konjunktiva, 3 katmandan oluşur



1. **PTF** (lakrimal gland ve konj'nın goblet hücrelerinin salgısından kurulu olup, konj'nın koruyucu katmanıdır)
2. **Nonkeratinize epitelyum** (müsin üreten goblet hücrelerini içerir)
3. **Substansia propria** (sinir, lenf ve kan damarlarını içerir)

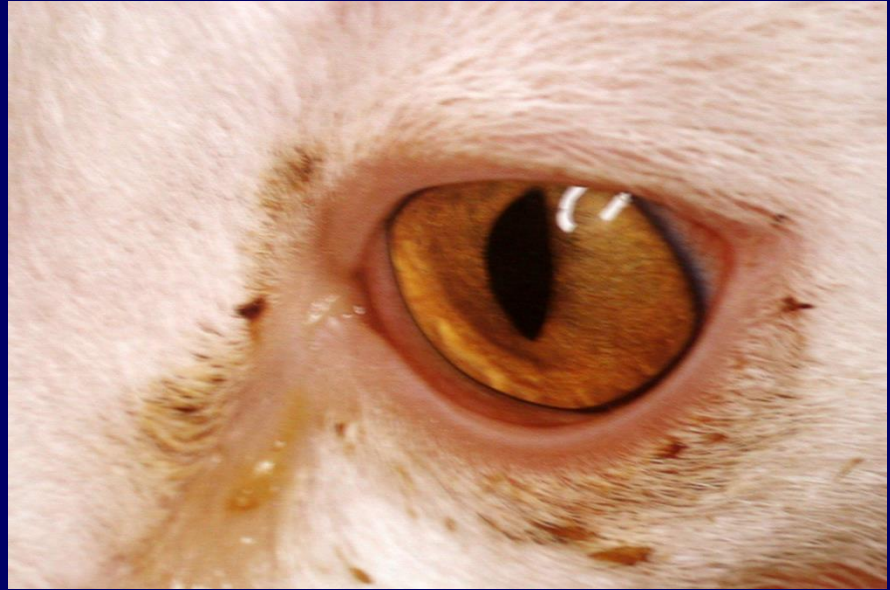Episklara ve sklera ise bulbar konjunktiva altında yerleşmiştir (birlikte düşünülür)



KONJUNKTIVAL HASTALIKLARDA BULGULAR

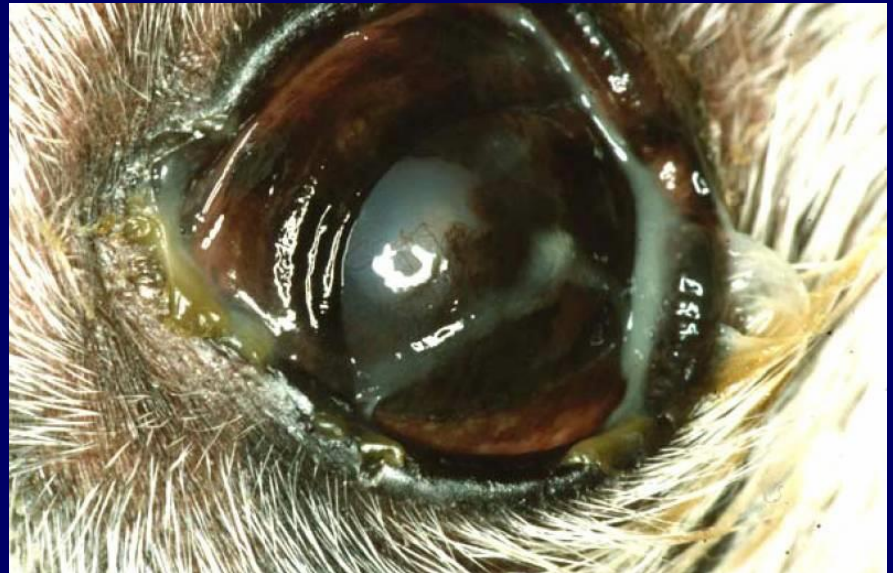OKULER AKINTI

Transparan (viral,
allergic)



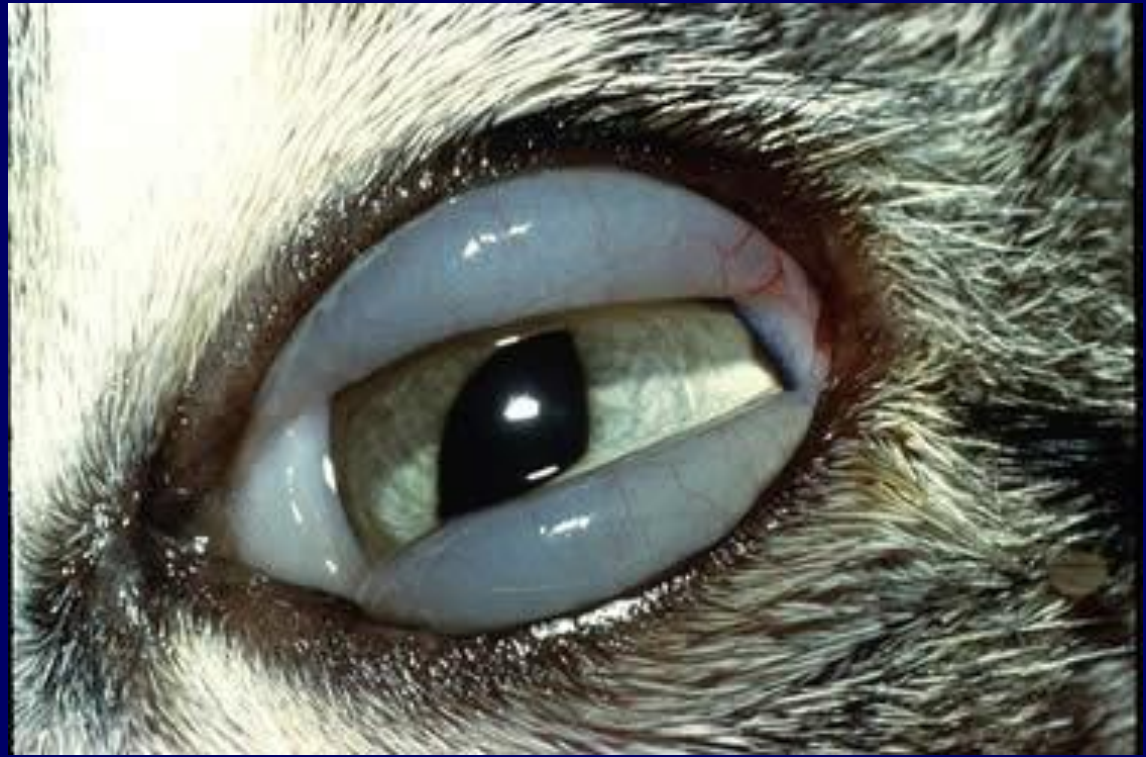Mukopurulent
(KCS)

Purulent (bakterial)



KEMOZİS

Lokal alerjik
reaksiyonlar
Orbital venöz
drenaj obst.
Üst solunum
yolu viral
hastalıkları



HEMORAJİ

Travmalar sonucu,
konjunktival kapillar
rupturuna baęlı olarak
kan toplanmasıdır

Tedaviye gerek yoktur,
kendilięinden

parlak kırmızı.....koyu
kırmızı.....sarı.....ve

beyazlaşarak iyileşirler
(7-10 gün içinde)



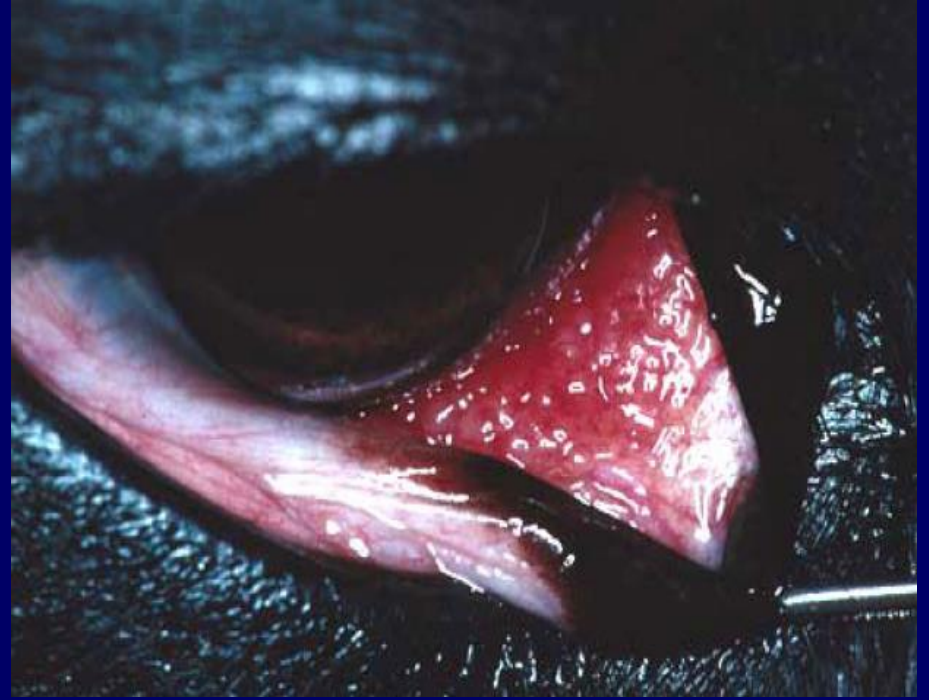ANFİZEM

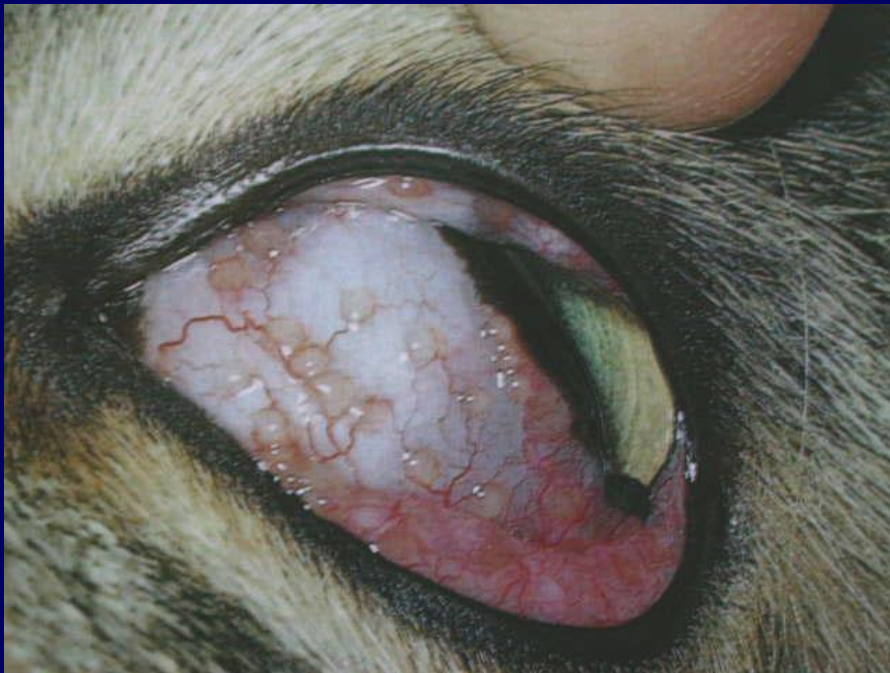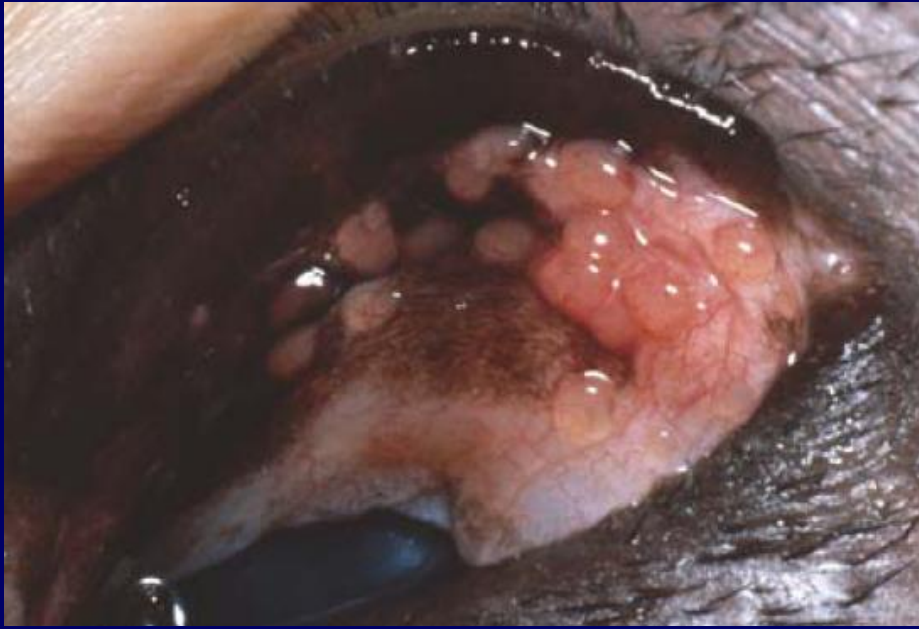
Paranasal sinusları içeren kafa travmalarında gaz baloncukları gözlenir

FOLLİKÜL OLUŞUMU

Normalde 3. göz kapağı bulbar yüzünde bulunan lenf folliküllerinin proliferasyonudur

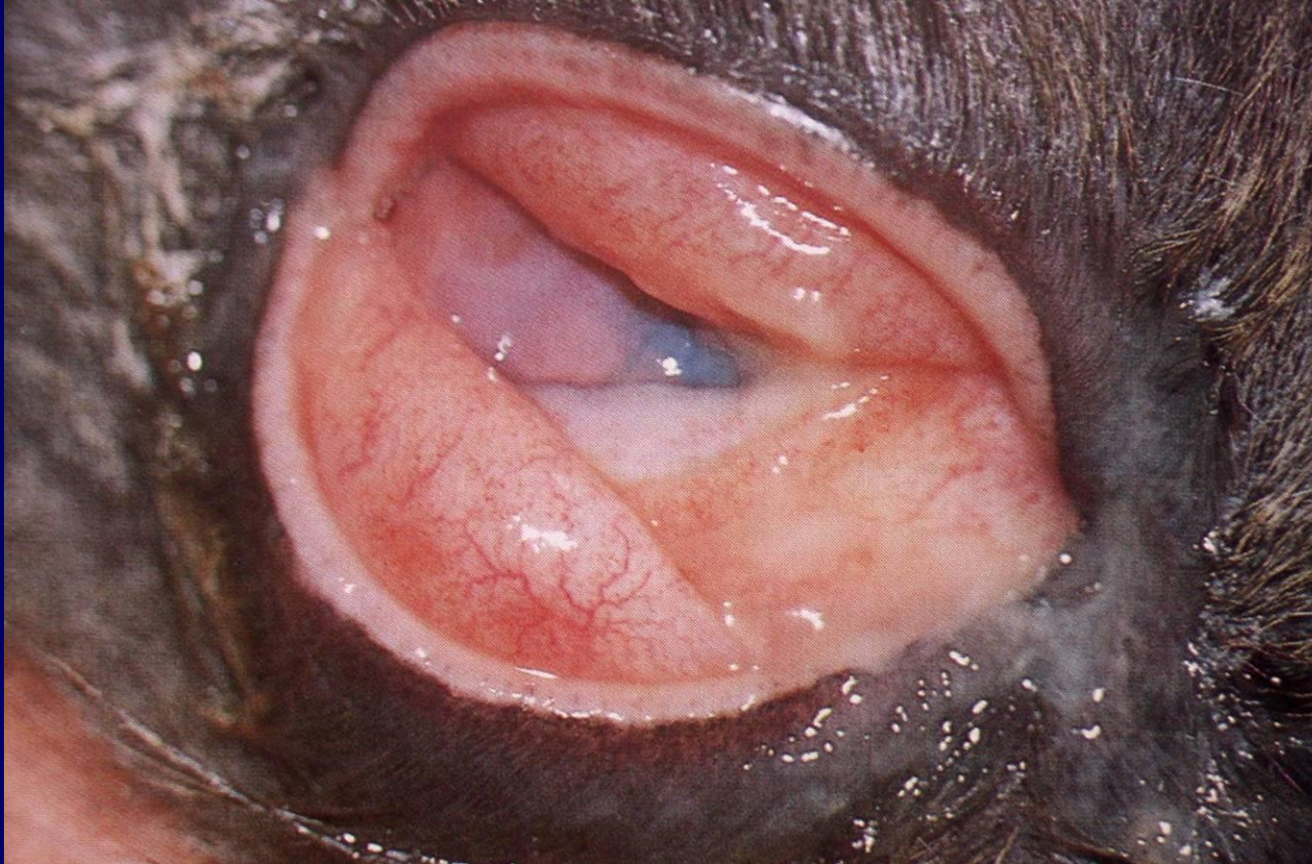Kronik irritasyon yaratan durumlarda ve alerjik reaksiyonlarda gözlenir





- normalde 3. gözkapığı bulber yüzünde mevcut iken ilerleyen antijenik stimülasyonlarda konjunktivanın diğer bölümlerinde de gözlenir

PRURİTİS ve ANORMAL ŞİŞKİNLİK



Paraziter

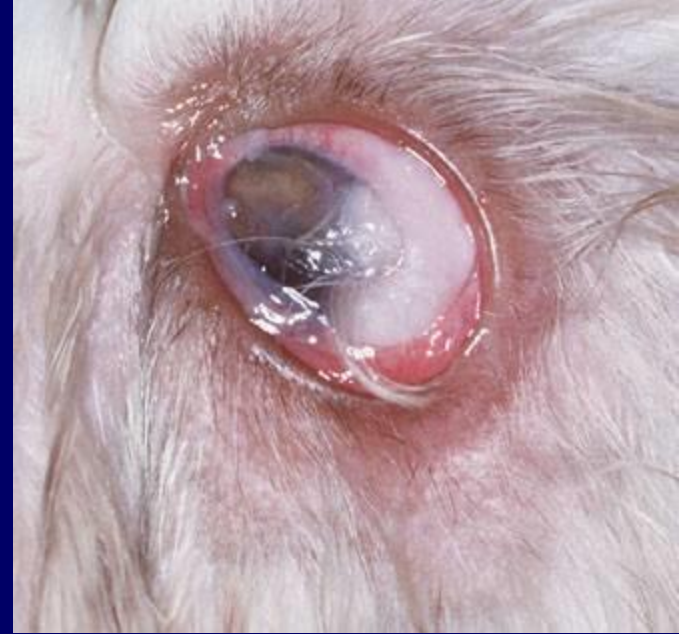Glakom

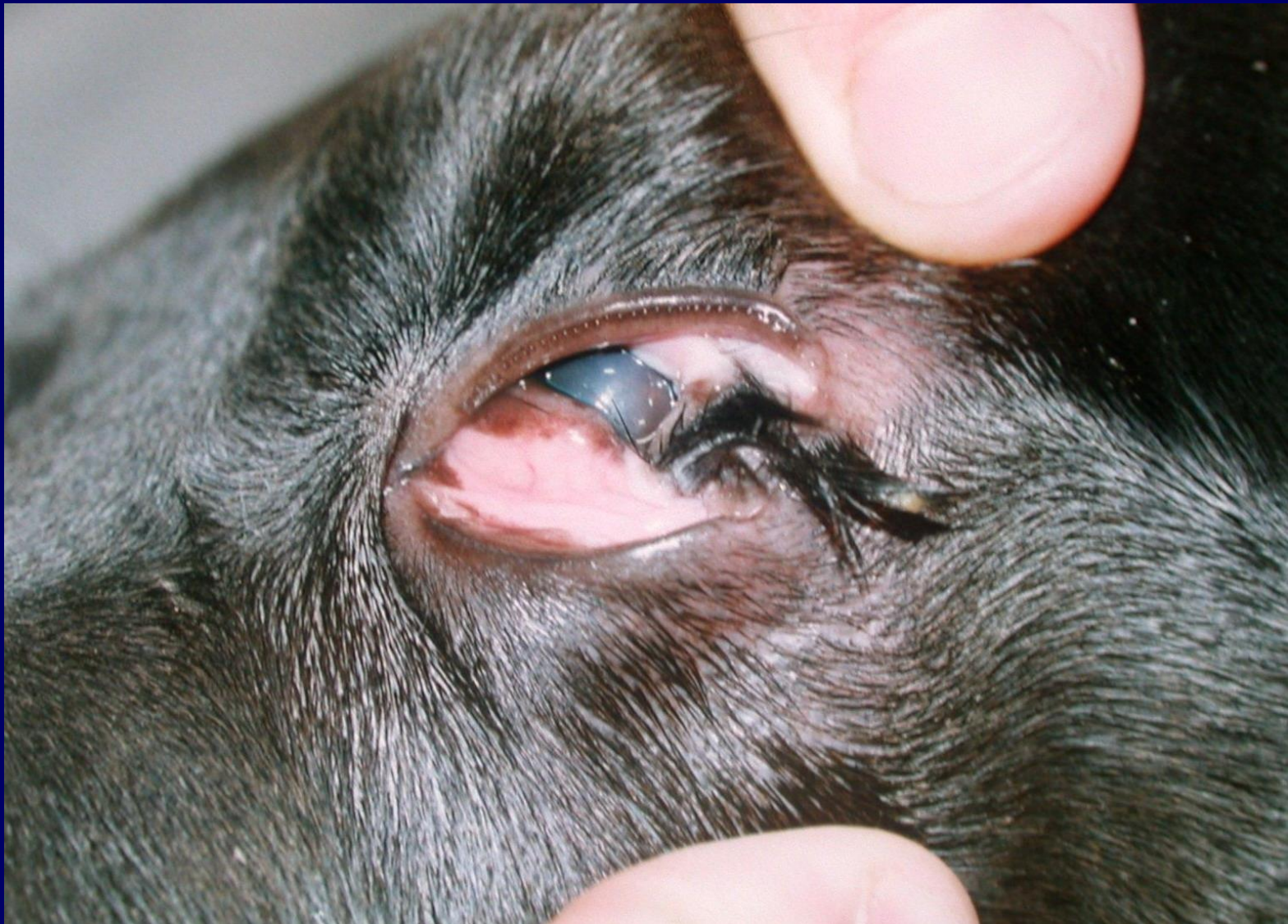üveitis

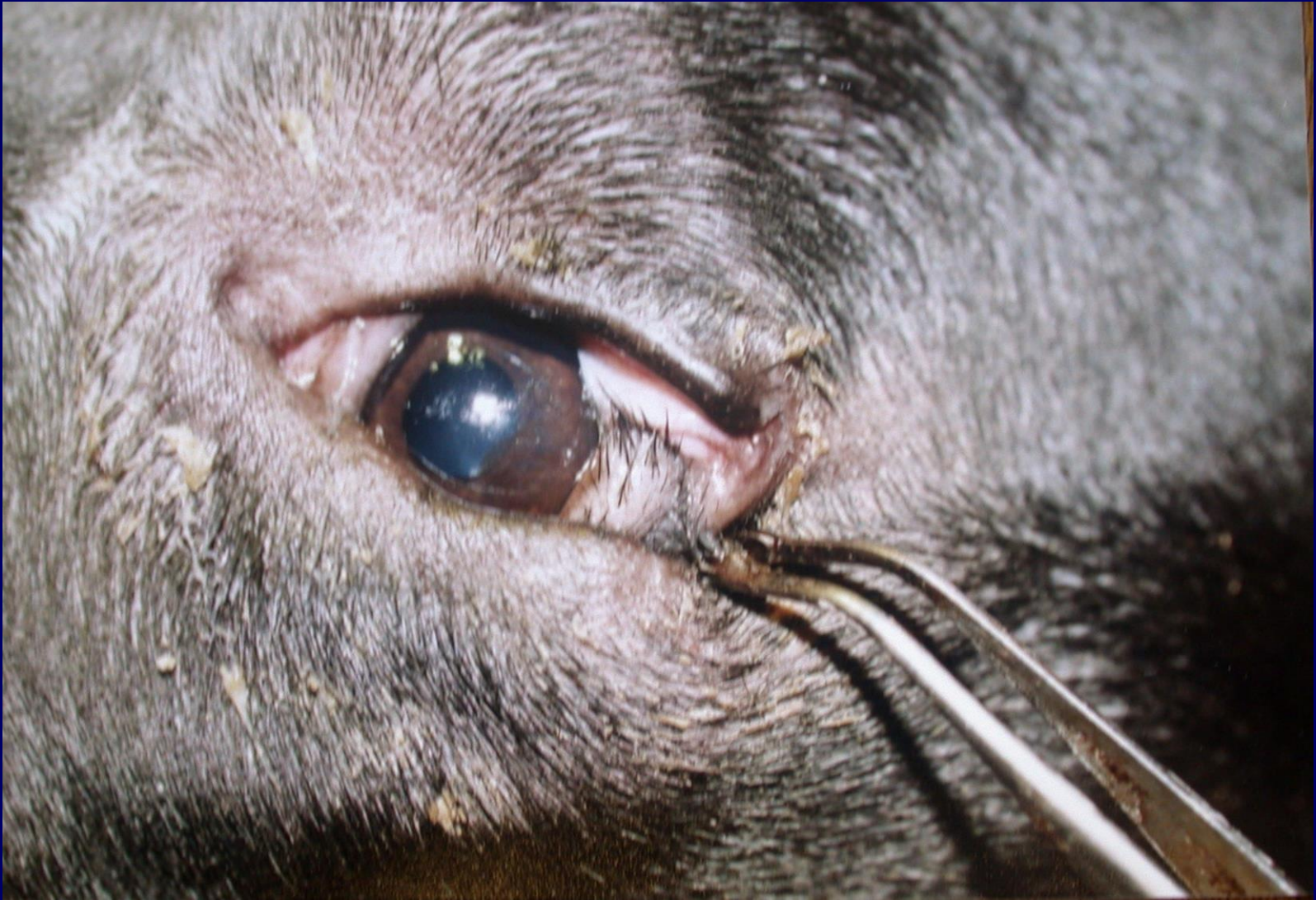KONJENİTAL ANOMALİLER

KİST DERMOİD

- Konjunktiva ve kornea üzerinde tüm elementleri ile (kıl, yağ follikülü, sebasöz gl., epidermis, dermis) deri bulunması ve kılların konj. ve korneayı irrite etmesi söz konusudur
epifora ve keratitis yapar cerrahi olarak eksize edilirler

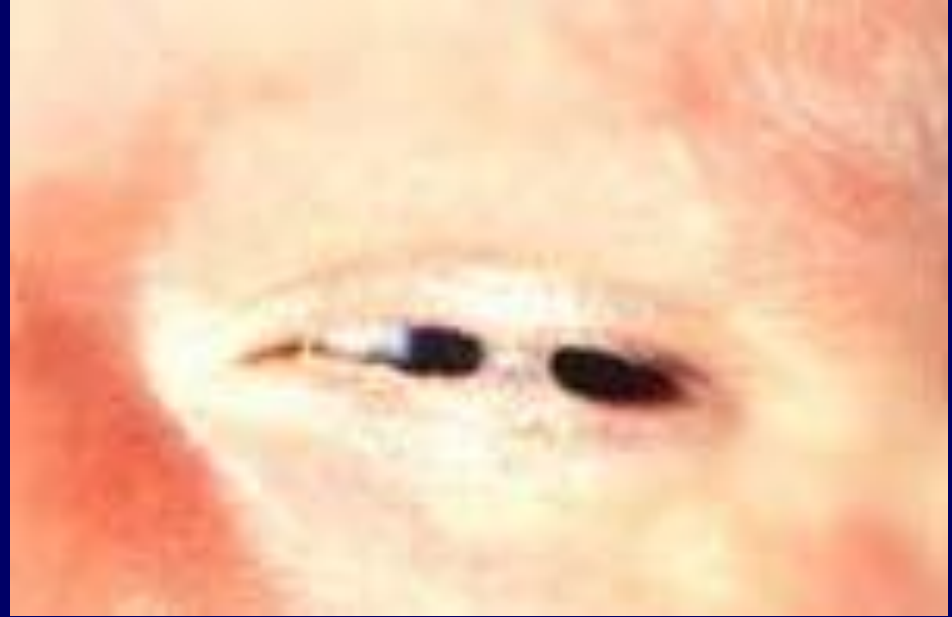



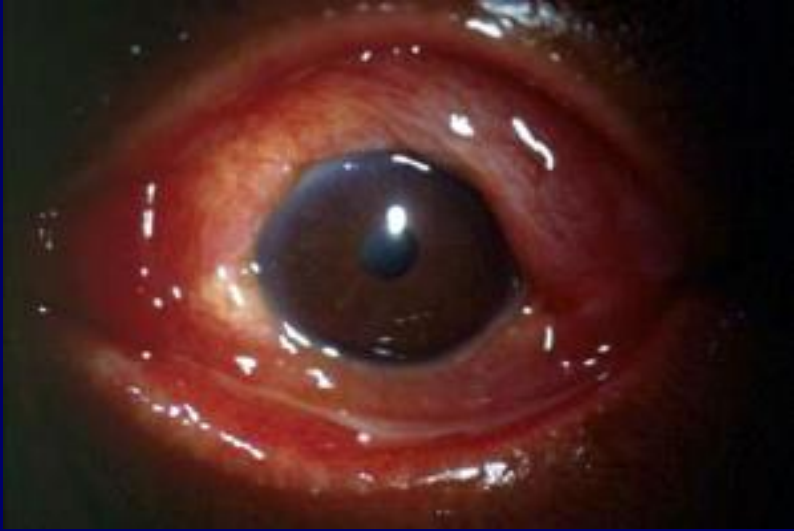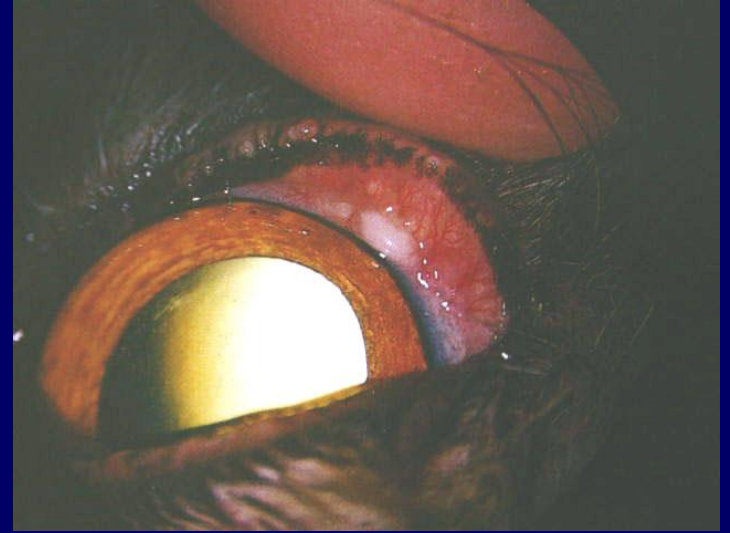


Ankyloblepharon

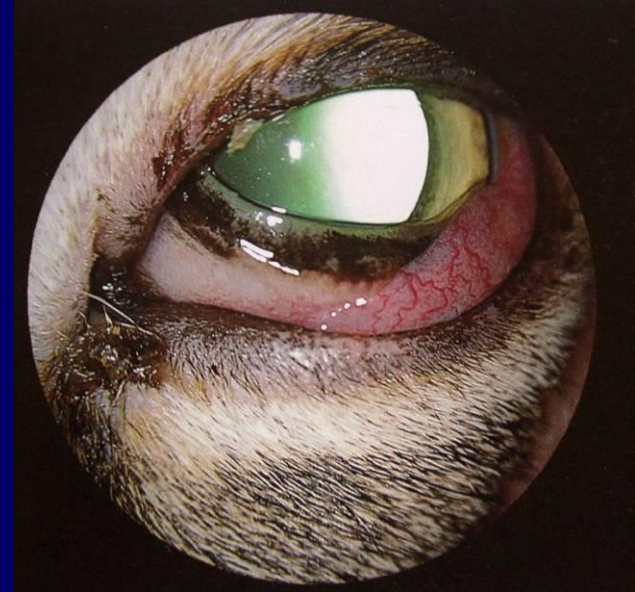- Ruminant ve tek tırnaklıların doğumda gözleri açıktır
- Köpek ve kediler konjenital ankyloblefaronlu doğarlar
- 15 günden sonra açılmalıdır



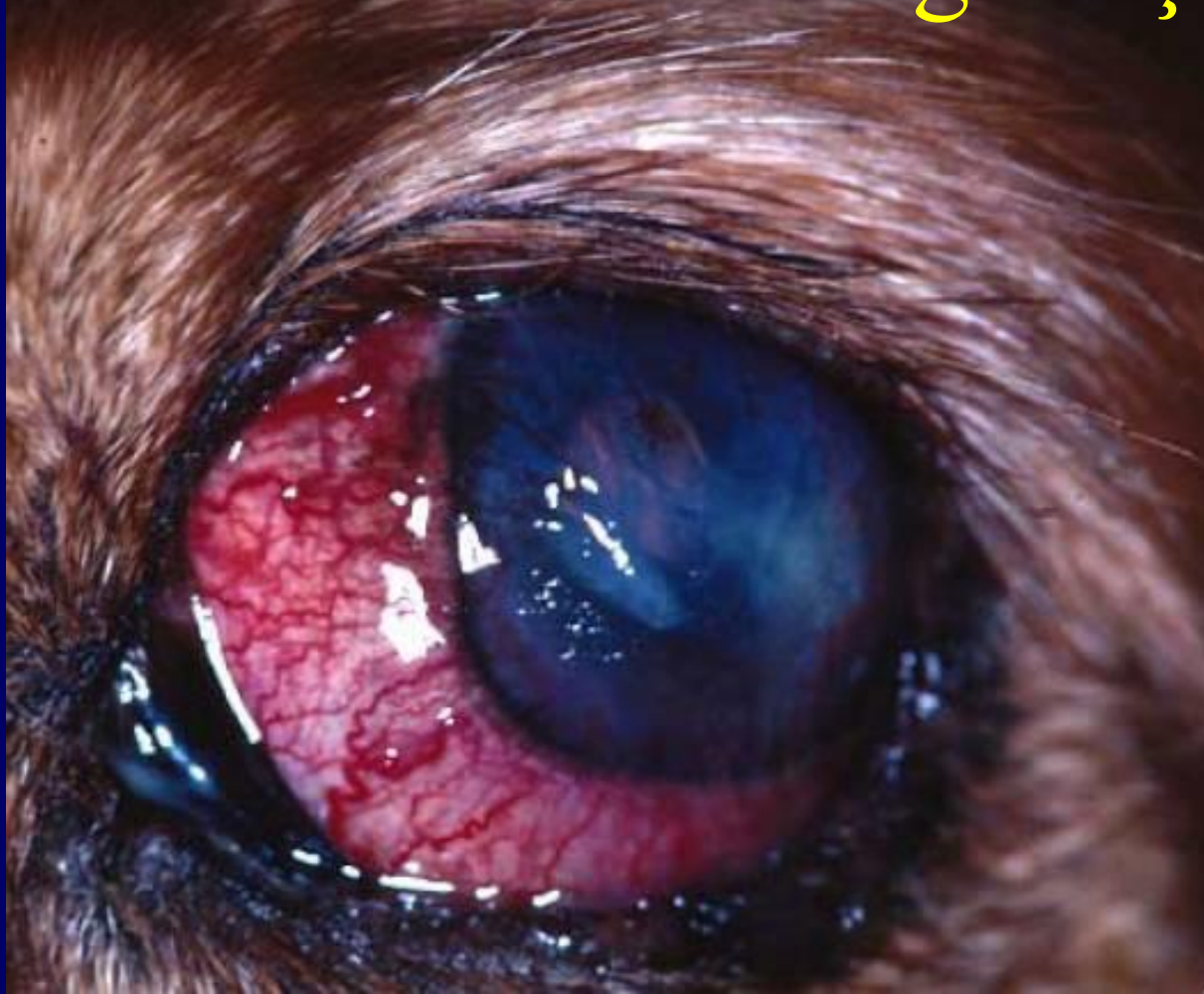Konjunktivitisde konjunktival damarlar belirgindir



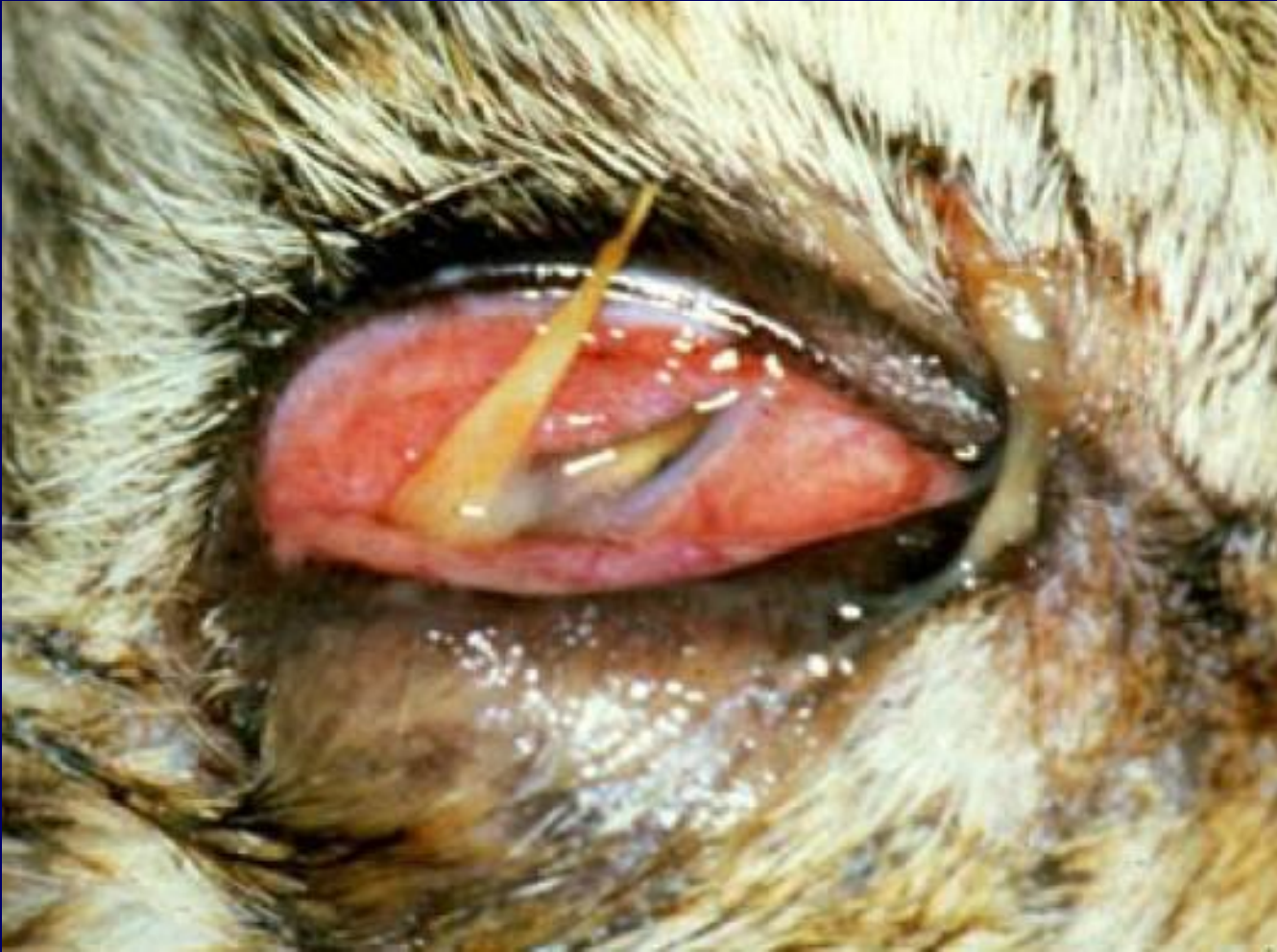Parlak kırmızı



Ciliar damarlarda belirginleşme

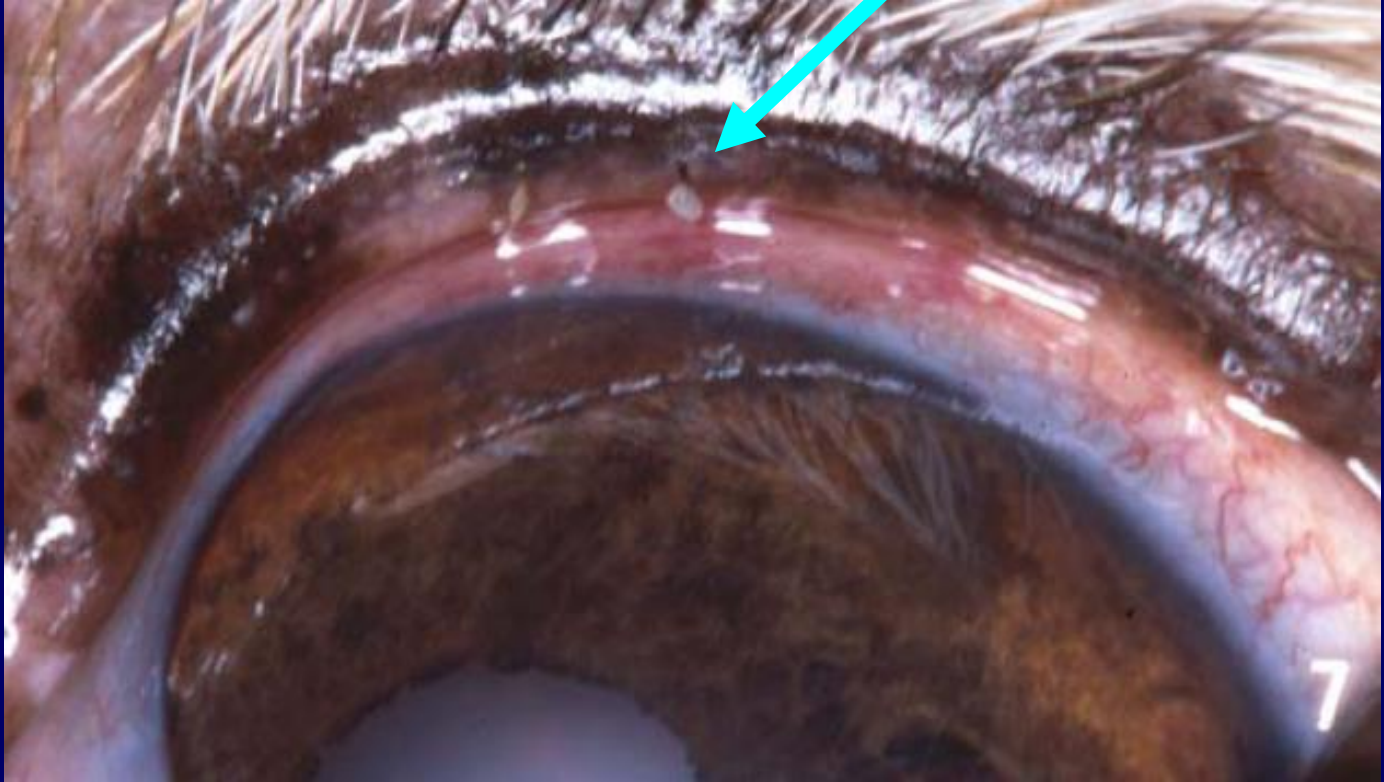

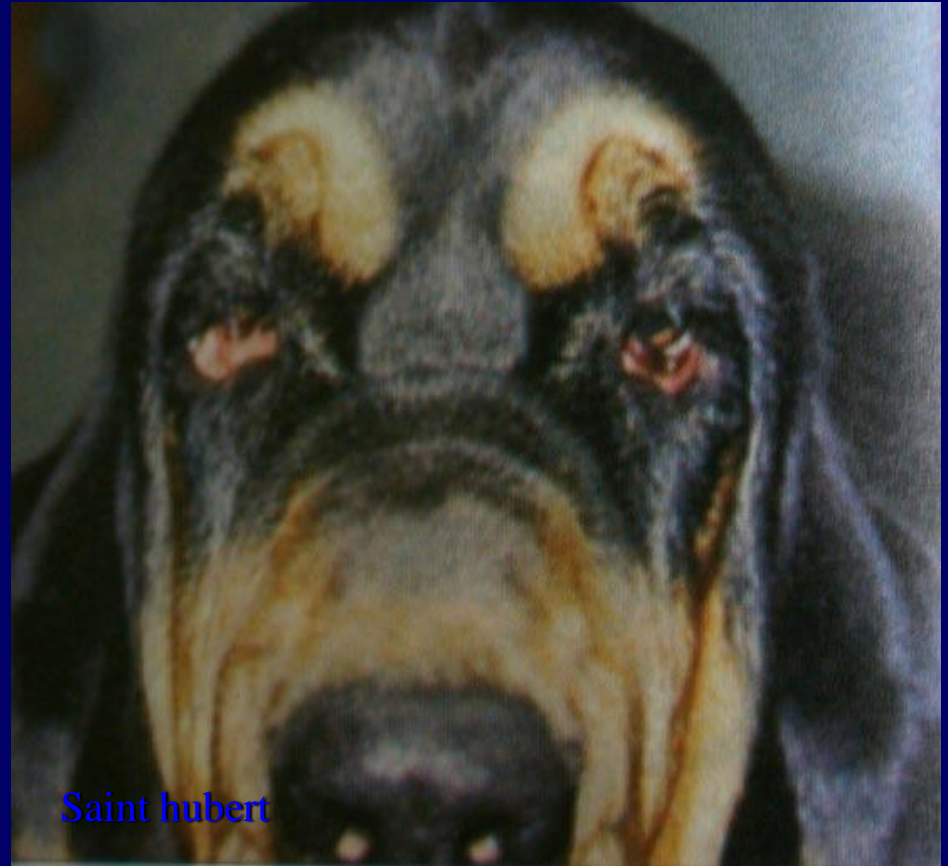YABANCI CİSİM KONJ.



İRİRİTAN KONJUNK.

(kapak, kirpik anomalilerine bađlı
sekonder)

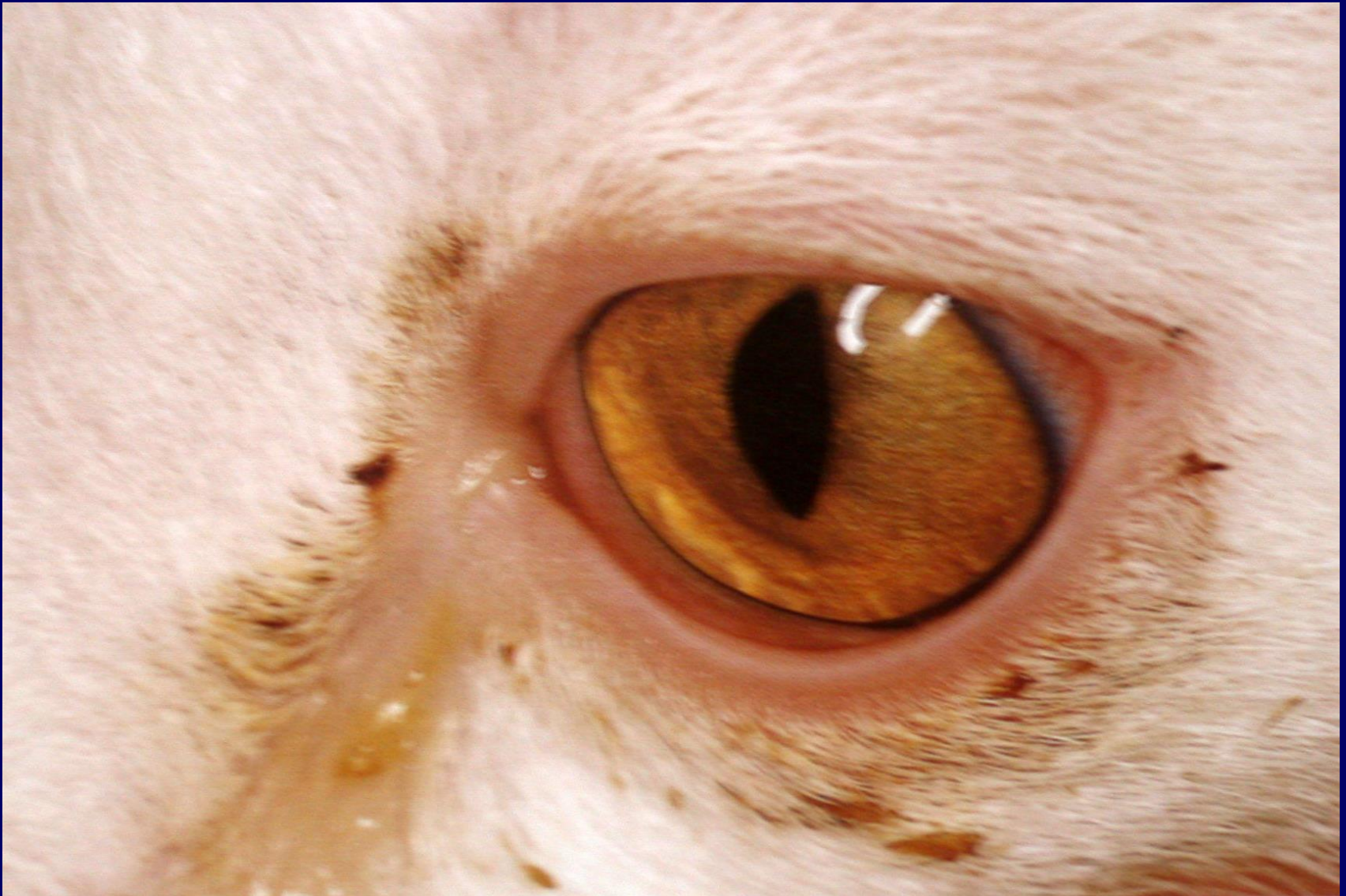



Saint hubert

Kedilerde viral konjunktivitisler

- 3) Feline herpes virus 1
(lakrimasyon, kemozis)
- 4) Feline calicivirus
(lakrimasyon)
- 5) Reovirus
(lakrimasyon)



Feline herpes virus 1
konjunktivitisi



Feline herpes virus 1
konjunktivitisi



Feline calicivirus konjunktivitis

Viral konj.lerde;

Sistemik veya

Lokal antibiotik

(tetrasiklin, kloramfenikol)

Feline herpes virus 1 de ise destek tedavisi yanında **idoxuridin** lokal kullanılabilir

SIĞIRLARIN VİRAL KONJUNKTİVİTİSLERİ

1) IBR (Enfeksiyöz bovine rhinotracheitis)

Seröz gözyaşı akıntısı gözlenir. İBK'dan korneal lezyonun yokluğu ile ayrılır

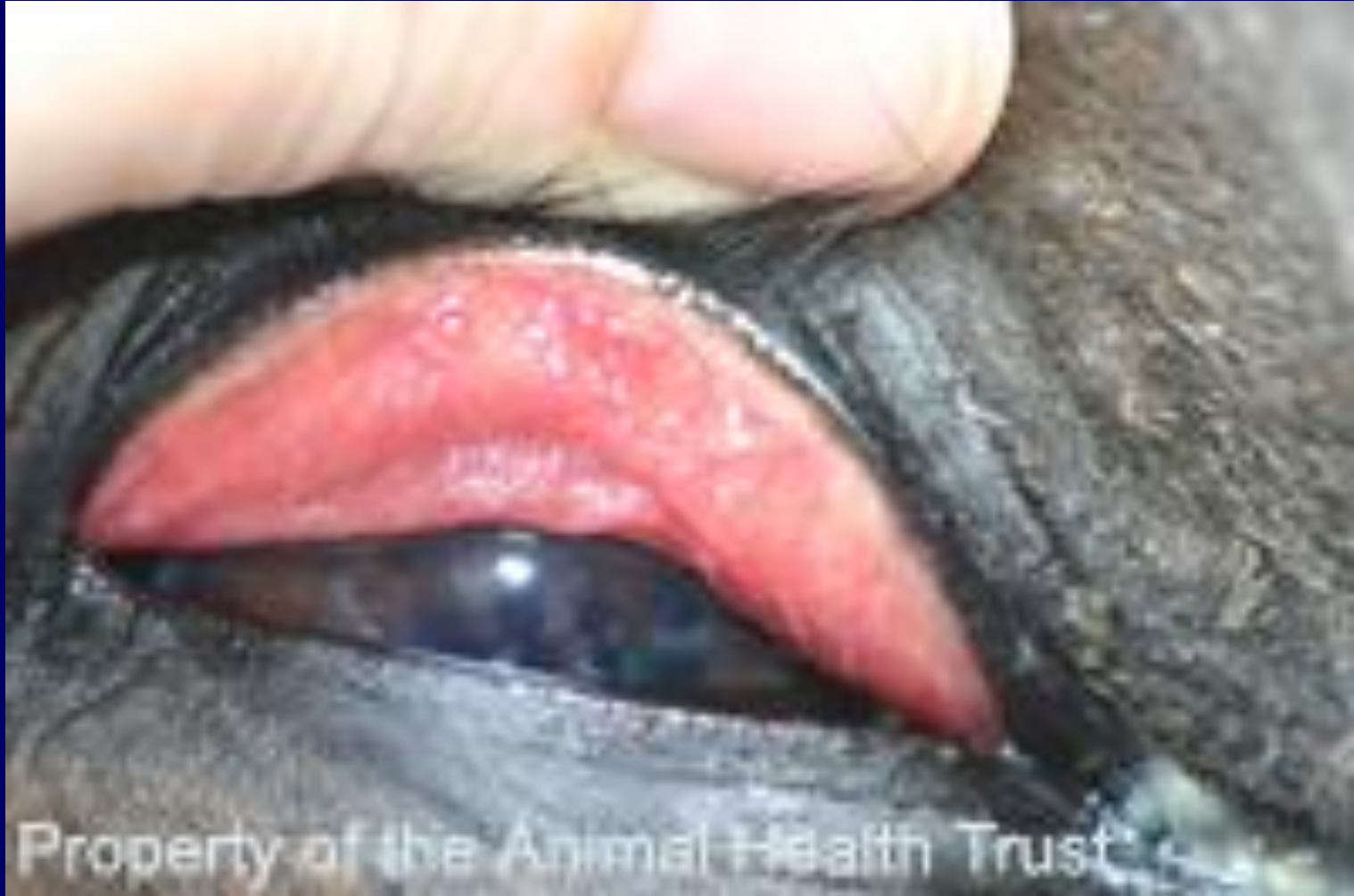2) MCF (Malin kataral fever)

Mukopurulent konjunkt., blepharospazm, konjunktival injection, merkeze doğru ilerleyen sonunda diffuz olan periferik korneal opasite,

- **IOK** (Enfeksiyöz ovine keratokonjunktivitis) de **korneal lezyon** söz konusudur

ATLARIN viral konjunktivitisleri

- Equine viral rhinopneumonitis
- Parainfluenza
- Influenza gibi ÜSY enfeksiyonlarına ilgilidir



Property of the Animal Health Trust

KÖPEKLERDE VİRAL KONJ.

1) DİSTEMPER (yavrularda)

- Eritem
- Seröz akıntı
- Tonsillitis
- Faranjitis
- Bilateral mukopurulent rinitis
- Lokal, sistemik antibiotik
- Gözyaşı solusyonu

2) KANİN HEPATİTİS (Adenovirus -I)

Bilateral hiperemi

Sero-mukoz eksudat

BAKTERİEL KONJUNKTİVİTİSLER

Koyun ve sığırlarda primer bakteriel konjunktivitislerin en yaygın etkeni *Moraxella bovis*dir.

Köpeklerde *Staph. Aureus*, *Staph epidermidis*, ve streptokoklar izole edilmiştir.

Tedavi: Primer nedene yönelik yapılır.

Antisepsi banyo,

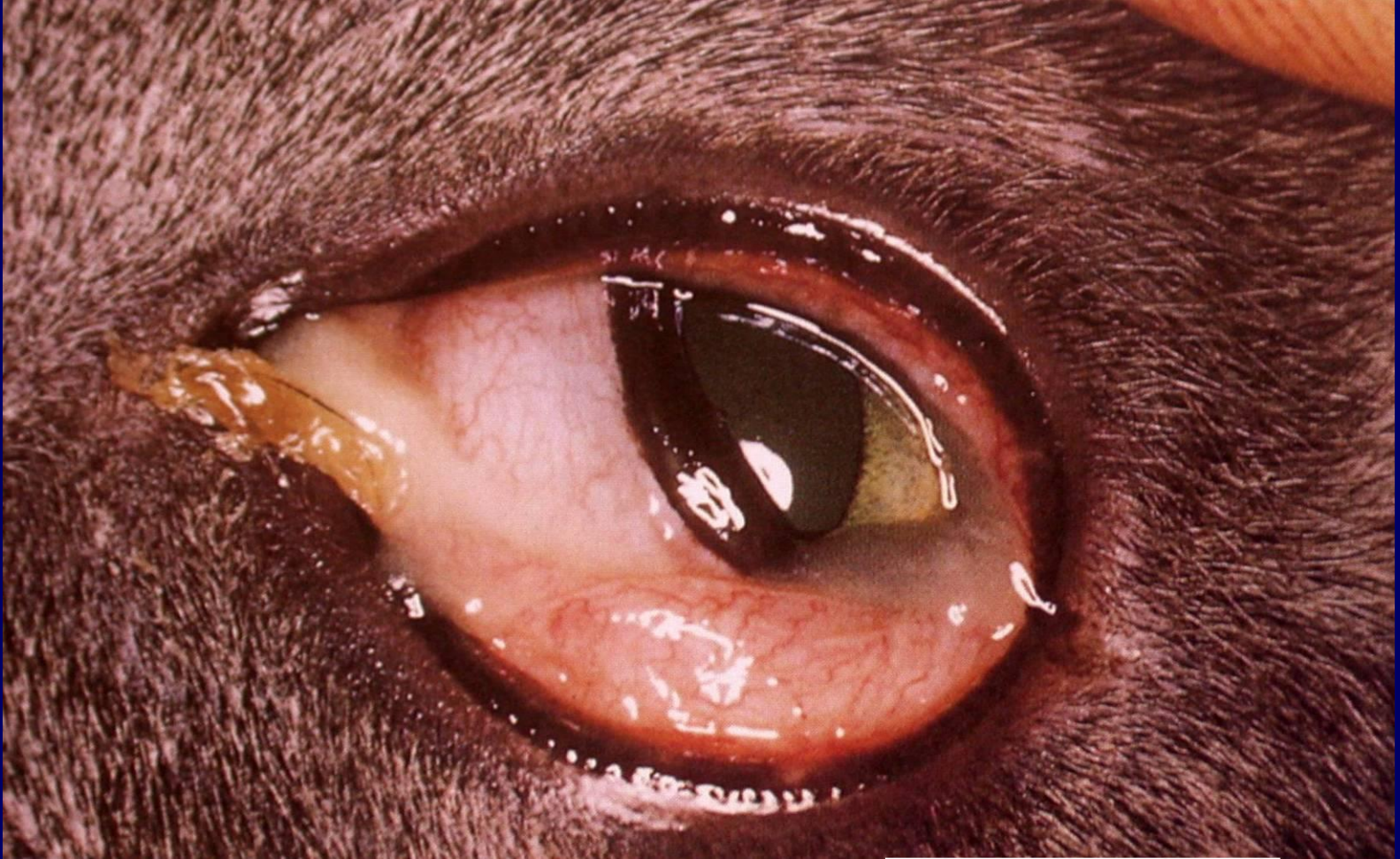Topikal atibotik

Sistemik antibiotik

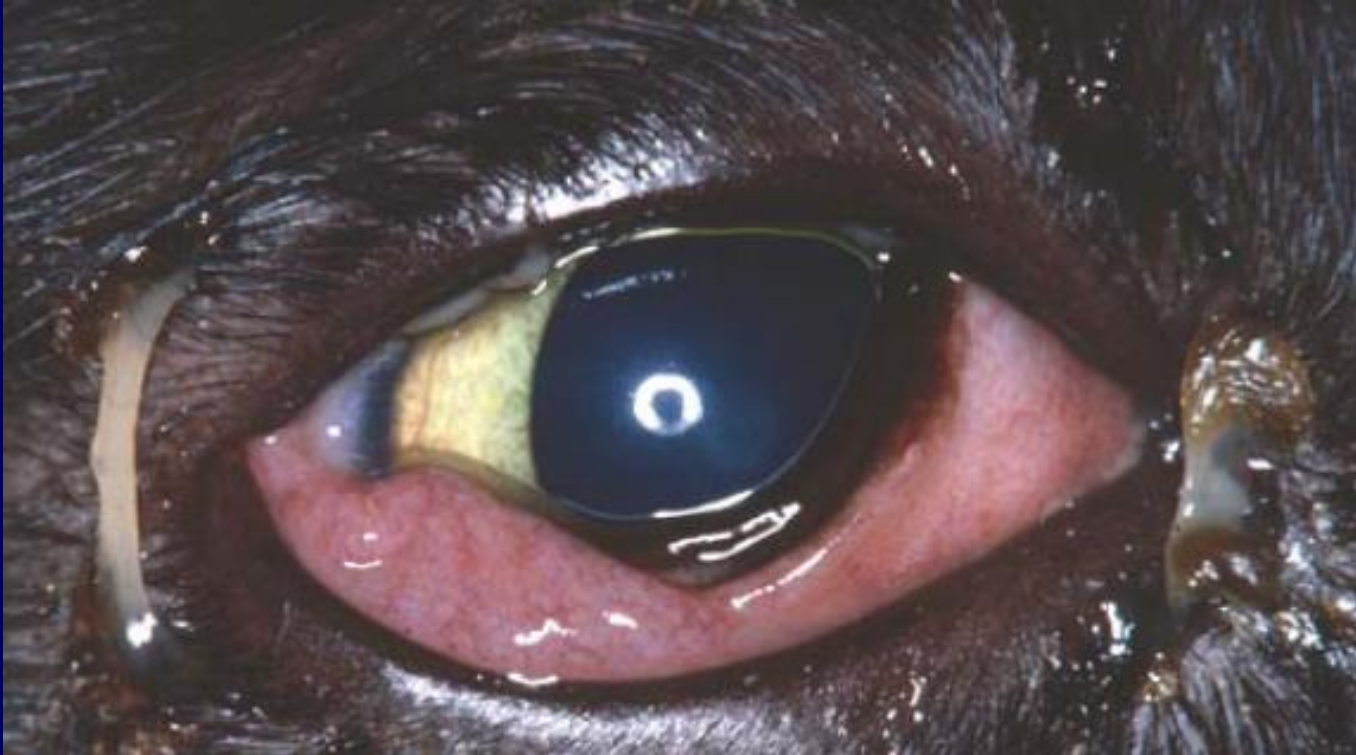Kronik olgularda steroid eklenebilir.

Clamydial konjunktivitis

(*Chlamydia psittaci*), kedilerde konjunktival patojenlerin içinde en önemlisidir.



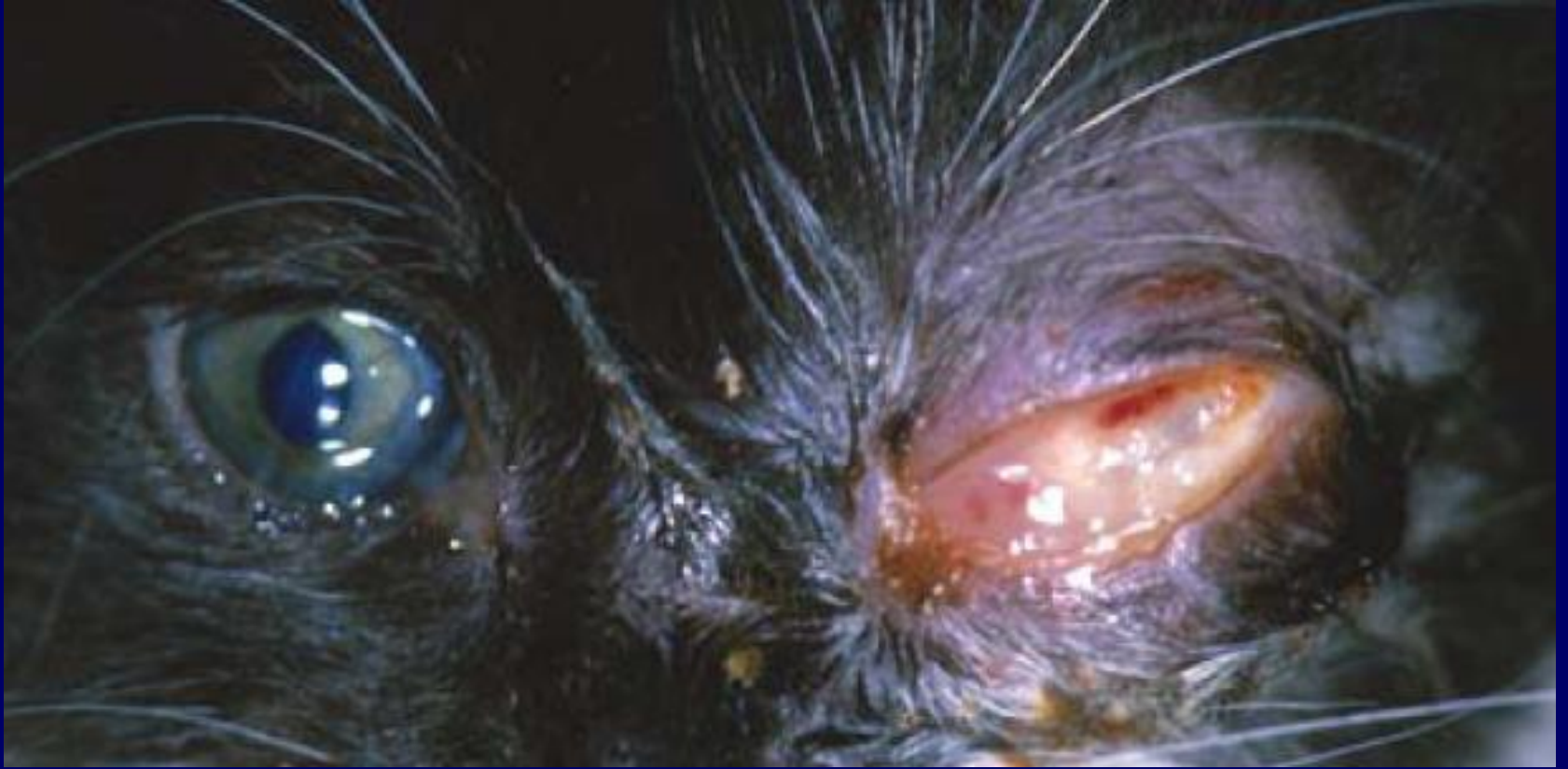Chlamydia psittaci
konjunktivitisi



Clamydia psitacci
konjunktivitisi

Kedi yavrularında Clamydia psittaci'nin oluşturduđu Neonatal Konjunktivitis daha ağır seyreder

- Kedi yavrularında 4 haftalıkken unilateral başlar, sonra bilateral gözlenir, genelde keratit yapmaz
- Taşıyıcı anne tarafından enfekte olunur
- Seröz akıntı mukopurulent akıntıya döner



**Kedi yavrusunda Neonatal konjunktivitis
(Clamydia psitacci Konjunktivitesi)
Tedavi edilmemiş olguda glob perforasyonu**

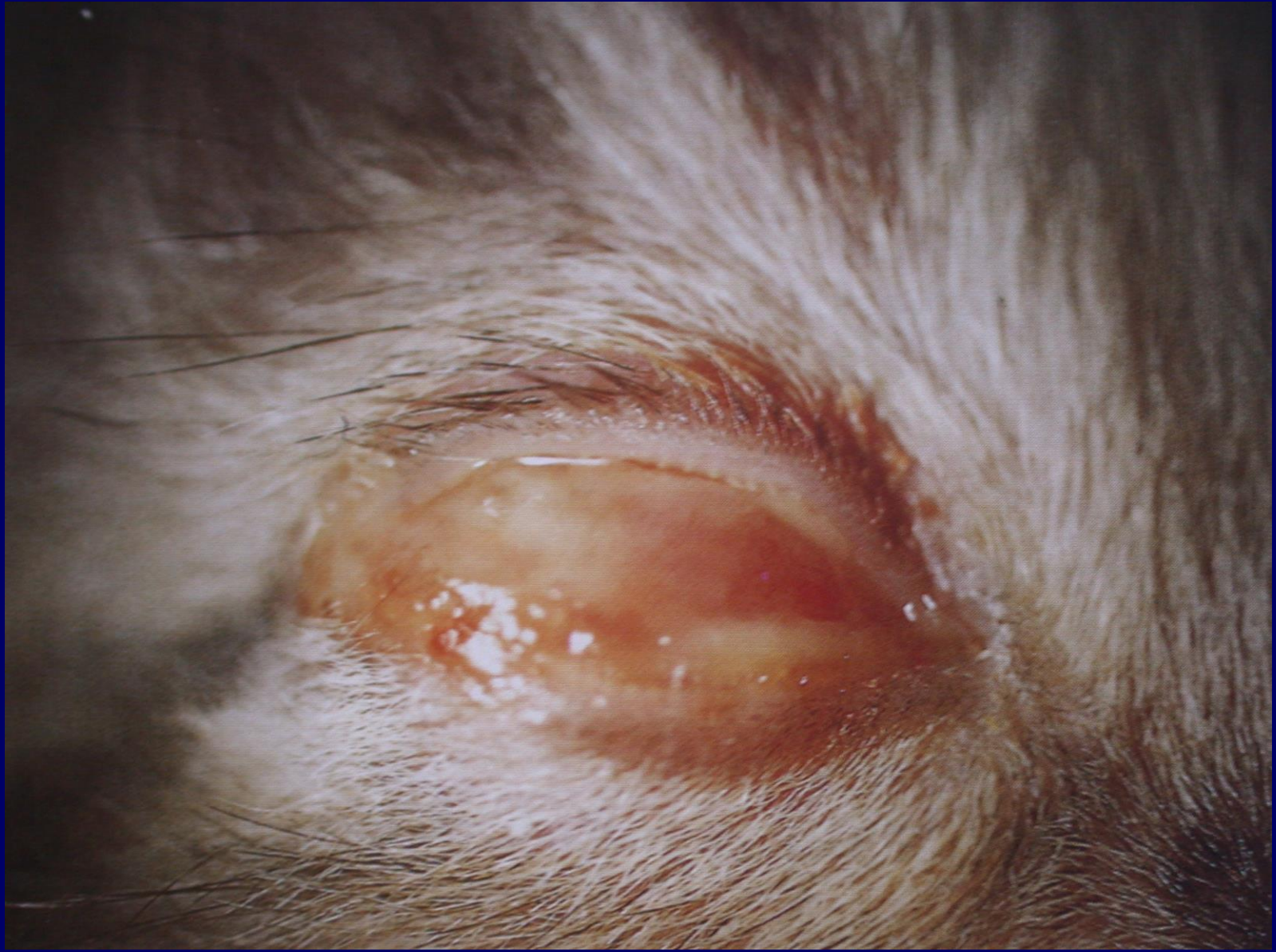

Clamydia psitacci
Konjunktivitisi
erişkinde

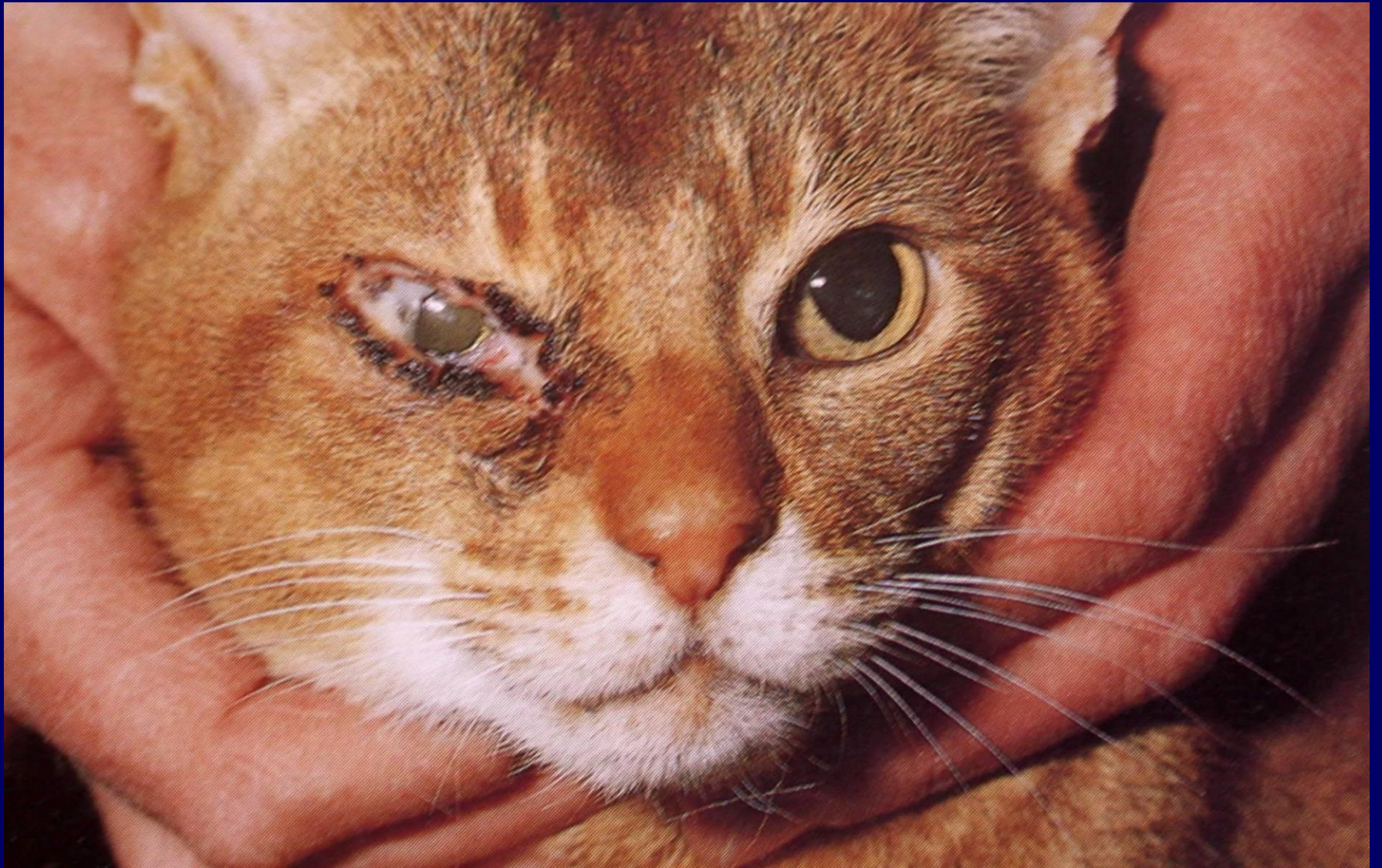2) *Mycoplasma* konjunktivitleri:

Ciddi üst solunum yolu enfeksiyonu yaptıkları gibi, tek başlarına konjunktivitis de yaparlar

Soluk konjunktival mukozalar, psedomembran varlığı ile diğer viral ve clamidial konjunktivitislerden ayrılır



Mycoplasma felis
konjunktivitisi



Mycoplasma felis
konjunktivitisi

COLLİ'LERDE

Proliferatif Keratokonjunktivitis sendromu: *Fibröz histiocyoma*

- 5 mm yüksekliğe varan sarı-kırmızı histiocyot ve fibrocyot lerden kurulu subkonjunktival kitlelerin olması ile ilgili sendrom, Colli lerde gözlenir. Orta derecede konjunktivitis yapar

tedavi

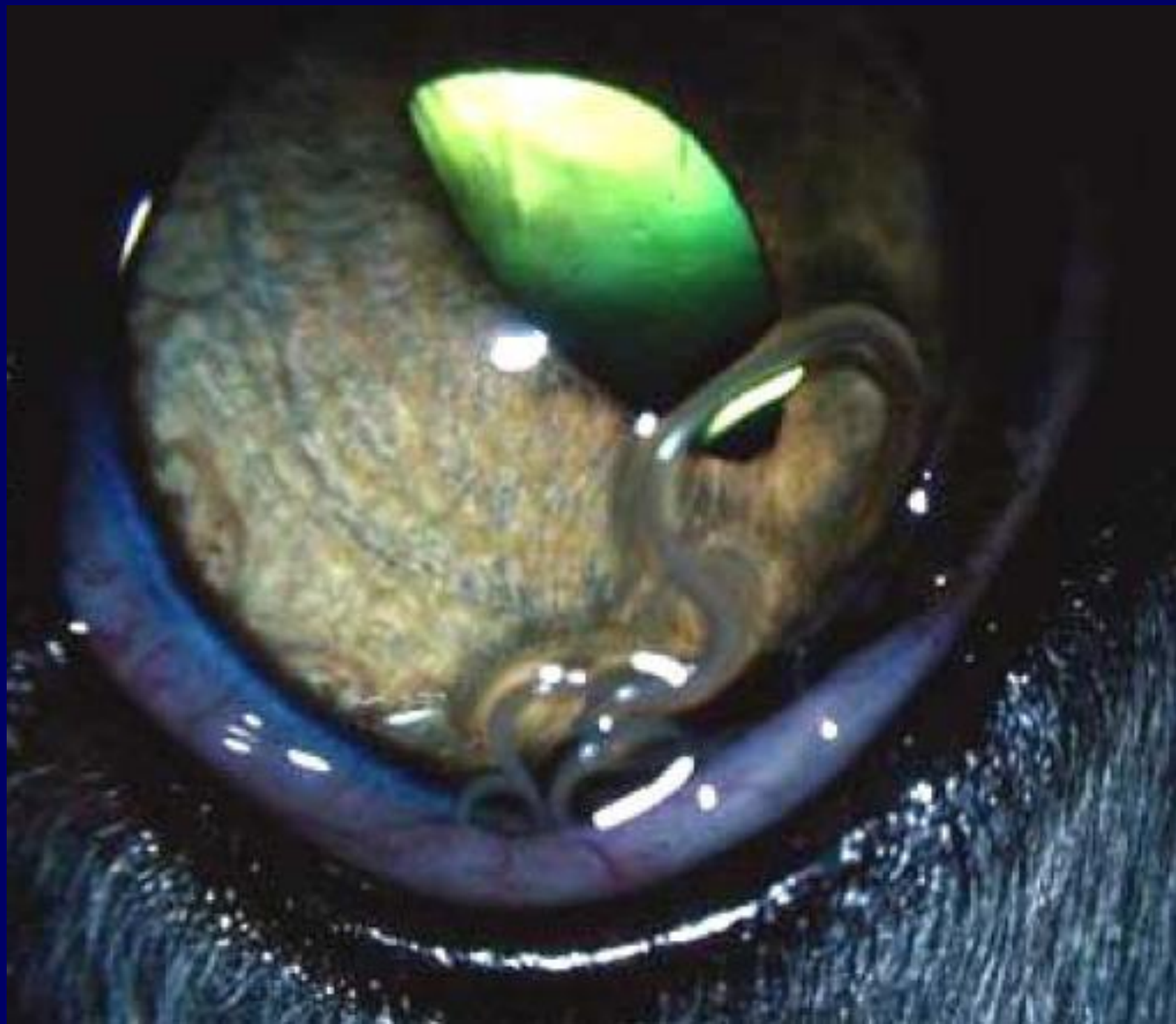
- Güneş ışınlarından koruma
- Kortikosteroid tedavisi
- Kitlenin eksizyonu
- Kontrol edilemez ise, Azotioprin (oral)

PARAZİTER KONJUNKTİVİTİSLER

- Thelazia (sığır, at, domuz, koyun, kedi, insan)

(echothiopate)

- Onchocerca servicalis (at)
- Habronema megastoma (at)
- Oestrus ovis (koyun)



Allerjik konjunktivitisler

Direkt temas, inhalasyon veya ingesyon yoluyla allergenle karşı karşıya kalma sonucu oluşur

Klinik Görünüm: Periokuler eritem, konjunktival hiperemi, serous mucoid akıntı, kemozis, deri, ayak ve burun gibi bölgelerde yangı

Sağaltım.

Kortikosteroid,

Antihistaminikler