

# SİNDİRİM SİSTEMİ

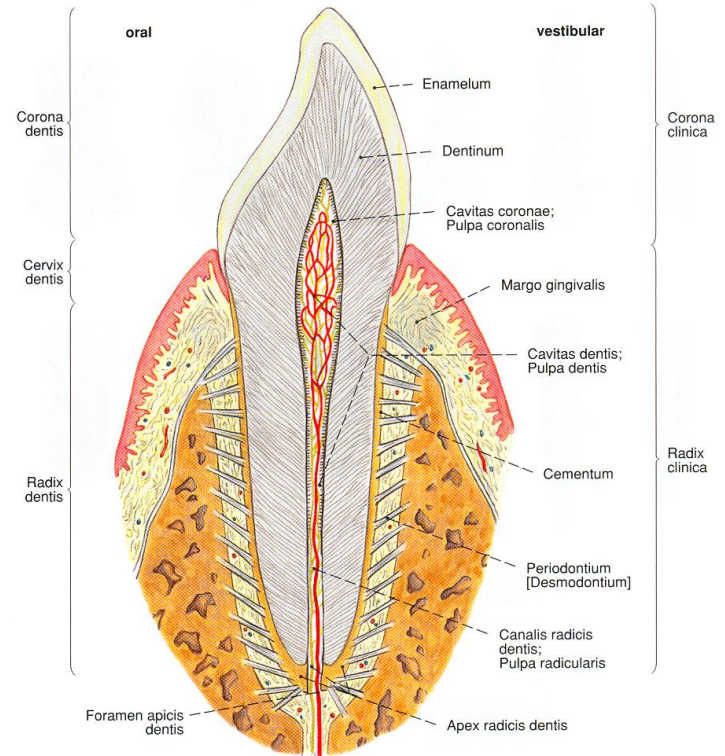
- Ağız boşluğu(Cavitas Oris)
  - Vestibulum oris: dudaklar ve dişlerin ön yüzleri arasında kalan boşluk
  - Cavitas oris propria: gerçek ağız boşluğu

- Önde
  - Labium superior/inferior(üst ve alt dudak)
  - Rima oris(üst ve alt dudak arasında yer alan aralık)
- Yanlarda
  - Bucca(Yanak)
- Yukarıda
  - Palatum durum: sert damak
  - Palatum molle: yumuşak damak
- Aşağıda
  - Diaphragma oris
- Arkada
  - İsthmus faucium

# PALATUM (DAMAK)

- Palatum durum: sert damak
  - maxilla'nın proc. palatinusları (2/3 ön)
  - Os palatinum'un lamina horizontalisleri  
1/3 arka
- Palatum molle: yumuşak damak
  - m. uvulae
  - m. tensor veli palatini
  - m. levator veli palatini
  - m. Palatoglossus
  - m. Palatopharyngeus

- Corona dentis: dişlerin enamelum (diş minesi) ile kaplı görünen kısmı
- Cervix dentis: dişlerin diş etine (gingiva) gömülü olan kısmı
- Radix dentis: dişlerin maxilla ve mandibula'nın proc. alveolaris'lerine gömülü olan kısmı



# DİL (LINGUA)

- Radix lingua
- Corpus lingua
- Apex lingua

# PHARYNX - YUTAK

- Nasopharynx(C1-2)
- Oropharynx(C2-3)
- Laryngopharynx (C3-6)

# OESOPHAGUS

- Pharynx-Gaster(Mide)
- C6-T11

# ÖZOFAGUS

- Darlıkları:
  - Başlangıç yerinde
  - Arcus aortae ile çaprazlaştığı yerde
  - Broncus principalis sinister ile çaprazlaştığı yerde
  - Diaphragma'yı geçtiği yerde



# GASTER (MIDE)

- fascies anterior
- fascies posterior
- Curvatura major
- Curvatura minor

# GASTER (MİDE)

- Bölümleri:
  - Pars cardiaca
  - Fundus gastricus
  - Corpus gastricum
  - Pars pylorica:
    - Pylorus

# INTESTINUM TENUE

1-Duodenum

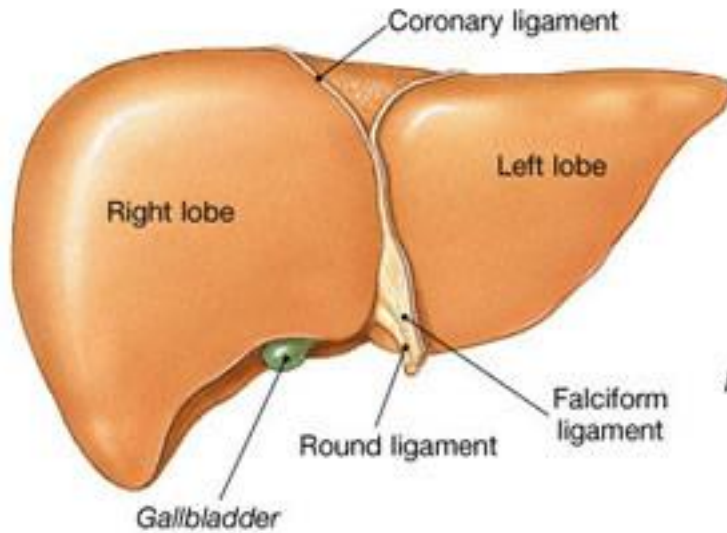
2-Jejunum

3-Ileum

# INTESTINUM CRASSUM

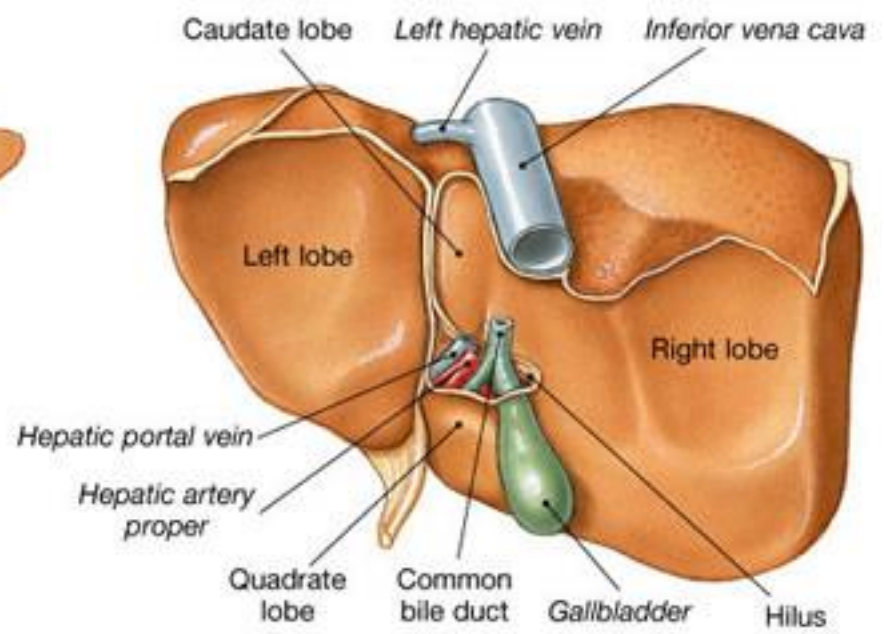
- Ortalama 1,5 m uzunluğunda
- Ostium ileale-Anus
- Valva ileocaecelis: ileum sonu ile kalınbağırsak başlangıç kısmında

- Caecum(appendix)
- Colon
  - Colon ascendes(flexura coli dextra)
  - Colon transversum(flexura coli sinistra)
  - Colon descendes
  - Colon sigmoideum
- Rectum
- Canalis analis(3-4cm)



**(b) Anterior surface**

Copyright © 2004 Pearson Education, Inc., publishing as Benjamin Cummings.



**(c) Posterior surface**

- 2 yüz
  - Facies Diaphragmatica(konveks)
    - Pars Superior
    - Pars Anterior
    - Pars Dextra
    - Pars Posterior
  - Facies Visceralis(konkav)

- Lobus Hepatis Dexter
- Lobus Hepatis Sinister
- Lobus Quadratus(Vesica Billiaris)
- Lobus Caudatus